This is a digital copy of a book that was preserved for generations on library shelves before it was carefully scanned by Google as part of a project to make the world's books discoverable online.

It has survived long enough for the copyright to expire and the book to enter the public domain. A public domain book is one that was never subject to copyright or whose legal copyright term has expired. Whether a book is in the public domain may vary country to country. Public domain books are our gateways to the past, representing a wealth of history, culture and knowledge that's often difficult to discover.

Marks, notations and other marginalia present in the original volume will appear in this file - a reminder of this book's long journey from the publisher to a library and finally to you.

Usage guidelines

Google is proud to partner with libraries to digitize public domain materials and make them widely accessible. Public domain books belong to the public and we are merely their custodians. Nevertheless, this work is expensive, so in order to keep providing this resource, we have taken steps to prevent abuse by commercial parties, including placing technical restrictions on automated querying.

We also ask that you:

+ *Make non-commercial use of the files* We designed Google Book Search for use by individuals, and we request that you use these files for personal, non-commercial purposes.

+ *Refrain from automated querying* Do not send automated queries of any sort to Google's system: If you are conducting research on machine translation, optical character recognition or other areas where access to a large amount of text is helpful, please contact us. We encourage the use of public domain materials for these purposes and may be able to help.

+ *Maintain attribution* The Google "watermark" you see on each file is essential for informing people about this project and helping them find additional materials through Google Book Search. Please do not remove it.

+ *Keep it legal* Whatever your use, remember that you are responsible for ensuring that what you are doing is legal. Do not assume that just because we believe a book is in the public domain for users in the United States, that the work is also in the public domain for users in other countries. Whether a book is still in copyright varies from country to country, and we can't offer guidance on whether any specific use of any specific book is allowed. Please do not assume that a book's appearance in Google Book Search means it can be used in any manner anywhere in the world. Copyright infringement liability can be quite severe.

About Google Book Search

Google's mission is to organize the world's information and to make it universally accessible and useful. Google Book Search helps readers discover the world's books while helping authors and publishers reach new audiences. You can search through the full text of this book on the web at `http://books.google.com/`


LANE MEDICAL LIBRARY STANFORD

LANE

MEDICAL LIBRARY

LEVI COOPER LANE FUND

—PRESENTED TO—

The New York Academy of Medicine.

By

The Society of the New York Hospital,

March, 1898.



LANE
MEDICAL LIBRARY
LEVI COOPER LANE FUND

PRESENTED TO

The New York Academy of Medicine.

By

The Society of the New York Hospital,

March, 1898.



TRAITÉ ÉLÉMENTAIRE

DE

PATHOLOGIE EXTERNE

TOME QUATRIÈME

LANE LIBRARY

WI 31
F66
V.4
1875

TRAITÉ ÉLÉMENTAIRE

DE

PATHOLOGIE EXTERNE

TROISIÈME PARTIE

MALADIES DES RÉGIONS.

(Suite.)

CHAPITRE IV

MALADIES DE L'APPAREIL AUDITIF.

Historique et bibliographie. — L'étude sérieuse et véritablement scientifique des maladies de l'oreille est de date toute récente; il suffit, pour s'en convaincre, de jeter un rapide coup d'œil sur les différentes *phases par* lesquelles a passé l'*otologie* ou, comme on dit encore aujourd'hui, l'*otiatrique*, avant de prendre auprès de l'ophthalmologie le rang qu'elle aurait dû occuper depuis longtemps.

Les connaissances, d'ailleurs extrêmement incomplètes, des anciens étaient bornées aux maladies du conduit auditif externe, et l'on oublia bien vite le sage conseil donné jadis par Celse, de soumettre l'organe malade à un examen attentif, afin de déterminer la nature des lésions et de les combattre par une thérapeutique rationnelle. De là ces principes empiriques de traitement qui, depuis Galien, se sont transmis jusque dans ces dernières années. Aujourd'hui même, malgré les perfectionnements apportés aux méthodes d'exploration, on voit encore des praticiens entreprendre le traitement des maladies de l'oreille et prescrire souvent les remèdes les plus énergiques, sans avoir tenté par un examen préalable d'établir un diagnostic.

Il faut arriver jusqu'à Fabrice de Hilden (1646) pour voir l'otologie rentrer dans la voie de l'observation directe. En inventant le *speculum auris*, Fabrice rendit un service signalé à la science ; mais son rôle fut en somme assez restreint, et il s'arrêta à l'étude des maladies du conduit auditif externe.

Quelques années plus tard, les recherches anatomiques si remarquables

de Duverney sur l'organe de l'ouïe semblèrent devoir inaugurer une ère nouvelle. En effet, non-seulement Duverney décrivit avec une exactitude inconnue jusqu'alors l'appareil auditif à l'état normal, mais encore il signala le premier un certain nombre de lésions pathologiques du conduit auditif, de la membrane du tympan, de l'oreille moyenne et même du labyrinthe. Quoique son exemple ait été suivi par quelques médecins anatomistes, tels que Vieussens, Valsalva, Cassebohm, Wepfer, Willis, P. Hoffmann, etc., les recherches anatomo-pathologiques furent bientôt délaissées, et leur importance resta méconnue jusque dans ces dernières années.

Au commencement du XVIIIe siècle, une découverte presque entièrement due au hasard vint apporter à la thérapeutique des maladies de l'oreille une impulsion inattendue ; je veux parler du cathétérisme de la trompe d'Eustache, imaginé par Guyot, maître de poste à Versailles, et qui devait plus tard constituer l'un des plus précieux moyens de diagnostic et de traitement pour les maladies de l'organe de l'ouïe. Cependant, cette découverte demeura longtemps stérile, et l'on vit encore s'écouler une période assez longue avant que l'étude de l'otologie fît de sensibles progrès, malgré quelques travaux publiés en Angleterre et en France par Cleland, Curtis, Saunders, Desmonceaux, Saissy, etc.

Le premier ouvrage traitant d'une manière méthodique des maladies des oreilles est dû à Itard, médecin de l'Institut des sourds-muets, à Paris. Cet auteur a le mérite d'avoir perfectionné les moyens d'exploration, et d'avoir ainsi fourni les éléments d'un diagnostic anatomique; il a de plus contribué, du moins en partie, à faire disparaître tous ces traitements empiriques dont on avait conservé la tradition, et de leur substituer une thérapeutique plus rationnelle. Cependant, malgré les qualités sérieuses de ce livre, on regrette de n'y trouver que des notions très-imparfaites sur l'anatomie pathologique et sur le rapport qui existe entre les lésions et les troubles fonctionnels.

La voie tracée par Itard fut bientôt suivie; quelques médecins français et étrangers, spécialement adonnés au traitement des maladies de l'oreille, publièrent des ouvrages sur la matière : tels sont les Traités de Triquet et de Bonnafont, en France, de Lincke et de Kramer, en Allemagne. Mais ces divers ouvrages, supérieurs à celui d'Itard par une observation plus rigoureuse des symptômes, pèchent tous par le même défaut, l'absence de base anatomique et physiologique, sans laquelle la précision du diagnostic et des indications thérapeutiques ne saurait exister. Aussi, malgré cette richesse relative de la littérature, l'otologie négligée dans les Écoles, et presque complétement passée sous silence dans les livres de chirurgie, semblait devoir rester entre les mains de quelques médecins une spécialité sans avenir scientifique.

Un immense progrès a été accompli dans ces quinze ou vingt dernières années, et, il faut bien l'avouer, les travaux qui ont le plus contribué à relever scientifiquement et moralement l'otologie nous sont venus de

l'Angleterre et de l'Allemagne. Wilde, Toynbee, Tröltsch, Politzer, Schwartze, Gruber, Moos, Voltolini, doivent être cités au premier rang; car c'est grâce à leurs recherches anatomiques, physiologiques et pathologiques que l'étude des maladies de l'oreille est définitivement entrée dans une phase scientifique et tend chaque jour à accroître ses progrès. L'impulsion donnée dans ces derniers temps à cette branche de l'art, l'importance qu'on y attache, sont telles qu'il se publie depuis quelques années en Allemagne deux recueils périodiques spécialement affectés à ce sujet (1). Déjà les plus importants des travaux étrangers commencent à être connus en France, et j'ai fait tous mes efforts pour les vulgariser parmi nous, dans l'espoir d'éveiller l'intérêt et de provoquer les recherches. Il est temps, en effet, de voir cesser cette sorte d'indifférence que l'on professait autrefois pour les études otologiques, et les maladies de l'oreille doivent être aujourd'hui, de la part d'un chirurgien instruit, l'objet d'une attention aussi sérieuse que les maladies de tout autre organe.

DUVERNEY, *Traité de l'organe de l'ouïe*. Paris, 1683. — VALSALVA, *Tractatus de aure humana*. Genève, 1716. — DESMONCEAUX, *Traité des maladies des yeux et des oreilles*. Paris, 1786. — CURTIS, *A Treatise on the Physiology and Diseases of the Ear*. London, 1818. — SAISSY, *Essai sur les maladies de l'oreille*. Paris, 1827. — SAUNDERS, *The Anatomy and Diseases of the Ear*, 3e édit. London, 1829. — WRIGHT, *On the Varieties of Deafness and Diseases of the Ear*. London, 1829. — LINCKE, *Handbuch der Ohrenheilkunde*. Leipsik, 1837. — ITARD, *Traité des maladies de l'oreille et de l'audition*, 2e édit. Paris, 1842. — KRAMER, *Traité des maladies de l'oreille*, trad. franç. par Menière. Paris, 1848. — WILDE, *Practical Observations on Aural Surgery*. London, 1853. — TRIQUET, *Traité pratique des maladies de l'oreille*. Paris, 1857. — *Leçons cliniques*. Paris, 1863 et 1866. — BONNAFONT, *Traité des maladies de l'oreille*. Paris, 1860. — MOOS, *Klinik der Ohrenkrankheiten*. Vienne, 1866. — TOYNBEE, *The Diseases of the Ear*, 2e édit. London, 1868. — TRÖLTSCH, *Traité des maladies de l'oreille*, trad. franç. Paris, 1870. — SCHWARTZE, *Rückblick auf die Leistungen im Gebiete der Otiatrik wâhrend der Letzten Decennium* (*Schmidt's Jarhb.*, t. CXVI, p. 248, 341, et t. CXVIII, p. 329). — S. DUPLAY, *Examen des travaux récents sur l'anatomie, la physiologie et la pathologie de l'oreille* (*Archiv. génér. de méd.*, 1863, vol. II, p. 327, 576). — *Sur quelques recherches nouvelles en otiatrique* (*Archives*, 1866, vol. II, p. 337, 723, et 1867, vol. I, p. 460).

Dans l'étude des maladies des oreilles, nous suivrons l'ordre anatomique généralement adopté par les auteurs qui ont écrit sur la matière, c'est-à-dire que nous décrirons successivement : les maladies de l'oreille externe (pavillon, conduit auditif, membrane du tympan); celles de l'oreille moyenne (caisse du tympan, trompe d'Eustache, apophyse mastoïde); celles de l'oreille interne.

Mais, avant d'aborder cette étude, il est indispensable de décrire une fois pour toutes les divers modes d'exploration que le chirurgien doit mettre en usage pour établir le diagnostic des maladies de l'oreille.

(1) Ce sont : *Archiv für Ohrenheilkunde*, par Tröltsch, Politzer et Schwartze, *Wurtzbourg*; et *Monatsschrift für Ohrenheilkunde*, par Voltolini, Gruber, Rudinger et Weber, Berlin.

EXPLORATION DE L'OREILLE. — OTOSCOPIE.

L'examen complet de l'appareil auditif comprend : I. L'exploration du conduit auditif externe et de la membrane du tympan; II. L exploration de l'oreille moyenne et de la trompe d'Eustache; III. L'exploration de l'état de la fonction auditive.

I. EXPLORATION DU CONDUIT AUDITIF EXTERNE ET DE LA MEMBRANE DU TYMPAN. — Dans cette exploration, le chirurgien doit se proposer, en premier lieu, de redresser et de dilater le conduit; en second lieu, de concentrer dans sa cavité la plus grande quantité de lumière possible.

Chacun sait qu'on parv ent à redresser à peu près complétement la courbure du canal en attirant fortement le pavillon de l'oreille en haut et en arrière, et qu'on dilate en même temps le méat en repoussant le tragus en avant.

Lorsque le conduit auditif est naturellement large et ne présente qu'une inflexion légère, il est possible, en l'examinant de la manière qui vient d'être dite et à une vive lumière, de découvrir sa totalité et même d'apercevoir une grande partie de la membrane du tympan. Mais le plus souvent, en raison de l'étroitesse du canal et de sa courbure prononcée, la vue ne peut pénétrer assez profondément, et il est nécessaire d'avoir recours à un instrument spécial.

Depuis Fabrice de Hilden, on se sert dans ce but d'un spéculum connu sous le nom de *speculum auris*. Sans parler des diverses modifications qu'on lui a fait subir, je dirai seulement qu'aujourd'hui on en emploie deux espèces, le spéculum bivalve et le spéculum à tube plein. On a beaucoup débattu, surtout dans ces derniers temps, la question des avantages et des inconvénients propres à chacun de ces instruments. Je crois inutile de rapporter ici ces discussions; car la question est pour moi entièrement jugée, et la supériorité du spéculum plein me paraît incontestable. La forme du tube n'est pas cependant indifférente. A ce titre, le spéculum de Toynbee est celui qui me paraît réunir le plus d'avantages. Cet instrument (fig. 1) consiste en un tube d'argent poli, à parois extrêmement minces, d'une longueur de 4 centimètres, largement évasé à son extrémité externe, et dont l'extrémité interne présente une coupe ovalaire, de manière à s'accommoder à la forme du conduit auditif. Il est nécessaire d'avoir à sa disposition trois ou quatre spéculums de diamètres différents, pour répondre à tous les cas qui peuvent se présenter. Pour introduire le spéculum, le chirurgien, assis à côté du malade, attire d'une main en haut et en arrière le pavillon de l'oreille, tandis que de l'autre main



FIG. 1. — Spéculum de Toynbee.

il introduit dans le méat la petite extrémité du spéculum, en ayant soin que le grand diamètre de celui-ci soit verticalement placé. Le spéculum est alors poussé doucement, puis, à mesure qu'il pénètre, on l'incline légèrement en arrière, en même temps que, par un quart de rotation, le grand axe de l'instrument devient horizontal de vertical qu'il était d'abord. On sait, en effet, que le conduit auditif présente la coupe d'une ellipse dont le grand diamètre est vertical dans la portion cartilagineuse et horizontal dans la portion osseuse.

Rien de plus facile que l'application du spéculum auris, qui, faite avec soin, doit être exempte de toute douleur. Je recommanderai seulement une attention toute particulière de la part du chirurgien dans l'examen du conduit auditif chez les jeunes enfants. L'absence de la portion osseuse du conduit, ou du moins son très-faible développement, exposerait à blesser la membrane du tympan avec l'extrémité du spéculum si celui-ci était introduit sans ménagement.

Divers moyens peuvent être employés pour éclairer les parties profondes du conduit auditif externe. Quelques praticiens se contentent de la lumière solaire; d'autres se servent de la lumière artificielle; les uns font tomber directement les rayons lumineux dans le conduit auditif; les autres font usage de miroirs réflecteurs; enfin on a imaginé, pour éclairer le fond du conduit auditif, quelques appareils plus ou moins compliqués, qui, par analogie, ont été décorés du nom d'*otoscopes;* tels sont les instruments de Bonnafont, de Voltolini, de Garrigou-Desarènes, de Brunton, etc. Ces divers instruments, que je ne puis décrire ici, ont l'inconvénient grave d'être pour la plupart compliqués et d'un prix assez élevé; ils ne me paraissent pas d'ailleurs présenter des avantages bien sérieux ni une grande supériorité sur d'autres procédés d'exploration beaucoup plus simples.

La lumière solaire est assurément le meilleur mode d'éclairage; malheureusement, dans notre climat, il est impossible de toujours y compter. A défaut de rayons solaires, on peut se contenter d'exposer le sujet à la lumière vive du jour; mais ce moyen est souvent insuffisant. Aussi doit-on s'habituer à pratiquer l'examen du conduit auditif et de la membrane du tympan à la lumière artificielle, comme celle d'une bonne lampe modérateur.

D'ailleurs, que l'on ait recours à la lumière diffuse du jour ou à la lumière artificielle, je conseille, plutôt que de faire tomber directement les rayons lumineux dans la cavité du spéculum, de concentrer ces rayons au moyen d'un miroir réflecteur légèrement concave, de 12 à 15 centimètres de foyer, percé à son centre, et susceptible d'être porté sur un manche à main ou de se fixer sur une armature que l'on applique au coin d'une table. Mais il y a tout avantage à se servir du miroir à lunette que j'ai recommandé pour la rhinoscopie; car avec un peu d'habitude on parvient très-aisément à diriger la lumière en suivant les déplacements de la tête du malade, et de plus on conserve l'usage des deux mains. La

fig. 2 montre la position respective du malade et du chirurgien dans le procédé d'exploration que je conseille.

J'ajouterai enfin que, par ce procédé, il est très-facile de joindre à un éclairage parfait le bénéfice d'un grossissement des parties en interposant une lentille de 4 à 5 centimètres de foyer au niveau de l'ouverture extérieure du spéculum.

FIG. 2. — Exploration de l'oreille à la lumière réfléchie.

Il est inutile d'insister longuement sur l'exploration du conduit auditif proprement dit. A l'état normal, ses parois sont formées par un revêtement cutané, d'une couleur blanchâtre, et légèrement rosée vers les parties profondes. Le plus souvent, elles sont enduites d'une couche de cérumen, de couleur et de consistance variables, mais dont l'abondance gêne quelquefois l'examen. Aussi est-il de règle, même en l'absence de toute sécrétion anormale, de faire, préalablement à l'introduction du spéculum, une grande injection avec de l'eau tiède.

Lorsque le spéculum est parvenu au fond du conduit, la membrane du tympan apparaît. Quelquefois, et surtout lorsque le canal est très-étroit et fortement courbé, on ne peut découvrir que la partie antérieure de la membrane; mais, le plus souvent, il est facile d'en explorer la totalité, soit qu'elle se présente directement à l'extrémité du spéculum ou qu'il soit nécessaire d'incliner légèrement l'instrument en différents sens.

L'examen de la membrane du tympan offre une extrême importance, car il permet de reconnaître, non-seulement les lésions propres à cette membrane, mais encore un certain nombre d'altérations siégeant dans l'intérieur de la caisse. Or, comme pour juger de l'état pathologique d'un

organe il est indispensable d'en connaître exactement l'état normal, je crois utile de décrire avec quelques détails l'aspect sous lequel apparaît la membrane du tympan chez un individu sain (fig. 3).

La membrane du tympan affecte la forme d'un petit diaphragme, obturant exactement le fond du conduit auditif externe, obliquement dirigé de haut en bas et de dehors en dedans. En vertu de cette obliquité, elle forme avec la paroi inférieure du conduit un angle aigu, avec la paroi supérieure un angle obtus, assez variable, mais qui mesure en moyenne 140 degrés. Outre cette obliquité, la membrane tympanique présente une courbure plus ou moins marquée; elle est concave en dehors et convexe en dedans. Le degré de courbure est marqué par la direction du manche du marteau. Celui-ci (1 et 2) apparaît sous la forme d'une ligne blanc jaunâtre, étendue du pôle supérieur jusqu'au delà du centre du tympan, partageant cette membrane en deux moitiés, l'une antérieure, l'autre postérieure, dont la dernière est un peu plus grande que la première. A l'origine supérieure du manche du marteau, on aperçoit une petite saillie (3) qui regarde du côté du conduit auditif et qui est formée par l'apophyse externe du marteau. Le point le plus concave de la membrane du tympan correspond à l'extrémité du manche du marteau, généralement un peu élargie, et a reçu le nom d'*ombilic du tympan*. En vertu de la courbure de la membrane tympanique, le manche du marteau est normalement dirigé vers l'intérieur de la caisse, et l'on comprend que toutes les fois que la membrane du tympan deviendra plus convexe en dedans, le manche du marteau s'inclinera davantage dans le même sens, et apparaîtra en raccourci, en même temps que l'apophyse externe de cet os formera une saillie plus accusée; l'inverse se produira lorsque la convexité de la membrane diminuera.

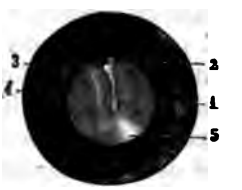

FIG. 3. — Membrane du tympan normale (oreille droite).

La membrane du tympan présente une couleur argentée, claire, brillante, analogue à celle de la perle; elle est translucide, mais non transparente. Aussi peut-on souvent distinguer à son reflet jaunâtre la paroi interne de la caisse, et plus souvent encore la branche verticale de l'enclume (4) qui apparaît en arrière du manche du marteau comme une ligne opaque parallèle à celui-ci.

Cette translucidité de la membrane explique comment les altérations diverses de la caisse peuvent modifier la coloration normale de la membrane, indépendamment des modifications de couleur résultant d'altérations diverses de son tissu propre.

Lorsqu'on examine le tympan à une vive lumière, on aperçoit à sa partie antérieure et inférieure une tache brillante, connue sous le nom de *triangle lumineux* (5). Ce reflet lumineux présente, en effet, la forme d'un triangle équilatéral, dont la base, d'un demi-milimètre, correspond au bord du tympan, et le sommet à l'ombilic, un peu en avant et au-dessous de

l'extrémité du manche du marteau. Il importe de connaître exactement les caractères de ce triangle lumineux, car les changements dans son éclat, dans sa forme, dans ses dimensions ou dans sa situation, indiquent des conditions pathologiques de la membrane elle-même ou de la caisse.

Il est, enfin, un dernier point à examiner dans l'exploration de la membrane du tympan, c'est le degré d'élasticité et de mobilité dont elle jouit. Le cathétérisme du tympan à l'aide d'un stylet, préconisé par quelques auteurs, ne peut fournir à cet égard aucun renseignement et doit être absolument proscrit comme inutile et souvent même dangereux. Nous verrons bientôt par quels procédés indirects on peut s'assurer de la mobilité de la membrane tympanique. Nous devons seulement signaler ici un nouveau moyen, récemment imaginé, et qui peut rendre quelques services pour constater le degré de mobilité de la membrane tympanique. Siegle (de Stuttgard) (1) a conseillé l'emploi du petit appareil suivant, qu'il désigne sous le nom de *spéculum pneumatique*. C'est un spéculum tubulaire dont la surface extérieure est revêtue de caoutchouc vulcanisé, et dont l'extrémité évasée est coupée obliquement et hermétiquement fermée par une plaque de verre. De l'un des côtés du tube part à angle droit un petit appendice sur lequel peut se fixer un tube en caoutchouc. Pendant que l'on éclaire et que l'on examine de la manière accoutumée la membrane du tympan, si l'on vient à exercer une aspiration au moyen de l'extrémité libre du tube en caoutchouc tenue dans la bouche, la pression dans le conduit auditif diminuant, la membrane du tympan bombe à l'extérieur, les osselets tournent sur eux-mêmes et la tache lumineuse s'élargit. Les parties reviennent dans leur état normal, dès qu'on cesse l'aspiration. Vient-on, au contraire, à souffler dans le tube, la pression augmente dans le conduit et la membrane se déprime en dedans.

II. Exploration de l'oreille moyenne et de la trompe d'Eustache. — On a vu que l'examen direct de la membrane du tympan permet de reconnaître un certain nombre de lésions de la caisse. Grâce à la translucidité de cette membrane, sa coloration propre est modifiée par celle des parties profondes. Ainsi, quand la muqueuse de la caisse est fortement injectée, le tympan présente une teinte rouge pâle; il devient jaunâtre, grisâtre, lorsqu'il recouvre une collection muco-purulente ou un exsudat en voie de désorganisation. La direction du manche du marteau, la forme, les dimensions du triangle lumineux, l'existence de points lumineux anormaux, fournissent des renseignements utiles sur les altérations de la caisse et indiquent le plus souvent, comme nous le verrons plus tard, la présence de dépôts, d'exsudations plastiques, de brides à la face interne du tympan.

On comprend, enfin, que dans les cas où la membrane tympanique est largement perforée, on peut explorer directement l'intérieur de la caisse à l'aide du spéculum et découvrir la plus grande partie de sa paroi interne.

(1) *Der Pneumatische Ohrtrichter* (*Deutsche Klinik*, 1864, n° 37).

Après avoir recueilli sur l'état de la caisse les renseignements que peut fournir l'examen direct de la membrane du tympan, il reste encore à employer divers moyens qui s'appliquent plus particulièrement à la trompe d'Eustache.

Parmi ces derniers, il suffit de rappeler la *rhinoscopie*, dont il a été suffisamment question au sujet des maladies des fosses nasales. Ce mode d'exploration peut rendre de grands services pour le diagnostic des maladies de l'oreille, en indiquant l'état de l'ouverture pharyngienne des trompes et des parties avoisinantes. Il peut encore servir à faciliter l'emploi d'autres procédés explorateurs, et, en particulier, du cathétérisme de la trompe.

Un point des plus essentiels dans l'examen de l'appareil auditif est de déterminer si la trompe est perméable à l'air, ce qui constitue, ainsi qu'on le sait, l'état normal et physiologique. Deux séries de moyens doivent être mis en usage pour arriver à ce but : les uns ont pour effet de provoquer l'entrée ou la sortie de l'air à travers la trompe d'Eustache; les autres permettent de constater que l'air circule en réalité dans l'oreille moyenne. Examinons ces deux séries de moyens qui se complètent mutuellement.

A. *Moyens propres à provoquer la circulation de l'air dans l'oreille moyenne.* — On peut provoquer la circulation de l'air dans la trompe d'Eustache à l'aide de divers procédés, comprenant : a. le *procédé de Toynbee;* b. le *procédé de Valsalva;* c. le *procédé de Politzer;* d. le *cathétérisme de la trompe d'Eustache.*

a. Le *procédé de Toynbee* est le seul qui détermine le passage de l'air à travers la trompe, de l'intérieur vers l'extérieur. Il consiste à faire exécuter au malade un mouvement de déglutition, la bouche et le nez étant hermétiquement fermés. Dans ces conditions, en effet, au moment où la déglutition s'opère, il se produit une tendance au vide dans la cavité naso-pharyngienne, en même temps que l'orifice pharyngien des trompes s'élargit sous l'influence des muscles élévateurs du voile du palais; l'air contenu dans la caisse s'échappe alors par le conduit tubaire. Ce procédé, que Toynbee a eu le tort de vouloir substituer à tous les autres, est loin d'être rigoureux. Cependant, comme il est d'une exécution très-facile, il n'y a aucun inconvénient à l'employer, à la condition que les résultats qu'il fournit soient contrôlés.

b. Le *procédé de Valsalva*, ainsi que ceux qu'il nous reste à décrire, a pour but de déterminer le passage de l'air à travers la trompe de l'extérieur vers l'intérieur. Voici comment on le pratique : après une profonde inspiration, le sujet ferme hermétiquement la bouche et les narines et fait un mouvement expiratoire forcé. L'air comprimé dans la cavité naso-pharyngienne pénètre dans la trompe d'Eustache, et, si celle-ci est libre, vient distendre la cavité tympanique.

Ce procédé, déjà supérieur au précédent, est néanmoins encore très-imparfait. Il est souvent inapplicable chez les enfants ou chez les malades

peu intelligents qui ne peuvent arriver à l'exécuter d'une manière convenable; il n'est pas rigoureux en ce sens que, même dans certains cas où la trompe est parfaitement libre, l'air ne pénètre pas dans la caisse du tympan; enfin, le procédé de Valsalva détermine toujours une congestion de la tête qui, chez certains individus, n'est pas exempte d'inconvénients.

c. Le *procédé de Politzer* présente sur les précédents une supériorité incontestable. Il s'exécute de la manière suivante : On introduit un tube dans une des narines, à une profondeur de 2 à 3 centimètres, puis les narines étant hermétiquement fermées, on insuffle de l'air dans le tube au moment précis où le malade exécute un mouvement de déglutition. Dans ces conditions, en effet, la cavité naso-pharyngienne se trouve exactement close en avant par la fermeture des narines, en arrière par l'élévation du voile du palais qui se produit dans l'acte de déglutition. L'air que l'on insuffle se trouve donc comprimé dans une cavité close et tend à s'engager dans les trompes d'Eustache dont les orifices sont en outre dilatés au moment de la déglutition.

Revenons maintenant sur quelques détails d'exécution du procédé de Politzer. Il y a tout avantage à se servir d'un tube qui remplisse exactement la narine, de manière que la plus légère pression suffise à obturer celle-ci, et que l'air ne puisse pas s'échapper. J'emploie à cet usage un petit tube (fig. 4), en caoutchouc, en corne ou en métal, dont l'extrémité évasée a exactement la forme de la narine. Il est bon d'en avoir à sa disposition de plusieurs grosseurs. Ces mêmes tubes peuvent également servir pour faire des irrigations nasales.

Fig. 4.— Tube à insufflation nasale.

Relativement au mode d'insufflation, on peut se servir d'un ballon en caoutchouc, analogue à celui que l'on emploie pour donner la douche d'air au moyen de la sonde, et que nous décrirons un peu plus loin; mais on obtient un effet beaucoup plus sûr et plus énergique avec la pompe à compression (voy. fig. 8) qui permet d'envoyer une douche d'air d'une grande force.

Avec un malade intelligent, il suffit de lui recommander d'avaler la salive au moment exact où on le lui dit; mais pour que le mouvement de déglutition s'exécute franchement, il est préférable de faire prendre au malade une gorgée d'eau qu'il garde dans sa bouche et n'avale que sur l'ordre du chirurgien. C'est à ce moment qu'on envoie la douche d'air, et, avec un peu d'habitude, on arrive aisément à faire coïncider les deux temps de l'opération.

J'ai insisté avec intention sur la pratique du procédé de Politzer, qui rend chaque jour de grands services, soit dans le diagnostic, soit dans la thérapeutique des maladies de l'oreille.

Cependant on lui reproche, avec raison, de ne pouvoir être appliqué

isolément à une seule oreille, ce qui, dans certains cas, peut offrir des inconvénients plus ou moins graves. D'ailleurs, il faut bien le reconnaître, le procédé de Politzer reste de beaucoup inférieur au cathétérisme de la trompe d'Eustache, soit comme moyen de diagnostic, soit comme moyen thérapeutique.

d. Le *cathétérisme de la trompe d'Eustache* constitue, en définitive, le procédé le plus parfait d'exploration de l'oreille moyenne. La première idée en revient à Guyot, maître de poste à Versailles, qui, se trouvant atteint de surdité, et ayant étudié la structure de l'oreille, réussit à se faire des injections dans la trompe d'Eustache et recouvra l'ouïe.

Le procédé employé par Guyot, et communiqué en 1724 à l'Académie des sciences, consistait à introduire une sonde coudée derrière le voile du palais en passant par la bouche. Cette opération obtint en France un accueil peu favorable. Quelques années plus tard, cependant, son manuel opératoire reçut une importante modification, et Cleland proposa d'introduire la sonde en passant à travers les narines. Depuis cette époque, et grâce surtout aux travaux d'Itard et de Deleau, le cathétérisme par la voie nasale fut seul adopté.

Pour pratiquer cette opération, on se sert le plus habituellement d'une sonde en argent (fig. 5), d'une longueur de 16 centimètres environ, dont le bec recourbé présente un petit renflement mousse, et dont l'extrémité opposée, légèrement évasée, est munie d'un anneau destiné à indiquer la situation du bec de l'instrument. Il est utile d'avoir à sa disposition plusieurs sondes de courbure et de diamètre variables. Celle qui convient dans la majorité des cas présente un diamètre de 2 millimètres et demi à 3 millimètres. D'une manière générale, il y a avantage à se servir d'une sonde à diamètre large et à courbure prononcée.

Fig. 5. — Sonde d'Itard.

On a aussi employé des sondes flexibles en gomme, que l'on introduit munies d'un petit mandrin à l'intérieur ; mais, bien que quelques auristes en aient recommandé l'usage, je les considère comme de beaucoup inférieures aux sondes métalliques. Enfin, dans ces dernières années, on a construit des sondes en caoutchouc durci qui, à une élasticité assez grande, joignent cependant une résistance suffisante pour pouvoir être introduites sans mandrin. Leur fragilité est l'inconvénient le plus sérieux qu'elles présentent.

Un grand nombre de procédés ont été préconisés pour le cathétérisme de la trompe d'Eustache. Ce n'est pas le lieu de les énumérer tous et encore moins de rechercher à quel auteur doit en être attribuée l'invention, car chaque médecin auriste pourrait revendiquer un procédé spécial Je me bornerai à indiquer le suivant, qui me paraît le plus sû

pratique et qui est, pour ainsi dire, une combinaison des procédés de Triquet et de Kramer (fig. 6).

Le malade étant assis, la tête appuyée contre le dossier d'une chaise ou soutenue par un aide, le chirurgien introduit dans la narine le bec de la sonde, la concavité de la courbure regardant directement en bas A. En même temps qu'il pousse doucement la sonde d'avant en arrière, il élève graduellement la main de manière à donner à l'instrument une direction horizontale A', et, par un mouvement des doigts, il lui fait exécuter un quart de rotation qui porte son bec en dehors.

FIG. 6. — Cathétérisme de la trompe d'Eustache.

Par suite de cette triple manœuvre, la sonde a traversé la cavité des narines et pénétré dans le méat inférieur des fosses nasales, où elle vient se placer de telle sorte que le bec répond au-dessous du cornet inférieur. C'est là en effet un point de repère important, car il suffit de faire glisser doucement la sonde dans la cannelure formée par le cornet inférieur jusqu'à ce que la sensation d'une résistance vaincue indique que le bec de la sonde a dépassé l'extrémité postérieure du cornet et s'est engagée dans le pavillon de la trompe B qui répond, comme on le sait, à quelques millimètres en arrière de l'extrémité du cornet inférieur. Au moment où le bec de la sonde pénètre dans la trompe, on rapproche de la cloison l'extrémité externe de l'instrument, ce qui tend à enfoncer davantage l'autre extrémité dans le pavillon élargi de la trompe. A ce moment, la direction de l'instrument est telle que l'anneau qui se trouve à l'extrémité externe regarde l'oreille du côté opposé.

Il arrivera souvent à ceux qui pratiquent pour la première fois le cathétérisme de la trompe d'Eustache, de dépasser l'ouverture tubaire sans y pénétrer. Le bec de l'instrument vient alors tomber dans la fossette de Rosenmuller, excavation assez profonde qui se trouve en arrière de l'orifice de la trompe. On peut d'autant mieux supposer que l'on a pénétré dans celle-ci que la sonde affecte à peu près exactement la même direction que lorsqu'elle est bien placée. Nous verrons bientôt par quels moyens on peut s'assurer que la sonde est introduite dans la trompe. Mais, en dehors de ces moyens, il est un petit artifice qui permet, dans les cas douteux, de reconnaître si le bec de la sonde est dans la trompe ou dans la fossette de Rosenmuller. Il suffit de dégager l'extrémité de l'instrument par un mouvement d'un quart de cercle qui porte sa concavité en bas, puis de le pousser légèrement en arrière. S'il était réellement placé dans la trompe, il parcourt un trajet de 8 à 15 millimètres avant de

rencontrer la paroi postérieure du pharynx (atlas et colonne vertébrale); s'il occupait la fossette de Rosenmuller, il ne peut être enfoncé plus profondément et butte immédiatement contre la paroi. C'est là une indication qui me paraît très-utile, même pour les chirurgiens qui ont l'habitude du cathétérisme, et qui peut servir de second point de repère quand on a manqué le premier. Lors donc que le bec de la sonde a rencontré la paroi postérieure du pharynx, on ramène à soi l'instrument dans une étendue de 10 à 15 millimètres, puis, élevant légèrement son extrémité externe, on lui imprime avec les doigts un mouvement de rotation de dedans en dehors qui porte son bec en haut et en dehors et le fait pénétrer dans l'orifice tubaire.

Le cathétérisme de la trompe d'Eustache peut rencontrer divers obstacles ou donner lieu à quelques accidents qu'il faut connaître.

Les obstacles proviennent tantôt des vices de conformation si fréquents des fosses nasales, tels que : étroitesse du méat inférieur, déviations de la cloison, etc.; tantôt de lésions pathologiques, telles que : épaississement partiel de la pituitaire, polypes, tumeurs, etc. Dans ces cas, il est utile d'explorer les fosses nasales avec le spéculum nasi et le rhinoscope, afin de se rendre un compte exact de la nature et du siége de l'obstacle. La rhinoscopie pourrait rendre dans ces conditions de très-grands services, en permettant de diriger le bec de la sonde et de le faire pénétrer dans l'orifice tubaire. Malheureusement il est extrêmement difficile de combiner ensemble les deux opérations, en raison de l'intolérance des malades.

En général, avec beaucoup de douceur et de patience, on parvient à contourner l'obstacle et à faire pénétrer la sonde. On conçoit, d'ailleurs, qu'il n'y ait pas de règle à établir pour ces cas anormaux dont la grande habitude opératoire peut seule triompher.

Toutefois, il se présente des cas où le passage de la sonde est complétement impossible. On n'a d'autre ressource alors que de l'introduire par l'autre fosse nasale ou d'avoir recours au procédé de Guyot, c'est-à-dire de la faire pénétrer par la bouche. Le cathétérisme de la trompe d'Eustache par la narine opposée est une opération assez difficile. On se sert à cet effet d'une sonde à long bec et à forte courbure, que l'on glisse le long de la cloison jusqu'au bord postérieur du vomer; en tournant d'un quart de cercle le bec de la sonde, on le dirige vers l'orifice de la trompe du côté opposé. Il va sans dire que cette manœuvre serait singulièrement facilitée par l'application du rhinoscope, ou même par l'introduction du doigt derrière le voile du palais. Si le passage du cathéter était reconnu impossible par l'une ou l'autre narine, on en serait réduit à employer le procédé de Guyot, c'est-à-dire à introduire la sonde par la bouche, procédé qui exige un instrument spécial, et qui du reste est extrêmement défectueux.

Le cathétérisme de la trompe d'Eustache doit être à peine douloureux; cependant, chez certains sujets très-irritables, il détermine un spasme du pharynx qui gêne l'introduction de la sonde dans l'orifice tubaire ou qui

le déplace lorsqu'il y est déjà introduit. Il faut alors engager le malade à ouvrir la bouche et à respirer largement. Si le spasme affecte surtout le voile du palais et soulève le bec de la sonde, il faut, au contraire, faire fermer la bouche et respirer par le nez.

Je ne parlerai pas du larmoiement, de l'épistaxis, qui souvent succèdent au cathétérisme le mieux fait et qui sont sans importance. Il n'en est pas de même d'un accident dont toute la responsabilité incombe au chirurgien, et qui consiste dans la transmission de la syphilis par un instrument malpropre. Il est probable que depuis que l'on pratique le cathétérisme de la trompe d'Eustache, cet accident est déjà arrivé sans qu'on y ait pris garde. Mais, dans ces dernières années, l'attention du corps médical a été fréquemment attirée sur ce mode d'inoculation de la syphilis dont un spécialiste semblait s'être réservé le monopole. Aussi ne saurait-on trop recommander d'entretenir dans le plus grand état de propreté les instruments qui servent au cathétérisme.

Le cathétérisme de la trompe d'Eustache, tel qu'il vient d'être décrit, ne fournirait aucune indication pour le diagnostic, s'il n'était complété par une opération ultérieure. En effet, le bec de la sonde ne pénètre pas au delà du pavillon de la trompe et s'engage à peine dans l'ouverture de ce conduit. Il faut donc se servir de la sonde une fois placée pour faire pénétrer dans la trompe des instruments plus petits ou pour y injecter de l'air.

Personne ne met plus en doute aujourd'hui la possibilité d'introduire une bougie très-fine à travers la trompe et de la faire glisser jusque dans la caisse. On se sert dans ce but de petites cordes à boyau ou de bougies très-fines en gomme ou en baleine, variant depuis un demi-millimètre jusqu'à un millimètre et demi de diamètre.

Il est facile de se convaincre que, sur un sujet sain, ces bougies traversent toute l'étendue de la trompe et pénètrent dans la caisse; le malade éprouve une sensation particulière et sait fort bien distinguer l'impression produite par la sonde dans le gosier et dans l'oreille; en outre, l'examen de la membrane du tympan permet souvent de reconnaître l'extrémité de la bougie derrière la membrane. Enfin, en répétant l'expérience sur le cadavre, on voit qu'une bougie filiforme, poussée doucement à travers la trompe, pénètre dans la caisse en passant sous le muscle tenseur du tympan, chemine le long de la face interne de la membrane tympanique, croise le manche du marteau et la longue branche de l'enclume, et pénètre dans les cellules mastoïdiennes près de l'articulation de l'enclume et de l'étrier.

L'introduction de bougies filiformes dans la trompe d'Eustache permet donc de reconnaître si le conduit est libre ou s'il existe quelque obstacle sur son trajet. Néanmoins, comme c'est un mode d'exploration assez délicat, je conseille peu d'y avoir recours d'emblée. D'ailleurs, il constitue plutôt un moyen thérapeutique, et j'aurai à en reparler plus tard, à l'occasion des maladies de la trompe.

Le cathétérisme de la trompe d'Eustache rend surtout de grands services pour le diagnostic, en permettant de faire pénétrer de l'air dans l'oreille moyenne d'une manière beaucoup plus directe que dans aucun des autres procédés décrits précédemment (procédés de Valsalva et de Politzer).

La sonde étant placée et maintenue avec un doigt qui l'applique contre la cloison, le chirurgien peut insuffler de l'air, soit avec sa propre bouche, soit avec un ballon, soit avec la pompe à compression.

L'insufflation avec la bouche est gênante pour le chirurgien et peut déplaire au malade. Il ne convient d'y avoir recours qu'à défaut d'autre instrument, et il est préférable d'employer le ballon ou la pompe à compression.

Le ballon dont on se sert habituellement (fig. 7) a la forme d'une poire de caoutchouc, munie d'une armature de métal, de corne ou d'ivoire, qui se termine par un embout conique A, destiné à être introduit dans l'extrémité évasée de la sonde. A la partie diamétralement opposée se trouve un petit orifice B sur lequel on applique le pouce, au moment où l'on comprime le ballon dans la main. Aussitôt la compression faite, il suffit de lever le doigt pour que l'air remplisse de nouveau le ballon. On peut alors envoyer une nouvelle douche, et ainsi de suite.

Fig. 7. — Poire à insuffler.

Fig. 8. — Pompe à compression.

La pompe à compression, représentée figure 8, se compose d'une pompe foulante A qui comprime l'air dans un vaste récipient B d'où part un tube

de dégagement muni d'un robinet C, et terminé par un embout conique qui s'introduit dans l'extrémité de la sonde mise en place.

Afin de faciliter l'administration de la douche d'air, j'ai fait adapter sur l'embout terminal un deuxième robinet qui se manœuvre avec un seul doigt. On comprend que l'embout étant placé dans la sonde, et le robinet C étant ouvert, il suffit d'ouvrir et de fermer alternativement le robinet D pour envoyer de petites colonnes d'air.

Les insufflations d'air dans la caisse, à l'aide du cathétérisme, ont été accusées de produire divers accidents. L'emphysème du cou peut survenir lorsqu'il existe quelque solution de continuité de la muqueuse, soit spontanée, soit causée par le bec de la sonde. L'air insufflé pénètre dans le tissu cellulaire sous-muqueux et envahit le cou. Quoique cet accident effraye beaucoup les malades, en ce qu'il détermine du gonflement, de la gêne dans la déglutition, quelquefois même dans la respiration, il ne présente par lui-même aucune gravité, et ne laisse plus de traces après vingt-quatre heures. Il est inutile de dire qu'il faut cesser immédiatement toute insufflation et retirer le cathéter, aussitôt qu'on a reconnu l'existence de l'emphysème.

Un accident beaucoup plus grave serait la rupture de la membrane du tympan déterminée par une pression trop violente de dedans en dehors. Cet accident qui, dit-on, est arrivé quelquefois, doit être extrêmement rare, et exige, dans tous les cas, pour se produire, une violence excessive de la part du chirurgien, ou un état pathologique antérieur de la membrane. Cependant, il faut tenir compte de cette éventualité, et pour l'éviter faire les premières insufflations avec certain ménagement. A ce point de vue, l'emploi du ballon, qui permet de graduer la compression de l'air, doit être préféré à celui de la pompe foulante.

Le cathétérisme de la trompe d'Eustache, combiné avec les insufflations d'air présente une double utilité, diagnostique et thérapeutique. Je ne dois m'occuper pour le moment que de son importance au point de vue du diagnostic. A ce titre, il est infiniment supérieur aux autres procédés qui ont été décrits précédemment (procédés de Toynbee, de Valsalva, de Politzer), et constitue le moyen d'exploration de la trompe et de la caisse le plus parfait et le plus direct. Il permet, en effet, de reconnaître si la trompe et la caisse sont perméables à l'air, si la membrane du tympan et la chaîne des osselets jouissent de leur mobilité normale, si la trompe et la caisse renferment des produits de sécrétion, etc. Mais, pour obtenir ces renseignements, il ne suffit pas d'insuffler de l'air dans la caisse, il faut encore avoir recours à d'autres moyens complémentaires qu'il nous reste à décrire.

B. *Moyens propres à constater que l'air circule dans l'oreille moyenne.* — L'air qui pénètre dans l'oreille moyenne, ou qui en sort par la voie de la trompe d'Eustache, détermine dans la caisse des changements de pression qui se traduisent par des mouvements de la membrane du tympan et de la chaîne des osselets dont le malade peut avoir conscience ou

que le chirurgien peut apprécier directement. De là deux sortes de renseignements, dont les uns sont fournis par les malades et les autres sont recueillis par le chirurgien lui-même.

Lorsque la pression intra-tympanique vient à être brusquement modifiée, soit par la sortie (*procédé de Toynbee*), soit par l'entrée (*procédés de Valsalva, de Politzer, cathétérisme suivi d'insufflation*) d'une certaine quantité d'air, le sujet en expérience éprouve dans l'oreille une sensation de plénitude souvent accompagnée d'un petit craquement particulier. Mais chez beaucoup de malades, et principalement chez les enfants, il est absolument impossible de se fier à ce mode d'investigation, qui, d'ailleurs, indique tout au plus si l'air pénètre ou ne pénètre pas dans l'oreille moyenne. Il faut donc avoir recours à d'autres procédés plus rigoureux et plus parfaits. Ceux-ci comprennent : a. l'*exploration de la membrane du tympan ;* b. l'*otoscopie manométrique ;* c. l'*auscultation de l'oreille.*

a. *Exploration de la membrane du tympan.* — J'ai déjà dit, en parlant de l'examen de la membrane du tympan, qu'il était possible de distinguer les mouvements de cette membrane, et par suite d'apprécier les changements de pression intra-tympanique. En effet, si, pendant que l'on examine attentivement la membrane du tympan, on vient à augmenter brusquement la pression de l'air contenu dans la caisse, par un des procédés connus, on constate que la membrane tout entière se porte en dehors ; le manche du marteau, se déplaçant dans le même sens, paraît plus long ; son apophyse externe s'éloigne ; enfin, le triangle lumineux s'élargit. Quelquefois, cependant, le déplacement est inégal, la voussure de la membrane est plus forte en avant et en arrière, et l'on voit apparaître vers son bord postérieur un large reflet lumineux mal défini.

Si, au contraire, on produit une raréfaction de l'air contenu dans la caisse (procédé de Toynbee), la membrane du tympan se portant en dedans, le manche du marteau devient plus oblique, sa petite apophyse externe forme au voisinage du pôle supérieur une saillie anormale ; enfin, le triangle lumineux s'allonge et se rétrécit.

Il est inutile d'ajouter que ces divers changements dans l'aspect de la membrane ne sont que passagers, et qu'ils se produisent et disparaissent sous les yeux du chirurgien.

L'exploration de la membrane du tympan, faite dans les conditions dont je parle, fournit donc d'utiles renseignements sur le degré de mobilité de la membrane et de la chaîne des osselets.

b. *Otoscopie manométrique.* — Politzer le premier (1861) a eu l'idée d'étudier à l'aide du manomètre les variations de pression intra-tympanique. Cette méthode, perfectionnée par Lucœ (1) et P. Allen (2), consiste dans l'emploi d'un tube en U de 1 millimètre et demi à 2 millimètres de diamètre, contenant un index de liquide coloré, et dont une branche plus

(1) *Archiv für Ohrenheilkunde.* 1864, t. II, p. 102.

(2) *The Lancet.* 1869.

longue que l'autre est recourbée à son extrémité, garnie d'un bouchon conique en liége ou en caoutchouc, afin d'assurer la fermeture hermétique du conduit. Ce petit appareil est fixé sur une planchette qui lui donne de la solidité et en facilite le maniement, et sur laquelle se trouvent marquées des graduations par un quart de millimètre permettant d'apprécier les moindres variations de l'index.

La longue extrémité de l'instrument étant introduite dans le conduit auditif, on comprend que tout mouvement imprimé à la membrane du tympan, agissant sur la colonne d'air contenue dans le conduit auditif, doit faire osciller l'index manométrique. Si la membrane est refoulée en dehors (augmentation de pression intra-tympanique) l'index baisse dans la branche auriculaire et monte dans l'autre branche; c'est ce que l'on appelle une oscillation positive. Si, au contraire, la membrane du tympan s'incurve en dedans (diminution de pression intra-tympanique), l'index s'élève dans la branche auriculaire et descend dans la branche externe; c'est ce qu'on appelle une oscillation négative.

Quoique l'otoscopie manométrique puisse assurément fournir des notions importantes sur le degré de mobilité de la membrane tympanique et l'état de perméabilité des trompes, il faut convenir que ce mode d'investigation est délicat et exige une grande attention de la part de l'observateur. Ainsi, si la branche auriculaire n'est pas enfoncée assez profondément, les mouvements du maxillaire inférieur modifient l'état de pression du conduit auditif externe et impriment des oscillations à l'index manométrique. Le moindre mouvement imprimé à l'instrument agit de la même manière.

c. *Auscultation de l'oreille.* — L'auscultation de l'oreille constitue, en définitive, le meilleur moyen de s'assurer de l'état de la trompe et de la caisse. Son importance, déjà pressentie par Laennec (1) a été mise hors de doute par Deleau père, et tout le monde s'accorde aujourd'hui pour reconnaître l'utilité de ce mode d'exploration, qui consiste à ausculter l'oreille du malade au moment où l'air circule dans la trompe et dans la caisse.

Les bruits qui se produisent alors peuvent être perçus par le chirurgien, soit en appliquant sa propre oreille sur celle du malade, soit en se servant d'un stéthoscope ordinaire appliqué sur l'apophyse mastoïde ou sur le pavillon, soit enfin en faisant usage d'un instrument spécial auquel Toynbee a donné le nom d'*otoscope*. Ce dernier (fig. 9) se compose d'un tube en caoutchouc de 70 à 80 centimètres de long, terminé à chaque extrémité par un embout olivaire en corne, dont l'un est placé dans l'oreille du malade, et l'autre dans l'oreille du chirurgien. L'instrument une fois placé doit tenir de lui-même, et il faut éviter tout contact extérieur avec le tube intermédiaire, ce qui donnerait lieu à des bruits anormaux.

(1) *Traité de l'auscultation médiate.* Paris, 1837, 4e édit., t. III, p. 535.

Lorsque, à l'aide de l'otoscope, on ausculte l'oreille d'un individu sain, au moment où il avale sa salive, le nez et la bouche étant fermés (procédé de Toynbee), on perçoit un léger bruit de craquement produit par la membrane du tympan. Cette expérience indique seulement que la trompe est libre et perméable à l'air, et Toynbee a eu le tort de vouloir substituer ce mode d'exploration à d'autres beaucoup plus parfaits. En effet, pour que l'auscultation de l'oreille fournisse des résultats vraiment complets, il faut la pratiquer au moment où l'on fait pénétrer de l'air dans la caisse par l'un des procédés précédemment décrits.



Fig. 9. — Otoscope de Toynbee.

L'insufflation à l'aide du cathétérisme de la trompe est assurément le plus parfait de ces procédés, et doit être préférée à la méthode de Valsalva, souvent mal exécutée par le malade, et à celle de Politzer qui, pour l'objet en question, présente l'inconvénient de déterminer dans le pharynx, au moment de la déglutition, des bruits qui masquent ceux qui se passent dans l'oreille.

On peut donc dire, en résumé, que pour faire l'examen complet de la trompe et de la caisse, on doit avoir recours au cathétérisme de la trompe, suivi d'insufflation d'air par la sonde, et à l'auscultation simultanée de l'oreille. Voici comment on pratiquera cet examen : l'otoscope étant placé, l'une de ses extrémités dans l'oreille du malade, l'autre dans celle du chirurgien, celui-ci introduit la sonde, et, lorsque l'instrument a pénétré dans la trompe, il la fixe solidement dans cette situation, en appliquant avec un doigt son extrémité externe contre la cloison. Puis, l'embout terminal du ballon étant insinué dans la partie évasée de la sonde, il comprime brusquement le ballon, et pousse ainsi une douche d'air qu'il renouvelle aussi souvent qu'il est nécessaire pour établir son diagnostic. La fig. 10 montre la situation du chirurgien et du malade pendant cette exploration.

Lorsqu'un jet d'air pénètre ainsi dans l'oreille moyenne d'un individu sain, le chirurgien perçoit avec l'otoscope un bruit particulier que Deleau a comparé à celui que produit la pluie en tombant sur le feuillage d'un arbre et qu'il a appelé *bruit de pluie*. Cette comparaison me paraît médiocrement heureuse, car le bruit que l'on entend ressemble plutôt à un *bruit de soupape*, ou, comme Tröltsch le désigne, à un *bruit de souffle*. On pourrait donc le désigner sous l'un ou l'autre de ces deux noms. Ce bruit

arrive par l'otoscope jusqu'à l'oreille de l'observateur et semble tout proche.

Tel est l'état normal; on conçoit que des modifications importantes doivent se produire selon le degré de perméabilité de la trompe, selon l'état de sécheresse ou d'humidité de la muqueuse tubaire et tympanique, selon que la membrane du tympan est intacte ou perforée, épaissie, immobilisée, etc., etc.

Fig. 10. — Auscultation de l'oreille.

Il n'entre pas dans notre plan d'indiquer ici les modifications que peut subir le bruit normalement perçu par l'auscultation de l'oreille; c'est à l'occasion des diverses maladies de la trompe et de la caisse du tympan que nous les indiquerons pour en tirer une série de signes diagnostiques.

III. Exploration de l'état de la fonction auditive. — Dans cette exploration, le but que l'on se propose est de déterminer si les ondes sonores se transmettent normalement à travers les différentes parties de l'appareil auditif. Les indications peuvent être fournies par le malade ou recueillies directement par le chirurgien.

On peut apprécier jusqu'à un certain point l'état de la fonction auditive, d'après la distance à laquelle le sujet perçoit le son de la voix, et d'après l'effort nécessaire pour qu'il entende la parole; mais ce moyen, qu'il est à peu près impossible de régler, convient seulement pour un examen superficiel.

On a cherché à employer dans ce but quelques instruments capables de donner des renseignements plus rigoureux, et l'on a eu recours à l'*acoumètre*, à la *montre*, au *diapason*.

Nous citerons seulement pour mémoire l'acoumètre d'Itard, constitué

dans toute sa simplicité par un petit marteau tombant d'une hauteur déterminée sur une planche de sapin bien lisse. Cet instrument, de même que d'autres imaginés depuis et qui lui ressemblent plus ou moins, ne présente aucun avantage sur la montre et le diapason. Aussi est-il complétement abandonné aujourd'hui.

La première montre venue peut servir à déterminer la portée auditive; mais il est bon que celle que l'on emploie à cet usage ait un tic-tac net et métallique; les montres à cylindre ou à pivot conviennent mieux sous ce rapport que les montres ancre. Il est nécessaire aussi, pour faire des observations exactes, de déterminer par une série d'expériences préalables à quelle distance la montre dont on se sert cesse d'être perçue.

Ceci établi, pour apprécier le degré de sensibilité auditive chez un malade, la montre étant d'abord tenue éloignée à la distance maximum de la portée auditive, on la rapproche graduellement jusqu'à ce que le malade perçoive distinctement le tic-tac. A l'aide d'un ruban métrique, on peut alors évaluer en chiffres la distance de la portée auditive.

Ce procédé est bien préférable à celui qui est généralement adopté et qui consiste à appliquer d'abord la montre contre l'oreille, et à l'éloigner ensuite jusqu'à ce qu'elle cesse d'être entendue. Le malade, en effet, conservant le souvenir de l'impression reçue, accuse presque toujours une sensation auditive prolongée et fournit ainsi des renseignements inexacts. Il est encore une précaution bonne à prendre et qui consiste à faire fermer les yeux au malade pendant la durée de l'observation.

Le diapason peut remplacer la montre dans l'examen de la fonction auditive, et l'on doit même dire que l'usage de cet instrument est, dans certains cas, indispensable pour que l'exploration soit tout à fait complète. Il faut alors avoir à sa disposition des diapasons accordés à des tons différents; car il ne suffit pas de déterminer à quelle distance le son est perçu, mais il faut encore s'assurer si des sons, correspondant à différentes hauteurs ou à un nombre de vibrations connu, sont également entendus par le malade. Ainsi, on verra que certaines surdités existent seulement pour les sons élevés ou pour les sons bas; et il est facile de comprendre que l'on ne peut apprécier le degré de ces surdités partielles qu'à l'aide de diapasons de différentes hauteurs.

Du reste, le diapason s'emploie généralement de la même manière que la montre, c'est-à-dire que l'instrument étant mis en vibration, soit en écartant brusquement ses branches, soit en le frappant sur un objet résistant, on évalue à quelle distance maximum de l'oreille le son est perçu.

L'exploration de la sensibilité auditive peut encore se faire, au moyen de la montre et du diapason, par un procédé différent, qui consiste à rechercher jusqu'à quel degré les sons de ces instruments sont transmis à l'oreille interne par l'intermédiaire des os du crâne. Ce mode d'exploration, sur lequel Bonnafont a le premier insisté, a été très-étudié dans ces derniers temps et considérablement perfectionné, quoiqu'il n'ait

peut-être pas encore donné tout ce que l'on était en droit d'en attendre.

Pour comprendre le parti que l'on peut tirer de l'étude du mode de transmission des ondes sonores à travers les os du crâne, au double point de vue du diagnostic et du pronostic des maladies des oreilles, il est nécessaire de rappeler certaines données physiologiques qui doivent servir de point de départ à ce genre de recherches.

Lorsqu'un corps sonore est mis en contact avec les os du crâne, une partie des vibrations est transmise directement à l'épanouissement du nerf auditif par le squelette, mais une autre partie n'arrive à l'oreille interne qu'après avoir passé des os du crâne sur la membrane du tympan et sur les osselets. Ce fait a été démontré expérimentalement par Lucæ (1) et Politzer (2).

Un autre fait, également établi par l'expérience, c'est que l'on entend beaucoup mieux le son d'une montre ou d'un diapason appliqué sur un point du crâne, lorsqu'on se bouche *légèrement* les conduits auditifs. Si l'on ne bouche qu'une seule oreille, c'est de celle-là qu'on entendra le mieux.

Ce fait, en apparence singulier, a été diversement expliqué ; mais on s'accorde assez généralement à attribuer le renforcement du son à ce que les ondes sonores transmises par les os du crâne à la membrane du tympan et aux osselets se dirigeant partie vers l'oreille interne, partie vers l'extérieur, ces dernières rencontrent un obstacle à s'échapper au dehors et se réfléchissent vers l'oreille interne en produisant ainsi un renforcement du son.

La conclusion pratique des deux faits précédents, c'est que toutes les fois que l'appareil conducteur du son se trouve dans un état anormal, et oppose un obstacle à la transmission des ondes sonores aussi bien de dehors en dedans que de dedans en dehors, les vibrations transmises par les os du crâne devront être doublées et produire une impression plus forte sur l'expansion du nerf acoustique. Lors donc que, chez un malade atteint de surdité, le son du diapason appliqué sur le sommet de la tête est beaucoup mieux perçu du côté affecté, si la surdité est unilatérale, et du côté le plus malade, si elle est double, mais d'inégale intensité, il est permis de conclure que le labyrinthe est intact et que l'affection siége dans un des points de l'appareil conducteur du son (conduit auditif, membrane du tympan, caisse). Si, au contraire, le sujet entend mieux le diapason du côté normal ou du côté le moins malade, on peut affirmer jusqu'à un certain point que la sensibilité du nerf acoustique est atteinte et qu'il existe une affection labyrinthique, soit primitive, soit secondaire. La présomption augmente encore si la fermeture du conduit avec le doigt, loin d'accroître la sensation auditive du côté malade, en diminue l'intensité.

Cette méthode d'exploration offre, ainsi que nous le verrons, une grande importance au point de vue du diagnostic et surtout du pronostic

(1) *Archiv für Ohrenheilkunde*, t. I, p. 304.

(2) *Archiv für Ohrenheilkunde*, t. I, p. 59 et 318.

des maladies de la caisse du tympan; mais elle a l'inconvénient d'exiger le concours intelligent des malades, qui rendent un compte plus ou moins exact de leurs sensations. Aussi a-t-on cherché à lui substituer un autre mode d'examen, qui permît au chirurgien d'apprécier par lui-même le degré de transmission des ondes sonores à travers l'oreille du sujet en expérience. C'est surtout à Politzer (de Vienne) que revient le mérite de cette nouvelle méthode qui a été pour lui la source de quelques observations intéressantes. On se sert d'un otoscope à trois branches (fig. 11); les extrémités A et B sont placées dans les oreilles du malade et l'extrémité C dans l'oreille du chirurgien. Si alors on applique sur le vertex du malade un diapason que l'on a préalablement fait vibrer, une partie des vibrations transmises par les os du crâne aux oreilles du malade s'échappent à travers les conduits auditifs, puis à travers les branches de l'otoscope, et parviennent par l'intermédiaire de la troisième branche à l'oreille du chirurgien. Il suffit de comprimer alternativement chacune des branches de l'otoscope pour apprécier isolément les sons qui s'écoulent de chaque oreille et juger de la différence qu'ils présentent dans leur intensité et leur clarté.



Fig. 11. — Otoscope à trois branches.

Enfin, Lucœ (1) a imaginé plus récemment une autre méthode d'examen basée sur ce fait que les ondes sonores tombant sur une membrane tendue ne la traversent pas entièrement, mais sont en partie réfléchies et que cette réflexion varie selon le degré de tension de la membrane. Cette méthode, qui consiste à rechercher dans quelle mesure les vibrations d'un diapason dirigées dans le conduit auditif sont réfléchies par la membrane du tympan vers l'oreille de l'observateur, exige l'emploi d'un appareil spécial auquel l'auteur donne le nom d'*otoscope interférent*. Nous ne croyons pas nécessaire d'entrer dans le détail de ce procédé d'exploration dont l'utilité pratique ne nous semble pas encore suffisamment démontrée.

(1) *Archiv für Ohrenheilkunde*, Bd. III, p. 186.

I. — MALADIES DU PAVILLON DE L'OREILLE.

ARTICLE PREMIER

LÉSIONS TRAUMATIQUES DU PAVILLON DE L'OREILLE.

1° Contusions.

Les contusions du pavillon de l'oreille ne sont pas rares à la suite de chutes ou de coups appliqués sur le côté de la tête. Dans l'un et l'autre cas, le pavillon se trouve pris entre l'agent contondant et le plan osseux résistant qui lui est fourni par les régions temporale et mastoïdienne.

Ces contusions s'accompagnent souvent d'ecchymoses et quelquefois d'épanchements sanguins. Dans certains cas exceptionnels, la violence extérieure ne borne pas son action aux parties molles et détermine la rupture du cartilage. Celle-ci a d'autant plus de chance de se produire que la contusion est plus forte et que le cartilage a perdu de son élasticité et est devenu plus cassant, soit par suite du progrès de l'âge, soit par suite d'un état pathologique. Dans cette dernière condition, on a vu la rupture du cartilage déterminée par un violent soufflet.

Les contusions du pavillon de l'oreille réclament l'emploi des topiques résolutifs ordinaires. S'il y a rupture du cartilage, on pourrait maintenir le pavillon appliqué sur les parties latérales du crâne avec une simple bande ou un bonnet garni d'ouate. Dans un cas rapporté par Jarjavay (1), les fragments cartilagineux ne se réunirent pas, ou du moins ils restèrent mobiles, de telle sorte qu'ils pouvaient être pliés l'un sur l'autre comme les feuillets d'un livre.

Avant de terminer ce qui a trait aux contusions du pavillon de l'oreille, nous devons signaler une forme particulière de traumatisme qui consiste dans des contusions, des compressions, des tiraillements fréquemment répétés, comme on l'observe chez les athlètes, les lutteurs ou certains aliénés.

La répétition des pressions et des froissements, jointe sans doute à la congestion de toutes les parties de la face pendant les efforts, a pour conséquence d'amener une sorte d'hypertrophie du tissu cellulaire sous-cutané, qui se traduit par le développement exagéré des oreilles, la rougeur et l'épaississement de la peau. Dans ces conditions, il n'est pas rare de voir, sous l'influence d'un traumatisme même léger, la peau se décoller du cartilage sous-jacent et une poche sanguine se former. Nous décrirons plus tard cette affection sous le nom d'*hématome du pavillon*.

2° Plaies.

a. Les *plaies par instruments piquants* n'offrent en général aucune gravité. La mode a même consacré chez les femmes cette coutume de perfo-

(1) *Anatomie chirurgicale*, t. I, p. 525.

rer le lobule pour y suspendre des boucles d'oreilles. Cette opération se pratique d'ordinaire à l'aide d'un poinçon très-aigu poussé à travers le lobule préalablement appuyé sur un bouchon. Elle est tellement bénigne qu'on l'abandonne généralement aux soins du bijoutier ; cependant il faut savoir que, chez certains sujets lymphatiques, à peau fine et délicate, la petite opération dont il s'agit peut être l'origine d'accidents assez sérieux développés sur le pavillon et capables même d'envahir le visage. Triquet a insisté avec raison sur ce fait et a cité des observations d'inflammations érysipélateuses, eczémateuses, survenues à la suite de la perforation du lobule. Le chirurgien consulté sur l'opportunité de cette opération devra donc la proscrire chez les sujets scrofuleux, lymphatiques ou manifestement herpétiques.

b. Les *plaies par instruments tranchants* présentent plusieurs variétés.

Lorsque la solution de continuité n'intéresse pas le bord libre du pavillon, elle se comporte comme une plaie simple et guérit sans laisser de difformité, pourvu qu'on ait le soin d'affronter ses bords, soit avec quelques points de suture, soit avec quelques bandelettes de taffetas gommé.

Dans d'autres circonstances, la solution de continuité, intéressant le bord libre en un ou deux points à la fois, détache un lambeau plus ou moins étendu qui ne tient plus au pavillon que par un pédicule. Dans ces conditions, et quelle que soit la forme du lambeau et du pédicule, on doit tenter de réunir aussi exactement que possible les parties divisées à l'aide d'une suture comprenant la peau et le cartilage ; car si la réunion manque quelquefois, et si le lambeau frappé de gangrène se sépare et tombe consécutivement, d'où résulte une difformité plus ou moins considérable, on connaît en revanche un certain nombre de cas dans lesquels les parties remises en place se sont exactement soudées, en sorte que la forme du pavillon a été conservée. Bérenger-Féraud (1) a rassemblé sept cas dans lesquels le pavillon de l'oreille, ne tenant plus que par un mince pédicule, a pu être réuni avec succès.

Enfin il peut se faire qu'une portion plus ou moins considérable du pavillon se trouve entièrement séparée. Les chances de réunion sont extrêmement faibles ; cependant, si l'on considère la difformité qui résulte fatalement d'une semblable perte de substance, on doit encore tenter de réappliquer la partie divisée et de l'affronter exactement à l'aide de points de suture. Cette pratique a quelquefois été couronnée de succès, et Bérenger-Féraud en a rapporté quatre cas qui paraissent authentiques.

c. Les *plaies contuses* donnent lieu aux mêmes considérations et réclament les mêmes moyens de traitement. Elles s'accompagnent plus fréquemment que les précédentes de pertes de substance, qu'on peut réparer, lorsqu'elles ne sont pas très-considérables, en avivant les bords irrégu-

(1) *Gaz. des hôpitaux*, 1870, nos 71 et 72.

liers et en les affrontant par la suture. Nélaton a réuni, après la chute des eschares, les deux moitiés d'une oreille divisée par une balle, et le résultat fut tellement parfait que la difformité était à peine sensible.

ARTICLE II.

LÉSIONS VITALES ET ORGANIQUES DU PAVILLON DE L'OREILLE.

1° Inflammations.

a. L'*érysipèle* du pavillon de l'oreille n'est pas rare et succède quelquefois aux plaies et aux contusions de cet organe; plus souvent il vient compliquer certaines inflammations chroniques de l'oreille externe, telles que l'érythème, l'eczéma, l'impétigo. Tantôt l'érysipèle reste borné au pavillon, tantôt il envahit consécutivement la face et le cuir chevelu. Dans d'autres cas, au contraire, l'érysipèle primitivement développé à la face ou au cuir chevelu s'étend au pavillon. La maladie se présente avec ses caractères habituels; le gonflement, surtout marqué à la face interne et sur les bords du pavillon, en raison de la laxité du tissu cellulaire sous-cutané, acquiert des proportions considérables, ce qui donne lieu à une déformation caractéristique. La peau est rouge, luisante; les douleurs sont tensives, lancinantes. Il existe, en outre, des phénomènes généraux plus ou moins graves, selon que l'érysipèle reste borné au pavillon ou occupe en même temps une partie de la face et du cuir chevelu.

Il est assez rare que l'inflammation devienne phlegmoneuse et qu'il se développe des abcès sous-cutanés. Ph. Boyer (1) rapporte un fait dans lequel un vaste abcès du pavillon avait amené la nécrose de tout le cartilage.

Le traitement ne présente aucune indication particulière.

b. *Érythème.* — L'érythème du pavillon de l'oreille n'est pas rare et s'observe de préférence chez les sujets jeunes, lymphatiques et scrofuleux. Il reconnaît quelquefois pour cause déterminante un léger traumatisme, tel que la perforation du lobule de l'oreille; mais le plus souvent il se développe sous l'influence du froid et de l'humidité; aussi on le voit se montrer principalement en hiver, et, une fois développée, la maladie peut persister très-longtemps avec une ténacité opiniâtre et en présentant de temps à autre des périodes d'acuité et de rémission.

SYMPTOMATOLOGIE. — Dans sa forme légère, l'érythème de l'oreille consiste en un gonflement superficiel, diffus, avec rougeur légère des diverses parties qui forment le pavillon, et plus particulièrement du lobule, des replis de l'hélix, de l'anthélix et du tragus. Cet état s'accompagne d'un sentiment de prurit qui force les malades à se gratter, surtout lorsqu'ils s'exposent à la chaleur.

Dans une forme plus grave, la rougeur des parties est plus marquée;

(1) *Traité des maladies chirurgicales*, dernière édition, t. V, p. 6.

elle peut même faire place à une teinte violacée, noirâtre. Le gonflement est toujours considérable; les replis et les rainures qui constituent le pavillon sont effacés, et l'oreille prend l'apparence d'une masse informe qu'on a comparée à une tomate. De larges phlyctènes, remplies de sérosité brunâtre ou noirâtre, ne tardent pas à apparaître, et, lorsque le liquide qu'elles contiennent s'est écoulé, il n'est pas rare de trouver le derme ulcéré. Quelquefois même on voit apparaître à côté des vésicules de petites plaques gangréneuses dont la chute devient aussi l'origine d'ulcérations qui, chez les sujets scrofuleux, se montrent extrêmement rebelles, atteignent les parties profondes, et peuvent s'étendre dans le conduit auditif externe et jusqu'au tympan.

Dans ces cas, la suppuration est ichoreuse, fétide; des croûtes, incessamment détachées sous l'influence du grattage, se forment à la surface des ulcérations, et la maladie tend à se perpétuer indéfiniment.

Lorsque l'érythème revêt cette forme grave, les malades accusent un sentiment de chaleur, de cuisson, de démangeaison, une douleur plus ou moins vive, qui quelquefois empêche complétement le sommeil et s'accompagne souvent de battements, de bourdonnements, et même, si la maladie s'étend au conduit auditif, d'une surdité plus ou moins forte.

Il se peut que la maladie disparaisse spontanément, surtout à l'époque de la puberté; mais, dans bien des cas, elle persiste très-longtemps et se montre très-rebelle au traitement.

Traitement. — Il comprend l'usage de moyens internes et externes.

L'érythème de l'oreille reconnaissant le plus souvent pour cause la diathèse scrofuleuse, il est nécessaire de prescrire un traitement propre à combattre l'état général. L'huile de foie de morue, l'iode, les iodures, la bonne hygiène, seront particulièrement indiqués. Chez les jeunes filles, on devra favoriser l'établissement des règles ou régulariser leur retour, car il est fréquent de voir l'état local s'amender considérablement dès que les périodes menstruelles sont bien établies.

Quant au traitement local, il comprend différents moyens. Dans les cas légers, les applications de compresses imbibées d'alcool, les embrocations tièdes avec le baume de Fioraventi, le glycérolé au borate de soude (4 gr. pour 30 gr.), seront particulièrement utiles.

Lorsqu'il existe de violentes douleurs avec un gonflement considérable, il peut être avantageux d'appliquer quelques sangsues derrière l'oreille ou de pratiquer quelques mouchetures à la surface du pavillon. Dans les cas graves où il existe des ulcérations revêtues de croûtes, il est nécessaire d'appliquer pendant quelque temps des cataplasmes de fécule; puis, lorsque les croûtes seront tombées, on touchera les surfaces ulcéreuses avec la teinture de benjoin, d'aloès, ou mieux encore avec le perchlorure de fer. On pratiquera plusieurs fois par jour des lavages avec l'alcool et le vin aromatique, et dans l'intervalle on aura soin de recouvrir les parties avec un petit linge fin enduit de cérat, de glycérine ou d'une pommade légèrement excitante.

c. *Eczéma.* — L'eczéma du pavillon de l'oreille est extrêmement fréquent. De même que les autres inflammations, elle peut se limiter au pavillon ou s'étendre à la fois, soit à la face et au cuir chevelu, soit au conduit auditif externe et à la caisse du tympan.

Je reviendrai plus tard sur l'otite dartreuse proprement dite, et je me bornerai à décrire brièvement l'eczéma limité au pavillon. La maladie peut revêtir la forme aiguë ou chronique; elle est unilatérale ou bilatérale.

La forme aiguë s'observe aussi fréquemment chez les individus des deux sexes et à tous les âges de la vie; la forme chronique est surtout commune chez les enfants scrofuleux, les jeunes filles mal réglées et les femmes à l'époque de la ménopause.

L'eczéma aigu se présente avec les mêmes caractères que sur les autres parties du corps : rougeur et gonflement de la peau, avec production de petites vésicules serrées les unes contre les autres, et laissant échapper par leur rupture un liquide ténu, quelquefois roussâtre, qui souvent se concrète sous forme de croûtes plus ou moins épaisses (*eczéma impétigineux*). Avec ces symptômes locaux, les malades accusent une sensation de chaleur brûlante, de tension douloureuse; quelquefois il existe un mouvement fébrile.

Dans certains cas, la maladie, après une durée de quelques jours et sous l'influence d'un traitement convenable, guérit complétement; mais le plus souvent elle persiste plus ou moins longtemps, en passant à l'état chronique. Elle revêt alors assez souvent la forme impétigineuse, c'est-à-dire que le pavillon, restant gonflé et rouge, est en outre couvert en certains points de croûtes jaunes ou jaunes-brunâtres, humides, au-dessous desquelles on trouve le derme exulcéré, légèrement saignant. Dans d'autres cas, on observe une forme squameuse; à côté de plaies suintantes, on rencontre une sécrétion épidermique exagérée. C'est principalement dans cette forme qu'il n'est pas rare de voir des excoriations et des gerçures profondes de la peau qui laissent échapper une suppuration assez abondante. Ces gerçures se montrent surtout à l'angle d'insertion du pavillon.

Quelle que soit la forme de la maladie, elle peut atteindre la totalité du pavillon et coïncider alors le plus habituellement avec des lésions semblables du cuir chevelu; mais il n'est pas rare de voir la maladie localisée à quelque partie du pavillon, comme au point d'insertion de celui-ci sur l'apophyse mastoïde, dans le sillon de l'hélix, au niveau du lobule. Dans ce dernier cas, le point de départ est souvent la perforation du lobule pour les boucles d'oreilles.

L'eczéma chronique du pavillon de l'oreille est une maladie extrêmement tenace, très-gênante par les démangeaisons et la sensation de douleur cuisante qu'elle détermine. En outre, lorsqu'elle persiste longtemps, elle entraîne à sa suite une difformité du pavillon résultant de l'épaississement de la peau. Les saillies et les dépressions s'effacent plus ou moins

complétement, et le pavillon de l'oreille est transformé en un organe informe, disgracieux. Enfin la maladie peut se propager dans le conduit auditif et déterminer les symptômes de l'otite.

TRAITEMENT. — Dans l'eczéma aigu localisé au pavillon de l'oreille, la première indication est de soustraire la peau au contact de l'air. On y parvient en saupoudrant les parties malades avec la poudre d'amidon ou de riz; des compresses imbibées d'une solution astringente tiède (sulfate de zinc, extrait de saturne dilué, etc.) conviennent plus particulièrement pour calmer la cuisson et la démangeaison. Quelques laxatifs, des boissons délayantes, une nourriture peu excitante, complètent le traitement.

Dans la forme chronique, il faut avoir soin de faire tomber toutes les croûtes à l'aide de cataplasmes de fécule, de fumigations émollientes. L'oreille étant débarrassée de ces croûtes, on la lave avec quelque solution astringente, et on la saupoudre exactement avec une substance inerte ou avec une poudre somposée et légèrement excitante. Les pommades et les corps gras réussissent assez mal et servent tout au plus à ramollir les produits de sécrétion desséchés. Le glycérolé à l'oxyde de zinc produit souvent de bons effets et calme les démangeaisons. Lorsque l'eczéma résiste à ce traitement simple, il est nécessaire d'avoir recours à quelques topiques substitutifs, tels que le goudron, l'huile de cade, le cinabre, etc., qu'on applique directement ou en les incorporant dans une pommade. Dans les cas rebelles, les douches froides en arrosoir, répétées plusieurs fois par jour, sont quelquefois très-utiles. Il faut avoir soin de fermer le conduit auditif avec un petit bourdonnet de coton imbibé d'huile.

Enfin, concurremment avec l'emploi de ces moyens locaux, on ne devra pas négliger l'usage des remèdes généraux, tels que les préparations arsenicales, soufrées, etc., qu'on administrera selon les règles ordinaires.

3° Tumeurs.

Les tumeurs du pavillon de l'oreille ne sont pas très-communes. Il en est qui ne méritent qu'une simple mention : tels sont les kystes dermoïdes, qui n'offrent rien de particulier. Nous décrirons seulement les tumeurs sanguines ou othématomes, les tumeurs fibreuses, les tumeurs érectiles, le cancer, les dépôts goutteux.

a. *Tumeurs sanguines. Othématomes.* — On désigne sous les noms d'*othématomes*, d'*hématocèles* ou d'*hématomes* du pavillon de l'oreille, certaines tumeurs liquides constituées par un épanchement de sang entre le périchondre et le cartilage du pavillon de l'oreille. Cette affection, qui n'est connue que depuis quelques années, a été l'objet de travaux nombreux, tant en France qu'à l'étranger. Nous indiquerons seulement les principaux :

MERLAND, *Des tumeurs du pavillon de l'oreille chez les aliénés*, thèse inaug. Paris, 1853. — A. FOVILLE, *Recherches sur les tumeurs sanguines du pavillon de l'oreille*

chez les aliénés (*Gaz. hebdom.*, 1859, p. 450, 459). — PH. KUHN, *De l'hématome du pavillon de l'oreille*, thèse de Strasbourg, 1864. — GUDDEN et WILL, *Ueber Othæmatom* (*Schmidt's Jahrbucher*, Band. 121, p. 230, 1864). — CASTELAIN, *De l'hématome du pavillon de l'oreille* (*Bull. méd. du nord de la France*, janvier et février 1870). — CLAVERIE, *De l'hématome du pavillon de l'oreille*, thèse de Paris, 1870.

ÉTIOLOGIE. — L'hématome du pavillon de l'oreille se rencontre assez fréquemment chez les aliénés et principalement chez les déments paralytiques. Il est beaucoup plus commun chez l'homme que chez la femme : ainsi, sur 62 cas, Kühn a noté 52 hommes et seulement 10 femmes.

On est encore loin d'être fixé sur la cause véritable de cette singulière affection : les uns pensent que l'épanchement sanguin est toujours déterminé par l'action de violences exercées sur les oreilles, soit par le malade lui-même, soit par les personnes qui l'entourent; d'autres n'hésitent pas à admettre que l'épanchement sanguin est spontané et consécutif aux troubles de la circulation de la tête chez les aliénés et à des altérations préexistantes dans la structure du pavillon de l'oreille.

La première opinion repose sur ce fait, qu'on observe parfois de véritables hématomes en tout semblables à ceux qui se rencontrent sur les aliénés, chez des personnes saines d'esprit. Jarjavay (1) a le premier fait connaître, sous le nom d'*hématocèles du pavillon*, des tumeurs sanguines développées à la partie supérieure de la conque chez les lutteurs et les boxeurs de profession. Dans ces cas, il est évident que la tumeur sanguine reconnaît pour cause les contusions et les froissements du pavillon de l'oreille; et j'ai dit ailleurs que la répétition de ces violences, jointe à la congestion habituelle de la face durant les efforts, avait pour effet de déterminer une sorte d'hypertrophie et de congestion chronique du pavillon. On conçoit dès lors que, dans ces conditions, une cause mécanique assez légère puisse produire un épanchement de sang.

En est-il de même pour l'othématome qu'on rencontre chez les aliénés? Je pense qu'il existe, en effet, entre les deux variétés de tumeurs, de grandes analogies. De même que, chez les lutteurs, l'othématome exige pour se produire la préexistence d'altérations dans la structure du pavillon, altérations qui reconnaissent pour cause les froissements, les contusions, les tiraillements de l'organe; de même aussi, chez les aliénés, il paraît exister quelque lésion préalable des tissus qui forment le pavillon de l'oreille. Virchow (2) et L. Meyer (3) ont, en effet, constaté un état de ramollissement antérieur, une dégénérescence enchondromateuse et une hyperplasie du pavillon de l'oreille qui diminuent son élasticité et favorisent les déchirures et les extravasations sanguines.

(1) *Anatomie chirurgicale*, t. I, p. 521.

(2) *Traité des tumeurs*, trad. franç., t. I, p. 1321.

(3) *Die pathol. Gewebsveranderung der Ohrknorpels und deren Beziehungen zur Ohrblut geschwulst* (*Virchow's Archiv*, 1865, Bd. XXXIII, p. 457).

Mais si le développement de ces lésions préexistantes s'explique très-bien chez les lutteurs et doit être rapporté à la contusion chronique, on peut se demander s'il en est de même pour les aliénés, et si ces lésions sont dues à des violences exercées par eux-mêmes ou par les personnes qui les entourent? Il est assez difficile de résoudre la question, ou du moins elle me paraît susceptible de deux solutions. Dans quelques cas, il est permis de rester dans le doute relativement à l'action de violences extérieures, et l'on peut, à l'exemple de certains auteurs, admettre que l'hématome du pavillon s'est développé à la suite de froissements, de contusions de l'oreille. Mais, d'autre part, on possède des faits assez nombreux dans lesquels le traumatisme doit être absolument écarté. On est forcément amené à conclure que, dans ces derniers cas, les lésions anatomiques qui précèdent constamment la formation de l'hématome du pavillon de l'oreille se sont développées sous l'influence de la maladie cérébrale qui détermine sans doute des troubles dans la circulation et la nutrition du pavillon. Une observation curieuse faite récemment par Brown-Séquard vient à l'appui de cette opinion. Ce physiologiste, en effet, dans une communication à l'Académie de médecine, le 16 mars 1869, a remarqué que, sur deux cobayes porteurs de lésions des corps restiformes, on vit se développer des hémorrhagies sous la peau du pavillon de l'oreille, et je tiens du même auteur que, dans toutes ses expériences, il a constamment obtenu le même résultat. Dans certains cas même, la lésion des corps restiformes aurait déterminé la gangrène de l'oreille.

Ces observations intéressantes me paraissent démontrer que les lésions des centres nerveux entraînent des troubles considérables dans la circulation et la nutrition du pavillon de l'oreille, et que, chez les individus atteints d'affections cérébrales, on peut voir se développer, en dehors de toute action mécanique, certaines altérations de structure du pavillon qui prédisposent aux extravasations de sang, soit spontanément, soit sous l'influence d'une violence extérieure tout à fait insignifiante.

Symptomatologie. — L'hématome du pavillon a pour siége habituel la cavité de l'hélix. Quoique plus fréquent, en général, du côté gauche chez les aliénés, il peut siéger à droite et même occuper à la fois les deux oreilles.

Au début, on observe une tuméfaction générale de l'oreille qui devient en même temps rouge ou bleuâtre, luisante, chaude et douloureuse, ce qui indique un léger degré d'inflammation et explique comment, à une certaine époque, on a pu donner à la maladie le nom d'*érysipèle de l'oreille*.

Dès le premier jour, la tumeur proprement dite peut arriver à son développement complet, combler toute l'excavation de la conque et se mettre de niveau avec la bordure de l'hélix. Dans d'autres cas, la collection liquide, d'abord limitée à la fossette scaphoïdienne de l'anthélix, s'étend peu à peu et envahit la totalité du pavillon. Quel que soit son mode de développement, la tumeur présente une fluctuation manifeste,

surtout à son centre ; sur les parties périphériques, la fluctuation devient plus douteuse. Il n'est pas rare d'y percevoir quelquefois une légère crépitation.

Si l'on vient à ouvrir une semblable tumeur, on la trouve constituée en partie par une sérosité visqueuse, sanguinolente, inodore, en partie par du sang noir et coagulé. Les parois de la poche sont formées, d'une part, par le périchondre et la peau, d'autre part, par la surface externe du cartilage, qui présente des altérations particulières préexistantes. On y constate des points de ramollissement situés parallèlement à sa surface, et détachant ainsi des fragments cartilagineux qui adhèrent au périchondre.

Fig. 12. — Hématome du pavillon de l'oreille.

L'othématome abandonné à lui-même peut suppurer, ce qui est le cas le plus rare. Quelquefois la tumeur s'ouvre spontanément, donne issue à un liquide séro-sanguinolent, puis finit par guérir sans suppuration. Le plus souvent le sang épanché subit un travail de résorption lente, les surfaces se recollent ; mais, en raison des altérations de structure du cartilage, la guérison s'accompagne toujours de déformations caractéristiques du pavillon de l'oreille. Les parties molles, le périchondre en particulier, s'épaississent, et, à mesure que le recollement s'effectue, on voit se produire une rétraction de la cicatrice qui entraîne une sorte de ratatinement du pavillon dans sa hauteur et dans sa largeur.

Il peut se faire que l'épanchement ait lieu à la fois sur les deux faces du cartilage de l'oreille ; celui-ci, privé de ses moyens de nutrition, se mortifie et s'élimine, et il en résulte une déformation telle que l'oreille devient méconnaissable. On trouvera dans le mémoire de Castelain une observation de cette forme rare d'othématome.

Le TRAITEMENT de l'othématome est des plus simples et doit se borner à faciliter la résorption du sang par l'application de quelques compresses résolutives. Lorsque, cependant, la tumeur est très-volumineuse, on peut abréger la durée de la maladie en pratiquant quelques ponctions, de manière à évacuer la plus grande quantité possible de liquide. Nous préférons ce traitement à celui qui consiste à fendre largement la tumeur et à la faire suppurer.

b. *Tumeurs érectiles.* — Quoique rares, les tumeurs érectiles de l'oreille ont été observées quelquefois, soit sous forme de *tumeurs veineuses*, soit sous forme de *tumeurs artérielles.*

Les *tumeurs érectiles veineuses* se présentent plutôt comme des taches

étendues et assez superficielles, constituant ainsi une difformité le plus souvent irrémédiable, et à laquelle on peut d'ailleurs appliquer les moyens qui ont été indiqués à l'occasion des tumeurs érectiles en général.

Quant aux *tumeurs érectiles artérielles*, tantôt elles sont nettement localisées en un point du pavillon de l'oreille, tantôt elles se compliquent d'une dilatation variqueuse des artères du voisinage, c'est-à-dire de varices artérielles du crâne.

Dans le premier cas, on peut attaquer la tumeur par l'un des procédés qui ont été décrits ailleurs, et, en raison de l'isolement du pavillon, l'ablation est particulièrement indiquée et a été pratiquée avec succès.

Lorsqu'il existe en même temps des varices artérielles du cuir chevelu, le traitement est beaucoup plus difficile, car on sait les incertitudes et les dangers de l'intervention chirurgicale dans ce cas. Cependant Colles, cité par Wilde, a pratiqué la ligature de l'artère auriculaire postérieure pour une tumeur érectile de l'oreille compliquée de varices artérielles, et, dans deux cas très-graves, cités par les auteurs du *Compendium*, où il existait une dilatation de toutes les artères auriculaires et où la tumeur était le siége d'hémorrhagies, on dut recourir à la ligature de la carotide primitive. Dans l'un de ces faits, dû au docteur Mussey, la ligature de la carotide primitive du côté malade n'ayant pas suffi pour arrêter les hémorrhagies, le chirurgien se décida, au bout de quelques semaines, à lier la carotide primitive de l'autre côté. Le malade guérit.

c. *Tumeurs fibreuses.* — Il est rare de rencontrer des tumeurs fibreuses dans la portion cartilagineuse du pavillon de l'oreille. Triquèt (1) a cependant observé une tumeur de cette nature, du volume d'une moitié d'œuf, implantée sur la paroi postérieure du pavillon qui se trouvait ainsi fortement repoussé en avant (fig. 13). L'ablation fut suivie d'une guérison rapide, et le pavillon reprit sa position normale.

Fig. 13. — Tumeur fibreuse du pavillon de l'oreille (Triquet).

Sous le nom de *fibromes* ou de *tumeurs fibreuses du lobule de l'oreille*, on a décrit des excroissances arrondies et dures, quelquefois très-volumineuses, qui se développent sur le trajet cicatriciel des boucles d'oreilles. Mais si, parmi ces tumeurs, les unes sont de véritables fibromes, d'autres semblent plutôt se rapporter à des chéloïdes cicatricielles. Dolbeau (2) a présenté à la Société de chirurgie deux observations de

(1) *Traité pratique des maladies de l'oreille*, p. 147.

(2) Société de chirurgie, 6 janvier et 24 février 1869.

tumeurs du lobule de l'oreille, dont la première est un exemple de fibrome, tandis que la seconde se rattache plutôt à une chéloïde cicatricielle.

Les tumeurs fibreuses du lobule de l'oreille seraient très-fréquentes chez les négresses, d'après O. Saint-Vel (1), et sembleraient se développer sous l'influence de l'irritation produite par d'énormes et lourdes boucles d'oreilles qui tiraillent et fendent même le lobule.

Ces tumeurs ont une évolution toujours très-lente : elles mettent des mois et même des années à acquérir le volume d'un œuf de pigeon, d'une noix. Elles sont souvent multiples et affectent une symétrie parfaite de chaque côté. Leur diagnostic est facile ; toutefois, on a pu les confondre avec un kyste sébacé, affection très-rare dont Moos (2) a rapporté une observation. La dureté de la tumeur ne laisserait aucun doute sur ce point, et d'ailleurs l'ablation convient dans les deux cas.

Fig. 14. — Tumeurs fibreuses du lobule de l'oreille.

Le traitement consiste, en effet, à pratiquer l'excision de la tumeur, qu'il faut faire aussi complète que possible, dans la crainte des récidives. Celles-ci sont extrêmement fréquentes, et Saint-Vel a toujours vu chez les négresses ces tumeurs repulluler lentement sur place après une première et même une seconde ablation, ce qui laisse supposer qu'il s'agissait de chéloïdes, affection très-fréquente de la race nègre.

d. *Tumeurs crétacées.* — On rencontre très-souvent chez les goutteux des dépôts d'acide urique dans le pavillon de l'oreille. D'après Garrod, qui a signalé le fait, la formation de ces dépôts serait, de tous les symptômes externes de la goutte, celui qui manquerait le moins souvent.

Ces concrétions, généralement multiples, occupent surtout le bord supérieur de l'hélix. Leur volume peut dépasser celui d'un pois. Habituellement indolentes, elles deviennent quelquefois le siége d'une irritation passagère au moment d'une attaque de goutte.

Si ces petites tumeurs devenaient gênantes par leur volume ou l'irritation qu'elles déterminent, il serait possible d'en débarrasser le malade par une excision.

e. *Cancer.* — Le cancer du pavillon de l'oreille paraît assez rare, si l'on s'en rapporte au silence gardé par les auteurs. Dans ces dernières années, cependant, l'attention a été attirée sur ce sujet par quelques faits publiés

(1) *Maladies des régions intertropicales*, p. 475.

(2) *Klinik der Ohrenkrankheiten*, p. 61.

par Velpeau (1), Demarquay (2), Bouisson (3) (de Montpellier), Sédillot (4). C'est le plus ordinairement le cancroïde qu'on observe au pavillon de l'oreille; tantôt celui-ci est envahi par propagation d'une lésion de même nature siégeant dans le voisinage, comme la région parotidienne; tantôt la maladie se développe primitivement dans un point du pavillon.

Là, comme ailleurs, le cancroïde débute généralement sous forme de petites élevures verruqueuses, dures et résistantes, que le malade irrite avec l'ongle, et qui finissent par se ramollir et s'ulcérer, en détruisant plus ou moins rapidement tous les tissus du pavillon, y compris le fibro-cartilage.

Le professeur Bouisson a vu le cancroïde du pavillon succéder à un eczéma chronique de longue durée, accompagné de fissures nombreuses qui étaient devenues le point de départ d'ulcères à bords indurés et présentant tous les caractères du cancroïde.

La marche de la maladie paraît être quelquefois très-rapide. Sédillot a cité un cas dans lequel la totalité du pavillon avait été détruite en moins de trois semaines; le conduit auditif allait être envahi, lorsque le chirurgien se hâta d'arrêter le mal en cautérisant à plusieurs reprises, avec le fer rouge, les parties ulcérées. J'ai observé dernièrement à l'hôpital Beaujon un malade chez lequel un cancroïde développé sur le lobule avait détruit en quelques mois la totalité de l'oreille externe et les parties avoisinantes, en donnant naissance à un énorme ulcère dont le fond était formé par les os du crâne dénudés et nécrosés. L'articulation temporo-maxillaire était largement ouverte.

Peut-on rencontrer sur le pavillon de l'oreille d'autres variétés du cancer? Il est difficile de se prononcer à cet égard, en raison du petit nombre de faits connus.

La tumeur observée par Velpeau avait le volume d'une aveline; elle était consistante, charnue, ulcérée à la superficie, mobile sur les parties profondes. On l'avait déjà excisée, mais elle s'était rapidement reproduite. Velpeau diagnostiqua une tumeur cancéreuse contenant probablement du tissu fibro-plastique et des éléments de cancer encéphaloïde.

A quelle forme doit-on rapporter les tumeurs observées par le docteur Campbell (5), et qui, assez fréquentes parmi les habitants de la vallée de Nipal, se rencontreraient surtout chez les individus affectés de goître? Le docteur Campbell a opéré deux de ces tumeurs; elles attiraient fortement le pavillon en bas, recouvraient le méat auditif et gênaient beaucoup l'audition. Elles étaient inégales, charnues, et leur tissu ressemblait à celui du sarcome.

(1) *Gazette des hôpitaux*, 1864, n° 27.

(2) *Gazette des hôpitaux*, 1869, n° 111.

(3) *De l'amputation du pavillon de l'oreille* (*Montpellier médical*, juillet et août 1869).

(4) Académie des sciences, 25 juillet 1869.

(5) Cité par Demarquay (*Gaz. des hôpitaux*, 1869, n° 114).

Quelle que soit la nature de ces tumeurs, leur caractère de malignité étant reconnu, le chirurgien doit intervenir rapidement pour prévenir leur extension.

La cautérisation, l'excision, la ligature, peuvent être employées selon les cas. Bouisson a insisté sur le manuel opératoire de l'amputation partielle ou totale du pavillon de l'oreille, qu'il préfère, dans les cas de cancroïde, aux autres procédés de destruction.

ARTICLE III.

VICES DE CONFORMATION ET DIFFORMITÉS DU PAVILLON DE L'OREILLE.

Les difformités congénitales ou acquises du pavillon de l'oreille ne sont pas extrêmement rares. Les unes sont entièrement au-dessus des ressources de l'art; les autres, au contraire, sont susceptibles d'être corrigées et intéressent plus particulièrement le chirurgien.

FIG. 15. — Opération dans un cas de difformité par excès de développement du pavillon (Di Martino).

a. Les *difformités par excès de développement*, qu'elles soient congénitales ou acquises, affectent tantôt la totalité, tantôt une partie seulement de l'organe.

On a signalé quelquefois un développement tellement exagéré du pavillon que cette anomalie constituait une difformité des plus choquantes. D'après un fait rapporté par le docteur di Martino (1), il semble que l'art puisse intervenir avec succès. Dans ce cas, en effet (fig. 15), le chirurgien enleva à la partie postérieure du pavillon un lambeau triangulaire, puis réunit par la suture les incisions A et B, et corrigea la difformité.

L'excision conviendrait parfaitement s'il s'agissait du développement excessif d'une partie du pavillon. L'anomalie porte alors plus généralement sur le lobule qui peut offrir une longueur démesurée. Boyer ayant eu à traiter un jeune homme chez qui le lobule, anormalement développé, se portait sur la joue d'une manière désagréable, en fit l'excision avec les ciseaux et détruisit la difformité.

b. Les *difformités par défaut* sont plus communes que les précédentes.

L'absence congénitale du pavillon de l'oreille a été quelquefois observée. Lorsqu'elle ne coïncide pas avec d'autres vices de conformation de l'organe de l'ouïe, il ne paraît pas en résulter une grande gêne dans l'exercice de

(1) Triquet, *Maladies des oreilles*, p. 140.

la fonction auditive. Il en est de même de la destruction totale du pavillon à la suite de brûlures, de plaies, de gangrènes. Dans l'un et l'autre cas, la difformité doit être regardée comme incurable, et peut seulement être masquée par certains appareils prothétiques, qui remplacent le pavillon absent.

Mais si la perte de substance n'atteint qu'une partie du pavillon, quels que soient la cause et le siége de la difformité, on peut espérer quelquefois corriger celle-ci par une opération autoplastique, en empruntant un lambeau de forme et de dimensions convenables, sur la tempe, la région mastoïdienne. Le lambeau disséqué est ensuite fixé au niveau de la perte de substance préalablement avivée; puis, lorsque la réunion est opérée, on sépare le lambeau resté adhérent au crâne. Quoique cette opération ait été conseillée par Dieffenbach, je pense qu'elle est rarement appelée à fournir de bons résultats.

c. Les difformités par altérations de forme de la conque sont extrêmement fréquentes. La plupart ne constituent que des variétés individuelles sans importance. Je signalerai une disposition vicieuse du tragus et de l'antitragus qui sont accolés l'un à l'autre et ferment hermétiquement le méat auditif, de manière à gêner l'entrée des ondes sonores. L'excision de l'une ou de l'autre de ces parties, ou même des deux à la fois, a été conseillée par Boyer. A défaut d'opération, on pourrait obvier à la gêne de l'audition en maintenant l'ouverture du méat dilatée par le moyen d'un petit tube introduit dans le conduit.

d. Les *difformités par adhérences vicieuses* du pavillon avec les parties latérales du crâne, que l'on observe quelquefois à la suite de plaies, de brûlures mal soignées, peuvent être corrigées par la division de ces adhérences que l'on empêcherait de se reproduire, soit en surveillant attentivement la cicatrisation, soit en interposant un lambeau autoplastique sur la surface saignante du crâne.

e. Parmi les vices de conformation du pavillon, il faut signaler l'existence de *fistules congénitales* dont Betz (1) (de Heilbronn) a rapporté un exemple. Chez une petite fille de dix ans, il existait sur le lobule de l'oreille gauche une ouverture fistuleuse qui conduisait dans un trajet de 2 millimètres de long, horizontalement dirigé en arrière du cartilage de la conque, entre celui-ci et la peau, et se terminant en cul-de-sac. Les parois étaient indurées, en sorte qu'à travers la peau on sentait un cordon de l'épaisseur d'une aiguille. L'ouverture fistuleuse était habituellement recouverte par une croûte.

Betz considère avec raison cette anomalie comme résultant d'un trouble dans l'occlusion de la première branchie qui se ferme à la partie moyenne et forme ainsi deux ouvertures, dont la supérieure donne naissance au conduit auditif externe et dont l'inférieure disparaît bientôt. La persistance de cette dernière serait l'origine de la fistule.

(1) *Schmidt's Jahrbücher*, 1864, t. CXXI, p. 344.

II. — MALADIES DU CONDUIT AUDITIF EXTERNE.

ARTICLE PREMIER.

LÉSIONS TRAUMATIQUES DU CONDUIT AUDITIF EXTERNE.

1° Plaies. — Fractures.

Il est rare qu'un corps vulnérant agissant sur la région de l'oreille ou pénétrant dans le conduit auditif externe borne là son action et ne produise pas des lésions complexes, qui s'étendent souvent jusqu'à la base du crâne. Quelquefois, cependant, l'introduction maladroite du spéculum, ou d'instruments divers destinés à l'extraction des corps étrangers, détermine sur la peau du conduit auditif des solutions de continuité qui peuvent donner lieu à un écoulement de sang et devenir l'origine d'une otite externe.

Si l'on veut bien se rappeler les rapports intimes qui existent entre le conduit auditif osseux et le condyle du maxillaire inférieur, on comprendra qu'une violence extérieure agissant de bas en haut sur ce dernier os, comme dans une chute sur le menton, puisse déterminer une fracture de la paroi antérieure du conduit auditif.

L'amincissement considérable de cette paroi qu'il n'est pas très-rare d'observer, et qui peut être porté au point qu'elle devienne transparente, constitue une prédisposition à ce genre de lésion dont Morvan (1), Voltolini (2), Sonrier (3), ont rapporté quelques exemples. Dans deux de ces cas, l'autopsie permit de constater que la fracture de la cavité glénoïde se propageait sous forme de fissure à la base du crâne,

La fracture simple du conduit auditif osseux semble avoir été généralement méconnue ou confondue avec la fracture du rocher. On observe, en effet, dans l'un et l'autre cas, une hémorrhagie par l'oreille, et des symptômes de commotion cérébrale. Cependant, il me paraît souvent possible d'établir le diagnostic par l'examen attentif des signes locaux.

La douleur limitée à la partie antérieure du conduit auditif, en avant du tragus, douleur qui augmente considérablement par la pression et par les mouvements de la mâchoire; l'existence d'une déchirure de la peau au niveau de la paroi antérieure du canal, ou comme dans un cas observé par Sonrier, l'apparition d'une tumeur en ce point; l'intégrité de la membrane du tympan ; enfin, la conservation de l'ouïe, sont des signes qui appartiennent en propre à la fracture du conduit auditif osseux et qui peuvent servir à la faire reconnaître. Toutefois, comme il n'est pas impossible

(1) *Archiv. génér. de méd.*, décembre 1856.
(2) *Archives de Virchow*, t. XVIII, p. 49.
(3) *Union des hôp.*, 1849, n° 120.

que cette lésion soit compliquée d'une fissure étendue à la base du crâne, il sera prudent, dans le cas où la violence aura été très-considérable et où les phénomènes cérébraux seront très-marqués, de réserver le pronostic et de se comporter comme si l'on avait affaire à une fracture de la base du crâne.

2° Corps étrangers.

Parmi les corps étrangers de l'oreille, les uns sont introduits accidentellement, les autres se forment sur place et résultent d'un trouble dans la sécrétion normale des glandes du conduit. Il sera bientôt question de ces derniers ; pour le moment, nous nous occuperons seulement des corps étrangers venus de l'extérieur.

Ceux-ci sont extrêmement variables dans leur nature, leur forme, leurs dimensions. On peut d'abord les diviser en deux classes, selon qu'il s'agit de corps vivants ou inanimés.

On voit, en effet, quelquefois des insectes pénétrer dans le conduit auditif externe, et déterminer des accidents très-graves. Dans le plus grand nombre des cas, cet accident s'observe chez des individus atteints depuis longtemps de suppuration de l'oreille, et le plus souvent il s'agit de larves de mouches qui se sont développées dans l'intérieur du conduit après avoir été déposées à l'état d'œufs, au voisinage de son orifice externe. Dans d'autres cas, on a vu des perce-oreilles, des grillons, des punaises, des puces, etc., s'insinuer, pendant le sommeil, dans le conduit auditif, où ils séjournent, retenus probablement par la viscosité du cérumen.

Les corps étrangers inanimés se rencontrent surtout chez les enfants qui se font un jeu de s'introduire dans l'oreille des cailloux, des perles, des graines, etc. La liste serait beaucoup trop longue s'il fallait énumérer tous les corps étrangers que l'on a pu observer. Toutefois, il est utile d'en établir un certain nombre de classes, au point de vue des accidents qu'ils sont susceptibles de déterminer et des moyens qui conviennent à leur extraction.

Sans parler des liquides qu'il est toujours facile de faire sortir en inclinant la tête et en tirant le pavillon en haut et en arrière, on doit distinguer, parmi les corps étrangers, ceux qui sont mous et sans consistance, comme des boulettes de mie de pain, de papier; ceux qui sont durs, comme les cailloux, les grains de plomb, etc.; ceux qui sont susceptibles de se briser, comme les perles de verre; ceux qui, par imbibition, peuvent se gonfler et augmenter de volume, comme les pois, les haricots, etc. Enfin, il faut encore établir une distinction entre les corps à surface lisse et unie et ceux qui offrent des aspérités, des pointes, capables de s'implanter dans les parois du conduit, de déchirer la membrane du tympan et de causer par leur présence une irritation plus ou moins vive; tels sont: les fragments de bois, de verre, les épis de blé, etc.

Symptomatologie. — Les accidents déterminés par la présence d'un corps étranger dans l'oreille sont excessivement variables.

Quelquefois les corps étrangers restent un temps fort long sans produire d'autre trouble qu'une surdité légère, accompagnée ou non de faibles bourdonnements ; si bien que, lorsque le malade a perdu le souvenir de l'introduction du corps étranger, on est tenté d'attribuer la surdité et les bourdonnements à une affection spontanée de l'oreille. Cela s'observe assez fréquemment chez les individus qui ont coutume de porter du coton dans les oreilles, et qui oubliant qu'ils ne l'ont pas enlevé, en introduisent une nouvelle quantité par-dessus la première ; celle-ci se trouve tassée et refoulée dans la profondeur du conduit, où elle s'imbibe peu à peu de cérumen, et finit par constituer une masse très-adhérente et demi-solide.

Mais, il faut bien l'avouer, les corps étrangers introduits accidentellement dans l'oreille déterminent presque constamment des accidents plus ou moins graves, et qui parfois même peuvent devenir mortels.

Les accidents les plus fréquents sont ceux de l'otite aiguë, caractérisée par les douleurs vives, le gonflement et la rougeur du conduit, les écoulements de sang et de pus. Cette otite traumatique peut offrir une intensité variable, mais comme elle est entretenue par une cause permanente, elle tend à persister et peut donner lieu aux diverses complications que nous mentionnerons plus tard, à l'occasion de l'otite externe.

La membrane du tympan, si elle était restée intacte, ne tarde pas à s'enflammer, à s'ulcérer et à se perforer; la caisse s'enflamme à son tour, suppure, et l'on peut voir survenir tous les accidents cérébraux (méningite, abcès) qui sont parfois la triste conséquence des otorrhées persistantes.

Les corps étrangers peuvent encore déterminer, sous une forme plus chronique, des troubles généraux graves, et qui, dans bien des cas, ont donné lieu à de regrettables méprises.

Certains malades, ignorant la présence d'un corps étranger, et se plaignant de surdité, avec bourdonnements, vertiges, céphalalgie, ont été considérés, faute d'une exploration convenable, comme atteints d'une affection cérébrale, et traités par les sangsues, les vésicatoires, les purgatifs, etc.

Dans d'autres cas, les malades étaient tourmentés par une toux violente, rebelle à tous les traitements, et qui cessa seulement lorsqu'on eut retiré du conduit un corps étranger.

Chez d'autres, également porteurs de corps étrangers, on a observé des vomissements violents, accompagnés ou non d'autres phénomènes nerveux, et qui n'ont cédé qu'à l'extraction de la cause.

Dans un fait rapporté par Itard (1), il y avait une salivation très-abondante, s'élevant à deux pintes et demie dans les vingt-quatre heures, et qui disparut rapidement après l'extraction d'un morceau de laine introduit autrefois dans le conduit auditif.

(1) *Loc. cit.*, t. I, p. 344.

Ces divers accidents, qui appartiennent pour la plupart à l'ordre des phénomènes nerveux réflexes, s'expliquent très-facilement par la distribution des nerfs dans l'appareil auditif.

Aux troubles d'origine réflexe que peut déterminer la présence d'un corps étranger dans le conduit, il faut joindre encore les convulsions et les paralysies étendues que l'on a quelquefois observées dans ces conditions. Ainsi Boyer mentionne un cas d'épilepsie compliquée d'atrophie d'un bras et d'anesthésie d'une moitié du corps chez une jeune fille, guérie par l'extraction d'une boule de verre dont la présence était restée ignorée pendant huit ans; Wilde (1) rapporte aussi un fait d'épilepsie avec surdité dépendant de la présence dans l'oreille d'un corps étranger et qui guérit par l'extraction.

Ces faits, assurément rares, n'ont rien d'inexplicable; car on admet aujourd'hui sans contestation que l'épilepsie est une maladie convulsive résultant parfois d'une irritation des nerfs sensitifs périphériques.

Quant à d'autres symptômes, tels que les bourdonnements, la céphalalgie, les étourdissements, les vertiges, ils doivent être rapportés, comme Toynbee l'a dit le premier, à la pression exercée par le corps étranger sur la membrane du tympan, pression qui se transmet par l'intermédiaire de celle-ci à toute la chaîne des osselets, produit un enfoncement de la base de l'étrier dans la fenêtre ovale, et détermine en définitive un trouble dans l'équilibre normal du liquide labyrinthique. Or, on sait, depuis les expériences de Flourens, que l'irritation traumatique du labyrinthe donne lieu à des phénomènes singuliers qui se traduisent par l'incoordination des mouvements. Je reviendrai d'ailleurs sur ce sujet en traitant des affections de l'oreille interne.

Diagnostic. — La présence d'un corps étranger ne peut être reconnue que par l'examen de l'oreille, et l'on doit même conclure de l'ensemble des faits précédents que cet examen est de rigueur, dans un grand nombre de cas où il existe des troubles nerveux sans qu'il y ait lieu de supposer qu'un corps a été introduit dans l'oreille.

L'inspection du conduit auditif, pratiquée selon les règles qui ont été indiquées, est encore indispensable à un autre point de vue. Il arrive, en effet, assez souvent que certains malades affirment la présence d'un corps étranger qui n'existe pas ou qui est sorti de lui-même, et, dans ce cas, on serait exposé à faire des manœuvres d'extraction, qui n'auraient d'autre effet que de produire des lésions du conduit et de la membrane du tympan ou d'augmenter celles qui existaient déjà. Je me souviens d'avoir vu un chirurgien s'obstinant à chercher à l'aveugle un corps étranger qui était certainement sorti de lui-même, déchirer la membrane du tympan, saisir le promontoire avec une pince et s'efforcer de l'extraire. Avant donc de faire une tentative quelconque, on devra s'assurer, par un examen convenable, de la présence, du siége et de la nature du corps étranger. Les

(1) *Aural Surgery*, p. 326.

renseignements fournis par la vue seront contrôlés par une exploration des plus prudentes avec un stylet que l'on introduira doucement dans le spéculum et que l'œil guidera autant que la main.

Traitement. — On ne saurait trop fortement appeler l'attention des jeunes chirurgiens sur la prudence qu'ils doivent apporter dans les tentatives d'extraction des corps étrangers de l'oreille. Il est fâcheux de dire que, dans bien des cas, l'intervention chirurgicale a été plus nuisible au malade que la présence même du corps étranger. Cela tient à ce que les tentatives d'extraction se font, en général, sans prendre la précaution indispensable de découvrir le corps étranger à l'aide du spéculum et d'un éclairage convenable. Il faut aussi accuser l'emploi d'instruments grossiers, tels que curettes ou pinces, que l'on introduit à l'aveugle et qui n'ont ordinairement d'autre résultat que d'enfoncer plus profondément le corps que l'on veut extraire, et de le projeter dans la caisse après déchirure de la membrane du tympan.

Lors donc que l'on suppose la présence d'un corps étranger de l'oreille, la première indication sera de s'assurer du diagnostic par l'examen direct au moyen du spéculum.

Ce premier point acquis, avant de tenter aucune manœuvre avec un instrument, on devra avoir recours à un moyen qui réussit dans l'immense majorité des cas, et qui d'ailleurs présente l'avantage d'être inoffensif, s'il reste impuissant.

Ce moyen consiste en injections d'eau tiède poussées avec force dans le conduit auditif à l'aide d'une grosse seringue. On peut, pour cette injection, laisser le spéculum en place, mais une fois la présence du corps reconnue, il est préférable d'enlever le spéculum, puis de pratiquer l'injection après avoir redressé la courbure normale du conduit en tirant fortement le pavillon en haut et en arrière. Il est quelquefois nécessaire de renouveler plusieurs fois ces injections pour déterminer la sortie du corps, mais presque toujours ce moyen finit par réussir : le liquide, lancé avec force, pénétrant entre le corps étranger et les parois, parvient à l'ébranler et l'entraîne dans le courant.

Toutefois, il faut bien savoir que, dans certaines circonstances, les injections restent tout à fait impuissantes. C'est principalement lorsqu'il s'agit de ces corps susceptibles de se gonfler par imbibition, et qui, au bout d'un certain temps, remplissent exactement le conduit et y sont solidement enclavés. Les injections restent souvent encore sans effet dans les cas où le corps étranger, ayant subi des tentatives d'extraction, a été refoulé jusque dans la caisse, après destruction de la membrane du tympan.

La conduite du chirurgien doit alors se régler sur les accidents déterminés par la présence du corps étranger, et sur le plus ou moins de facilités que l'on peut éprouver à l'atteindre. Si les accidents sont presque nuls, et si néanmoins le corps étranger par son siége peu profond, par sa forme, sa consistance, se prête à une extraction facile, enfin si

Toutefois il n'en est pas toujours ainsi, et l'on peut voir se déclarer brusquement ou presque brusquement une surdité dépendant uniquement de la présence d'un bouchon cérumineux.

Ce fait, en apparence singulier, s'explique très-aisément. Les concrétions cérumineuses ne déterminent la surdité que lorsqu'elles ont obstrué complétement la lumière du conduit. Chez un grand nombre d'individus qui ne présentent qu'une diminution de l'ouïe à peine appréciable, on trouve le conduit auditif presque complétement rempli par une accumulation de cérumen, laissant entre la masse et les parois du conduit une légère fente pour le passage des ondes sonores. On comprend que, dans ces conditions, il suffise d'une cause mécanique accidentelle, comme l'action du cure-oreille, du doigt, pour déplacer le bouchon cérumineux et produire l'oblitération complète du canal. L'humidité peut agir dans le même sens en provoquant le gonflement du bouchon cérumineux.

Indépendamment de la surdité, qui est constante, les bouchons cérumineux déterminent souvent une série de symptômes plus ou moins graves, qui peuvent souvent induire le médecin en erreur et lui faire croire à l'existence d'une affection cérébrale. Les malades se plaignent d'une sensation de plénitude dans l'oreille et dans toute la tête, quelquefois de douleurs vives et intermittentes; souvent ils sont tourmentés par des bourdonnements ; enfin il n'est pas rare de les voir atteints d'étourdissements, de vertiges, de vomissements. Nous avons dit, en parlant des corps étrangers, que ces derniers symptômes doivent être attribués à la pression anormale exercée sur la membrane du tympan et se transmettant par la chaîne des osselets au liquide du labyrinthe.

Il est fréquent d'observer, sous l'influence de causes diverses, de notables variations dans l'état des malades affectés de bouchons cérumineux. La surdité, les bourdonnements, les vertiges, s'accusent dans certains mouvements du corps, après l'introduction d'une petite quantité d'eau dans l'oreille ou par les temps humides; ces variations dépendent du déplacement ou du gonflement du bouchon cérumineux.

Diagnostic. — Il est toujours facile, par l'examen direct à l'aide du spéculum, de reconnaître la présence des bouchons cérumineux. On pourrait tout au plus les confondre avec certains amas de pus desséché, ou avec des masses de parasites dont Wreden a signalé la fréquence. Il faut encore savoir que souvent ces concrétions cérumineuses ont pour noyau un petit corps étranger et plus spécialement une boulette de coton.

Si l'on se rappelle les accidents singuliers déterminés parfois par la présence de bouchons cérumineux, tels que : pesanteur de tête, vertiges, étourdissements, vomissements, on comprend que des médecins, frappés de ces symptômes et négligeant l'examen de l'oreille, aient pu croire à une affection cérébrale et instituer un traitement en conséquence. Ces erreurs grossières, qui ont été plusieurs fois commises, seraient évitées par un examen du conduit auditif.

Pronostic. — On est trop souvent tenté, lorsque l'on a constaté la pré-

ARTICLE II.

LÉSIONS VITALES ET ORGANIQUES DU CONDUIT AUDITIF EXTERNE.

1° Troubles de la sécrétion. — Concrétions cérumineuses.

La sécrétion des glandes cérumineuses présente de nombreuses variations individuelles, et, chez le même individu, il n'est pas rare de voir le cérumen offrir de notables différences sans qu'il soit possible d'en découvrir la cause.

La diminution de la sécrétion du cérumen est très-souvent liée à l'existence d'une maladie chronique de l'oreille moyenne, et un grand nombre de sujets atteints de surdité signalent, comme un phénomène qui les a frappés, la sécheresse anormale du conduit auditif. On s'est longtemps mépris sur la valeur de ce symptôme, et l'on a cru que le défaut de sécrétion du conduit était la cause de la surdité. Il n'en est rien, et l'on doit admettre que la sécheresse anormale du conduit, coexistant avec une diminution de l'ouïe, n'est qu'un épiphénomène, une sorte de trouble sympathique reconnaissant pour cause une lésion profonde de l'oreille. On ne saurait nier aujourd'hui les sympathies qui unissent entre elles les différentes parties de l'organe de l'ouïe, et il suffit de rappeler, pour comprendre celle que nous signalons, que le ganglion otique fournit des rameaux aux différentes régions de l'oreille et notamment à la muqueuse de la caisse et à la peau du conduit auditif.

Il est fréquent d'observer un état opposé au précédent : l'accumulation du cérumen qui finit par obstruer le conduit auditif externe. Cet état peut reconnaître pour cause, soit une augmentation de la sécrétion normale, soit une altération des produits sécrétés, soit enfin un obstacle à l'élimination de ces produits. J'ajouterai que ces trois ordres de causes se trouvent souvent réunis chez le même sujet.

Chez certains individus, à peau grasse et luisante, dont les sécrétions cutanées sont très-actives, la production du cérumen est aussi très-abondante et souvent exagérée. Le défaut des soins de propreté peut suffire alors à expliquer l'accumulation lente du cérumen. Dans d'autres cas, une irritation pathologique, telle que l'hypérémie répétée de la peau, à la suite d'éruptions furonculeuses, d'érythème, d'eczéma du conduit, est cause de l'hypersécrétion du cérumen.

Il faut encore noter, comme susceptible de déterminer une augmentation dans la sécrétion normale du conduit, l'irritation sympathique résultant d'une affection chronique du pharynx, des trompes ou même de l'oreille moyenne. Je ne saurais dire si c'est en augmentant ou en altérant la sécrétion normale que cette action sympathique se manifeste, mais il est certain que très-fréquemment l'accumulation du cérumen dans l'oreille s'observe chez des individus atteints d'angine glanduleuse, de catarrhe chronique de la trompe et de la caisse.

Sous l'influence de causes que l'on ignore encore à peu près complétement, le cérumen peut subir dans sa composition diverses modifications qui, en altérant sa consistance, expliquent jusqu'à un certain point son défaut d'élimination et son accumulation lente dans le conduit auditif. Pétrequin a communiqué à l'Académie des sciences (1) le résultat de ses recherches sur la composition du cérumen. Suivant cet auteur, le cérumen renferme : 1° environ un dixième d'eau ; 2° un corps gras formé d'oléine et de stéarine ; 3° un savon de potasse soluble dans l'eau et dans l'alcool, insoluble dans l'éther à froid ; 4° un savon de potasse insoluble dans l'alcool, soluble dans l'eau ; ce dernier savon est formé de deux substances particulières également solubles dans l'eau, et l'une d'elles seulement est soluble dans l'alcool ; 5° une matière insoluble dans l'éther, l'alcool et l'eau, sèche, et renfermant de la potasse, un peu de chaux et des traces de soude.

Or, d'après le même auteur, on observe dans la proportion de ces éléments constituants du cérumen diverses modifications C'est d'abord la diminution de moitié de la matière soluble dans l'alcool, matière qui a la propriété de conserver presque indéfiniment une certaine viscosité ; c'est ensuite, d'une part, le chiffre plus élevé de la matière soluble dans l'eau, ce qui rend la matière plus susceptible de se durcir par dessiccation, et, d'autre part, la prédominance de la matière insoluble et sèche, ce qui donne au cérumen une plus grande consistance.

Les conditions que nous venons d'énumérer, à savoir l'abondance ou même l'exagération de la sécrétion normale, et l'altération du produit sécrété, suffisent à expliquer comment il peut se faire, en dépit des soins de propreté, une accumulation lente, aboutissant en définitive à l'oblitération complète du conduit.

Il n'est pas rare d'observer une troisième condition anatomique qui vient joindre son effet à l'une ou à l'autre des causes précédemment indiquées. Je veux parler d'une étroitesse anormale ou d'une courbure très-prononcée du conduit, qui, d'une part, s'oppose à l'écoulement des produits sécrétés et, d'autre part, apporte un obstacle au nettoyage de l'oreille. J'ai constaté l'existence de cette disposition chez un assez grand nombre d'individus atteints de concrétions cérumineuses. Les rétrécissements pathologiques du conduit agissent, d'ailleurs, de la même façon.

Anatomie pathologique. — La composition des concrétions cérumineuses est variable, et les différences que l'on observe à cet égard dépendent vraisemblablement de la part plus ou moins active que prennent à leur formation les divers organes sécréteurs du conduit auditif. On sait, en effet, que la sécrétion du conduit auditif, connue sous le nom de cérumen, ne se compose pas exclusivement du produit des glandes cérumineuses, mais encore d'un liquide fourni par les glandes sébacées, de l'exfoliation épidermique, et de poils détachés. Or, suivant que l'un ou

(1) Séances du 19 janvier et du 8 novembre 1869.

ARTICLE II.

LÉSIONS VITALES ET ORGANIQUES DU CONDUIT AUDITIF EXTERNE.

1° Troubles de la sécrétion. — Concrétions cérumineuses.

La sécrétion des glandes cérumineuses présente de nombreuses variations individuelles, et, chez le même individu, il n'est pas rare de voir le cérumen offrir de notables différences sans qu'il soit possible d'en découvrir la cause.

La diminution de la sécrétion du cérumen est très-souvent liée à l'existence d'une maladie chronique de l'oreille moyenne, et un grand nombre de sujets atteints de surdité signalent, comme un phénomène qui les a frappés, la sécheresse anormale du conduit auditif. On s'est longtemps mépris sur la valeur de ce symptôme, et l'on a cru que le défaut de sécrétion du conduit était la cause de la surdité. Il n'en est rien, et l'on doit admettre que la sécheresse anormale du conduit, coexistant avec une diminution de l'ouïe, n'est qu'un épiphénomène, une sorte de trouble sympathique reconnaissant pour cause une lésion profonde de l'oreille. On ne saurait nier aujourd'hui les sympathies qui unissent entre elles les différentes parties de l'organe de l'ouïe, et il suffit de rappeler, pour comprendre celle que nous signalons, que le ganglion otique fournit des rameaux aux différentes régions de l'oreille et notamment à la muqueuse de la caisse et à la peau du conduit auditif.

Il est fréquent d'observer un état opposé au précédent : l'accumulation du cérumen qui finit par obstruer le conduit auditif externe. Cet état peut reconnaître pour cause, soit une augmentation de la sécrétion normale, soit une altération des produits sécrétés, soit enfin un obstacle à l'élimination de ces produits. J'ajouterai que ces trois ordres de causes se trouvent souvent réunis chez le même sujet.

Chez certains individus, à peau grasse et luisante, dont les sécrétions cutanées sont très-actives, la production du cérumen est aussi très-abondante et souvent exagérée. Le défaut des soins de propreté peut suffire alors à expliquer l'accumulation lente du cérumen. Dans d'autres cas, une irritation pathologique, telle que l'hypérémie répétée de la peau à la suite d'éruptions furonculeuses, d'érythème, d'eczéma du conduit, est cause de l'hypersécrétion du cérumen.

Il faut encore noter, comme susceptible de déterminer une augmentation dans la sécrétion normale du conduit, l'irritation sympathique résultant d'une affection chronique du pharynx, des trompes ou même de l'oreille moyenne. Je ne saurais dire si c'est en augmentant ou en altérant la sécrétion normale que cette action sympathique se manifeste, mais il est certain que très-fréquemment l'accumulation du cérumen dans l'oreille s'observe chez des individus atteints d'angine glanduleuse, de catarrhe chronique de la trompe et de la caisse.

Toutefois il n'en est pas toujours ainsi, et l'on peut voir se déclarer brusquement ou presque brusquement une surdité dépendant uniquement de la présence d'un bouchon cérumineux.

Ce fait, en apparence singulier, s'explique très-aisément. Les concrétions cérumineuses ne déterminent la surdité que lorsqu'elles ont obstrué complétement la lumière du conduit. Chez un grand nombre d'individus qui ne présentent qu'une diminution de l'ouïe à peine appréciable, on trouve le conduit auditif presque complétement rempli par une accumulation de cérumen, laissant entre la masse et les parois du conduit une légère fente pour le passage des ondes sonores. On comprend que, dans ces conditions, il suffise d'une cause mécanique accidentelle, comme l'action du cure-oreille, du doigt, pour déplacer le bouchon cérumineux et produire l'oblitération complète du canal. L'humidité peut agir dans le même sens en provoquant le gonflement du bouchon cérumineux.

Indépendamment de la surdité, qui est constante, les bouchons cérumineux déterminent souvent une série de symptômes plus ou moins graves, qui peuvent souvent induire le médecin en erreur et lui faire croire à l'existence d'une affection cérébrale. Les malades se plaignent d'une sensation de plénitude dans l'oreille et dans toute la tête, quelquefois de douleurs vives et intermittentes; souvent ils sont tourmentés par des bourdonnements ; enfin il n'est pas rare de les voir atteints d'étourdissements, de vertiges, de vomissements. Nous avons dit, en parlant des corps étrangers, que ces derniers symptômes doivent être attribués à la pression anormale exercée sur la membrane du tympan et se transmettant par la chaîne des osselets au liquide du labyrinthe.

Il est fréquent d'observer, sous l'influence de causes diverses, de notables variations dans l'état des malades affectés de bouchons cérumineux. La surdité, les bourdonnements, les vertiges, s'accusent dans certains mouvements du corps, après l'introduction d'une petite quantité d'eau dans l'oreille ou par les temps humides; ces variations dépendent du déplacement ou du gonflement du bouchon cérumineux.

Diagnostic. — Il est toujours facile, par l'examen direct à l'aide du spéculum, de reconnaître la présence des bouchons cérumineux. On pourrait tout au plus les confondre avec certains amas de pus desséché, ou avec des masses de parasites dont Wreden a signalé la fréquence. Il faut encore savoir que souvent ces concrétions cérumineuses ont pour noyau un petit corps étranger et plus spécialement une boulette de coton.

Si l'on se rappelle les accidents singuliers déterminés parfois par la présence de bouchons cérumineux, tels que : pesanteur de tête, vertiges, étourdissements, vomissements, on comprend que des médecins, frappés de ces symptômes et négligeant l'examen de l'oreille, aient pu croire à une affection cérébrale et instituer un traitement en conséquence. Ces erreurs grossières, qui ont été plusieurs fois commises, seraient évitées par un examen du conduit auditif.

Pronostic. — On est trop souvent tenté, lorsque l'on a constaté la pré-

l'autre de ces éléments prédomine, les bouchons cérumineux offrent des caractères particuliers; tantôt ils présentent une coloration légèrement jaunâtre ou brunâtre, et sont composés de lamelles épidermiques enroulées en spirale, mélangées à quelques poils et à une très-faible quantité de matières sébacées et cérumineuses; quelquefois même la surface de ces bouchons offre une couleur blanchâtre, due à la présence entre les lamelles épidermiques d'une grande quantité de cholestérine. Tantôt les bouchons cérumineux sont amorphes, d'un brun foncé, noirâtres, composés essentiellement de matières sébacées et cérumineuses; on constate seulement à leur périphérie quelques lamelles épidermiques. On trouve souvent aussi, mélangés à la masse, de petits corps étrangers venus de l'extérieur.

Enfin, suivant que l'origine des concrétions cérumineuses remonte à un temps plus ou moins éloigné, ou suivant que leur formation dépend d'une altération dans la composition chimique du produit sécrété, ainsi que cela paraît résulter des recherches de Pétrequin, on observe des différences marquées dans la consistance de ces masses. Les unes peuvent acquérir une dureté extrême et résonnent comme des pierres lorsqu'on les percute avec le stylet; on les rencontre surtout chez les vieillards. Les autres sont mollasses, d'une consistance analogue à celle de la cire, du mastic, ou bien, comme chez les enfants, elles ressemblent à du miel.

La présence de bouchons cérumineux dans le conduit auditif externe est loin d'être innocente. Indépendamment des troubles fonctionnels qui en résultent et qui dépendent d'un obstacle mécanique à l'introduction des ondes sonores, les bouchons cérumineux peuvent occasionner des lésions anatomiques graves, non-seulement du côté du conduit auditif, mais encore du côté de la membrane du tympan et de la caisse.

Toynbee le premier a rapporté des cas dans lesquels la pression prolongée de masses cérumineuses endurcies avait déterminé une dilatation considérable du conduit auditif osseux pouvant aller même jusqu'à la résorption complète de ses parois antérieure, supérieure ou postérieure; sur une de ses pièces, une masse de cérumen était couchée au milieu des cellules mastoïdiennes après avoir passé à travers une perforation de la paroi postérieure du conduit. Quelquefois aussi, les concrétions cérumineuses exercent leur influence fâcheuse sur la membrane du tympan, que l'on trouve épaissie, enflammée, perforée, et dans ce dernier cas, la masse cérumineuse s'avance jusque dans la caisse.

Symptomatologie. — Les malades affectés de concrétions cérumineuses peuvent n'accuser pour tout symptôme qu'une surdité plus ou moins marquée, depuis le simple affaiblissement de l'ouïe jusqu'à une surdité telle que la montre n'est entendue qu'au contact de l'oreille. En général, comme l'accumulation se fait graduellement et lentement, les malades indiquent que la surdité a débuté insidieusement et que ses progrès ont été lents.

que cette lésion soit compliquée d'une fissure étendue à la base du crâne, il sera prudent, dans le cas où la violence aura été très-considérable et où les phénomènes cérébraux seront très-marqués, de réserver le pronostic et de se comporter comme si l'on avait affaire à une fracture de la base du crâne.

2° Corps étrangers.

Parmi les corps étrangers de l'oreille, les uns sont introduits accidentellement, les autres se forment sur place et résultent d'un trouble dans la sécrétion normale des glandes du conduit. Il sera bientôt question de ces derniers ; pour le moment, nous nous occuperons seulement des corps étrangers venus de l'extérieur.

Ceux-ci sont extrêmement variables dans leur nature, leur forme, leurs dimensions. On peut d'abord les diviser en deux classes, selon qu'il s'agit de corps vivants ou inanimés.

On voit, en effet, quelquefois des insectes pénétrer dans le conduit auditif externe, et déterminer des accidents très-graves. Dans le plus grand nombre des cas, cet accident s'observe chez des individus atteints depuis longtemps de suppuration de l'oreille, et le plus souvent il s'agit de larves de mouches qui se sont développées dans l'intérieur du conduit après avoir été déposées à l'état d'œufs, au voisinage de son orifice externe. Dans d'autres cas, on a vu des perce-oreilles, des grillons, des punaises, des puces, etc., s'insinuer, pendant le sommeil, dans le conduit auditif, où ils séjournent, retenus probablement par la viscosité du cérumen.

Les corps étrangers inanimés se rencontrent surtout chez les enfants qui se font un jeu de s'introduire dans l'oreille des cailloux, des perles, des graines, etc. La liste serait beaucoup trop longue s'il fallait énumérer tous les corps étrangers que l'on a pu observer. Toutefois, il est utile d'en établir un certain nombre de classes, au point de vue des accidents qu'ils sont susceptibles de déterminer et des moyens qui conviennent à leur extraction.

Sans parler des liquides qu'il est toujours facile de faire sortir en inclinant la tête et en tirant le pavillon en haut et en arrière, on doit distinguer, parmi les corps étrangers, ceux qui sont mous et sans consistance, comme des boulettes de mie de pain, de papier; ceux qui sont durs, comme les cailloux, les grains de plomb, etc.; ceux qui sont susceptibles de se briser, comme les perles de verre; ceux qui, par imbibition, peuvent se gonfler et augmenter de volume, comme les pois, les haricots, etc. Enfin, il faut encore établir une distinction entre les corps à surface lisse et unie et ceux qui offrent des aspérités, des pointes, capables de s'implanter dans les parois du conduit, de déchirer la membrane du tympan et de causer par leur présence une irritation plus ou moins vive; tels sont: les fragments de bois, de verre, les épis de blé, etc.

Symptomatologie. — Les accidents déterminés par la présence d'un corps étranger dans l'oreille sont excessivement variables.

sence d'une concrétion cérumineuse, de porter un pronostic favorable et de promettre la guérison complète aussitôt le corps étranger enlevé. Or, nous avons dit, qu'il n'était pas rare que ces concrétions fussent symptomatique d'une affection plus profonde de l'oreille moyenne, et l'on sait, d'autre part, que la présence prolongée de ces masses peut déterminer des lésions secondaires du conduit auditif osseux, de la membrane du tympan et même de la caisse.

On devra donc, d'une manière générale, se montrer assez réservé sur le pronostic, et cette réserve se trouve justifiée par le résultat des statistiques fournies par Toynbee. Sur 165 cas dans lesquels on a fait l'extraction d'un bouchon cérumineux, la guérison radicale n'a été obtenue que 60 fois ; dans 43 cas il y eut une amélioration marquée ; dans 62 cas une amélioration légère ou nulle.

Tout en prescrivant cette réserve dans le pronostic, je pense, cependant, qu'il est possible d'acquérir quelques données sur le résultat probable de l'extraction du bouchon cérumineux. On devra s'adresser pour cela à l'exploration à l'aide de la montre ou mieux du diapason appliqué sur les os du crâne. Si le son est mieux perçu du côté bouché, ou si, les deux oreilles étant inégalement bouchées, le son est mieux perçu du côté où l'obstruction est plus complète, on peut supposer que l'ablation du corps étranger sera suivie de guérison ou au moins d'amélioration. Si, au contraire, les vibrations du diapason appliqué sur le milieu du crâne sont mieux perçues par l'oreille saine que par celle qui est bouchée, ou si celle-ci ne perçoit pas mieux que celle qui est saine, on peut affirmer qu'il existe une complication profonde et que l'ablation du bouchon cérumineux ne sera suivie d'aucune amélioration.

Traitement. — De même que pour l'extraction des corps étrangers venus du dehors, je ne saurais trop insister sur les ménagements à apporter dans l'ablation des bouchons cérumineux. On doit proscrire, d'une manière presque complète, l'usage des instruments, et l'on doit avoir uniquement recours aux injections tièdes et poussées avec force contre les parois du conduit. Souvent il est nécessaire, lorsque l'on a affaire à des concrétions dures et comme pierreuses, de les ramollir plusieurs jours à l'avance en faisant pratiquer des instillations d'eau et de glycérine tièdes. Souvent aussi, et malgré l'emploi de ces moyens, il est indispensable de faire plusieurs séances d'injections avant de parvenir à détacher la masse qui sort d'une seule pièce ou par fragments séparés. Quelquefois, principalement lorsqu'il s'agit d'amas épidermiques, il est possible d'aider leur sortie en les saisissant, lorsqu'ils commencent à se détacher, à l'aide de petites pinces que l'on doit introduire avec prudence et en s'aidant de la vue.

Lorsque l'on s'est assuré, par l'examen au spéculum, que toute la masse a été enlevée, on doit recommander au malade de garantir son oreille contre l'action du froid et contre l'impression des bruits extérieurs, qui parfois est des plus pénibles. L'oubli de ce précepte a été quelquefois la cause d'inflammations violentes de l'oreille.

Ces divers accidents, qui appartiennent pour la plupart à l'ordre des phénomènes nerveux réflexes, s'expliquent très-facilement par la distribution des nerfs dans l'appareil auditif.

Aux troubles d'origine réflexe que peut déterminer la présence d'un corps étranger dans le conduit, il faut joindre encore les convulsions et les paralysies étendues que l'on a quelquefois observées dans ces conditions. Ainsi Boyer mentionne un cas d'épilepsie compliquée d'atrophie d'un bras et d'anesthésie d'une moitié du corps chez une jeune fille, guérie par l'extraction d'une boule de verre dont la présence était restée ignorée pendant huit ans; Wilde (1) rapporte aussi un fait d'épilepsie avec surdité dépendant de la présence dans l'oreille d'un corps étranger et qui guérit par l'extraction.

Ces faits, assurément rares, n'ont rien d'inexplicable; car on admet aujourd'hui sans contestation que l'épilepsie est une maladie convulsive résultant parfois d'une irritation des nerfs sensitifs périphériques.

Quant à d'autres symptômes, tels que les bourdonnements, la céphalalgie, les étourdissements, les vertiges, ils doivent être rapportés, comme Toynbee l'a dit le premier, à la pression exercée par le corps étranger sur la membrane du tympan, pression qui se transmet par l'intermédiaire de celle-ci à toute la chaîne des osselets, produit un enfoncement de la base de l'étrier dans la fenêtre ovale, et détermine en définitive un trouble dans l'équilibre normal du liquide labyrinthique. Or, on sait, depuis les expériences de Flourens, que l'irritation traumatique du labyrinthe donne lieu à des phénomènes singuliers qui se traduisent par l'incoordination des mouvements. Je reviendrai d'ailleurs sur ce sujet en traitant des affections de l'oreille interne.

Diagnostic. — La présence d'un corps étranger ne peut être reconnue que par l'examen de l'oreille, et l'on doit même conclure de l'ensemble des faits précédents que cet examen est de rigueur, dans un grand nombre de cas où il existe des troubles nerveux sans qu'il y ait lieu de supposer qu'un corps a été introduit dans l'oreille.

L'inspection du conduit auditif, pratiquée selon les règles qui ont été indiquées, est encore indispensable à un autre point de vue. Il arrive, en effet, assez souvent que certains malades affirment la présence d'un corps étranger qui n'existe pas ou qui est sorti de lui-même, et, dans ce cas, on serait exposé à faire des manœuvres d'extraction, qui n'auraient d'autre effet que de produire des lésions du conduit et de la membrane du tympan ou d'augmenter celles qui existaient déjà. Je me souviens d'avoir vu un chirurgien s'obstinant à chercher à l'aveugle un corps étranger qui était certainement sorti de lui-même, déchirer la membrane du tympan, saisir le promontoire avec une pince et s'efforcer de l'extraire. Avant donc de faire une tentative quelconque, on devra s'assurer, par un examen convenable, de la présence, du siége et de la nature du corps étranger. Les

(1) *Aural Surgery*, p. 326.

SYMPTOMATOLOGIE. — L'inflammation circonscrite du conduit auditif débute manifestement dans les glandes de la peau, mais il n'est pas aussi aisé qu'on a bien voulu le dire de déterminer exactement si le point de départ de la phlegmasie est dans les glandes sébacées et les follicules pileux ou dans les glandes cérémonieuses.

Les uns, et c'est le plus grand nombre, admettent qu'elle débute dans les glandes sébacées et dans les follicules pileux qui se mortifient et déterminent autour d'eux une inflammation phlegmoneuse du tissu cellulaire; d'autres pensent que la maladie a son siége dans les glandes sudoripares, qui, dans le conduit auditif, portent le nom de glandes cérumineuses.

Pour les premiers, l'otite circonscrite est donc un furoncle de la peau du conduit; pour les seconds, il s'agit d'une hydrosadénite ou mieux d'une hydradénite, suivant l'expression consacrée par Verneuil (1). Dans notre opinion, ces deux variétés peuvent se rencontrer, quoiqu'il soit très-difficile sinon même entièrement impossible de les distinguer au début, mais, à une période plus avancée, il devient facile de déterminer si l'on a affaire à un furoncle ou à un abcès sudoripare.

L'inflammation circonscrite du conduit auditif s'annonce par un sentiment de prurit, bientôt suivi de chaleur, de tension et de douleur. Celle-ci reste rarement localisée au conduit auditif et irradie aux parties voisines; elle est presque constamment exaspérée par les mouvements de la mâchoire inférieure, pendant la mastication, l'exercice de la parole, etc. Ces phénomènes douloureux peuvent acquérir une intensité extraordinaire, au point d'arracher des cris aux malades, de les priver de tout repos et de tout sommeil, et de déterminer chez eux un mouvement fébrile. Dans ces cas, les malades se plaignent en même temps de bourdonnements, de battements violents dans l'oreille. Ces phénomènes subjectifs s'expliquent fort bien par la propagation de l'inflammation jusqu'au voisinage de la membrane du tympan dont les vaisseaux sont gorgés de sang. On pourrait aussi les considérer comme le résultat d'une action réflexe et les attribuer à l'irritation vive des branches nerveuses qui se répandent dans la peau du conduit.

Il faut encore ajouter, pour clore la liste des symptômes physiologiques, que l'ouïe, d'abord simplement obscurcie, se perd de plus en plus à mesure que le gonflement augmente et remplit la lumière du canal.

En effet, l'inflammation circonscrite du conduit auditif donne lieu à un gonflement, d'abord bien limité à l'une des parois, puis s'étendant graduellement. La couleur de la peau est quelquefois presque normale, plus souvent d'un rouge sombre. Peu à peu le gonflement augmente, donne lieu au développement d'une véritable tumeur qui, marchant à la rencontre de la paroi opposée, ne tarde pas à oblitérer la lumière du conduit.

(1) *De l'hydrosadénite phlegmoneuse et des abcès sudoripares (Archives génér. de méd.*, 1864, t. II, p. 537; 1865, t. I, p. 327 et 437).

La maladie peut se terminer par résolution; celle-ci est peut-être plus commune qu'on ne le pense, si l'on songe que, dans bien des cas, les malades ne viennent pas demander conseil au médecin pour une affection qui leur semble légère.

La suppuration est la terminaison la plus habituelle; elle est presque inévitable si, vers le troisième ou le quatrième jour, les phénomènes inflammatoires persistent avec la même intensité. On voit alors la peau s'amincir dans le point le plus saillant de la tumeur, puis se perforer et donner issue à une petite quantité de pus, tantôt franchement phlegmoneux, tantôt composé de détritus floconneux, blanchâtres, que l'on ne peut faire sortir qu'en pressant au pourtour de l'ouverture.

A moins qu'une nouvelle inflammation ne se développe au voisinage de la première, ce qui n'est pas très-rare, dès que l'abcès est ouvert, tous les phénomènes douloureux disparaissent comme par enchantement, le gonflement diminue, et avec lui la surdité; il s'écoule encore un peu de pu, pendant quelques jours, puis la guérison est complète.

Diagnostic. — Il est très-facile par l'inspection directe de reconnaître l'inflammation circonscrite du conduit auditif. Nous verrons comment, même dans les cas où le gonflement est assez considérable pour oblitérer complétement la lumière du conduit, on peut distinguer la maladie d'une inflammation diffuse. Quant au diagnostic différentiel entre le furoncle et l'hydradénite, je pense qu'il est à peu près impossible au début. Toutefois les phénomènes inflammatoires me paraissent beaucoup plus intenses dans la première que dans la seconde de ces maladies. La marche est également plus rapide dans le furoncle; enfin, à la période de suppuration, la distinction devient assez aisée, et l'abcès sudoripare se reconnaît à ses limites précises, à sa forme arrondie et non acuminée, et à son peu de sensibilité lorsqu'on vient à le comprimer avec un stylet.

Je ne terminerai pas ce diagnostic sans signaler une variété d'abcès du conduit auditif, siégeant à la paroi supérieure, et que l'on pourrait confondre avec un abcès furonculeux ou sudoripare. Cette variété d'abcès, sorte d'abcès migrateur, a son origine dans une suppuration de la caisse du tympan. On sait, en effet, que les cellules aériennes de la caisse se prolongent dans l'épaisseur de la paroi supérieure du conduit auditif osseux. Il se peut donc que, dans certains cas de suppuration de l'oreille moyenne, des collections de pus se forment sous la peau de la paroi supérieure du conduit auditif osseux. L'existence antérieure d'une otite moyenne, le siége de la collection purulente à la paroi supérieure du conduit, permettront de reconnaître cette variété d'abcès.

Pronostic et traitement. — L'inflammation circonscrite du conduit auditif externe est une affection très-pénible mais sans gravité dans ses suites. Toutefois on doit savoir qu'elle est sujette à récidiver, et chez certains individus, les récidives sont si fréquentes qu'elles deviennent une source de tourments pour les malades.

Si l'on était appelé au début, on pourrait essayer de faire avorter l'in-

flammation par des cautérisations énergiques avec le nitrate d'argent, ou par un badigeonnage avec une solution concentrée de sulfate de zinc (2 à 4 grammes sur 30 grammes d'eau). Ce moyen, que je n'ai jamais eu l'occasion d'appliquer, aurait réussi entre les mains de Wilde et de Trôltsch.

Lorsque le gonflement inflammatoire est déjà très-marqué, je conseille d'avoir recours d'emblée aux antiphlogistiques. Quelques sangsues appliquées en avant du tragus amènent quelquefois un soulagement presque immédiat. Les instillations souvent répétées de liquides chauds, émollients ou narcotiques, devront être prescrites, concurremment avec les petits cataplasmes appliqués sur l'oreille.

Mais le moyen le plus efficace pour calmer les douleurs et abréger la durée de la maladie, c'est l'incision large et profonde de la peau du conduit, que l'on pratique à l'aide d'un petit bistouri boutonné, dans le point le plus saillant et le plus douloureux.

Nous ne possédons pas de traitement bien efficace pour prévenir le retour de ces inflammations. Les moyens locaux, à l'exception des cas dans lesquels il existe une otite dartreuse, semblent n'avoir qu'une médiocre influence; telles sont : les injections d'eau de goudron, d'eaux sulfureuses; les onctions avec la pommade au précipité blanc.

Le traitement général (eaux minérales sulfureuses, arsenic) semble quelquefois avoir réussi à faire disparaître la tendance à la récidive.

B. — *Inflammations diffuses.*

C'est principalement au sujet des inflammations diffuses du conduit auditif externe que les auteurs ont multiplié les divisions et les subdivisions, suivant la nature, le siége anatomique, la cause de l'inflammation; de là la distinction des otites externes en *catarrhales* et *purulentes*, en *cutanées* et *périostiques*, en *traumatiques*, *rhumatismales*, *blennorrhagiques*, *parasitaires*, *exanthématiques*, *dartreuses*, etc., etc. Toutes ces variétés, et d'autres encore, existent bien réellement, mais ne sauraient être décrites à part. La division basée sur le siége anatomique de l'inflammation ne peut même pas être conservée, car l'inflammation du périoste du conduit auditif, dont on a voulu faire une variété distincte, est toujours consécutive, ainsi que nous le dirons bientôt.

Nous décrirons donc, sous le titre d'otite externe, l'inflammation diffuse de la peau du conduit auditif, et nous établirons seulement, en raison de la marche de la maladie, une distinction entre l'*otite aiguë* et l'*otite chronique*.

a. — *Inflammation aiguë (otite externe aiguë).*

ÉTIOLOGIE. — L'otite externe aiguë s'observe à tous les âges; elle est très-fréquente chez l'enfant et même chez le nouveau-né. Souvent elle

paraît se développer sous l'influence de l'évolution dentaire, et il n'est pas extrêmement rare de voir, chez certains enfants, chaque éruption dentaire précédée ou accompagnée par une poussée inflammatoire du côté du conduit auditif externe.

Les causes de l'otite externe aiguë sont très-variées. Au premier rang nous devons ranger les traumatismes, tels que les corps étrangers introduits accidentellement dans l'oreille ou même les corps étrangers développés sur place et qui deviennent parfois une cause d'irritation pour les parois du conduit. Bien souvent il faut accuser les tentatives brutales et maladroites faites pour extraire ces corps étrangers, et qui, en augmentant les désordres déjà produits, donnent lieu à une violente inflammation.

L'introduction de substances liquides dans l'oreille est encore une cause fréquente d'otite externe. Les liquides agissent tantôt par leur température trop élevée ou trop basse, tantôt par leurs propriétés chimiques, irritantes ou caustiques. L'action directe sur l'oreille d'un courant d'air froid doit être rapprochée des causes précédentes.

Quelques auteurs ont prétendu que l'otite externe aiguë pouvait se développer par le transport du pus blennorrhagique sur la peau du conduit auditif, et ont admis une *otite blennorrhagique*. Signalée par Hunter et Vigarous, admise par Itard et Triquet qui en ont rapporté quelques exemples assez contestables, l'otite blennorrhagique me paraît encore loin d'être démontrée, et, dans tous les cas, doit être extrêmement rare.

L'otite externe reconnaît souvent pour cause l'extension au conduit auditif d'une maladie générale. On la voit survenir dans le cours des divers exanthèmes, tels que l'érysipèle, la rougeole, la scarlatine, la variole. Il est rare qu'une affection dartreuse de la face et du pavillon de l'oreille ne se propage pas à la peau du conduit. Cependant j'ai vu l'eczéma du conduit auditif chez certains sujets exempts de toute autre manifestation cutanée.

Enfin on observe quelquefois l'otite externe à la suite des fièvres graves, et Bordier (1) l'a signalée dernièrement dans le cours du choléra Je n'oserais dire si, dans ces cas, il s'agissait réellement d'otites externes, et non d'otites moyennes.

SYMPTOMATOLOGIE. — Le début de la maladie est généralement marqué par une démangeaison, une sensation de sécheresse et de chaleur, qui ne tardent pas à faire place à une douleur d'abord sourde, puis bientôt vive, lancinante, augmentant par le moindre attouchement de l'oreille et par les mouvements de la mâchoire, irradiant au voisinage de l'organe malade, et même à tout le côté correspondant de la tête. Les douleurs sont quelquefois tellement violentes qu'elles empêchent tout sommeil, déterminent une agitation continuelle et même du délire. Il existe alors presque toujours un mouvement fébrile léger.

(1) *Épidémie cholérique de* 1866 (*Archives génér. de méd.*, 1867, t. I, p. 186).

Les troubles fonctionnels sont variables et en rapport avec l'intensité de l'inflammation et les complications qui peuvent survenir du côté des parties profondes de l'oreille. En général, les malades se plaignent d'une surdité plus ou moins marquée, de pulsations et de bourdonnements continuels.

Si l'on examine à cette période le conduit auditif (ce qu'il faut toujours faire avec de grands ménagements en raison des douleurs provoquées par l'exploration), on constate un rétrécissement marqué produit par le gonflement de la peau qui présente, surtout vers les parties profondes du conduit, une rougeur intense. Celle-ci est quelquefois masquée, principalement dans la portion cartilagineuse du canal, par une exfoliation épidermique abondante; c'est ce que l'on observe en particulier dans l'eczéma du conduit.

Il est de règle que la membrane du tympan participe à l'inflammation diffuse du conduit; aussi peut-on constater les signes objectifs de la myringite qui seront décrits plus tard.

Après une durée moyenne de deux à trois jours, les symptômes s'amendent en même temps qu'il se produit par l'oreille un écoulement séro-purulent, puis franchement purulent. La quantité de liquide est très-variable : quelquefois elle est assez considérable pour constituer une forme d'otorrhée, c'est ce que l'on observe principalement dans les otites de causes externes; dans d'autres cas, et surtout dans la forme eczémateuse, l'écoulement est assez peu abondant pour passer presque inaperçu. Mais si l'on examine à ce moment le conduit, on trouve ses parois tapissées par des lamelles épidermiques, blanchâtres, comme macérées, quelquefois assez abondantes pour obstruer complétement la lumière du canal. Cette accumulation de lamelles épidermiques existe surtout vers les parties profondes, au voisinage de la membrane du tympan qui contribue par l'exfoliation de sa face externe à la production de ces masses.

C'est dans cette variété d'otite externe que l'on a constaté dans quelques cas l'existence de parasites que Mayer (1), Pacini (2), Schwartze (3), Wreden (4), Weber (5), et d'autres (6) ont décrits comme se rapportant au genre *Aspergillus* (*A. penicillatus, glaucus, flavescens, nigricans*, etc.); d'où la création d'une variété nouvelle d'otite, désignée sous le nom d'*otite parasitaire*, de *mycomyringite* ou de *myringomycosis*. Ces productions parasitaires préexistent-elles à l'inflammation dont elles pourraient être

(1) *Beobachtungen von Cysten mit Fadenpilzen aus dem äusseren Gehörgange* (*Müller's Archiv*, 1844, p. 401).

(2) *Supra una muffa parasita* (*mucedo*) *del condotto auditivo externo*. Firenze, 1851.

(3) *Pilswucherung* (*Aspergillus*) *im äusseren Gehörgang*. (*Arch. für Ohrenheilkunde*, Bd. II p. 5.)

(4) *Sechs Fälle von Myringomykosis* (*Aspergillus glaucus*) (*Arch. f. Ohr.*, Bd.III, p. 1).

(5) *Ueber Parasiten im äusseren Ohr*. (*Otitis parasitica*) (*Monatschr. f. Ohr.*, 1868, p. 10).

(6) Voy. *Archiv fur Ohrenheilkunde*, t. IV, p. 162, et t. V, p. 164 et p. 197.

considérées comme la cause déterminante, ou ne se développent-elles que secondairement, lorsque déjà la sécrétion du conduit est altérée? C'est ce que l'on n'a pu encore déterminer exactement. Mais il est certain que les parasites en se multipliant incessamment doivent, à un moment donné, devenir une cause d'irritation qui entretient la maladie à l'état chronique et est susceptible de la faire passer de temps à autre à l'état aigu.

Après une durée variable, mais qui ne dépasse pas généralement deux ou trois septénaires, l'écoulement diminue, puis cesse complétement; la douleur, les bourdonnements, la surdité, déjà considérablement amoindris au moment où la suppuration est survenue, disparaissent entièrement, et l'on constate que la peau du conduit a perdu sa rougeur. Il reste encore, pendant un temps assez long, un léger épaississement de la couche épidermique, principalement dans la forme eczémateuse, avec absence de sécrétion cérumineuse.

La marche de l'otite externe aiguë n'est malheureusement pas toujours aussi simple ni aussi bénigne. Au lieu de cette guérison complète assez commune dans les inflammations, suite de traumatisme léger, ou dans l'inflammation rhumatismale, on voit la maladie se prolonger indéfiniment et passer à l'état chronique. C'est là une terminaison des plus fréquentes. Dans d'autres cas, l'inflammation s'étend aux parties profondes et gagne la membrane du tympan qui se perfore de dehors en dedans, en sorte que l'otite externe se complique de catarrhe purulent de la caisse.

Il se peut aussi que l'inflammation se propage de la peau au périoste et aux couches superficielles de l'os; d'où la variété décrite par les auteurs sous le nom d'*otite périostique*. Je dois dire que, d'après mon observation personnelle, l'otite périostique est extrêmement rare, du moins comme affection isolée. Presque toujours, sinon même toujours, elle coexiste avec un catarrhe purulent de la caisse, accompagné d'une perforation ou même d'une destruction complète de la membrane du tympan. Enfin l'otite périostique ne survient jamais primitivement, mais succède toujours à une inflammation de la peau du conduit, persistant déjà depuis un certain temps. Son histoire appartient donc plutôt à celle de l'otite externe chronique, et nous y reviendrons plus loin.

Indépendamment de ces complications, résultant de l'extension de l'inflammation aux parties sous-jacentes, il en est d'autres qui peuvent se montrer dès le début et qui, le plus souvent, reconnaissent la même cause qui a produit l'inflammation du conduit. Il est fréquent de voir la myringite, le catarrhe aigu de l'oreille moyenne, coïncider avec l'otite externe aiguë. Ces complications entraînent nécessairement avec elles une aggravation dans les symptômes et rendent le pronostic plus sérieux.

Diagnostic. — L'inflammation diffuse du conduit auditif pourrait être confondue avec l'otite furonculeuse ou l'hydradénite, lorsque le gonflement est assez considérable pour oblitérer la lumière du conduit. Cependant, la

distinction est facile à faire entre les deux affections; car si l'inflammation diffuse a quelquefois pour effet d'amener l'oblitération du canal, il est aisé de voir que cette oblitération est due au gonflement uniforme de toutes les parois qui y prennent une part à peu près égale, tandis que, dans l'inflammation circonscrite, la tuméfaction n'occupe qu'une paroi et oblitère le canal en marchant à la rencontre de la paroi opposée.

Il serait bien utile de reconnaître dès le début les complications qui peuvent exister du côté de l'oreille moyenne. Ce diagnostic n'est pas impossible si le gonflement des parois du conduit n'est pas assez prononcé pour s'opposer à l'exploration de la membrane du tympan dont les altérations révèlent l'existence du catarrhe aigu de la caisse. Si, au contraire, l'examen de la membrane est impossible, le diagnostic doit être réservé, et c'est seulement d'après la gravité plus grande des phénomènes locaux et généraux, d'après l'intensité des troubles de l'ouïe, que l'on est en droit de présumer quelque complication inflammatoire vers l'oreille moyenne.

Pronostic. — L'otite externe aiguë, dans sa forme légère, guérit le plus souvent sans laisser de traces. Mais pour peu qu'elle revête un certain degré d'intensité, on doit se montrer très-réservé dans le pronostic, en raison des complications qui peuvent survenir : quelle que soit d'ailleurs sa gravité primitive, on doit en outre se rappeler que, dans bien des cas, l'inflammation aiguë du conduit auditif passe à l'état chronique.

Traitement. — Le traitement de l'otite externe aiguë doit être franchement antiphlogistique au début. Quelques sangsues, au nombre de cinq ou six, seront appliquées au-devant du tragus et non comme on le prescrit indifféremment dans toutes les affections de l'oreille, derrière l'apophyse mastoïde. Le lieu d'application des sangsues dans les affections de l'organe auditif n'est pas, en effet, sans importance, et Wilde a le premier fait remarquer que, dans les otites externes, un petit nombre de sangsues placées en avant du tragus soulagent plus les malades qu'un nombre quelquefois double appliqué derrière l'oreille. On doit chercher la raison de ce fait dans le trajet parcouru par les vaisseaux qui se distribuent à la membrane du tympan et à la peau du conduit auditif externe.

Un des meilleurs moyens de calmer la douleur et de modérer l'inflammation à son début consiste dans l'usage fréquemment répété de bains d'oreilles chauds. Le malade ayant la tête inclinée du côté sain, on lui verse dans l'oreille de l'eau chaude ou une décoction chaude et concentrée de têtes de pavots, qu'on laisse en contact pendant cinq à dix minutes.

L'emploi de l'eau chaude est de beaucoup préférable à celui d'une foule de liquides que l'on prescrit par routine dans toutes les affections douloureuses de l'oreille, et dont l'utilité paraît plus que contestable. Les huiles, en particulier, ont l'inconvénient de s'altérer et de devenir irritantes.

Dans l'intervalle des instillations chaudes, il est bon d'entretenir une douce température autour de l'oreille ; les cataplasmes sont souvent prescrits dans ce but, et, en effet, ils soulagent fréquemment et ne présentent pas, à mon avis, les inconvénients qu'on leur a reprochés, à condition toutefois de ne pas prolonger trop longtemps leur usage. A défaut de cataplasmes, les malades devront se couvrir l'oreille avec une compresse ou de l'ouate.

Conjointement avec ces moyens locaux, on doit encore, pendant la période initiale, prescrire un léger purgatif, quelques révulsifs sur les membres inférieurs ; le malade gardera le repos et observera une diète modérée. Dans le cas où les douleurs sont extrêmement vives, les narcotiques pourront être administrés. Les injections hypodermiques de morphine au pourtour de l'oreille réussissent quelquefois très-bien à calmer les douleurs.

Lorsque la première période d'acuité est passée et que l'écoulement est survenu, l'indication principale consiste à prévenir l'accumulation du pus et à faciliter son écoulement à l'aide d'injections tièdes. Ces injections devront être faites avec douceur, et en ayant soin de redresser la courbure du conduit, en attirant le pavillon de l'oreille en haut et en arrière. Faute de cette précaution, le liquide injecté ne pénètre pas jusqu'au fond du conduit qui reste baigné par le pus. A la suite de ces lavages qui seront répétés deux ou trois fois par jour, on prescrira des instillations d'un liquide légèrement astringent (solution de sulfate de zinc, de cuivre, de tannin, d'alun). Je me suis bien trouvé principalement dans les formes eczémateuses, de liquides composés à parties égales d'eau et de glycérine.

b. — *Inflammation chronique (otite externe chronique).*

Etiologie. — L'otite externe chronique est une terminaison fréquente de l'otite aiguë. Cependant elle se montre souvent d'emblée et reconnaît alors pour cause habituelle une influence diathésique comme la scrofule, l'herpétisme, la syphilis. Les otites externes scrofuleuses et herpétiques sont celles que l'on observe le plus fréquemment, la première chez les enfants et les jeunes gens, la seconde chez les adultes, les vieillards, et plus particulièrement chez les femmes, à l'époque de la ménopause. De même que pour l'eczéma aigu du conduit, l'otite eczémateuse chronique peut exister en même temps qu'un eczéma chronique de la face, du pavillon de l'oreille, ou bien constituer une affection exactement limitée au conduit.

Quant à l'otite externe syphilitique, elle est assez rare, et coïncide avec l'apparition de plaques muqueuses à l'ouverture du conduit auditif.

Symptomatologie. — Lorsque l'otite externe chronique succède à l'état aigu, on voit persister indéfiniment les symptômes que nous avons décrits dans la seconde période de l'otite aiguë, symptômes qui consistent dans

un écoulement plus ou moins abondant accompagné de quelques troubles fonctionnels.

L'otite externe chronique d'emblée se montre avec un ensemble symptomatologique qui diffère de celui qui caractérise l'état aigu par une intensité moindre. La douleur, à peine marquée, est plus tôt remplacée par des démangeaisons, une sensation de tension et de plénitude dans l'oreille. Enfin dans certains cas, et surtout chez les enfants, le début est plus insidieux encore et la maladie se traduit seulement par un écoulement de pus.

Quel que soit le mode de début de l'otite chronique, la maladie se présente sous deux formes, suivant qu'il existe un écoulement plus ou moins abondant, ou suivant que celui-ci manque ou est à peu près nul.

Dans la première forme, l'otorrhée est le phénomène principal; c'est elle qui attire l'attention du malade par sa persistance et l'engage à consulter un médecin. La quantité de l'écoulement est extrêmement variable. Je doute fort qu'elle atteigne jamais la mesure donnée par Tröltsch qui l'évalue à 3 ou 4 onces par jour, et je pense qu'elle ne devient aussi abondante que dans les cas où il existe en même temps un catarrhe purulent de la caisse, avec perforation de la membrane du tympan. Le liquide sécrété présente aussi de grandes différences dans ses caractères physiques; tantôt épais, jaunâtre ou verdâtre, semblable au muco-pus sécrété par l'urèthre, ou au pus louable d'une plaie en voie de cicatrisation; tantôt plus liquide, plus clair, comme séreux; quelquefois à peu près inodore, quelquefois au contraire d'une odeur repoussante.

Si l'on examine les parties, on trouve le conduit auditif légèrement tuméfié; sa surface interne est recouverte d'une couche purulente et de quelques croûtes brunâtres ou jaunâtres, qui, une fois enlevées, laissent souvent à nu le derme ramolli, comme macéré et ulcéré par places. Vers les parties profondes du canal on observe une injection plus ou moins marquée, étendue de la peau du conduit à la surface externe de la membrane du tympan qui est en même temps opaque. Quelquefois l'injection de la peau est telle que la surface du conduit paraît uniformément rouge et ressemble à la muqueuse conjonctivale atteinte de granulations.

Dans une autre forme d'otite externe chronique, il existe à peine un léger écoulement séro-purulent. Mais les malades se plaignent de démangeaisons, de chaleur, de cuissons; l'ouïe est légèrement altérée; il y a quelques bourdonnements. L'examen du conduit montre un rétrécissement souvent assez marqué pour rendre l'exploration difficile. La peau est épaissie, et sa surface est recouverte par des lamelles épidermiques, blanchâtres, macérées, mélangées par places à la sécrétion purulente. Dans certains points, le derme, mis à nu, est rouge, injecté, ulcéré à sa surface. Quelquefois les lamelles épermiques sont peu adhérentes, et en se détachant obstruent en partie la lumière du canal; d'autres fois, elles adhèrent solidement, et leur ablation détermine de la douleur et un

léger écoulement sanguin. La membrane du tympan participe aux mêmes lésions : sa surface externe est revêtue par des couches épidermiques épaisses, inégales, qui se soulèvent et se détachent; le derme est épaissi, injecté, surtout au niveau du manche du marteau qui tend de plus en plus à disparaître, et cesse même d'être visible.

Marche. — Durée. — Terminaisons. — L'otite externe chronique est généralement d'une grande ténacité; elle peut même durer toute la vie, en présentant des alternatives d'améliorations et de rechutes provoquées par quelques circonstances occasionnelles, comme l'action du froid et de l'humidité. D'ailleurs, il faut bien reconnaître que souvent la maladie est entretenue par la négligence des malades ou par l'ignorance des médecins qui partagent ce préjugé, répandu dans le public, que la suppression d'un écoulement d'oreille peut être nuisible pour la santé, ou que, s'il s'agit d'un enfant, la maladie guérira d'elle-même par les progrès de l'âge. On ne saurait trop s'élever contre cette opinion; car il est tout à fait faux que la suppression d'une otorrhée par un traitement rationnel puisse être nuisible; et s'il arrive quelquefois que la maladie guérisse spontanément à l'époque de la puberté, on doit reconnaître qu'il est loin d'en être toujours ainsi et qu'en attendant cette heureuse terminaison, on laisse les lésions acquérir une plus grande gravité au point qu'elles peuvent devenir incurables. Enfin, la persistance d'une otite externe chronique, abandonnée à elle-même, peut donner lieu, ainsi que nous allons le voir, à des lésions profondes capables non-seulement d'altérer les fonctions de l'ouïe, mais encore de mettre en danger les jours du malade.

Complications. — L'inflammation chronique du conduit auditif externe peut se propager à l'oreille moyenne à la suite de l'ulcération graduelle ou de la fonte purulente de la membrane du tympan. Le pus séjournant dans le fond du conduit, s'altère, se décompose; la membrane du tympan, macérée dans ce liquide, finit par se détruire en tout ou en partie, et le pus pénétrant dans la caisse ne tarde pas à déterminer une inflammation de l'oreille moyenne avec toutes ses conséquences.

Lorsque l'otite chronique dure depuis longtemps, il n'est pas très-rare de voir se former aux dépens du derme des masses polypeuses, qui remplissent peu à peu le conduit, contribuent à augmenter la sécrétion purulente par suite de l'irritation qu'elles déterminent, deviennent la source d'hémorrhagies, et augmentent la surdité qui existait déjà. Ces polypes prennent quelquefois naissance, comme nous le verrons, à la surface cutanée du tympan. Nous nous bornerons à indiquer ici cette complication de l'otite externe chronique, devant étudier plus tard d'une manière générale les polypes de l'oreille dont l'origine est variable.

La périostite et l'ostéite du conduit que j'ai déjà signalées comme complications de l'otite externe aiguë se rencontrent plus souvent dans l'otite externe chronique. Je répéterai d'ailleurs ici que l'ostéo-périostite du conduit me paraît très-rarement exister à l'état de complication isolée, et qu'elle coïncide le plus souvent avec le catarrhe purulent de la caisse,

soit que ce dernier ait été consécutif à l'otite externe aiguë ou chronique, ou qu'il se soit développé primitivement et que l'inflammation du conduit ait été secondaire.

Quoi qu'il en soit, l'inflammation du périoste et de l'os sous-jacent s'accuse par un retour des douleurs qui d'abord sourdes et profondes deviennent bientôt très-vives, térébrantes, avec exacerbations nocturnes et retentissements dans tout le côté correspondant de la tête. Le gonflement du conduit devient considérable, et souvent tel que les parois opposées arrivent au contact et oblitèrent complétement le canal qui prend la forme d'une fente verticale. L'examen à l'aide du spéculum est alors impossible. Mais les caractères de ce gonflement ne laissent aucun doute sur la nature de la complication. La peau est, en effet, rosée plutôt que rouge, et l'impression fournie par le toucher, à l'aide d'une sonde ou d'un stylet, est celle d'une résistance œdémateuse plutôt que phlegmoneuse. Enfin la pression avec l'instrument très-supportable lorsqu'on agit légèrement ne devient douloureuse que lorsqu'on appuie avec force.

L'ostéo-périostite du conduit auditif peut persister longtemps à l'état chronique et guérir même sans suppuration, en laissant seulement à sa suite un épaississement considérable des parois et un rétrécissement notable du conduit.

Plus souvent, on voit de temps à autre se développer des poussées inflammatoires et la maladie repasse à l'état aigu. Dans ces cas, il ne tarde pas à se former des abcès, des ulcérations de la peau du conduit, avec production de fongosités qui remplissent le canal ; et si on examine les parties malades, on constate l'existence d'un ou plusieurs sequestres, dont la séparation finit par se faire, au bout d'un temps variable mais en général fort long.

L'ostéo-périostite du conduit peut s'étendre aux parties avoisinantes, et se compliquer de périostite des régions mastoïdienne et écailleuse du temporal. Cette dernière complication, qui coïncide le plus souvent avec un catarrhe purulent de la caisse, sera étudiée plus tard.

Au lieu de s'étendre en arrière et en haut, l'ostéo-périostite peut se propager du côté de la paroi antéro-inférieure, et comme l'on sait que cette paroi du conduit auditif constitue en même temps la cavité de réception du condyle de la mâchoire, on comprend comment l'inflammation se propageant à l'articulation temporo-maxillaire, donne bientôt lieu à tous les symptômes de l'arthrite fongueuse. J'ai déjà signalé (t. III, p. 79) ce mode de développement de la tumeur blanche temporo-maxillaire.

Enfin il est extrêmement important que l'on sache bien que l'inflammation chronique de la peau du conduit, en se transmettant au périoste et à la paroi osseuse, peut déterminer du côté des méninges et du cerveau des accidents graves et même mortels. On est trop habitué à croire que ces complications encéphaliques sont seulement à craindre dans les inflammations de la caisse. Il suffit de se rappeler que la paroi supérieure

du conduit auditif osseux répond à la fosse cérébrale moyenne, et que la lame osseuse qui forme cette paroi ne présente qu'une assez faible épaisseur. On comprend dès lors qu'une inflammation propagée de la peau du conduit au périoste et à l'os sous-jacent puisse se communiquer aux méninges et au cerveau, sans qu'il existe aucune lésion du côté de la membrane ni de la caisse du tympan. C'est, en effet, ce que l'on a pu observer quelquefois, et je suis tout disposé à accepter l'opinion de Tröltsch qui pense que cette complication est peut-être beaucoup plus fréquente qu'on ne le pense, chez les enfants, et qu'elle doit être la cause de certaines morts attribuées à des méningites dont la cause reste plus ou moins confuse et ignorée parce que l'on n'a pas l'habitude d'aller la chercher dans une affection, en apparence peu grave, de l'oreille. Toynbee (1) rapporte même un cas de méningite purulente survenue assez rapidement, dans l'espace d'un mois environ, à la suite d'une otite externe avec ostéo-périostite non suppurée.

Un autre danger réside dans le voisinage du sinus transverse qui n'est séparé de la paroi postérieure du conduit que par une mince lame osseuse, et qui, par le même mécanisme, peut devenir le siége de phlébite, de thrombose, suivie de pyohémie, ainsi que Gull (2) en a cité un exemple.

On devra surtout craindre ces complications encéphaliques dans les cas où l'inflammation chronique a amené la carie, la nécrose de la paroi supérieure.

Diagnostic. — Le diagnostic de l'otite externe chronique est très-facile. Les complications si fréquentes du côté de la caisse se reconnaîtront aux signes que nous indiquerons plus tard.

J'ai suffisamment insisté sur les caractères propres à l'ostéo-périostite pour qu'il soit inutile d'y revenir. Quant aux complications diverses que celle-ci peut entraîner, telles que : abcès de l'apophyse mastoïde, tumeur blanche de l'articulation temporo-maxillaire, méningo-encéphalite, thrombose du sinus transverse et pyohémie; elles se reconnaîtront aux symptômes qui ont été déjà donnés ailleurs ou qui le seront ultérieurement.

Pronostic. — L'otite externe chronique est une maladie grave. Sa durée est longue, et elle laisse le plus souvent à sa suite diverses lésions, tels que : rétrécissements du conduit, lésions de la membrane du tympan et de la caisse, qui peuvent gêner l'exercice de l'ouïe, et qui seront plus tard l'objet d'une description spéciale. Enfin elle peut donner lieu à des complications plus ou moins sérieuses et même mortelles.

A ces divers points de vue, on voit donc que l'otite chronique est d'un pronostic beaucoup plus grave qu'on n'a coutume de le penser, et que loin de partager l'opinion du vulgaire et même de l'entretenir, le médecin doit faire tous ses efforts pour obtenir la guérison de la maladie, sur-

(1) *Diseases of the Ear*, p. 63.
(2) *Med. Chir. Transact.*, XXXVIII, p. 157.

tout chez les enfants dont le conduit auditif présente des parois extrêmement minces, très-poreuses, et traversées par des vaisseaux qui sont en communication directe avec ceux de la dure mère.

Traitement. — Le traitement général a certainement une grande importance. Chez les lymphatiques et les scrofuleux, les toniques, les amers, l'huile de foie de morue, etc., devront être prescrits. Un traitement spécifique conviendra également dans les cas où l'otite externe se montre chez un sujet en puissance de la diathèse syphilitique. Enfin, dans l'eczéma du conduit, les préparations arsenicales feront partie obligée du traitement, et rendront souvent les plus grands services.

Mais c'est surtout au traitement local, beaucoup trop négligé généralement, qu'il faudra donner tous ses soins, non-seulement pour aider à la guérison, mais aussi et surtout pour prévenir le développement des accidents et des complications dont j'ai parlé.

Au premier rang, il faut placer les lavages fréquents à l'eau tiède ou avec des décoctions légèrement astringentes, lavages que l'on devra pratiquer largement mais sans violence, dans la crainte de blesser le tympan, et avec la précaution de redresser le conduit en tirant le pavillon en haut et en arrière. Ces grandes injections, lorsqu'elles sont convenablement faites, empêchent le pus de séjourner dans les parties profondes, de se décomposer, d'acquérir de la fétidité et de devenir ainsi une cause nouvelle d'irritation. Dans les inflammations accompagnées de productions épidermiques, elles ont pour effet d'en prévenir l'accumulation.

Lorsque par ces lavages, répétés trois ou quatre fois par jour, on a complétement nettoyé le canal, on peut y faire avec profit des instillations de liquides astringents (alun, tannin, sulfate de zinc, de cuivre), dont on augmente graduellement la dose de 0^{gr},50 à 1 ou 2 grammes pour 30 grammes d'eau. Les eaux sulfureuses, l'eau de goudron, conviennent aussi dans certaines otites scrofuleuses.

Les huiles, les pommades sont en général plus nuisibles qu'utiles. Dans l'eczéma chronique du conduit, la glycérine ou les glycérolés rendent cependant d'assez grands services.

Lorsqu'il existe une ostéo-périostite du conduit, on doit en même temps que l'on emploie les moyens généraux et les soins de propreté avoir recours à quelques révulsifs énergiques. Les ventouses, les vésicatoires, les frictions irritantes derrière les oreilles, peuvent être utiles au début, mais dès qu'il s'agit d'une véritable ostéite avec carie ou nécrose, il ne faut pas hésiter à appliquer autour de l'oreille deux ou trois larges cautères que l'on entretiendra pendant le temps nécessaire. C'est un moyen de limiter l'inflammation et peut-être de prévenir l'invasion d'accidents terribles.

Il sera question plus tard du traitement des complications diverses qui peuvent survenir.

3° Tumeurs.

Il n'est pas rare de rencontrer dans le conduit auditif des *polypes* ou des *excroissances polypiformes* qui remplissent plus ou moins complétement la lumière du canal et viennent même saillir à l'extérieur. Mais comme ces tumeurs, dont quelques-unes prennent, il est vrai, naissance dans les parois du conduit auditif externe, proviennent très-souvent aussi de la caisse du tympan, j'ai pensé qu'il était préférable d'en remettre à un autre moment la description générale.

Les seules tumeurs que nous décrirons ici sont : les *tumeurs sébacées* et les *exostoses*.

a. — *Tumeurs sébacées.*

Toynbee (1) le premier a décrit ce genre de tumeurs dont l'existence réelle a été mise en doute par quelques auteurs, suivant lesquels ces prétendues tumeurs ne seraient autre chose que des amas d'épiderme et de muco-pus. Hinton (2), cependant, a observé quelques cas dans lesquels il existait bien réellement à la surface du conduit de petites tumeurs sébacées, circonscrites par une membrane d'enveloppe distincte. De mon côté je pense avoir rencontré un fait se rapportant à la maladie décrite par Toynbee, et quoique le sujet mérite certainement de nouvelles recherches, il me semble utile de faire connaître les principales observations de Toynbee sur les tumeurs sébacées du conduit.

Suivant cet auteur, cette affection offre un grand intérêt pratique, puisque, abandonnée à elle-même, elle peut déterminer la mort. Sur vingt observations rapportées par Toynbee, cette terminaison est survenue cinq fois, et Hinton aurait observé, de son côté, trois cas mortels.

Les tumeurs sébacées du conduit, quoique pouvant se développer dans l'enfance et la jeunesse, sont cependant plus fréquentes dans un âge avancé. On peut les rencontrer dans toutes les parties du conduit auditif externe.

Elles sont composées presque entièrement de cellules épidermiques, larges, formant des couches superposées, et circonscrites par une membrane d'enveloppe distincte, formée de tissu aréolaire.

Une particularité curieuse de leur développement c'est que celui-ci se fait à la fois du côté du conduit, et du côté de leur point d'attache, d'où résulte une absorption des parois osseuses en rapport avec le volume de la tumeur, qui varie depuis celui d'un grain de millet jusqu'à celui d'une grosse noisette. On comprend que, dans ce dernier cas, elles déterminent une énorme dilatation du conduit auditif, qui peut être assez large pour permettre d'introduire un doigt jusqu'au tympan (fig. 17).

Dans leur développement, les tumeurs sébacées peuvent déterminer une absorption complète des parois osseuses et s'étendre vers la cavité

(1) *Transact. of the Med. Chir. Society*, t. XLI, p. 51, et t. XLVII, p. 203.
(2) *Pathol. Transact.*, t. XVI, p. 233.

du tympan, les cellules mastoïdiennes, et même la cavité crânienne, donnant lieu finalement à des troubles encéphaliques mortels. Il est remarquable que, dans plusieurs cas où la tumeur s'était ainsi propagée au loin par absorption des os, la membrane du tympan était restée intacte.

FIG. 17. — Dilatation considérable du conduit auditif osseux produite par une tumeur sébacée (Toynbee).

Les tumeurs sébacées se développent quelquefois sans donner lieu à aucune douleur, et peuvent même acquérir un volume considérable et produire une absorption osseuse, sans que les malades accusent d'autre trouble qu'une diminution de l'ouïe causée par l'obstruction du canal. Le plus souvent, cependant, l'attention du malade et du médecin est attirée par l'existence d'une otorrhée, généralement très-fétide. Lorsqu'on examine le conduit auditif à cette époque, on le trouve rempli d'une masse blanchâtre, caséeuse, fortement adhérente.

Si l'on songe à la gravité des complications, on comprend l'importance d'une intervention chirurgicale prompte. Si la tumeur n'est pas encore ouverte, on devra l'inciser largement, et à l'aide de lavages extraire aussi complétement que possible son contenu. Puis afin d'éviter une récidive qui ne manquerait pas d'arriver, on s'efforcera de saisir avec une pince la membrane d'enveloppe et de l'arracher en totalité.

Si déjà la tumeur est ulcérée, il suffit d'enlever à l'aide de lavages fréquents toute la masse. Il est utile ensuite de modifier la surface interne de la poche, à l'aide d'instillations astringentes ou légèrement caustiques, et de pratiquer même, de temps à autre, des attouchements avec un petit pinceau imbibé d'un liquide caustique (solution de nitrate d'argent, de chlorure de zinc, etc.).

b. — *Exostoses.*

A peine signalées par quelques auteurs, les exostoses du conduit auditif ont été décrites avec assez de soin par Toynbee, puis par Bonnafont (1) et Welcker (2).

Plus fréquentes chez les hommes que chez les femmes, elles semblent se développer en dehors de toute cause inflammatoire ou diathésique, quoique Toynbee les considère comme étant souvent d'origine rhumatismale ou goutteuse ; rien n'autorise à les rattacher à la syphilis. Je serais beaucoup plus porté à croire que ces exostoses sont pour la plupart con-

(1) *Surdités produites par des tumeurs osseuses* (*Union méd.*, nouv. sér., t. XX, p. 247).

(2) *Ueber knocherne Verengerung und Verschliessung des äusseren Gehörganges* (*Archiv für Ohrenheilkunde*, t. I, p. 163.

génitales, et qu'elles sont dues à un trouble survenu dans le développement du conduit auditif osseux. Et ce qui paraît donner quelque poids à cette opinion, c'est que d'après Welcker et Seligmann, certaines peuplades du Nouveau-Monde présenteraient une prédisposition toute particulière pour ce genre de tumeurs.

Quoi qu'il en soit, les exostoses du conduit auditif peuvent occuper tous les points du canal osseux, mais on les trouve le plus souvent vers le tiers moyen. Tantôt, il n'existe qu'une seule tumeur, et elle prend naissance sur l'une quelconque des parois ; tantôt, on rencontre deux ou plusieurs tumeurs, qui, nées sur les parois opposées du canal, marchent à la rencontre l'une de l'autre en laissant entre elles une ou plusieurs ouvertures de forme aplatie, arrondie, triangulaire. Dans quelques cas, le canal se trouve complétement oblitéré.

Les exostoses du conduit auditif sont presque toujours constituées par du tissu compacte ; rarement on a observé des exostoses aréolaires et celluleuses comme Autenrieth (1) a eu l'occasion d'en examiner une.

Le développement de ces tumeurs est, en général, fort lent; il se fait du côté du conduit auditif qui finit par être complétement oblitéré.

Le plus souvent, la diminution graduelle de l'ouïe est le seul symptôme qui attire l'attention du malade. Cette surdité est produite par l'obstruction du canal, soit par le fait seul du développement de l'exostose, soit par suite de l'accumulation du cérumen entre l'exostose et la membrane du tympan.

Chez un jeune homme âgé de vingt ans, que j'ai eu l'occasion d'examiner, et qui portait une exostose oblitérant complétement le conduit auditif, le développement de la tumeur s'était accompagné à diverses reprises de douleurs vives, irradiant à tout le côté de la tête, et revêtant le caractère de véritables accès névralgiques.

Fig. 18. — Exostose du conduit auditif externe.

Les exostoses du conduit auditif se présentent sous forme de tumeurs dures, à surface arrondie, unie ou mamelonnée, s'insérant le plus souvent par une large base sur une des parois du canal. La peau qui les recouvre est souvent un peu rosée, et assez sensible au toucher. La consistance de ces tumeurs permettra toujours de les distinguer des tumeurs sébacées, seule affection avec laquelle on pourrait les confondre.

Dans les cas où la lumière du canal n'est pas encore oblitérée, et où il reste une ou plusieurs ouvertures, il faut recommander aux malades d'entretenir la plus grande propreté de l'oreille à l'aide d'injections fréquentes. On par-

(1) Reil, *Archiv für Physiologie*, 1809, t. X, p. 349.

vient quelquefois par ce moyen à améliorer l'ouïe en détachant quelques petits amas de cerumen accumulé en arrière de l'obstacle.

Quant au traitement propre aux exostoses, il varie suivant qu'il existe encore quelque ouverture conduisant jusqu'au tympan ou suivant que le canal est entièrement obstrué. Dans le premier cas, la dilatation à l'aide de tiges de *laminaria digitata* peut amener quelquefois une diminution des exostoses et par suite un élargissement du conduit. Lorsque la tumeur remplit entièrement le canal, et détermine une surdité complète, l'ablation de l'exostose ou sa perforation pourrait seule améliorer l'ouïe.

Dans un cas de cette nature, observé par Bonnafont (1), le chirurgien, après avoir détruit par la cautérisation la peau qui recouvrait l'exostose, traversa peu à peu toute son épaisseur, dilata le trajet nouveau à l'aide de mandrins gradués, et rendit l'ouïe à son malade.

Je ne fais que mentionner, sans y ajouter grande confiance, les applications répétées de teinture d'iode sur la tumeur et les mercuriaux à l'intérieur que Wilde et Toynbee ont conseillés.

ARTICLE III.

VICES DE CONFORMATION ET DIFFORMITÉS DU CONDUIT AUDITIF EXTERNE.

Le conduit auditif externe présente dans sa forme, sa direction, ses dimensions, de notables variations, dont la plupart sont sans aucune importance. Il est, cependant, un certain nombre de difformités congénitales ou acquises qui méritent d'attirer l'attention du chirurgien, et que l'on peut ranger en deux classes, suivant que les dimensions normales du conduit sont augmentées ou diminuées.

L'*excès de largeur du conduit auditif*, que l'on rencontre chez certains individus conjointement avec une courbure à peine marquée, constitue certainement une prédisposition à l'inflammation des parties profondes de l'oreille. Cette anomalie a été signalée par Itard (2) chez quelques sourds. Le doigt auriculaire pouvait pénétrer jusqu'à la membrane du tympan.

Si l'on constatait l'existence de cette conformation spéciale, il y aurait lieu de conseiller aux personnes qui en sont atteintes de porter habituellement du coton dans l'oreille afin de préserver les parties profondes contre l'action trop directe du froid et de l'humidité.

Je mentionne seulement pour mémoire l'élargissement pathologique du conduit auditif par suite de bouchons cérumineux, de tumeurs diverses, déformation contre laquelle l'art est impuissant.

Quant aux difformités résultant d'un *défaut de largeur du conduit auditif externe*, elles intéressent plus particulièrement le chirurgien, et comprennent : 1° l'*oblitération complète du conduit ;* 2° les *rétrécissements*.

(1) *L'Union médicale*, 30 mai 1868.

(2) Tome II, p. 147.

1° Oblitération complète.

L'oblitération congénitale ou *l'imperforation du conduit auditif* est assez rare. Tantôt elle coïncide avec une malformation ou une absence plus ou moins complète du pavillon de l'oreille, et, dans ce cas, ainsi que nous l'avons dit, la malformation s'étend habituellement aux parties profondes de l'organe de l'ouïe ; tantôt, le pavillon étant bien développé, le conduit auditif se trouve fermé par une membrane située au niveau de l'ouverture normale ou plus ou moins profondément.

Le plus souvent, ce vice de conformation qui résulte d'un trouble survenu dans l'occlusion de la première branchie, n'existe que d'un seul côté. Cependant on connaît des exemples dans lesquels il y avait imperforation des deux conduits auditifs.

Dans deux observations rapportées par Cooper et Steinmetz (1), outre l'absence presque complète des deux pavillons, les conduits auditifs étaient fermés par la peau, et cependant l'ouïe était assez bonne.

Lorsqu'on se trouve en présence d'une semblable anomalie, on doit avant tout s'assurer que le conduit auditif existe réellement, et que la difformité extérieure ne coïncide pas avec un vice de conformation des parties profondes de l'organe auditif. L'exploration de l'ouïe peut fournir à cet égard des données utiles, car si la faculté auditive est conservée, on peut en conclure à l'intégrité de la caisse et de l'oreille interne.

De plus, on devra rechercher, à l'aide d'un instrument délicat, quelle est l'épaisseur de la membrane qui ferme le conduit. On peut se servir à cet effet d'une fine aiguille à acupuncture. Si celle-ci, après avoir traversé une faible épaisseur de parties molles, rencontre une résistance osseuse, on doit conclure que le conduit auditif n'existe pas ; on arrivera à une conclusion opposée, si l'aiguille trouve un vide derrière l'obstacle. Cette exploration devient très-délicate lorsque la membrane qui oblitère le conduit, est située à une certaine profondeur, car on pourrait craindre après l'avoir traversée, de rencontrer immédiatement et de blesser la membrane du tympan. Bonnafont (2) donne le conseil de procéder alors avec une excessive précaution ; l'aiguille est enfoncée lentement, jusqu'à ce que le malade accuse une douleur très-vive, ce qui indique presque certainement que la membrane du tympan existe, et a été piquée. Dans un cas très-intéressant, ce chirurgien put ainsi apprécier l'épaisseur de la cloison qui interceptait la lumière du conduit.

Lorsque l'on a acquis la certitude que l'ouïe n'existe pas et que l'imperforation du conduit coïncide avec des vices de conformation des parties profondes, on doit s'abstenir de toute intervention. Si, au contraire

(1) *Journ. de de Graefe* et *Walter*. Bd. 19, p. 118, 1833.
(2) *Loc. cit.*, p. 147.

on a reconnu que l'imperforation du conduit, qu'elle soit ou non accompagnée de difformités du pavillon, constitue le seul obstacle à l'exercice de la fonction, il est indiqué de le faire disparaître. Je donnerai cependant le conseil de ne pas opérer dans le jeune âge et d'attendre que le sujet ait atteint l'âge de raison, afin qu'il puisse mieux se prêter aux explorations nécessaires pour établir le diagnostic avec certitude.

L'incision et la cautérisation ont été préconisées dans le but de restituer le canal oblitéré. Lorsqu'il s'agit d'une imperforation du méat ou d'une oblitération par une membrane située peu profondément, l'incision cruciale, suivie de l'excision des petits lambeaux, est le meilleur procédé.

La cautérisation a été vantée par Leschevin, Boyer, Itard, qui ont employé le nitrate d'argent. L'annotateur de Saissy (1) cite un cas d'imperforation des deux conduits auditifs, avec surdité incomplète, dans lequel il procura une amélioration très-notable de l'ouïe, en appliquant un morceau de potasse caustique au point où devait être l'ouverture normale du conduit.

La cautérisation convient surtout pour les cas où l'obstacle est situé profondément, et avoisine la membrane du tympan. Dans l'observation de Bonnafont, citée plus haut, ce chirurgien combina la perforation simple de la membrane obturatrice avec la cautérisation, c'est-à-dire qu'après avoir traversé environ les deux tiers de l'épaisseur de la membrane avec un petit trocart, il se servit de la canule de l'instrument pour glisser dans la plaie un petit fragment de nitrate d'argent. Puis, par des cautérisations successives, il parvint à compléter la perforation et à lui donner la largeur du reste du conduit. Le résultat fut des plus satisfaisants.

L'*oblitération accidentelle ou pathologique du conduit auditif* s'observe très-rarement. Sans parler des cas où une tumeur, un corps étranger, déterminent une obstruction complète du canal, il arrive quelquefois, à la suite d'inflammations répétées, que les parois opposées se soudent et interceptent totalement la lumière du canal. Il est évident que cette oblitération ne peut exister que dans la portion fibro-cartilagineuse; mais elle peut être plus ou moins étendue.

Itard (2) rapporte le cas d'un militaire qui, à la suite d'une brûlure, avait le conduit auditif fermé par une cicatrice assez mince qui permettait cependant, en partie, l'exercice de l'ouïe. Sonrier (3) a observé un fait analogue. L'oblitération avait succédé à une violente otite, développée à la suite de l'introduction d'un corps étranger; elle était complète et produite par une cicatrice qui semblait très-épaisse. Quoique l'observation mentionne que le malade était complétement sourd, je me permettrai d'élever quelques doutes à cet égard, et le résultat obtenu par l'opé-

(1) *Loc. cit.*, p. 19.
(2) *Loc. cit.*, t. II, p. 186.
(3) *Gaz. des hôpitaux*, 10 février 1870.

ration doit faire admettre que le malade percevait au moins les sons transmis par les os du crâne.

L'opération a consisté dans l'excision d'une partie de la membrane obturatrice, qui présentait une épaisseur de 6 à 7 millimètres et offrait les caractères du tissu inodulaire, puis dans la dilatation à l'aide de l'éponge préparée. La guérison fut complète, et le malade recouvra l'ouïe.

Dans les cas d'oblitération cicatricielle du conduit auditif, de même que dans les cas d'oblitération congénitale, il est nécessaire de s'assurer, avant toute opération, que la fonction auditive est conservée. Car, quel que soit le degré de la surdité, si celle-ci est due uniquement à la présence de la membrane oblitérante, la transmission des sons par les os du crâne doit toujours persister. Lors donc qu'on a reconnu cette condition favorable, on devra se conduire comme dans le cas rapporté précédemment, c'est-à-dire exciser une partie de la membrane, et entretenir les dimensions du nouveau canal à l'aide d'une dilatation longtemps prolongée.

2° Rétrécissements.

Les rétrécissements du conduit auditif peuvent affecter les portions cartilagineuse ou osseuse, ou les deux portions à la fois. Qu'ils soient d'origine congénitale ou accidentelle, ils se présentent sous deux formes principales : les rétrécissements en forme de fente, et les rétrécissements annulaires.

Les *rétrécissements en forme de fente* affectant la région cartilagineuse seule sont les plus fréquents. Le plus souvent ils dépendent d'un rapprochement des parois antérieure et postérieure qui sont accolées l'une à l'autre, d'où résulte la formation d'une fente allongée au lieu de l'ouverture ovalaire normale du conduit. Cette sorte de rétrécissement, le plus souvent, congénital, peut aussi se produire, indépendamment de toute maladie par suite des progrès de l'âge; aussi n'est-il pas très-rare de l'observer chez les vieillards. Tröltsch, qui a eu l'occasion d'examiner anatomiquement un cas de ce genre, a constaté un relâchement considérable du tissu fibreux qui unit à l'écaille temporale la partie postéro-supérieure du conduit membraneux, en sorte que celle-ci n'étant plus soutenue, tombe en avant, et s'applique sur la paroi antérieure du canal.

Indépendamment de la surdité qui résulte d'une semblable difformité, le rétrécissement de la portion cartilagineuse a pour effet de gêner l'écoulement des sécrétions et de prédisposer par conséquent à l'accumulation du cérumen. On peut y remédier assez complétement en conseillant aux malades de porter un petit tube métallique qui maintient écartées les parois du conduit.

Je me borne à signaler un rétrécissement assez commun, propre à la portion osseuse, et qui consiste dans une voussure anormale de la paroi

antérieure tout près de la membrane du tympan. Cette anomalie n'a d'autre inconvénient que de gêner l'exploration du tympan dont on ne peut découvrir, quelque effort que l'on fasse, la moitié antérieure.

Les *rétrécissements annulaires congénitaux*, assez prononcés pour nuire à la fonction auditive, paraissent très-rares. Trœltsch en a observé deux cas. Une fois, l'anomalie était unilatérale; dans l'autre cas, elle existait des deux côtés. Le rétrécissement au milieu du méat était tel qu'on pouvait croire à une imperforation. A partir du méal le conduit cartilagineux s'évasait en entonnoir de dehors en dedans. Le malade n'entendait la montre que lorsque elle était appliquée sur l'oreille et sur les os du crâne. Triquet cite très-brièvement un cas analogue au précédent.

Fig. 19. — Rétrécissement du conduit dû à une hyperostose des parois (Toynbee).

Les rétrécissements annulaires sont bien plus souvent d'origine pathologique, et succèdent à des inflammations de longue durée, et plus particulièrement à l'eczéma chronique. Ils occupent surtout la portion membraneuse, et sont dus à l'épaississement de la peau, et peut-être aussi du cartilage sous-jacent. Ils peuvent cependant occuper également la portion osseuse, et résultent d'une véritable hyperostose, plus ou moins régulière, qui donne souvent au conduit la forme triangulaire.

Le traitement doit consister dans la dilatation lente et progressive du conduit rétréci au moyen de l'éponge préparée, de la corde à boyau, des tiges de *laminaria digitata*. Ce dernier moyen de dilatation semble, en effet, préférable à tout autre, et a donné dans plusieurs cas d'excellents résultats.

III. — MALADIES DE LA MEMBRANE DU TYMPAN.

ARTICLE PREMIER.

LÉSIONS TRAUMATIQUES DE LA MEMBRANE DU TYMPAN.

1° Plaies. — Déchirures.

Les plaies et déchirures de la membrane du tympan ne sont pas rares, et peuvent survenir dans des circonstances variées. Tantôt la solution de continuité est produite par une cause vulnérante, agissant directement sur la membrane, soit de dehors en dedans, soit de dedans en dehors; tantôt la déchirure de la membrane est due à une cause indirecte.

Les blessures de la membrane du tympan *par action directe de dehors en*

dedans, sont de beaucoup les plus fréquentes, et l'agent vulnérant peut être un corps solide, liquide ou gazeux.

L'introduction brusque et accidentelle dans l'oreille d'un objet pointu, comme un cure-oreille, une épingle à tricoter, une paille, une petite branche d'arbre, etc., détermine souvent une perforation de la membrane du tympan; celle-ci succède aussi trop fréquemment aux tentatives maladroites, faites par le chirurgien, pour extraire les divers corps étrangers du conduit auditif.

Les déchirures de la membrane du tympan peuvent encore être dues à la pression d'un liquide pénétrant avec force dans l'oreille. Cet accident arrive quelquefois chez les baigneurs qui se jettent d'une grande hauteur. On conçoit qu'une injection liquide, poussée avec une grande force dans le conduit, puisse amener un semblable résultat.

Enfin l'air violemment comprimé dans le conduit auditif détermine quelquefois des déchirures étendues de la membrane. C'est ce que l'on observe en diverses circonstances; par exemple, un coup de poing, un soufflet appliqué sur l'oreille, refoulant violemment la colonne d'air renfermée dans le conduit auditif, peut déchirer la membrane. Une violente détonation, se produisant au voisinage de l'oreille, peut agir de la même façon, par suite de l'ébranlement brusque imprimé à la colonne d'air qui avoisine le tympan. Ainsi il n'est pas rare d'observer de semblables perforations chez les artilleurs.

Les blessures de la membrane du tympan *par action directe de dedans en dehors* sont beaucoup moins fréquentes. Elles succèdent presque toujours à une augmentation dans la pression de l'air contenu dans la caisse. Elles pourraient survenir à la suite d'une insufflation artificielle trop violente, à l'aide des procédés de Valsalva, de Politzer ou à l'aide du cathétérisme, mais cet accident est fort rare. Le plus souvent, c'est pendant un effort violent que l'air pénètre par les trompes d'Eustache, et vient distendre la cavité du tympan, dont la membrane se rompt de dedans en dehors. C'est ce que l'on observe assez fréquemment dans les accès de toux violente, et plus spécialement dans la toux de la coqueluche, de l'asthme, dans l'éternument, dans les efforts de vomissements.

La déchirure de la membrane du tympan se produit encore par un mécanisme analogue, sur les individus qui se trouvent rapidement transportés dans un milieu, dont l'air est raréfié, comme, par exemple, dans les ascensions en ballon; la pression est diminuée à la surface externe du tympan, et avant que l'équilibre ait eu le temps de s'établir par l'issue de l'air à travers la trompe d'Eustache, l'expansion du gaz contenu dans la caisse, refoule le tympan de dedans en dehors, et en détermine la rupture.

Les liquides injectés par la trompe d'Eustache ou épanchés dans la cavité tympanique peuvent aussi déchirer la membrane de dedans en dehors. Ces ruptures de la membrane du tympan que l'on a signalées chez les

pendus ou chez les individus étranglés, sont probablement dues à des épanchements brusques de sang dans la caisse. Je reviendrai plus tard sur ces perforations consécutives aux épanchements de la caisse, et qui sont plutôt organiques que traumatiques.

Quant aux *déchirures indirectes* de la membrane du tympan, elles succèdent à des violences exercées sur le crâne, à une distance plus ou moins éloignée de l'oreille. On connaît la fréquence des déchirures du tympan dans les fractures de la base du crâne, déchirures qui sont constantes lorsque le trait de la fracture traverse la cavité tympanique et intéresse l'os tympanal dans lequel est encadrée la membrane. Ces solutions de continuité s'expliquent très-naturellement. Mais il est d'autres déchirures du tympan qui se produisent à la suite de coups ou de chutes sur le crâne, indépendamment de toute fracture du rocher, et dont le mécanisme semble plus difficile à interpréter. Ces déchirures indirectes de la membrane du tympan ne sont pas très-rares, quoique à peine mentionnées par les auteurs. J'ai pu en recueillir un assez grand nombre d'observations, et je montrerai bientôt l'importance clinique de ces faits.

Les rapports de la membrane du tympan avec les parois osseuses du crâne, rapports tels que cette membrane, fortement tendue et encadrée dans l'os tympanal, semble faire suite aux parois craniennes, expliquent jusqu'à un certain point comment des vibrations imprimées au crâne par une violente percussion, et insuffisantes pour déterminer la rupture des fibres osseuses, peuvent cependant suffire à déchirer les fibres plus délicates du tympan.

Symptomatologie. — Les blessures de la membrane du tympan s'accompagnent d'une douleur extrêmement vive, qui peut aller même jusqu'à déterminer la syncope. Mais cette douleur est, en général, de peu de durée, à moins que des phénomènes inflammatoires ne surviennent consécutivement.

L'hémorrhagie par l'oreille, ou l'*otorrhagie*, est un phénomène à peu près constant. La quantité de sang qui s'écoule est très-variable; tantôt à peine appréciable, tantôt, au contraire, très-considérable, et ne semblant pas en rapport avec une lésion presque insignifiante. J'ai vu, dans un cas, cet écoulement assez abondant pour inspirer quelques craintes. C'était chez une jeune fille à qui on avait introduit dans l'oreille, pendant son sommeil, un petit rouleau de papier très-pointu. En retournant brusquement la tête, elle ressentit une vive douleur, bientôt accompagnée d'un écoulement de sang, qui persistait depuis trente-six heures, lorsque je vis la malade que son médecin m'avait adressée, dans la crainte qu'il n'existât quelque lésion grave de l'oreille. Après avoir débarrassé le conduit du sang qui l'obstruait, je constatai pour toute lésion une perforation arrondie de la membrane du tympan tout près du manche du marteau.

Les variations que l'on observe dans l'abondance de l'écoulement de sang tiennent évidemment à l'étendue de la déchirure, mais surtout à son siége. On sait, en effet, que la vascularité de la membrane tympanique

est loin d'être égale partout, et que les vaisseaux les plus volumineux occupent le voisinage du manche du marteau. C'est, sans doute, à la blessure d'un de ces vaisseaux qu'était due l'hémorrhagie abondante dont il a été question plus haut.

Les plaies de la membrane du tympan s'accompagnent à peu près constamment d'un certain degré de surdité, qui varie selon diverses circonstances. Tantôt elle est à peine sensible, tantôt elle est des plus prononcées. Ces différences tiennent à l'étendue des lésions et à l'existence de complications du côté du conduit, de la caisse, ou même de l'oreille interne.

La forme, l'étendue, le siége des plaies de la membrane du tympan sont extrêmement variables, suivant la nature de l'agent vulnérant et le mécanisme de la déchirure. Lorsque la blessure est produite par un corps introduit dans le conduit auditif, l'étendue, la forme, le siége de la déchirure sont en rapport avec le volume de l'instrument vulnérant, avec la direction suivant laquelle il est introduit, enfin avec la force qui lui est imprimée. Aussi, dans ces circonstances, peut-on rencontrer toutes les variétés de plaies, depuis une simple piqûre jusqu'à une destruction complète de la membrane.

La fracture du manche du marteau s'observe quelquefois dans ces sortes de blessures par action directe d'un corps poussé dans l'oreille. Ménière (1) rapporte l'histoire d'un jardinier chez lequel cet accident avait été produit par la pénétration d'une branche de poirier dans l'oreille. Le tympan était largement déchiré, et l'on pouvait voir les fragments de l'osselet se mouvoir avec les lambeaux de la membrane. Cette lésion guérit spontanément. Trôltsch (2) a vu un cas analogue, et Hinton (3) en rapporte deux autres exemples.



Fig. 20. — Plaies et déchirures de la membrane du tympan.

Lorsque la déchirure de la membrane du tympan est produite par une pression exagérée, agissant sur toute sa surface, soit de dehors en dedans, soit de dedans en dehors, la solution de continuité, variable dans ses dimensions et dans sa forme, présente un siége à peu près constant. Elle occupe, en effet, la partie postérieure de la membrane du tympan en arrière du manche du marteau, là où l'épaisseur de la membrane est la

(1) *Gaz. méd.*, 1856, n° 50.
(2) *Loc. cit.*, p. 156.
(3) Holmes, *System of Surgery*, 2e édit., t. III, p. 313.

moins grande. Nous reproduisons (fig. 20) quelques-unes des variétés les plus communes des plaies de la membrane du tympan, qui peuvent être linéaires, étoilées, triangulaires, cordiformes.

Diagnostic. — Les blessures de la membrane du tympan sont aisées à reconnaître par l'examen direct, lorsqu'on a pris soin, au moyen de lavages convenables, de débarrasser le conduit du sang ou des corps étrangers qui l'obstruent. On voit distinctement sur la membrane une solution de continuité, souvent bouchée par un petit caillot sanguin, et dont les bords sont légèrement infiltrés. Cette infiltration du sang peut même se propager assez loin entre les lames de la membrane tympanique.

Mais s'il est facile d'établir par l'inspection que la membrane du tympan est atteinte de plaie, il n'en est plus de même lorsqu'il s'agit de déterminer si la blessure est simple ou compliquée de lésions plus profondes, soit du côté de l'oreille moyenne et interne, soit même du côté du crâne et de l'encéphale.

Relativement aux complications qui peuvent exister du côté des parties profondes de l'appareil auditif, on se basera pour les reconnaître sur les circonstances commémoratives et surtout sur la nature du traumatisme; puis, on tiendra compte des symptômes qui caractérisent habituellement les lésions de la caisse et de l'oreille interne, symptômes sur lesquels je reviendrai plus tard.

Je désire seulement appeler l'attention des chirurgiens sur les difficultés du diagnostic dans certains cas de déchirures de la membrane du tympan, produites par une violente contusion du crâne.

Dans ces cas, en effet, on pourrait croire à l'existence d'une fracture du rocher, car on en observe presque tous les symptômes : ce sont, d'une part, la perte de connaissance, du sentiment et du mouvement, durant plus ou moins longtemps, et laissant à sa suite une dépression plus ou moins marquée, phénomène en rapport avec la commotion cérébrale; et, d'autre part, l'écoulement de sang par l'oreille, quelquefois comme on l'a vu, très-abondant, et suivi même, dans quelques cas rares, de l'écoulement d'un liquide séro-sanguinolent. J'ai déjà fait allusion à ces cas difficiles, à l'occasion du diagnostic des fractures du crâne. Depuis lors, j'ai observé un assez grand nombre de faits semblables, et j'ai la conviction que, dans bien des cas de prétendues fractures du rocher qui ont été considérées comme terminées par la guérison, il s'agissait uniquement de violentes commotions cérébrales, accompagnées de déchirures du tympan.

Je me propose, lorsque mes observations seront plus nombreuses et plus complètes, d'étudier avec soin ce point très-délicat de la clinique des lésions traumatiques de la tête.

Pronostic. — Les blessures de la membrane du tympan, exemptes de complications, sont généralement sans gravité. Lorsqu'elles consistent dans une simple déchirure, sans perte de substance, elles guérissent spontanément, sans laisser d'autres traces qu'une cicatrice quelquefois à peine visible, et sans aucune altération de l'ouïe.

Mais lorsque la solution de continuité s'accompagne de perte de substance, surtout lorsque celle-ci est un peu étendue, il est rare qu'il ne se développe pas une inflammation, bientôt suivie de suppuration, et qui souvent ne se borne pas à la membrane, mais s'étend à la caisse. La lésion devient alors complexe, et se rapproche des perforations pathologiques dont il sera question plus tard, et qui peuvent entraîner des conséquences graves. Indépendamment de ces complications secondaires, il en est de primitives, et qui sont dues à la même cause qui a produit la déchirure du tympan. Sans parler de la fracture de la base du crâne, dans laquelle la déchirure de la membrane du tympan n'offre plus qu'un intérêt secondaire, on comprend qu'une violence extérieure agissant sur la membrane du tympan puisse étendre son action aux osselets, et par l'intermédiaire de ceux-ci exercer une commotion sur les parties délicates de l'oreille interne : aussi n'est-il pas rare de voir, à la suite des blessures de la membrane, en apparence bénignes, les troubles fonctionnels très-accusés persister indéfiniment.

Traitement. — Le traitement des blessures de la membrane du tympan est des plus simples. On devra débarrasser le conduit auditif du sang qui l'obstrue, et qui, en s'altérant, pourrait devenir une cause d'inflammation. Les injections tièdes, pratiquées avec une grande douceur, remplissent cette première indication. Je ne pense pas qu'il soit utile de favoriser la cicatrisation par aucune application topique, et je ne conseillerais pas d'avoir recours au moyen recommandé par Triquet, et qui consiste à tremper un petit morceau de baudruche dans une goutte de collodion élastique et à l'appliquer sur la perforation.

L'hémorrhagie est rarement assez forte pour nécessiter une intervention ; si, cependant, l'écoulement sanguin ne s'arrêtait pas, on pourrait toucher légèrement le point d'où s'échappe le sang avec un petit pinceau imbibé d'une solution de perchlorure de fer.

Une autre indication importante dans le traitement des plaies de la membrane du tympan, c'est de l'immobiliser autant que possible. Le malade portera du coton dans l'oreille, afin de diminuer les vibrations de l'extérieur, et il évitera de crier, de chanter, et surtout de se moucher avec force.

ARTICLE II.

LÉSIONS VITALES ET ORGANIQUES DE LA MEMBRANE DU TYMPAN.

La membrane du tympan, intermédiaire au conduit auditif externe et à la caisse, participe à la fois de la structure de l'un et de l'autre ; la peau du conduit se prolongeant sur sa face externe et la muqueuse de la caisse revêtant sa face interne ; de là cette conséquence que les maladies du conduit et de la caisse doivent se propager facilement à la membrane tympanique, et que, réciproquement, les maladies primitivement dévelop-

pées sur cette dernière ne doivent pas tarder à envahir le conduit ou la caisse.

En effet, les affections de la membrane du tympan se présentent très-rarement à l'état d'isolement complet, et il est presque impossible de séparer leur étude de celle des maladies du conduit auditif et de la caisse. Je décrirai seulement dans cet article : 1° les inflammations, 2° les dégénérescences diverses et particulièrement les dégénérescences calcaires de la membrane. Quant aux perforations pathologiques, leur étude ne saurait être séparée de celle du catarrhe purulent de la caisse. Car soit qu'elles surviennent de dehors en dedans, à la suite de myringite, soit qu'elles succèdent à une suppuration de la caisse et se produisent de dedans en dehors, ce qui est de beaucoup le cas le plus fréquent, elles s'accompagnent toujours d'un état inflammatoire de l'oreille moyenne, antérieur ou consécutif à la perte de substance de la membrane.

1° Inflammations (myringite).

L'inflammation de la membrane du tympan a été désignée sous le nom de myringite par Lincke et Wilde. La plupart des auteurs, si l'on excepte von Tröltsch, en ont donné une description assez fantaisiste. Quoi qu'on ait dit, cette inflammation existe très-rarement à l'état d'isolement; j'ajouterai même que, d'accord avec Tröltsch, je considère comme très-peu fréquente l'inflammation primitive de la membrane tympanique, et que, dans mon opinion, cette inflammation se développe soit consécutivement à une phlegmasie du conduit, soit plus souvent encore consécutivement à une phlegmasie de la caisse. Ces réserves faites, j'étudierai successivement la myringite aiguë et la myringite chronique.

a. *Myringite aiguë.* — La myringite aiguë primitive reconnaît presque exclusivement pour cause l'action directe du froid sur la membrane du tympan, et s'observe le plus souvent à la suite des bains de mer ou de rivière. Il existe, en outre, une forme de myringite aiguë, désignée par Wreden sous le nom de *mycomyringite*, et qui serait produite par une prolifération parasitaire à la surface de la membrane du tympan. J'ai déjà parlé de cette forme d'inflammation à l'occasion de l'otite externe.

Symptomatologie. — La myringite aiguë débute généralement d'une manière subite, au milieu de la nuit, par des douleurs extrêmement vives au fond de l'oreille, accompagnées de pulsations et de bourdonnements violents; quelquefois les phénomènes nerveux sont des plus prononcés; il y a de l'agitation, du délire, de la fièvre.

L'examen de l'organe malade montre la membrane du tympan fortement injectée; cette injection est surtout marquée à la périphérie de la membrane et le long du manche du marteau, qui disparaît souvent derrière les vaisseaux hypérémiés. On constate en même temps que l'éclat normal du tympan a disparu; sa surface présente l'aspect mat du verre dépoli.

Le conduit auditif ne tarde pas à s'enflammer, et l'on trouve, dans les parties avoisinant le tympan, la peau rouge et gonflée, en sorte qu'il est difficile de reconnaître une limite précise entre le conduit et la membrane.

La myringite aiguë peut se terminer par résolution, par suppuration, par ulcération. La résolution s'observe assez rarement. Les douleurs s'apaisent au bout de quelques heures, ou, au plus, de trois ou quatre jours. Quelquefois une légère otorrhagie marque cette heureuse terminaison.

Plus fréquente est la suppuration. Celle-ci, en général peu abondante, est fournie par la surface du derme mis à nu, à la suite de la chute de l'épiderme qui se détache par petites masses ou par lamelles. Le derme apparaît alors rouge, tuméfié, ramolli et recouvert d'une sécrétion purulente.

Dans d'autres cas, il se forme de petits abcès dans l'épaisseur des lamelles du tympan. Signalés par Wilde et Tröltsch, ils ont été plus récemment étudiés par Boeck (1). Les abcès interlamellaires de la membrane du tympan se présenteraient sous forme de petites saillies bien limitées, arrondies, donnant lieu à des réflexions variables de la lumière. Bœck a signalé, en outre, un symptôme particulier, qui, suivant lui, aurait une grande valeur diagnostique; les malades percevraient mieux le tic-tac d'une montre lorsqu'ils inclinent la tête du côté malade, ce qui s'expliquerait par la pression exercée sur les osselets par la petite collection liquide, pression qui diminue dans l'inclinaison de la tête. Ces abcès peuvent s'ouvrir spontanément dans l'intérieur du conduit en déterminant la perforation du tympan. Dans quelques faits rapportés par Wilde et Boeck, l'ouverture artificielle de ces petites collections purulentes, à l'aide d'une aiguille à cataracte, a été suivie de guérison sans perforation de la membrane.

Quoi qu'en aient dit certains auteurs, et Triquet, en particulier, la perforation de la membrane du tympan de dehors en dedans me paraît extrêmement rare à la suite de myringites aiguës. Elle survient cependant quelquefois soit par suite d'une ulcération rapide, soit par suite de l'ouverture d'une collection purulente formée entre les lames de la membrane. Nous étudierons plus tard ces perforations pathologiques, qui presque toujours sont le résultat d'un catarrhe purulent de la caisse.

Lorsque la myringite, parvenue à la période de suppuration, guérit sans perforation, les douleurs qui ont diminué au moment où l'écoulement s'est montré, disparaissent complétement; l'écoulement peu abondant se tarit peu à peu; les bourdonnements cessent, et l'ouïe recouvre son acuité à peu près complète. Cependant, la membrane du tympan conserve longtemps encore les traces de la maladie : quoique la rougeur et l'infiltration aient diminué, le tympan reste terne et sans éclat; on trouve en divers points des opacités qui rappellent l'*albugo* de la cornée; enfin, le manche du marteau cesse d'être nettement visible et disparaît plus ou moins com-

(1) *Ueber Abscesse im Trommelfell* (*Archiv für Ohrenheilkunde*, t. II, p. 135).

plétement derrière l'épaississement et l'infiltration de la couche cutanée.

Diagnostic. — La localisation à la membrane du tympan des altérations anatomiques permettra de distinguer la myringite aiguë de l'otite externe. Mais on sait combien il est fréquent de voir les deux affections coïncider, ce que l'on reconnaîtra à l'existence simultanée des lésions anatomiques propres à l'une et à l'autre.

On pourrait plus aisément confondre la myringite avec le catarrhe purulent de l'oreille, et cette confusion a été faite par un grand nombre de spécialistes et est commise journellement. Dans mon opinion, les perforations du tympan sont presque toujours dues au catarrhe purulent de la caisse. Si, dans ces cas, on peut dire qu'il existe une myringite, celle-ci n'est qu'accessoire, ou, si l'on veut, consécutive à l'inflammation de la muqueuse de la caisse. Nous verrons à l'occasion de cette dernière maladie à quels signes on peut distinguer la myringite proprement dite du catarrhe aigu de l'oreille moyenne.

Pronostic. — La myringite aiguë, exempte de toute complication, est d'un pronostic favorable. Alors même qu'une petite perforation se serait produite, elle se cicatrise rapidement. Dans les cas où la maladie n'a pas été négligée et où le traitement a été rationnel et énergique, la guérison de la myringite aiguë est parfaite, et, malgré les traces légères que l'on constate longtemps encore dans la couche externe de la membrane, l'ouïe se rétablit complétement.

Traitement. — Je ne pourrais que répéter ce que j'ai déjà dit à propos du traitement de l'otite externe aiguë. Outre les moyens antiphlogistiques ordinaires, on pourrait, pour agir plus énergiquement, avoir recours au calomel. Enfin, dans le but de prévenir une perforation, le malade devra s'abstenir de tout effort capable d'agir sur la membrane (toux, éternument, action de se moucher, etc.).

b. Myringite chronique. — Celle-ci succède souvent à la myringite aiguë mal soignée, mais elle peut survenir d'emblée. C'est principalement chez les sujets scrofuleux et pendant l'enfance qu'on la voit se développer. Triquet (1), qui a certainement confondu dans sa description de la *myringite scrofuleuse*, les inflammations primitivement développées sur la membrane du tympan et celles qui ont leur siége dans la caisse, prétend avoir aussi observé la myringite chronique dans le cours de certaines manifestations syphilitiques. L'otite dartreuse, pour peu qu'elle s'étende aux parties profondes du conduit, ne tarde pas à envahir la couche cutanée de la membrane tympanique; mais je n'ai jamais vu celle-ci en être le point de départ.

Symptomatologie. — La myringite chronique est généralement indolente; c'est à peine si de temps à autre les malades éprouvent, sous quelque influence extérieure, de légers élancements dans le fond du conduit; ils accusent plutôt un sentiment de gêne, de tension, et parfois des déman-

(1) Clinique, t. I, p. 50.

geaisons incommodes; il existe constamment une surdité assez prononcée, accompagnée parfois d'un peu de bourdonnements. Enfin, le symptôme le plus frappant, c'est l'écoulement de pus par l'oreille, écoulement en général peu abondant, assez consistant et d'une odeur repoussante.

A l'inspection, la membrane du tympan présente une rougeur localisée à certains points ou affectant la totalité de la membrane. Triquet a comparé cet état de la membrane au *pannus* de la cornée. Lorsque la rougeur est localisée à certains points, elle occupe plus particulièrement la circonférence, la moitié postéro-supérieure, le voisinage du manche du marteau. Les parties de la membrane qui ne sont pas le siége de cette vascularisation sont ternes, sans brillant, d'une couleur jaunâtre, manifestement épaissies. Dans tous les cas, la couche épidermique a complétement disparu, et le derme mis à nu fournit une suppuration plus ou moins abondante. Parfois le derme chroniquement enflammé devient le siége d'une prolifération cellulaire qui aboutit au développement de granulations ou d'excroissances polypiformes, généralement de petite dimension, mais qui suffisent à entretenir l'écoulement purulent. Toynbee, Triquet ont signalé cette variété de myringite chronique, que Nasiloff (1) et Kessel (2) ont désignée sous le nom de *myringite villeuse*. Enfin, on observe souvent à la surface de la membrane de petites ulcérations, situées à la périphérie ou vers le centre, qui se produisent par une destruction lente du derme mis à nu, ou qui succèdent à l'ouverture de petites pustules. Ces ulcérations peuvent s'étendre en profondeur, gagner la couche moyenne de la membrane et amener finalement une ou plusieurs perforations. La maladie se complique alors de catarrhe purulent de la caisse.

Il faut ajouter, pour compléter ce tableau de la myringite chronique, que, lorsque la maladie dure depuis longtemps, le conduit auditif participe souvent aux mêmes lésions, et que l'on observe les altérations déjà signalées à l'occasion de l'otite externe chronique.

Diagnostic. — La myringite chronique est aisée à reconnaître par l'inspection directe, celle-ci permettant de décider si le conduit auditif est sain ou participe aux mêmes altérations.

La myringite granuleuse ou villeuse pourrait être confondue avec les longosités de la caisse, et cette erreur est souvent commise. Nous verrons plus tard comment on pourra établir ce diagnostic.

Pronostic. — Il est plus grave que celui de la myringite aiguë, surtout en raison du danger des perforations, qui sont plus fréquentes. Mais, même en l'absence de toute complication, la guérison est plus difficile à obtenir que dans la forme aiguë, et elle est en général moins complète. L'ouïe reste plus ou moins altérée, ce qui résulte de l'épaississement du tympan.

Traitement. — Le traitement général doit tenir une grande place. Il

(1) *Medic. Centralblatt*, 1867, n° 11, et *Archiv für Ohrenheilkunde*, t. IV, p. 59.
(2) *Archiv für Ohrenheilkunde*, t. V, p. 250.

consiste dans l'emploi des médicaments antiscrofuleux (huile de foie de morue, iodure de potassium et de fer, amers), et dans la prescription de moyens hygiéniques propres à lutter contre la disposition constitutionnelle.

Le traitement local est à peu près le même que celui de l'otite externe chronique. L'oreille sera lavée deux ou trois fois par jour avec de l'eau tiède ou un liquide légèrement astringent, tel que l'infusion de thé, la décoction de feuilles de noyer. Ces injections devront être poussées avec précaution, dans la crainte de provoquer une rupture de la membrane. Elles seront suivies d'instillations de liquides modificateurs (solutions de sulfate de cuivre, de zinc, de sous-acétate de plomb, d'alun, etc.). Le sulfate de cuivre et l'alun me paraissent mériter la préférence. D'ailleurs, il est avantageux dans le traitement toujours fort long de la myringite chronique, de varier assez souvent la nature des substances astringentes.

Lorsque l'épaississement du derme est considérable, lorsqu'il y a tendance à l'ulcération, et surtout lorsqu'il se produit des granulations à la surface de la membrane du tympan, les injections et les instillations médicamenteuses restent souvent insuffisantes. Il devient nécessaire de modifier la vitalité de la membrane par des attouchements directs avec des substances plus énergiques que celles que l'on peut employer sous forme d'instillations. La membrane étant mise à nu à l'aide du spéculum et convenablement éclairée, on porte directement sur le point malade soit un petit pinceau, soit un petit tampon d'ouate tenu à l'extrémité d'une pince délicate, et imbibé du liquide médicamenteux. Les attouchements ainsi pratiqués avec la teinture d'iode, l'acide acétique, le perchlorure de fer, l'acétate de plomb, rendent souvent les plus grands services.

Dans l'otite granuleuse et ulcéreuse, les attouchements avec le nitrate d'argent sont quelquefois utiles. On peut se servir de solutions concentrées, ou, mieux encore, pour faire des cautérisations superficielles et exactement limitées au point où on le désire, on emploie de petits crayons de nitrate d'argent fondu, ayant un millimètre de diamètre, et portés à l'aide d'un instrument délicat. Bonnafont a le premier recommandé l'usage de ces petits crayons; et c'est, en effet, de cette manière seulement qu'il est permis d'employer le nitrate d'argent solide pour des cautérisations dans la profondeur de l'oreille. On ne saurait trop s'élever contre cette pratique aveugle et barbare, malheureusement trop répandue, qui consiste à introduire dans l'oreille un crayon de nitrate d'argent qui remplit presque tout le canal et que l'on ne peut diriger par la vue.

2° Dégénérescences diverses. — Dépôts calcaires.

Les dégénérescences de la membrane du tympan sont très-fréquentes et se traduisent par un trouble de la transparence normale de la membrane. Elles succèdent presque toujours aux inflammations aiguës ou chroniques.

J'ai déjà parlé, à l'occasion de l'otite externe et de la myringite, des épaississements de la couche cutanée. Ceux-ci peuvent affecter la totalité ou seulement quelques parties de la membrane ; le tympan paraît alors moins concave, sans éclat, d'une couleur blanchâtre; le manche du marteau, qui se dessine ordinairement sous forme d'une ligne blanc-jaunâtre, est devenu presque invisible et se trouve masqué par la peau, très-épaisse en ce point.

De même, lorsque la couche muqueuse a été le siége d'une inflammation chronique, elle subit, comme nous le verrons, un épaississement notable qui altère aussi la transparence de la membrane. L'épaississement commence à la périphérie, et y est toujours plus prononcé qu'ailleurs. La membrane paraît d'un gris opaque et présente quelquefois une bordure d'un blanc mat. Souvent, alors, le manche du marteau reste parfaitement visible. En général, lorsque la dégénérescence de la couche muqueuse est très-avancée, la couche fibreuse, et surtout le plan de fibres circulaires, y participent, et l'opacité apparaît dans une zone du tympan située entre le bord externe et le centre de la membrane.

La couche fibreuse est quelquefois le siége de la dégénérescence calcaire. Celle-ci succède souvent à l'inflammation chronique et coïncide avec l'otite externe, le catarrhe chronique de la caisse, les perforations du tympan, mais elle peut aussi se montrer en l'absence de tout autre état pathologique, et je l'ai plusieurs fois rencontrée chez les goutteux.

Les dégénérescences calcaires de la membrane du tympan n'existent le plus souvent que d'un seul côté, mais on peut les observer en même temps des deux côtés, et quelquefois même les lésions présentent une symétrie parfaite. Il est rare que l'on constate l'existence de dépôts multiples sur la même membrane. Tantôt la dégénérescence calcaire affecte une forme circulaire ou en croissant, et occupe une zone intermédiaire entre la périphérie de la membrane et le manche du marteau ; son siége est alors dans la couche des fibres annulaires; tantôt elle se présente sous une forme rayonnée, correspondant aux fibres radiées de la membrane. Enfin, il n'est pas rare d'observer des dépôts punctiformes, discoïdes, ensiformes et en forme de fer à cheval. Ces nombreuses variétés ont été décrites et représentées par Moos (1).

Fig. 21. — Dégénérescence calcaire de la membrane du tympan.

La dégénérescence crétacée de la membrane du tympan est due au dépôt d'une fine poussière de carbonate de chaux, soit entre les fibres propres, soit dans l'épaisseur même des corpuscules de la membrane; quelquefois l'abondance de ce dépôt calcaire est telle que toutes les couches sont envahies et qu'il devient presque impossible de retrouver

(1) *Klinik*, p. 99.

les éléments propres de la membrane. Quoique le dépôt calcaire se fasse principalement dans l'épaisseur des couches interne et moyenne, il résulte d'un fait observé par Lucœ et Rose (1), qu'il peut siéger dans la couche externe épaissie, et que, au lieu de se présenter comme des masses amorphes, il revêt quelquefois la forme cristalline.

Dans un cas, Politzer a rencontré, à côté de portions calcifiées, une production de tissu osseux. On trouve d'ailleurs fréquemment, en même temps que la dégénérescence calcaire, des opacités, des épaississements partiels, et souvent même des perforations.

Les troubles fonctionnels sont extrêmement variables. Tantôt, avec un dépôt calcaire presque insignifiant, l'ouïe est à peu près perdue; tantôt, au contraire, des lésions occupant la presque totalité de la membrane permettent l'exercice à peu près normal de la fonction auditive. Ces différences dépendent des complications qui existent ou qui ont existé à une période plus ou moins éloignée.

On peut dire, en effet, qu'en l'absence de lésions du côté de la caisse ou de l'oreille interne, les dégénérescences calcaires de la membrane du tympan ne gênent que médiocrement la fonction auditive.

On devra donc chercher avec soin s'il existe quelque complication du côté de l'oreille moyenne ou interne, et diriger le traitement de ce côté; car on ne peut espérer modifier la dégénérescence une fois produite.

ARTICLE III.

VICES DE CONFORMATION ET DIFFORMITÉS DE LA MEMBRANE DU TYMPAN.

La membrane du tympan présente des anomalies nombreuses et manque quelquefois complétement dans les malformations complexes de l'appareil auditif. Elle peut être aussi exclusivement le siége de vices de conformation, mais ceux-ci sont assez rares.

Le défaut d'occlusion, comparable au coloboma de l'iris, paraît avoir été observé par Tröltsch (2), chez un individu dont les deux tympans présentaient, vers leur bord supérieur, une ouverture de 3 millimètres de diamètre, qui, d'après sa régularité parfaite des deux côtés, et en l'absence de toute trace de lésion, pouvait être considérée comme une difformité congénitale. Il s'agissait probablement aussi de perforations congénitales dans deux cas rapportés par Schwartze (3) et Bochdalek (4), quoique ces auteurs attribuent à une atrophie graduelle les pertes de substances symétriques des deux tympans.

(1) *Arragonitkrystalle in der verdichten Epidermis eines Menschlichen Trommelfels* (*Arch. für Ohrenheilkunde*, t. III, p. 252.

(2) *Anatomie de l'oreille*, p. 35.

(3) *Archiv für Ohrenheilkunde*, t. II, p. 291.

(4) *Ibid.*, p. 302.

La membrane du tympan présente encore de nombreuses variétés individuelles dans son degré d'inclinaison par rapport à l'axe du conduit auditif. On sait que, chez le fœtus, la membrane du tympan fait suite à la paroi supérieure du canal et que peu à peu elle se redresse pour former avec cette paroi un angle obtus qui mesure en moyenne 140 degrés. Cet angle est extrêmement variable et son degré d'ouverture paraît en rapport avec le développement de la base du crâne. Il se peut que l'état fœtal de la membrane du tympan persiste, constituant un véritable vice de conformation. Chez un sourd-muet de trente-cinq ans, désigné comme atteint d'une sorte de crétinisme, Tröltsch a vu la membrane du tympan former avec la paroi supérieure du conduit un angle de 167°, offrant ainsi une direction semblable à celle qu'elle affecte chez les enfants. Il serait intéressant de rechercher si tous les crétins présentent une semblable anomalie dans la direction de la membrane du tympan, anomalie qui paraît, ainsi que je l'ai dit, manifestement liée à un défaut de développement de la base du crâne. La constatation de ce fait viendrait à l'appui des travaux de Virchow sur la relation qu'il prétend exister entre le crétinisme et le développement de la base du crâne.

Je laisse de côté toutes les anomalies accidentelles résultant d'altérations dans la couleur, la forme, la continuité de la membrane, altérations dont les unes nous sont déjà connues, et dont les autres seront étudiées à l'occasion des maladies de l'oreille moyenne.

IV. — MALADIES DE LA TROMPE D'EUSTACHE.

La trompe d'Eustache, par sa situation profonde, se dérobe à l'action des agents vulnérants. Elle peut, néanmoins, être intéressée dans les fractures de la base du crâne; mais la gravité de ces dernières enlève toute importance aux lésions traumatiques de la trompe.

Je citerai, comme un fait probablement unique, l'observation rapportée par Fleischmann (1) d'un homme qui se plaignait depuis plusieurs années de bourdonnements et d'une sensation dans le pharynx analogue à celle que produit la présence d'un cheveu dans la gorge, et chez lequel on trouva, à l'autopsie, une barbe d'orge sortant de l'embouchure pharyngée de la trompe et s'étendant jusque dans la portion osseuse du canal. La rhinoscopie ferait découvrir la présence d'un corps étranger de la trompe, et permettrait de l'extraire.

ARTICLE PREMIER.

LÉSIONS VITALES ET ORGANIQUES DE LA TROMPE.

Les affections de la trompe d'Eustache se rencontrent très-rarement à l'état d'isolement complet, et je ne crains pas de dire que la plupart des

(1) Lincke, t. II, p. 183.

médecins auristes, surtout en France, ont exagéré la fréquence et l'importance des lésions propres à ce conduit. Intermédiaire entre la cavité naso-pharyngienne et la caisse du tympan, revêtue par une membrane muqueuse qui se continue de l'une à l'autre, la trompe doit nécessairement participer aux affections de ces cavités. Je rappellerai, de plus, que ce conduit présente la forme de deux cônes adossés par leur sommet : le cône externe, comprenant la portion osseuse, se continue sans ligne de démarcation avec l'extrémité antérieure de la caisse, dont il fait partie intégrante, en sorte qu'on ne conçoit guère que cette portion de la trompe devienne malade sans que la caisse soit le siége de lésions semblables; le cône interne, qui répond à la partie fibro-cartilagineuse de la trompe, vient s'ouvrir par un orifice élargi sur les côtés du pharynx. Sa longueur ne mesure pas plus de 24 millimètres. Certaines altérations peuvent rester localisées au niveau de l'orifice pharyngien de la trompe; mais pour peu qu'elles présentent de gravité, elles ne tardent pas à se propager de dedans en dehors et à gagner la caisse. De même, une maladie inflammatoire, née dans la caisse, s'étend nécessairement à la portion osseuse de la trompe et envahit bientôt, de dehors en dedans, la totalité du conduit. Nous aurons donc à revenir plus tard, à l'occasion des maladies de la caisse, sur les diverses altérations de la trompe qui peuvent accompagner ces dernières. Mais il nous paraît utile d'étudier, dès à présent, un état pathologique qui, existant quelquefois seul, donne lieu à un appareil symptomatique spécial et réclame une thérapeutique particulière. Nous voulons parler de l'*obstruction de la trompe*.

1° Obstructions.

On sait qu'à l'état physiologique, la trompe d'Eustache est perméable et sert au renouvellement de l'air contenu dans la cavité de la caisse. Cette communication entre le pharynx et l'oreille moyenne, indispensable à l'exercice régulier de l'ouïe, peut être interrompue plus ou moins complétement et indépendamment de toute autre lésion de l'appareil auditif; c'est ce qui constitue l'obstruction simple.

Les causes en sont nombreuses; elles siégent le plus souvent à l'orifice pharyngien de la trompe. Les tumeurs nées au voisinage du pavillon peuvent quelquefois, en le comprimant, obturer complétement son ouverture; tels sont : les polypes muqueux, et surtout les polypes fibreux naso-pharyngiens. Pendant longtemps, on a pensé que les amygdales hypertrophiées pouvaient agir de la même façon. C'est une erreur dont on a fait justice, et si l'ablation des amygdales hypertrophiées agit souvent d'une manière favorable dans quelques cas de surdité, c'est en contribuant à améliorer le catarrhe naso-pharyngien et le catarrhe de l'oreille moyenne, qui en est la conséquence, et non en faisant disparaître un agent d'obstruction de la trompe. On a vu quelquefois des amas de mucus concret et durci obturer complétement le pavillon de la trompe.

Dans ces cas, il existe un catarrhe chronique de la cavité naso-pharyngienne, et ces bouchons muqueux sont le produit de la sécrétion altérée des glandes mucipares que l'on rencontre en si grand nombre au niveau du pavillon. Dauscher (1), Lœwenberg (2), ont rapporté des faits de cette nature.

Indépendamment des tumeurs et des corps étrangers, on observe souvent, dans le catarrhe naso-pharyngien, des altérations bornées au pavillon de la trompe, altérations que j'ai décrites ailleurs (voy. t. III, p. 796) et qui ont pour effet d'obstruer plus ou moins complétement la lumière du conduit; tels sont: les gonflements de la muqueuse, les granulations, les ulcérations. Les cicatrices, siégeant à ce niveau, et le plus souvent consécutives à des ulcérations syphilitiques, ont aussi pour effet de rétrécir l'ouverture de la trompe. Lindenbaum (3) a même observé un cas d'oblitération complète cicatricielle de l'orifice de la trompe, chez une femme de quarante-deux ans, sourde depuis plusieurs années (fig. 22).

L'obstruction de l'ouverture pharyngienne de la trompe peut encore être due à une paralysie incomplète des muscles du voile du palais, paralysie qui accompagne assez fréquemment le catarrhe naso-pharyngien et qui entraîne un relâchement de l'ouverture de la trompe dont la dilatation ne peut se faire à chaque mouvement de déglutition.

Fig. 22. — Oblitération cicatricielle de l'orifice de la trompe (Lindenbaum).

Je ne m'arrêterai pas sur les causes d'obstruction qui siégent dans la longueur du conduit, car il ne s'agit plus d'obstructions simples ; en effet, les rétrécissements causés par le gonflement de la muqueuse, les obstructions dues à des amas de mucosités, se compliquent toujours d'états semblables du côté de la caisse, et le prétendu catarrhe de la trompe décrit par les auteurs est un catarrhe de l'oreille moyenne, affectant à la fois la trompe et la cavité du tympan.

(1) *Beitrüge zur Rhinoscopie* (*Wien. Zeitschrift*, 1860).
(2) *Archiv fur Ohrenheilkunde*, t. II, p. 103.
(3) *Ibid.*, t. I, p. 295.

Quoique Bonnafont (1) ait parlé de rétrécissements valvulaires de la trompe, j'avoue que, même après la lecture des observations qu'il rapporte, l'existence de ces rétrécissements, pour ainsi dire indépendants de toute autre affection de l'oreille, me paraît plus que douteuse.

Symptomatologie. Diagnostic. — L'obstruction de la trompe, quelle qu'en soit la cause, détermine constamment une surdité plus ou moins complète et souvent accompagnée de bourdonnements, d'une sensation de tension et de plénitude dans l'oreille et dans la tête, quelquefois même de vertiges et d'étourdissements. Ces troubles fonctionnels sont dus à un mécanisme qu'il est aisé de concevoir. L'air contenu dans la caisse ne pouvant se renouveler est bientôt résorbé ; l'équilibre de pression sur les deux surfaces de la membrane du tympan n'existe plus, et celle-ci est refoulée en dedans par la pression atmosphérique qui s'exerce sur sa face externe. Or, la physiologie nous enseigne que la membrane du tympan ne peut se porter en dedans sans entraîner dans le même sens la chaîne des osselets; il en résulte que la base de l'étrier est enfoncée dans la fenêtre ovale et comprime le liquide labyrinthique. Il faut ajouter que l'excès de tension de la membrane tympanique et l'immobilisation des osselets contribuent puissamment à gêner la transmission des ondes sonores et rendent compte de la surdité.

L'inspection de la membrane du tympan fournit, d'ailleurs, d'utiles renseignements sur l'existence d'une obstruction de la trompe. On constate, en effet, que la membrane est beaucoup plus concave qu'à l'état normal; le manche du marteau est plus oblique et se présente en raccourci ; la petite apophyse fait une saillie exagérée ; enfin, le triangle lumineux est allongé et rétréci.

Si, comme je le suppose pour l'instant, il s'agit d'une obstruction simple de la trompe, sans autre altération de la caisse, la membrane du tympan présente un éclat et un brillant plus marqués que d'ordinaire, et comme la largeur de la caisse se trouve diminuée par le fait de la projection en dedans de la membrane, on distingue par transparence la couleur rosée de la paroi interne de la caisse, et la longue branche de l'enclume qui apparaît comme une ligne blanchâtre en arrière du manche de marteau.

Tels sont les signes qui permettent de soupçonner l'existence d'une obstruction simple de la trompe. Le diagnostic, cependant, ne pourra être rigoureusement établi que par l'exploration directe de la trompe, à l'aide d'un des procédés précédemment décrits (procédés de Toynbee, de Valsalva, de Politzer, cathétérisme suivi d'insufflation).

En effet, il suffit quelquefois de faire usage de l'un de ces procédés, et surtout des deux derniers, pour voir disparaître comme par enchantement les troubles fonctionnels et les signes physiques fournis par l'inspection de la membrane du tympan. On peut affirmer, dans ce cas, que l'obstruc-

(1) *Loc. cit.*, p. 414.

tion de la trompe constitue toute la maladie et il ne reste plus qu'à en déterminer la cause.

Dans l'immense majorité des cas, celle-ci a son siége au niveau de l'ouverture pharyngienne de la trompe ou à son voisinage, et l'obstruction est due aux lésions diverses qui caractérisent le catarrhe naso-pharyngien. On constatera donc le plus souvent les signes de cette dernière maladie, signes qui ont été suffisamment décrits ailleurs. Mais pour établir rigoureusement le diagnostic et prendre une notion précise de la nature des altérations, il sera nécessaire de soumettre le malade à un examen rhinoscopique, qui permettra de déterminer si l'obstruction est causée par un simple gonflement de la muqueuse, par des granulations, des ulcérations, des cicatrices, etc. Dans d'autres cas, le chirurgien reconnaîtra aux symptômes ordinaires la présence de polypes remplissant la cavité naso-pharyngienne et comprimant l'ouverture de la trompe.

Il peut se faire que les diverses méthodes d'exploration de la trompe, y compris même le cathétérisme, ne fournissent que des résultats négatifs, et que la perméabilité de la trompe ne puisse être rétablie. L'examen rhinoscopique est alors absolument indispensable pour s'assurer que le pavillon est libre et qu'il n'existe pas de corps étranger ou de cicatrice obstruant l'ouverture de la trompe. C'est par ce moyen qu'on a pu, dans quelques cas, reconnaître la présence de ces bouchons muqueux dont il a été question. Enfin, après avoir acquis la certitude que la cause de l'obstruction ne siége pas au niveau de l'ouverture pharyngienne, il resterait à employer un dernier mode d'exploration pour découvrir l'existence d'un obstacle dans la continuité du canal : je veux parler de l'introduction d'une bougie flexible, que l'on ferait pénétrer dans la trompe à travers la sonde, et qui permettrait de reconnaître le point où le canal est obstrué. Mais, ainsi que je l'ai dit, les rétrécissements de la trompe n'existent jamais isolément et coïncident toujours avec des lésions de la caisse ; aussi devrai-je revenir plus tard sur l'emploi des bougies soit comme moyen de diagnostic, soit comme moyen de traitement.

Pronostic. — La gravité de l'obstruction de la trompe est subordonnée à la cause qui la produit. Si l'on excepte les cas dans lesquels la trompe est complétement oblitérée par une cicatrice ou par une tumeur du voisinage, l'obstruction simple de ce conduit ne constitue pas un état grave. Cependant, si elle se prolonge, elle peut déterminer du côté de l'oreille moyenne une série de lésions assez sérieuses pour compromettre ultérieurement la fonction auditive. Ces lésions consistent dans l'ankylose des osselets, l'atrophie de la membrane du tympan et des muscles intrinsèques de l'oreille. On sait, en effet, que par suite de l'obstruction de la trompe et de la raréfaction de l'air dans la caisse qui en est la conséquence, la membrane du tympan et les osselets sont refoulés en dedans par la pression atmosphérique et immobilisés dans cette position. La persistance de cet état anormal ne tarde pas à déterminer du côté de la membrane du tympan, des muscles, des osselets et des articulations de ces derniers, des troubles

de nutrition qui aboutissent à l'atrophie pour la membrane et les muscles, et à l'ankylose pour les articulations des osselets. C'est ce que l'on observe pour toute jointure soumise à une immobilité prolongée.

Il résulte de là que, dans certains cas d'obstruction de la trompe, datant de très-longtemps, les troubles fonctionnels persistent dans une certaine mesure, alors même que la perméabilité de la trompe est rétablie.

Traitement. — D'après ce qui précède, on voit combien il est important de ne pas négliger, comme on le fait trop souvent, le traitement des surdités dépendant d'une obstruction simple de la trompe d'Eustache. Ce traitement doit nécessairement varier suivant la nature de la cause.

Il va sans dire que si l'on a reconnu la présence d'une tumeur comprimant l'ouverture de la trompe, la première indication sera d'enlever cette tumeur. Mais comme dans la majorité des cas l'obstruction simple est due au catarrhe naso-pharyngien, c'est contre cette dernière maladie qu'il faut diriger le traitement. Nous y avons suffisamment insisté pour qu'il soit inutile d'y revenir. Nous rappellerons seulement qu'outre les moyens généraux (médication antiscrofuleuse, antidartreuse, antisyphilitique), le traitement local consistera principalement dans l'emploi des douches naso-pharyngiennes, et des cautérisations légères appliquées au voisinage des orifices tubaires.

Mais si ces moyens suffisent quelquefois à rétablir la perméabilité du conduit, il est le plus souvent nécessaire d'y joindre l'emploi répété des mêmes moyens qui ont servi à établir le diagnostic, c'est-à-dire qu'il faut recommander au malade de renouveler plusieurs fois par jour l'expérience de Valsalva, ou si celle-ci est insuffisante, il faut avoir recours au procédé de Politzer ; enfin, lorsque ce dernier ne paraît pas assez efficace, et que l'obstruction se reproduit, on doit pratiquer le cathétérisme qui permet, non-seulement d'envoyer des douches d'air plus fortes, mais encore de diriger dans la trompe des vapeurs médicamenteuses, d'y faire des insufflations de poudres ou des injections liquides. Nous insisterons sur ces diverses pratiques à l'occasion du traitement des affections de la caisse.

Il resterait à dire un mot des obstructions de la trompe produites par des cicatrices vicieuses. Il serait peut-être possible, dans certains cas, de remédier à cet état par quelque opération, et Lindenbaum, dans le fait d'oblitération cicatricielle que nous avons déjà indiqué, pense que l'on aurait pu détruire l'obstacle par l'instrument tranchant. Je n'oserais conseiller une semblable opération, toute rationnelle qu'elle me paraisse. Le seul traitement qui puisse convenir dans ces cas d'obstruction complète et invincible de la trompe d'Eustache, c'est la perforation artificielle de la membrane du tympan. On trouve dans les auteurs un certain nombre de faits dans lesquels cette opération a procuré une amélioration immédiate de la fonction auditive. Elle serait donc parfaitement indiquée, mais malheureusement elle ne donne presque jamais de résultat durable ;

l'ouverture artificielle de la membrane se cicatrise en dépit de tous les efforts, et la surdité reparaît. Je reviendrai plus tard sur cette opération, qui a été conseillée dans d'autres circonstances.

V. — MALADIES DE LA CAISSE DU TYMPAN.

ARTICLE PREMIER.

LÉSIONS TRAUMATIQUES DE LA CAISSE.

Les blessures de la caisse, de même que celles de la membrane du tympan, se produisent d'une manière directe ou indirecte.

Un instrument vulnérant introduit avec force dans le conduit auditif, peut, après avoir perforé la membrane du tympan, pénétrer dans la caisse et intéresser ses parois ou léser les organes qui y sont contenus. La solution de continuité des parois du tympan, la fracture, la disjonction des osselets peuvent être la conséquence d'un semblable traumatisme. On a même signalé la blessure de la corde du tympan, d'après les sensations de froid ou de chatouillements accusées par le malade dans le côté correspondant de la langue (1).

Ces lésions s'accompagnent toujours d'un écoulement sanguin plus ou moins abondant qui se fait par l'oreille, et quelquefois en même temps par la trompe d'Eustache, c'est-à-dire par le nez ou par la bouche. Elles se compliquent parfois de la présence de corps étrangers. Enfin, lorsque l'agent vulnérant est animé d'une grande puissance, comme lorsqu'il s'agit d'un projectile lancé par la poudre, il détermine des désordres étendus, non-seulement à la caisse du tympan, mais encore à l'oreille interne et aux parties avoisinantes du rocher.

Les lésions traumatiques de la caisse, par causes indirectes, sont plus fréquentes. On sait que les fractures du rocher traversent souvent la caisse du tympan, en déterminant une déchirure de la membrane. Les osselets peuvent être également intéressés, et l'on observe des fractures, particulièrement à la base de l'étrier, ou des disjonctions, soit de l'enclume et de l'étrier, soit de l'enclume et du marteau.

Ces lésions consécutives aux fractures du rocher n'ont qu'une importance médiocre eu égard à la gravité de ces dernières. Mais elles rendent compte des troubles fonctionnels qui suivent parfois les fractures de la base du crâne, alors même que le labyrinthe est intact. Souvent aussi l'inflammation suppurative de la caisse, qui ne tarde pas à survenir, achève de détruire les parties constituantes de la caisse et donne lieu à une surdité incurable.

Dans certains cas de fractures du rocher, quoique la solution de continuité traverse la caisse, la membrane du tympan reste intacte. Le dia-

(1) Magnus, *Archiv für Ohrenheilkunde*, t. II, p. 43.

gnostic d'une semblable lésion est fort difficile. L'épanchement sanguin qui se fait dans la caisse pourrait sans doute être reconnu par l'inspection de la membrane du tympan; de plus, on a signalé, dans quelques cas, un écoulement de sang par la trompe d'Eustache.

On a vu encore, à la suite de traumatismes du crâne, les lésions de la caisse bornées aux osselets, sans qu'il existe aucune solution de continuité des parois du tympan. J'ai cité ailleurs deux faits, rapportés par Fedi et Hagen, de fractures isolées de la base de l'étrier, consécutives à des plaies de tête, et ayant simulé des fractures du rocher. Enfin, dans les mêmes circonstances, on peut observer, indépendamment de toute lésion osseuse, des épanchements sanguins traumatiques dans l'intérieur de la caisse. Itard (1) en a rapporté quelques exemples. Ces épanchements, qui donnent lieu à une surdité avec douleur et bourdonnements, peuvent être distingués à travers la membrane du tympan qui a perdu sa transparence. Quelquefois ils déterminent au bout d'un certain temps, et par pression de dedans en dehors, la rupture de la membrane. Dans un certain nombre de cas, le chirurgien a pu intervenir à temps, et, en ponctionnant la membrane, donner issue au liquide épanché et faire disparaître les troubles fonctionnels.

Si l'on excepte cette dernière indication, le rôle du chirurgien, dans les lésions traumatiques de la caisse, doit se borner à prévenir l'inflammation secondaire. Dans ce but, on extraira les corps étrangers, on enlèvera à l'aide d'injections faites avec douceur le sang épanché et coagulé; enfin, on protégera l'oreille contre l'action du froid et l'impression des bruits extérieurs, en remplissant le conduit auditif avec des boulettes d'ouate.

Je crois inutile de revenir sur le traitement des corps étrangers de la caisse, à propos desquels je ne pourrais que répéter ce que j'ai dit pour les corps étrangers du conduit auditif.

ARTICLE II.

LÉSIONS VITALES ET ORGANIQUES DE LA CAISSE.

1° Inflammations (Otites moyennes).

Les lésions inflammatoires de la caisse sont d'une excessive fréquence, et l'on peut avancer hardiment que la plupart des surdités ne reconnaissent pas d'autre origine. J'ai déjà dit que la trompe d'Eustache participait généralement aux phlegmasies de la caisse; j'ajouterai qu'il en est souvent de même pour les cellules mastoïdiennes, si bien que l'on pourrait décrire, sous le nom d'*otites moyennes*, les inflammations de la caisse, de la trompe et des cellules mastoïdiennes. Tout en signalant dès à présent la participation fréquente des cellules mastoïdiennes, je pense

(1) T. II, p. 284 et suivantes.

néanmoins que l'on peut, sans inconvénient, étudier à part les affections de l'apophyse mastoïde, et réserver le nom d'otite moyenne à l'inflammation simultanée de la caisse et de la trompe d'Eustache.

Cette inflammation revêt les formes les plus variées, quelques-unes sont connues depuis longtemps et ont été passablement décrites dans les traités spéciaux ; telles sont les inflammations aiguës et suppuratives ; d'autres n'ont été bien étudiées que depuis un petit nombre d'années.

Indépendamment des ouvrages spéciaux sur les maladies des oreilles, on pourra recourir aux travaux suivants :

ALARD, *Essai sur le catarrhe de l'oreille*, Paris, 1807. — HUBERT-VALLEROUX, *Mémoire sur le catarrhe de l'oreille moyenne*, Paris, 1843. — SCHWARTZE, *Ueber Erkrankungen des Mittelohres im Kindalter* (*Journ. f. Kinderkrankheiten*, 1864). — LEVEL, *Du catarrhe de l'oreille moyenne*, thèse de Strasbourg, 1866. — WREDEN, *Die Otitis media neonatorum* (*Monatschrift f. Ohrenheilkunde*, 1868, nos 7 et suiv.). — PARROT, *De l'otite moyenne chez le nouveau-né* (*Société méd. des hôpitaux de Paris*, 9 avril 1869). — BARETY et RENAUT, *Otite interne* (*moyenne*) *chez les nouveau-nés et les jeunes enfants* (*Archives de physiologie*, mai 1869). — ZAUFAL, *Ueber das Vorkommen seroser Flussigkeit in der Paukenhole* (*Otitis media serosa*) (*Archiv für Ohrenheilkunde*, 1869, t. V, p. 38). — PETER-ALLEN, *Lectures on Aural Catarrh*, London, 1871.

Malgré les variétés nombreuses que l'on observe dans les inflammations de l'oreille moyenne, il est possible de les faire toutes rentrer dans les deux divisions suivantes, comprenant : A. l'inflammation aiguë ; B. l'inflammation chronique.

A. — *Inflammation aiguë de la caisse et de la trompe. — Catarrhe aigu de la caisse et de la trompe. — Otite moyenne aiguë.*

ÉTIOLOGIE. — L'inflammation aiguë de l'oreille moyenne se montre à tous les âges ; mais elle est surtout commune dans la jeunesse et l'adolescence. Son excessive fréquence chez les jeunes enfants, et principalement chez les nouveau-nés, quoique déjà signalée par Duverney, n'est bien connue que depuis les recherches de von Tröltsch, de Schwartze, de Wreden, de Parrot, de Barety et Renaut. Cette fréquence est telle que l'otite moyenne se rencontrerait, chez les nouveau-nés, presque deux fois sur trois, d'après Trœltsch, ce qui est un peu exagéré. Sur 80 autopsies faites par Wreden, cet auteur n'a trouvé l'oreille moyenne entièrement saine que dans quatorze cas.

On sait que, chez le fœtus, la caisse du tympan, de même que les poumons, ne renferme pas d'air, et qu'elle est remplie par un bourrelet muco-so-gélatineux, formé de tissu conjonctif embryonnaire, et dépendant principalement de la muqueuse épaissie de la paroi interne de la caisse, qui s'étend jusqu'à la membrane du tympan. Ce bourrelet muqueux disparaît par une résorption rapide après la naissance, lorsque l'air pénètre dans la caisse. Suivant Wreden, ce travail régressif s'opère en vingt-quatre heures.

Au moment de la naissance, l'oreille moyenne et principalement la caisse du tympan sont donc le siége d'un mouvement de nutrition et de développement extrêmement actif, et c'est vraisemblablement à ce fait qu'il faut attribuer la fréquence extraordinaire des inflammations de l'oreille moyenne chez les nouveau-nés, inflammations que d'autres causes viennent favoriser, comme on le verra bientôt.

L'otite moyenne aiguë succède à des causes locales ou générales. Tantôt l'inflammation atteint primitivement la muqueuse de la caisse et gagne ensuite les autres parties de l'oreille moyenne; tantôt, et plus souvent, elle est consécutive à une phlegmasie développée d'abord sur la muqueuse naso-pharyngienne et qui s'est rapidement propagée à la trompe, à la caisse et même aux cellules mastoïdiennes.

L'inflammation primitive de la caisse reconnaît quelquefois une cause traumatique et se montre à la suite des plaies de la membrane du tympan, souvent compliquées de l'introduction de corps étrangers dans la caisse, à la suite de fractures des parois tympaniques, à la suite d'épanchements de sang dans la caisse.

L'inflammation peut encore débuter par la caisse du tympan, dans les otites externes et les myringites, lorsque la membrane du tympan, ulcérée et détruite de dehors en dedans, livre passage au pus qui envahit l'oreille moyenne.

Mais, dans l'immense majorité des cas, l'otite moyenne aiguë est consécutive à l'inflammation de l'arrière-gorge et des fosses nasales, et reconnaît pour cause habituelle l'impression du froid qui, d'ailleurs, agit souvent en même temps sur l'oreille. Cette *otite rhumatismale* est d'une extrême fréquence au printemps et à l'automne, à la suite des brusques variations de température.

L'otite moyenne aiguë se rencontre aussi très-souvent comme épiphénomène ou comme complication dans une foule de maladies générales, et il est bien démontré que, dans ces cas, elle reconnaît le même mode pathogénique, c'est-à-dire qu'elle se développe consécutivement aux altérations inflammatoires de la muqueuse naso-pharyngienne, propagées à la trompe d'Eustache.

On sait combien l'otite moyenne est fréquente à la suite de la scarlatine, de la rougeole, de la variole et de tous les exanthèmes qui s'accompagnent d'une phlegmasie vive du côté de la muqueuse du nez et de la gorge.

Schwartze (1), Hoffmann (2), ont montré que les troubles de l'ouïe, si communs dans le cours et à la suite de la fièvre typhoïde, devaient être très-souvent rapportés à une inflammation aiguë de l'oreille moyenne,

(1) *Ueber die Erkrankungen des Gehörorgans beim Typhus* (*Deutsche Klinik*, 1861, n° 30.

(2) *Ueber die Erkrankungen des Ohres beim Abdominaltyphus* (*Archiv für Ohrenheilkunde*, t. IV, p. 273).

qui reconnaît pour cause une phlegmasie de l'arrière-cavité des fosses nasales, et dont les symptômes échappent pendant la vie au milieu des phénomènes si graves propres à la maladie générale. Il en serait de même, d'après Heller (1), dans certains cas de méningite cérébro-spinale.

J'ajouterai que chez les phthisiques parvenus à une période avancée, on rencontre quelquefois des otites moyennes aiguës, dont le développement, favorisé par l'état de la constitution, doit être attribué aux lésions inflammatoires de l'arrière-gorge.

Les affections spécifiques de la cavité naso-pharyngienne peuvent encore devenir la cause d'inflammations aiguës de l'oreille moyenne. Wreden a démontré l'existence d'une véritable *otite moyenne diphthéritique* succédant à la diphthérite des fosses nasales et du pharynx. De même, les affections syphilitiques de l'arrière-gorge sont souvent la cause déterminante d'inflammations aiguës de la trompe et de la caisse.

Quant à l'otite moyenne aiguë des nouveaux-nés, j'ai dit que, indépendamment des conditions anatomo-physiologiques qui prédisposent à l'inflammation de la caisse du tympan, il existait d'autres causes occasionnelles capables de rendre compte du développement de la phlegmasie. Il résulte des recherches de Wreden, de Barety et Renaut que, dans l'immense majorité des cas, l'otite moyenne des nouveau-nés s'accompagne d'affections graves des organes respiratoires, et surtout des poumons, affections qui semblent avoir été la cause de la mort. Ainsi Wreden, sur 52 nouveau-nés morts de pneumonie ou de congestion pulmonaire, n'a pas vu manquer une seule fois l'otite moyenne. Il établit donc une relation entre l'existence de ces maladies pulmonaires et le développement de l'otite moyenne, qu'il attribue au défaut de renouvellement de l'air dans la caisse, d'où résulte un trouble dans le travail de régression du bourrelet muqueux qui remplit la caisse et qui, dans les conditions normales de respiration, doit être résorbé dans les vingt-quatre heures après la naissance. D'accord en cela avec Barety et Renaut, qui considèrent l'otite moyenne des nouveau-nés comme développée primitivement dans la caisse, Wreden diffère de ces auteurs, en ce qu'il admet que la phlegmasie du tympan est quelquefois, de même que chez l'adulte, consécutive à une inflammation de la muqueuse naso-pharyngienne propagée à la trompe.

ANATOMIE PATHOLOGIQUE. — On ne trouve nulle part une description complète des lésions anatomiques de l'otite moyenne aiguë, si l'on excepte toutefois celle des nouveau-nés. Pour combler cette lacune nous avons dû rassembler de tous côtés les éléments d'une description générale, et consigner un certain nombre d'observations qui nous sont personnelles.

L'otite moyenne aiguë présente des caractères anatomo-pathologiques,

(1) *Zur anat. Begründung der Gehörstörungen bei Meningitis cerebro-spinalis* (*Deutsches Arch. f. Klin. Med.*, t. III, p. 482).

en rapport avec l'intensité de la phlegmasie, et qui varient sans doute aussi sous l'influence de conditions particulières qui nous sont inconnues.

A un faible degré, les lésions consistent simplement dans l'hypérémie et l'hyperplasie de la muqueuse de l'oreille moyenne.

Dans la trompe d'Eustache, le gonflement de la muqueuse a pour effet de diminuer le calibre du conduit ou même de l'obstruer complètement, et l'on comprend déjà les conséquences qui doivent résulter de cette obstruction, dans le cas où l'oreille moyenne est le siége d'une hypersécrétion dont les produits ne peuvent pas s'écouler au dehors.

Dans la caisse du tympan, l'hypérémie et l'hyperplasie de la muqueuse peuvent être générales ou localisées à certains points. Dans le premier cas, toute la muqueuse tympanique est rouge violacée, comme recouverte d'une couche de sang ; elle est épaissie, ramollie, infiltrée d'une manière uniforme, et, par suite de ce gonflement, les dimensions de la caisse se trouvent diminuées.

Dans d'autres cas, outre l'injection générale de la muqueuse, les altérations sont plus accusées en certaines régions de la caisse, au niveau de la voûte du tympan, sur la paroi labyrinthique (base de l'étrier, pyramide), au pourtour de la membrane tympanique. Celle-ci participe d'ailleurs fréquemment à l'inflammation ; ses lames s'infiltrent et on constate l'existence d'une myringite parenchymateuse. Les osselets eux-mêmes, recouverts par la muqueuse du tympan, sont le siége d'une vascularisation anormale, surtout marquée au niveau de l'articulation de l'enclume et du marteau et dans le voisinage de ces replis que Trœltsch a décrits sous le nom de *bourses du tympan*.

L'inflammation aiguë de l'oreille moyenne s'accompagne presque constamment d'une sécrétion morbide. Mais on se méprend généralement sur la nature des produits sécrétés. Ainsi que Toynbee l'a fait remarquer, la membrane qui tapisse la caisse du tympan se rapproche bien plus d'une séreuse que d'une muqueuse par ses caractères extérieurs et sa structure histologique. On peut ajouter qu'au point de vue pathologique, elle se comporte comme les séreuses, et que lorsqu'elle devient le siége d'inflammations, elle donne naissance à des produits solides ou liquides.

En effet, dans un grand nombre de cas où la phlegmasie est de médiocre intensité, il n'y a, pour ainsi dire, aucune sécrétion liquide ; mais la membrane de la caisse présente çà et là des dépôts plastiques qui, sous forme de brides, de tractus, s'étendent d'un point à l'autre de la caisse, réunissant des parties qui, normalement, n'ont aucun lien entre elles ; c'est ainsi que l'on trouve la longue branche de l'enclume unie à la paroi labyrynthique, la tête de l'étrier fixée au promontoire par une sorte de pseudo-membrane, etc.

D'autres fois, l'épaisseur de la muqueuse est augmentée, non-seulement par les produits qui l'infiltrent, mais encore par des dépôts plastiques qui se forment à sa surface, principalement au pourtour de l'anneau tympa-

nal, au niveau des articulations des osselets, ou encore dans ces enfoncements de la paroi labyrinthique qui conduisent à la fenêtre ovale et à la fenêtre ronde.

Je reviendrai plus tard sur ces lésions qui peuvent succéder à l'inflammation aiguë de l'oreille moyenne, mais qui, le plus souvent, ne deviennent très-accusées qu'après plusieurs atteintes de phlegmasies subaiguës ou sous l'influence d'un état inflammatoire chronique. Des altérations de même nature peuvent, d'ailleurs, exister dans la trompe, et Toynbee rapporte des autopsies dans lesquelles on trouvait des brides, des bandes pseudo-membraneuses étendues d'une paroi de la trompe à la paroi opposée.

Au lieu de ces produits solides, et quelquefois concurremment avec eux, l'inflammation aiguë de l'oreille moyenne détermine une sécrétion liquide qui, dans les cas de médiocre intensité, peut être séreuse, séro-muqueuse, séro-sanguinolente, et remplir en totalité ou en partie le canal tubaire, la caisse du tympan et les cellules mastoïdiennes.

Il est ordinaire, dans l'otite moyenne aiguë, de trouver la trompe, surtout dans sa portion interne ou pharyngienne, plus ou moins complétement obstruée par du mucus épais, en tout semblable à celui qui est sécrété par la muqueuse naso-pharyngienne enflammée.

Quant au liquide contenu dans la caisse et les cellules mastoïdiennes, quoiqu'il présente quelquefois les caractères d'une sécrétion muqueuse et qu'on le désigne dans plusieurs observations comme constitué par du mucus plus ou moins consistant, il offre souvent une analogie parfaite avec le sérum tantôt limpide, tantôt trouble, louche, floconneux, d'une couleur jaunâtre ou jaune rougeâtre.

A un degré plus avancé de la phlegmasie de l'oreille moyenne, on trouve, au lieu de mucus ou de sérosité, un liquide muco-purulent ou même exclusivement formé par du pus. Cette otite purulente aiguë s'accompagne généralement de lésions plus profondes du côté des organes constituants de la caisse.

Quoique la membrane du tympan reste quelquefois intacte, le plus souvent elle est perforée de dedans en dehors, ou même plus ou moins complétement détruite, par suite de son ramollissement et de la pression qu'elle subit de la part du liquide épanché dans la caisse. Lorsque sa destruction est étendue, il n'est pas rare de voir persister seulement sa portion périphérique qui présente une épaisseur plus considérable. Dans ces cas, le manche du marteau, séparé de la tête de l'os, a disparu et a été évacué avec le pus. La chaîne des osselets subit aussi des altérations variables; tantôt elle résiste; tantôt, par suite de la destruction des articulations, les osselets se disjoignent. Il arrive quelquefois qu'ils restent fixés dans une situation anormale; mais le plus souvent ils sont entraînés par la suppuration. C'est ainsi qu'il peut y avoir élimination du marteau, de l'enclume et de l'étrier, et dans ce cas, le vestibule étant ouvert, l'inflammation se propage généralement à l'oreille interne, par suite de la

destruction de la membrane de la fenêtre ovale. Dans d'autres circonstances, peut-être plus fréquentes, le marteau et l'enclume ayant été éliminés, l'étrier reste en place.

Lorsque l'otite moyenne est arrivée à la suppuration, la muqueuse de la caisse se montre quelquefois ramollie, ulcérée par places, se détachant facilement de l'os sous-jacent, qui participe lui-même à l'inflammation et offre la vascularisation propre à l'ostéite. Wreden a même décrit une forme d'otite moyenne qu'il désigne sous le nom d'*otite gangréneuse* et dans laquelle la muqueuse de la caisse était réduite en une sorte de putrilage gangréneux. Il faut noter que, dans ces cas d'otites purulentes très-aiguës, les membranes de la fenêtre ovale et de la fenêtre ronde sont souvent ramollies, ulcérées ou détruites, d'où la propagation de l'inflammation au labyrinthe.

J'ai signalé plus haut la participation de l'os sous-jacent à l'inflammation purulente de la muqueuse de l'oreille moyenne. Il existe une forme d'otite moyenne suraiguë dont j'ai observé plusieurs exemples et que l'on pourrait désigner sous le nom d'*otite périostite*, car elle atteint a la fois la caisse et le conduit auditif osseux. Dans cette forme, l'inflammation débute par la caisse et s'étend rapidement au conduit auditif, après destruction complète de la membrane du tympan. Il est même habituel de voir l'inflammation du périoste gagner les parties osseuses qui sont en continuité directe avec le conduit auditif osseux, à savoir la surface de l'apophyse mastoïde et la portion écailleuse du temporal. Dans un cas de cette nature, où j'ai pu faire l'examen nécroscopique de l'oreille, j'ai trouvé le périoste de la caisse, du conduit auditif, de l'apophyse mastoïde, de la fosse temporale, détaché de l'os sous-jacent, qui présentait une vascularisation manifeste. Le marteau avait été éliminé ainsi que l'enclume; l'étrier restait en place, mais présentait une vive injection. La membrane de la fenêtre ronde était conservée.

Telles sont les lésions anatomiques que l'on peut rencontrer dans les différents degrés de l'otite moyenne aiguë. Les recherches de Wreden, de Parrot, de Barety et Renaut sur l'otite moyenne des nouveau-nés permettent de consigner un certain nombre de faits particuliers.

Indépendamment des caractères généraux de l'inflammation de la muqueuse tympanique, on constate, dans l'otite moyenne des nouveau-nés, la présence d'une sorte de caillot d'aspect muqueux, de consistance de gelée, d'une couleur variant du vert bouteille ou du violacé au jaune verdâtre, qui remplit exactement la cavité tympanique, en se moulant sur ses anfractuosités et en englobant les osselets, et que l'on peut extraire tout d'une seule pièce. A une période plus avancée, le contenu de la caisse est constitué tantôt par une masse de pus verdâtre, épais, consistant, formant aussi un caillot dont l'ablation entraîne la muqueuse avec lui, tantôt par un pus fluide, jaunâtre, jaune verdâtre. Une particularité singulière de l'otite purulente des nouveau-nés, c'est que la membrane du tympan est presque constamment exempte de toute solution de continuité,

quoiqu'elle offre à divers degrés les lésions propres de la myringite. Cependant, ce n'est pas là une règle absolue, car Wreden a observé une fois la perforation du tympan.

Barety et Renaut ont suivi avec le plus grand soin, à l'aide du microscope, le processus inflammatoire à la surface de la muqueuse tympanique, et ont démontré que ce processus offrait une analogie frappante avec celui du catarrhe de la muqueuse respiratoire. Ils ont constaté, dans leurs intéressantes recherches, la formation du pus par génération endogène et la transformation granulo-graisseuse des produits inflammatoires déposés à la surface de la muqueuse de la caisse.

Une partie non moins intéressante de leurs recherches est celle qui concerne les altérations des muscles des osselets dans l'otite purulente des nouveau-nés. Ces muscles, et principalement le muscle du marteau, ont présenté constamment, et très-souvent dès le début de la maladie ou dans les cas les plus légers, des altérations microscopiques qui diffèrent essentiellement de la dégénérescence graisseuse et de la dégénérescence de Zenker, et qui, suivant Barety et Renaut, doivent être rattachées à la myosite. Ces altérations ont été observées, non-seulement dans l'otite des nouveau-nés, mais aussi dans l'otite morbilleuse.

En terminant l'anatomie pathologique de l'otite moyenne aiguë, il faut signaler les lésions inflammatoires que l'on rencontre quelquefois du côté de l'oreille interne et de la cavité encéphalique, tels que : congestion, inflammation des méninges et du cerveau, thrombose des sinus, etc.

Symptomatologie. — J'admettrai dans la symptomatologie de l'otite moyenne aiguë, trois degrés en rapport avec l'intensité de la phlegmasie, et comprenant : 1° *l'inflammation simple, non suppurative;* 2° *l'inflammation suppurative;* 3° *la périostite aiguë de la caisse.*

1er *degré.* — *L'inflammation simple, non suppurative, de l'oreille moyenne,* que l'on trouve décrite dans les auteurs sous le nom de *catarrhe aigu simple,* peut se borner à une simple hypérémie congestive de la muqueuse, ainsi qu'on l'observe dans tout catarrhe naso-pharyngien de médiocre intensité. Les malades se plaignent d'une sensation de plénitude, de tension douloureuse dans les oreilles, d'une diminution légère de l'ouïe, et de bourdonnements.

L'inspection de la membrane tympanique révèle un peu de rougeur à la périphérie de la membrane et le long du manche du marteau. Si la transparence n'est pas troublée par une maladie antérieure, on reconnaît à travers la membrane la coloration rougeâtre de la paroi labyrinthique dont la vascularisation est augmentée. Enfin, par les procédés d'exploration de la trompe d'Eustache, on peut se convaincre que le canal tubaire est plus ou moins obstrué soit par des mucosités, soit par le simple gonflement de la muqueuse, et que l'air circule difficilement dans l'oreille moyenne.

Après une durée de quelques jours, cet état disparaît spontanément ou sous l'influence de moyens simples et sans laisser de trace.

Dans d'autres cas, les premiers symptômes, loin de s'amender, augmentent d'intensité, ou revêtent, dès le début, un caractère beaucoup plus sévère.

Une douleur vive, lancinante, survenant tantôt brusquement, tantôt d'une manière rapidement croissante, se fait sentir dans la profondeur de l'oreille. Cette douleur acquiert parfois une acuité extrême et se propage aux parties voisines, à l'apophyse mastoïde, à la tempe, aux mâchoires, à tout le côté correspondant de la tête. Contrairement à ce que l'on observe pour l'otite externe, les mouvements imprimés au pavillon de l'oreille, la pression sur le devant du conduit auditif, n'augmentent pas les douleurs, qui s'exaspèrent dans les mouvements, de déglutition, dans la toux, l'éternument, l'action de se moucher.

L'ouïe se perd très-rapidement, et quelquefois, du jour au lendemain, la surdité est telle que le malade cesse d'entendre la parole et perçoit à peine la montre appliquée sur l'oreille.

Les bourdonnements constituent encore un symptôme constant de l'otite moyenne aiguë ils offrent les caractères les plus variés, mais, en général, ce sont des battements, des pulsations, qui s'étendent à toute la tête.

Enfin, il est très-fréquent de voir le début de l'otite moyenne aiguë marqué par l'apparition de phénomènes nerveux, quelquefois très-inquiétants ; le malade éprouve des étourdissements, des vertiges tels, qu'il lui est impossible de marcher et même de se tenir debout ; il y a des vomissements, de l'agitation, de l'insomnie, du délire même, et ces symptômes, qui s'accompagnent souvent d'un appareil fébrile assez intense, peuvent d'autant plus facilement induire le médecin en erreur, et lui faire croire à l'existence d'une affection des méninges et du cerveau, que bien souvent, surtout chez les enfants, l'attention n'est pas attirée du côté des oreilles, dont une seule est généralement affectée.

Dans un certain nombre de cas, il semble qu'en réalité on doive rattacher l'apparition de ces phénomènes nerveux à l'irritation congestive des méninges et du cerveau ; car, on sait les relations vasculaires intimes qui unissent la muqueuse de la caisse et la dure-mère au niveau de la voûte du tympan, et, dans plusieurs autopsies, on a signalé une vascularisation anormale des méninges dans ces points.

Il se peut encore que ces phénomènes nerveux soient sous la dépendance d'un trouble survenu dans la pression intra-labyrinthique consécutivement aux lésions inflammatoires de la caisse, ou bien qu'ils soient liés à l'inflammation simultanée du labyrinthe qui, ainsi que nous le dirons, s'accompagne de symptômes capables de simuler la méningite.

Enfin, la présence dans la caisse du tympan d'un riche plexus nerveux, qui se répand surtout sur la paroi labyrinthique de la caisse, dont l'hyperémie est, en général, très-marquée, pourrait rendre un compte suffi-

trompe est obstruée et que la circulation de l'air se trouve entravée. Dans les cas légers, l'emploi de l'un de ces procédés a généralement pour effet d'améliorer momentanément l'ouïe et de procurer du soulagement au malade, et si l'on vient à pratiquer l'auscultation de l'oreille, selon le procédé indiqué, on perçoit à chaque insufflation d'air une sorte de râle muqueux, à grosses bulles, qui, d'abord très-éloigné de l'oreille de l'observateur, se rapproche peu à peu et finit par éclater beaucoup plus près, dès que l'air pénètre dans la caisse, après avoir déplacé le liquide qui engouait la trompe et la caisse. A ce moment, le malade accuse une sensation particulière, souvent une douleur légère, puis il éprouve subitement une notable amélioration. Celle-ci, cependant, n'est pas de longue durée; elle peut même ne pas suivre l'insufflation d'air dans la caisse, lorsque l'épanchement est très-abondant ou lorsque, en l'absence de tout épanchement, il existe un gonflement considérable de la muqueuse qui empêche la transmission des ondes sonores.

L'inflammation aiguë de l'oreille moyenne, quel que soit son degré d'intensité, se termine souvent par résolution. On voit alors disparaître successivement les phénomènes généraux, puis la douleur et les bourdonnements. L'ouïe reparaît quelquefois tout d'un coup, plus souvent elle s'améliore graduellement, en même temps que se manifestent certains phénomènes qui indiquent que l'air circule de nouveau dans l'oreille moyenne : les malades éprouvent pendant les mouvements de déglutition, pendant qu'ils bâillent ou qu'ils se mouchent, des sensations de gargouillements, de craquements, de sifflements dans l'oreille, à la suite desquelles l'amélioration de l'ouïe se prononce de plus en plus. Enfin, dans les cas les plus heureux et après un temps variable, l'ouïe paraît reprendre toute sa finesse ; mais je ne crains pas d'affirmer que chez tout individu qui a été atteint d'une otite moyenne aiguë de médiocre intensité, un observateur attentif découvrira constamment un léger affaiblissement de la fonction auditive.

Dans d'autres cas, l'issue de la maladie est beaucoup plus fâcheuse; malgré la disparition graduelle des symptômes d'acuité, on voit persister divers troubles fonctionnels, tels que : surdité, bourdonnements, sensation de plénitude et de corps étrangers dans l'oreille, etc., troubles fonctionnels qui indiquent que la maladie a laissé à sa suite des lésions de la trompe et de la caisse, sur lesquelles nous reviendrons à l'occasion de l'otite chronique. Enfin, au lieu de se terminer par résolution ou de passer à l'état chronique, l'inflammation aiguë de l'oreille moyenne parvient souvent à la suppuration, ce qui constitue le second degré de la maladie.

2° *degré.* — *Inflammation suppurative. Catarrhe aigu purulent des auteurs.* — Lorsque l'otite moyenne aiguë doit se terminer par suppuration, les symptômes locaux et généraux, loin de s'amender, persistent ou même augmentent graduellement d'intensité. Le pourtour de l'oreille, la région mastoïdienne s'œdematient, rougissent légèrement et devien-

nent sensibles à la pression. La membrane du tympan, qui présente les caractères indiqués précédemment, se bombe de plus en plus en dehors, puis prend une coloration grisâtre, comparable à celle d'une lame de parchemin macéré dans l'eau. Dans l'immense majorité des cas, elle se perfore soit par suite du ramollissement inflammatoire qui l'envahit, soit par suite de la pression exercée par l'épanchement de pus dans la caisse. Si la trompe est encore perméable à l'air, la déchirure de la membrane se produit souvent au moment où le malade se mouche ou éternue.

Quoi qu'il en soit, la perforation de la membrane est aussitôt suivie de l'écoulement par le conduit auditif externe d'une certaine quantité de pus mêlé de sang, et presque immédiatement le malade accuse un soulagement marqué.

La perforation du tympan ne présente rien de régulier dans son siége, sa forme et ses dimensions. Située tantôt en avant, tantôt en arrière du manche du marteau, elle affecte la forme d'une déchirure longitudinale ou se montre sous l'aspect d'une perte de substance arrondie, ovalaire ou irrégulière, de dimensions variables, pouvant même comprendre la presque totalité de la membrane. Dans ce cas, le manche du marteau reste quelquefois à sa place; plus souvent il a disparu, entraîné par la suppuration.

La marche ultérieure de la maladie varie suivant une foule de circonstances. J'ai dit qu'après l'évacuation du contenu de la caisse à travers la membrane perforée, les symptômes généraux et locaux subissaient une amélioration rapide. Il arrive fréquemment, surtout lorsque le traitement est convenablement dirigé et que les désordres du côté de la caisse et de la membrane du tympan ne sont pas trop étendus, que l'écoulement purulent diminue peu à peu pour cesser enfin complétement, que la perforation du tympan se cicatrise, enfin que la guérison survient avec un retour complet de la fonction auditive.

Contrairement à cette heureuse terminaison, il se peut que, malgré la cicatrisation de la membrane tympanique et la disparition rapide de l'écoulement purulent, le malade reste atteint de surdité et de bourdonnements, comme cela arrive quelquefois à la suite de l'inflammation simple, non suppurative, de l'oreille moyenne. Dans l'un et l'autre cas la persistance des troubles fonctionnels tient aux mêmes causes.

Enfin, il est très-fréquent de voir l'écoulement purulent se prolonger indéfiniment et la maladie passer à l'état chronique.

J'ai supposé, jusqu'à présent, que le pus sécrété dans la caisse se faisait jour à l'extérieur à travers une perforation de la membrane du tympan. Mais il n'en est pas toujours ainsi ; la membrane, épaissie par quelque affection antérieure, résiste quelquefois et le pus s'accumule dans l'oreille moyenne. On pourrait supposer que la trompe d'Eustache serait une voie d'écoulement suffisante; mais ce conduit est généralement obstrué dans l'otite moyenne aiguë, et je considère comme tout à fait exceptionnelle

l'observation rapportée par Itard (1), dans laquelle le tympan ayant résisté, il se fit un écoulement de pus par la trompe.

Lors donc que la membrane du tympan ne se perfore pas, les accidents les plus graves peuvent être la conséquence de la rétention du pus dans l'oreille moyenne, et plusieurs observations prouvent que l'inflammation peut, dans ces conditions, se propager rapidement aux méninges, aux veines de la dure-mère et au cerveau.

On concevra l'intérêt qui s'attache à la connaissance de ce fait, si l'on songe que c'est principalement dans les cas où la membrane du tympan résiste, et où il ne se produit pas d'écoulement purulent par le conduit que l'existence d'un catarrhe purulent de l'oreille peut être méconnue, et je rappellerai que l'un des caractères anatomo-pathologiques du catarrhe purulent des nouveau-nés est précisément l'intégrité de la membrane du tympan.

3° *degré.* — *Otite périostique.* — Je crois devoir placer ici une forme particulière d'otite moyenne aiguë, que je n'ai trouvé bien décrite nulle part, et qui, cependant, n'est pas extrêmement rare.

Quoiqu'elle puisse attaquer d'emblée une oreille entièrement saine, je l'ai presque constamment vu survenir chez des sujets qui avaient eu, à une époque plus ou moins éloignée, une inflammation antérieure. Cette forme est donc souvent une complication d'une ancienne otite chronique, mais elle n'en revêt pas moins un caractère d'acuité extrême.

Les malades sont pris de douleurs atroces dans tout le côté correspondant de la tête, avec surdité, bourdonnements, vertiges, agitation, délire, fièvre vive. S'il existait un écoulement par l'oreille, il se supprime à peu près complétement ; en même temps, on voit se développer un gonflement œdémateux, qui occupe tout le conduit auditif, dont les parois opposées arrivent au contact; ce gonflement s'étend rapidement aux parties qui entourent l'oreille, principalement à la région mastoïdienne et à la fosse temporale ; la peau de ces régions est rouge, tendue, très-douloureuse à la pression. Au bout de quelques jours, la fluctuation ne tarde pas à se manifester dans un quelconque de ces points, et si l'on vient à pratiquer une incision, on donne issue à une quantité de pus assez considérable et le stylet arrive directement sur l'os dénudé de son périoste.

A partir de ce moment tous les phénomènes généraux s'apaisent, le gonflement, la rougeur des parties disparaissent, l'écoulement purulent par le conduit auditif s'établit, et lorsqu'on pratique une injection par l'oreille, le liquide ressort par l'incision pratiquée aux téguments, et réciproquement; ce qui prouve bien que la collection purulente formée au pourtour de l'oreille communiquait avec la caisse et était due au soulèvement du périoste de la caisse et du conduit auditif qui, ainsi qu'on le sait, se continue directement avec le périoste de l'apophyse mastoïde et de l'écaille du temporal. Cette continuité est bien plus directe encore

(1) *Loc. cit.*, t. I, p. 188.

chez les jeunes enfants, dont la portion osseuse du conduit auditif existe à peine, en sorte que la circonférence de la caisse est presque de niveau avec l'apophyse mastoïde et l'écaille temporale; aussi l'otite périostique n'est-elle pas très-rare dans les premières années de la vie.

La périostite de la caisse et du conduit auditif, lorsqu'elle est abandonnée à elle-même, peut entraîner la mort, en raison de la rétention du pus dans la caisse, déterminée par le gonflement énorme des parois du conduit. En outre, l'os sous-jacent participe plus ou moins à l'inflammation du périoste; d'où la facile transmission de l'inflammation aux méninges et au cerveau.

Dans les cas les plus heureux, après que les phénomènes d'acuité ont été apaisés, la maladie passe à l'état chronique, c'est-à-dire qu'il s'établit par le conduit auditif et par les ouvertures pratiquées artificiellement, un écoulement purulent qui peut persister très-longtemps et finit quelquefois par se tarir après la sortie de quelques séquestres.

Quoique l'ouïe soit presque toujours sérieusement compromise, j'ai vu cependant un certain nombre de cas dans lesquels elle avait reparu dans une proportion remarquable, après une violente périostite de la caisse et du conduit, étendue même à la fosse temporale et à la région mastoïdienne.

Diagnostic. — L'otite moyenne aiguë, par la gravité de ses symptômes, et surtout en raison des symptômes cérébraux dont nous avons parlé, pourrait être confondue avec une méningite. Si l'on songe à l'énorme proportion dans laquelle on rencontre, à l'autopsie des nouveau-nés, les altérations propres à l'otite moyenne purulente, on est porté à admettre que cette confusion n'est pas rare chez les jeunes enfants, incapables d'indiquer la nature et le siége de leur mal, et chez lesquels, ainsi que nous l'avons dit, la perforation de la membrane tympanique n'a lieu que très-exceptionnellement. Malheureusement, l'attention des médecins qui s'occupent spécialement des maladies des enfants n'ayant pas encore été attirée sur ce point, nous manquons de signes cliniques suffisants pour établir le diagnostic. Mais un fait ressort des considérations précédentes, c'est que, dans les affections mal déterminées de l'enfance, avec prédominance des phénomènes cérébraux, l'examen des oreilles est absolument indispensable, car il permettra peut-être, dans bien des cas, de découvrir le point de départ des accidents et d'y porter remède.

Ce précepte trouve encore son application dans d'autres circonstances, où l'otite moyenne aiguë passe journellement inaperçue des médecins; je veux parler des cas si fréquents où l'inflammation aiguë de la trompe et de la caisse survient comme complication d'une maladie grave, telle que les exanthèmes, la fièvre typhoïde, etc. Dans ces conditions, en effet, l'invasion de l'otite peut être méconnue au milieu du délire et de l'agitation; la surdité même peut échapper, surtout si elle est unilatérale. Aussi, Edward Clarke (1), de Boston, a-t-il pu dire que l'examen de l'oreille est

(1) *On the perforations of tympanum* (*The American Journal*, january 1858).

tellement nécessaire dans le cours des exanthèmes aigus, que le médecin qui néglige de le faire, manque à son devoir.

L'otite moyenne aiguë est très-fréquemment confondue avec la myringite primitive; de là l'opinion répandue que la myringite aiguë est très-commune et que c'est à elle que sont dues la plupart des perforations du tympan. Il est vrai que la membrane du tympan participe à peu près constamment à l'inflammation de la caisse; mais cette myringite n'est que secondaire et l'erreur de diagnostic repose sur ce fait, que l'on tient seulement compte des signes objectifs fournis par l'examen de la membrane du tympan et que l'on méconnaît l'inflammation de la caisse qui constitue la maladie principale.

La myringite s'accompagne presque toujours d'une otite externe, soit que l'inflammation ait primitivement débuté sur la peau du conduit auditif, soit qu'elle l'ait envahie consécutivement après avoir attaqué d'abord la membrane du tympan. Dans l'otite moyenne aiguë, en dehors d'une rougeur qui encadre la membrane, le conduit auditif est normal. Il faut encore rappeler que l'otite moyenne aiguë succède presque toujours au catarrhe naso-pharyngien, dont on pourra constater les signes ordinaires.

L'examen de la membrane du tympan peut, au début, fournir des renseignements importants.

Tandis que, dans la myringite essentielle, les altérations anatomiques de la membrane occupent son feuillet externe ou cutané, d'où résulte l'exfoliation de sa couche épidermique, le gonflement et l'injection du derme, derrière lesquels disparaît le manche du marteau, au début de l'otite moyenne aiguë, au contraire, l'injection occupe le feuillet muqueux de la membrane, dont les couches externes peuvent rester transparentes et conserver quelque temps leur aspect normal.

Mais ces différences ne sont plus appréciables chez un individu qui a déjà été atteint de quelque inflammation de l'oreille et chez lequel le tympan est épaissi. Dans ce cas, la distinction entre la myringite et l'otite moyenne aiguë serait impossible d'après l'examen objectif, et les éléments d'un diagnostic différentiel devront être cherchés dans l'étude des troubles fonctionnels. On peut dire que ces derniers sont beaucoup plus prononcés dans l'otite moyenne aiguë que dans la myringite simple. La surdité n'est jamais complète dans la myringite; dans l'otite moyenne aiguë, la fonction auditive est souvent complétement perdue. Il y a également une différence considérable dans l'intensité des phénomènes généraux et sympathiques. La douleur, l'anxiété, la fièvre, sont beaucoup plus violentes et plus persistantes dans l'otite moyenne aiguë que dans la myringite : il en est de même des étourdissements, des vertiges, du délire, etc.

Quant à la forme d'otite moyenne aiguë, que j'ai décrite sous le nom d'otite périostique, elle ne peut être confondue avec aucune autre variété d'inflammation. On pourrait seulement, lorsqu'apparaît le gonflement des

régions temporale et mastoïdienne, se demander s'il s'agit d'une suppuration des cellules mastoïdiennes. Nous examinerons plus tard ce point de diagnostic,

L'existence d'une otite moyenne aiguë étant reconnue, il reste encore un point important à élucider : Un épanchement s'est-il formé dans la caisse? Car, de la connaissance exacte de ce fait, peut résulter une indication thérapeutique importante.

Dans le cas d'épanchement aigu dans la caisse, que cet épanchement soit formé par un liquide séreux, muqueux, ou, comme cela arrive d'ordinaire, par du pus, la membrane du tympan, au lieu de sa concavité caractéristique, présente une voussure anormale du côté du conduit auditif. En général, ce n'est pas la totalité, mais seulement une partie de la membrane qui bombe ainsi en dehors ; tantôt la voussure occupe la moitié postérieure de la membrane, tantôt, mais plus rarement, elle se montre en avant du manche du martean. Enfin, quelquefois la membrane du tympan, fortement distendue, présente une convexité en dehors divisée en deux saillies inégales, par le manche du marteau et, dans ce cas, c'est habituellement la saillie postérieure qui proémine davantage.

Il est supposable que si l'on pratiquait chez les jeunes enfants, plus souvent qu'on ne le fait, l'exploration de l'oreille, on pourrait reconnaître la présence d'épanchements intra-tympaniques et peut-être prévenir par une thérapeutique rationnelle les graves conséquences qui peuvent résulter de l'otite moyenne aiguë. La possibilité de ce diagnostic me paraît suffisamment justifiée par les observations de Barety et Renaut qui, examinant sur le cadavre de nouveau-nés le tympan par sa face externe, ont constaté que la membrane plus ou moins injectée ou violacée, laissait apercevoir au travers de ses lames demi-transparentes le pus contenu dans l'intérieur de la caisse. Ce pus, rassemblé dans les parties les plus déclives de la cavité, offrait l'apparence d'un demi-croissant, à concavité supérieure, dont les deux cornes, séparées par le manche du marteau, remontaient de chaque côté le long du cercle tympanal.

Pronostic. — L'inflammation aiguë de l'oreille moyenne est une maladie grave, et nous avons suffisamment indiqué les conséquences sérieuses qu'elle peut entraîner à sa suite relativement à la fonction auditive.

Quoique, dans bon nombre de cas, l'inflammation simple ou suppurative de la caisse puisse guérir complétement, avec retour parfait de l'ouïe, nous avons vu qu'elle pouvait aussi déterminer du premier coup une surdité très-prononcée et souvent incurable. Il est peut-être plus fréquent de voir survenir le même résultat par suite de récidives ou par suite du passage de la maladie à l'état chronique.

Le chirurgien devra donc toujours, au début d'une otite moyenne aiguë, se montrer très-réservé sur le pronostic relativement au rétablissement plus ou moins complet de la fonction auditive.

L'incertitude, cependant, n'est pas de très-longue durée, car, dès que la période d'acuité commence à se calmer, il devient possible de recueillir

quelques signes utiles au pronostic. Ainsi, la persistance des troubles fonctionnels, malgré l'amélioration des autres symptômes, est d'un fâcheux augure. Au contraire, le retour graduel de l'ouïe, coïncidant avec la disparition de la douleur, des bourdonnements, etc., permet de concevoir l'espérance que la fonction pourra recouvrer, sinon toute sa finesse, du moins un état très-satisfaisant. Enfin, l'exploration du mode de transmission des sons par les os du crâne, fournit sur le siége des lésions anatomiques des renseignements importants pour le pronostic. Mais je reviendrai sur ce sujet, à l'occasion du diagnostic et du pronostic de l'otite moyenne chronique, où la question se pose dans des conditions identiques.

Je signalerai encore, relativement à la fonction auditive, la gravité exceptionnelle de l'otite moyenne aiguë chez les nouveau-nés et les jeunes enfants. A cet âge, en effet, la perte de la fonction auditive entraîne, comme conséquence, la mutité, et les recherches modernes semblent démontrer que la plupart des surdi-mutités congénitales ou acquises sont dues à des inflammations de l'oreille moyenne survenues au moment de la naissance.

L'otite moyenne aiguë n'est pas seulement grave au point de vue de la surdité qu'elle entraîne souvent à sa suite ; j'ai dit ailleurs qu'elle pouvait compromettre la vie par suite de complications du côté de la cavité crânienne. Je reviendrai plus tard sur ce sujet dans un article spécial relatif aux diverses complications encéphaliques et nerveuses que l'on peut observer dans le cours des maladies de l'oreille ; qu'il me suffise d'indiquer ici sommairement les complications encéphaliques de l'otite moyenne aiguë.

Elles peuvent survenir aussi bien dans l'otite aiguë simple que dans l'otite purulente, quoiqu'elles soient plus communes dans cette dernière, et presque toujours alors la membrane du tympan, probablement épaissie par suite d'altérations antérieures, résiste et ne se perfore pas. La méningite est la complication le plus fréquemment observée ; tantôt elle naît simplement par voisinage, et son développement s'explique par les rapports si intimes qui unissent la circulation de la caisse et celle de la dure-mère ; on trouvera, dans les ouvrages d'Itard et de Toynbee, des exemples de cette complication de l'otite moyenne aiguë. Tantôt la méningite est due au contact direct du pus sécrété dans l'oreille moyenne et qui fait irruption dans la cavité crânienne. Plusieurs observations prouvent que la voie le plus habituellement suivie par le pus est le labyrinthe, et plus particulièrement le limaçon. La fenêtre ronde étant détruite par ulcération, le pus pénètre dans le limaçon, parvient au trou auditif interne, et vient se mettre en contact avec le prolongement que la dure-mère et l'arachnoïde envoient à ce niveau. Schwartze (1) a rapporté une observation de catarrhe purulent aigu de la caisse du tympan, terminé par une méningite mor-

(1) *Archiv für Ohrenheilkunde*, t. IV, p. 235.

telle, et dans laquelle le pus avait manifestement suivi cette voie. Nous verrons que ce même mode de propagation s'observe souvent dans l'otite moyenne chronique.

TRAITEMENT. — Au début de l'otite moyenne aiguë, la principale indication est de modérer l'inflammation et de prévenir les exsudations ou les épanchements dans l'intérieur de la caisse.

Dans les cas de phlegmasie suraiguë, la saignée générale pourrait être utile; mais le plus souvent, il suffira d'avoir recours aux saignées locales, sangsues ou ventouses, appliquées au pourtour de l'oreille. En même temps, on prescrira quelques révulsifs sur le tube digestif, on administrera le calomel, à doses fractionnées, jusqu'à salivation.

Comme, dans l'immense majorité des cas, l'otite moyenne aiguë est consécutive au catarrhe naso-pharyngien, on devra employer, dès le début, les moyens thérapeutiques généralement mis en usage contre cette dernière affection. Les gargarismes émollients et narcotiques, les fumigations tièdes dans les fosses nasales, sont d'une grande utilité.

On agira également dans le même sens du côté de l'oreille, en faisant diriger dans le conduit auditif des vapeurs tièdes et émollientes, ou en injectant fréquemment et avec douceur un liquide chaud, que le malade conservera dans l'oreille pendant un quart d'heure, en inclinant la tête du côté opposé. C'est un des meilleurs moyens de calmer la douleur. On pourrait encore lutter contre ce symptôme par l'administration des diverses préparations opiacées ou par l'injection sous-cutanée de morphine au pourtour de l'oreille.

Il va sans dire que pendant la période d'acuité, le malade devra garder le repos, observer un régime modéré et éviter l'impression du froid, en maintenant couverts la tête et le cou.

A une période plus avancée de la maladie, d'autres indications peuvent surgir. Lorsque, par exemple, un épanchement s'est fait dans la caisse, il importe de lui donner issue, le plus rapidement possible, soit par la trompe d'Eustache, soit par la membrane du tympan.

La voie de la trompe d'Eustache est le plus souvent interdite, en ce sens que le gonflement de la muqueuse obstrue complétement le canal, et, d'ailleurs, je ne partage pas l'opinion de Tröltsch, qui conseille, même dans la période d'acuité de l'otite moyenne, de pratiquer le cathétérisme ou d'avoir recours au procédé de Politzer.

Ces opérations seront le plus souvent inefficaces, par la raison que j'ai dite plus haut; et si elles réussissaient à faire pénétrer de l'air dans la caisse, elles auraient pour effet d'augmenter les douleurs. Dans mon opinion, les insufflations d'air soit par le cathétérisme, soit par le procédé de Politzer, doivent être réservées pour le moment où les phénomènes aigus commencent à se calmer, et où il importe de rétablir la perméabilité de la trompe.

Dans le cas que je considère ici, l'épanchement de mucosités ou de pus, retenu dans la caisse par suite de l'obstruction de la trompe, tend à

se frayer une issue à travers la membrane du tympan, et représente, par conséquent, un abcès ordinaire saillant à l'extérieur.

L'indication est exactement la même, et le meilleur moyen d'éviter une destruction étendue de la membrane du tympan avec toutes ses conséquences, est d'ouvrir une issue à la collection de la caisse, en ponctionnant la membrane dans le point le plus saillant. Quelque rationnelle que soit cette opération, on s'étonne de ne pas la voir pratiquée plus souvent. Dans l'immense majorité des cas, le médecin attend la perforation spontanée de la membrane, et cela au grand détriment du malade. En agissant ainsi, on prolonge inutilement les douleurs, on s'expose à voir une destruction étendue et souvent irrémédiable de la membrane du tympan; enfin, si la membrane épaissie résiste outre mesure, l'inflammation peut se propager au labyrinthe et aux méninges et déterminer la mort.

On sera certainement plus disposé à pratiquer la perforation de membrane du tympan, dans le cas dont il s'agit, lorsqu'on deviendra plus familiarisé avec l'examen de l'oreille, et lorsqu'on sera bien convaincu de l'extrême facilité, de l'innocuité parfaite de cette petite opération qui guérit vite et rapidement.

Lors donc que, chez un malade atteint d'otite moyenne aiguë, la membrane du tympan apparaît au fond du spéculum avec les caractères propres à l'inflammation et présente une voussure anormale du côté du conduit, on ne doit pas hésiter à ponctionner le point le plus saillant (généralement en arrière du manche du marteau), à l'aide d'une aiguille à cataracte ordinaire, ou mieux, d'une aiguille faite sur le même modèle, mais un peu plus longue. L'aiguille étant plongée à quelques millimètres de profondeur, on la tourne légèrement sur son axe, de manière à écarter les lèvres de l'ouverture. On voit s'écouler quelques gouttes de pus jaunâtre ou de liquide séreux, rougeâtre. Il est alors permis de chercher à provoquer la sortie du liquide qui trouve ainsi une issue, en poussant de l'air dans la caisse soit par le cathétérisme, soit par le procédé de Politzer. Si même la trompe est suffisamment libre, il sera bon d'injecter dans la caisse, à l'aide de la sonde, quelques gouttes de liquide destiné à faciliter l'écoulement des matières contenues dans la caisse.

Cette pratique, que je ne saurais trop conseiller, a été indiquée depuis longtemps par Triquet, et semble adoptée par la plupart des auteurs, qui rapportent tous un certain nombre d'observations dans lesquelles la perforation artificielle de la membrane du tympan a été suivie d'une amélioration presque immédiate de tous les symptômes et d'une guérison rapide et complète. Dans un cas même, où l'opération pratiquée par Trôltsch ne donna issue à aucun liquide, elle fut suivie d'un mieux sensible.

Si, malgré le traitement employé, l'ouverture spontanée de la membrane du tympan n'a pu être prévenue, il faut faire tous ses efforts pour faciliter l'écoulement du pus; et lorsque celui-ci commencera à se tarir, pour

favoriser la cicatrisation de la membrane. Afin d'éviter les répétitions, nous renvoyons le lecteur au traitement de l'otite moyenne chronique avec perforation du tympan.

B. — *Inflammation chronique de la caisse et de la trompe. — Catarrhe chronique de la caisse et de la trompe. — Otite moyenne chronique.*

Si je n'ai pas cru devoir, à l'occasion de l'otite moyenne aiguë, conserver la division généralement admise entre le catarrhe aigu simple et le catarrhe aigu purulent, parce que la suppuration de la caisse constitue une terminaison fréquente de l'inflammation aiguë, il n'en est pas de même pour l'otite moyenne chronique. Ici, en effet, il existe entre la phlegmasie simple, non suppurative, de l'oreille moyenne, et celle qui s'accompagne d'une sécrétion purulente, des différences tellement tranchées qu'il est indispensable de décrire isolément : a. L'*Otite moyenne chronique simple* ; b. L'*Otite moyenne chronique purulente.*

a. Otite moyenne chronique simple.

Cette affection, malgré son extrême fréquence, est encore incomplétement connue. C'est elle qui cause la plupart de ces surdités que l'on n'hésite pas à qualifier de *surdités nerveuses*, comme autrefois on désignait sous le nom d'*amauroses* toutes les maladies ignorées du fond de l'œil. Les recherches d'anatomie pathologique, les perfectionnements apportés aux procédés d'exploration et de diagnostic ont fait la lumière sur la véritable nature de ces prétendues surdités nerveuses qui ont leur siége dans l'appareil conducteur du son, c'est-à-dire dans l'oreille moyenne, et sont consécutives à un processus inflammatoire chronique qui revêt les formes les plus variées.

Étiologie. — L'inflammation chronique, non suppurative, de l'oreille moyenne se rencontre à tous les âges, quoique certaines formes de la maladie soient plus particulièrement communes à chaque période de la vie. Tantôt elle succède à une otite moyenne aiguë ou subaiguë et reconnaît alors toutes les causes qui peuvent donner naissance à cette dernière; tantôt l'inflammation chronique de l'oreille moyenne apparaît d'emblée sans avoir passé préalablement par une période d'acuité.

La relation pathogénique que nous avons signalée à propos de l'otite moyenne aiguë entre les affections de la cavité naso-pharyngienne et celles de l'oreille moyenne, se retrouve dans l'étiologie de l'otite moyenne chronique, qui, bien souvent, n'est que la propagation d'une inflammation chronique de l'arrière-gorge et des fosses nasales. Celle-ci, comme on le sait, est presque constamment la manifestation d'un état constitutionnel, tel que : la scrofule, la dartre, l'arthritis, la syphilis. Aussi pourrait-on dire que l'otite moyenne chronique reconnaît souvent pour cause l'une de ces diathèses. Il suffit de rappeler l'extrême fréquence du catarrhe

naso-pharyngien chez les enfants lymphatiques et scrofuleux pour établir que, chez ces mêmes sujets, l'otite moyenne chronique doit être extrêmement commune. J'ai dit, en parlant du catarrhe naso-pharyngien, que j'avais souvent rencontré cette affection chez des sujets manifestement dartreux ou arthritiques. Or, on observe des formes d'inflammations chroniques de la trompe et de la caisse qui se lient à ces états diathésiques et coïncident avec les variétés de catarrhe naso-pharyngien propres à la dartre et à l'arthritis. Enfin, on admet sans contestation que les manifestations secondaires ou tertiaires de la syphilis ne sont pas rares au voisinage de l'ouverture des trompes, et quoique ces manifestations n'aient pas encore été étudiées d'une manière suffisante, l'observation enseigne que, chez les syphilitiques, les lésions inflammatoires chroniques de l'oreille moyenne se développent assez fréquemment.

Mais s'il est vrai que, dans bien des cas, la phlegmasie chronique de l'oreille moyenne est consécutive à une maladie de même nature siégeant primitivement dans la cavité naso-pharyngienne, et envahissant de proche en proche la trompe et la caisse du tympan, on est forcé de reconnaître que quelquefois aussi la maladie débute primitivement dans l'oreille moyenne et plus particulièrement dans la caisse, tandis que la trompe reste tout à fait saine. Cette otite chronique primitive est plus commune chez les adultes et les vieillards que chez les enfants, et il faut avouer que son étiologie est très-obscure. Quoique, chez certains individus, j'aie cru saisir une influence diathésique assez accusée, je n'oserais, cependant, rien affirmer à cet égard, ne possédant pas de données suffisantes pour rattacher à telle ou telle diathèse la production des diverses lésions pathologiques dont l'oreille moyenne est le siége. L'hérédité paraît néanmoins jouer, dans ces cas, un rôle important, et il n'est pas rare de voir les membres d'une même famille devenir sourds à peu près au même âge, et présenter les signes d'une maladie chronique de la caisse.

ANATOMIE PATHOLOGIQUE. — L'anatomie pathologique de l'otite moyenne chronique date des remarquables recherches de Toynbee, que les auteurs allemands n'ont fait que suivre dans une voie qu'il a le mérite d'avoir tracée le premier. Il s'en faut, cependant, que nos connaissances soient entièrement complètes au sujet des altérations anatomiques de l'otite moyenne chronique. On n'a pas encore suivi, dans toutes ses phases, le processus morbide, et, en présence de lésions extrêmement variées, on se demande si ces lésions ne sont que des degrés d'un même état pathologique, ou si elles constituent des formes entièrement distinctes, nées d'un processus différent. C'est aux travaux ultérieurs qu'il appartient d'élucider ces points encore obscurs.

En s'en tenant à l'anatomie pathologique, on doit admettre plusieurs formes de l'otite moyenne chronique, que je désignerai sous les noms de *catarrhale*, *plastique* ou *exsudative*, et *sclérémateuse*. Les deux premières, qui succèdent souvent à l'état aigu ou subaigu, sont manifestement le

résultat d'un processus inflammatoire chronique. Je n'oserais encore me prononcer sur la nature exacte de la troisième.

1° *Dans la forme catarrhale*, les altérations anatomiques se rapprochent de celles que nous avons rencontrées dans l'otite moyenne aiguë, et sont principalement caractérisées par l'hypérémie, la tuméfaction et l'hypersécrétion de la muqueuse.

La vascularisation et l'épaississement de la membrane qui revêt l'oreille moyenne, sont moins prononcées que dans l'otite aiguë; il est rare que la muqueuse soit assez tuméfiée pour remplir presque complétement la caisse. Elle présente plutôt une infiltration interstitielle qui en augmente plus ou moins l'épaisseur, et dans les cas anciens, la muqueuse offre une coloration blanchâtre, blanc jaunâtre ou blanc grisâtre, avec une très-fine injection à sa surface. Tantôt ces altérations, de même que dans l'otite aiguë, existent également sur toutes les parois de la caisse et même sur la muqueuse qui entoure les parties contenues, telles que les osselets, les ligaments et les muscles; tantôt ces altérations sont plus particulièrement localisées en certains points.

Quoique la couche muqueuse de la membrane du tympan participe presque constamment aux lésions du reste de la muqueuse tympanique, il se peut, cependant, que cette membrane soit préservée et conserve ses caractères normaux; dans d'autres cas, au contraire, la couche muqueuse de la membrane du tympan est plus particulièrement affectée, tandis que les autres parties de la caisse sont relativement saines. Ces différences dans le degré de participation de la membrane du tympan aux altérations du catarrhe chronique de l'oreille ont une importance très-grande en clinique, et expliquent les apparences très-diverses sous lesquelles le tympan peut se présenter à l'œil de l'observateur.

La paroi de la caisse dont les lésions offrent le plus d'intérêt est la paroi labyrinthique, où se trouvent les fenêtres ovale et ronde. On sait que ces orifices sont placés au fond d'un canal osseux que l'on désigne souvent sous le nom de *niche*. L'épaississement de la muqueuse qui revêt ces niches a pour effet de les retrécir et souvent même de les obstruer complétement. La membrane de la fenêtre ronde ou tympan secondaire, dont la face externe est recouverte par la muqueuse tympanique, est souvent épaissie. On rencontre les mêmes lésions du côté de la niche de l'étrier; cet osselet est souvent enseveli, pour ainsi dire, au milieu de la muqueuse hypertrophiée, et son immobilisation est encore rendue plus complète par les altérations de la membrane qui unit sa base au pourtour de la fenêtre ovale et qui est également recouverte par un feuillet muqueux.

Les parties qui traversent la caisse du tympan et qui sont revêtues par la muqueuse se ressentent aussi des lésions de cette dernière. Les articulations des osselets perdent de leur mobilité et, comme cela s'observe dans toutes les jointures condamnées à un repos prolongé, finissent par s'ankyloser. Ce résultat sera d'autant plus vite obtenu que l'inflammation

développée dans la muqueuse peut se propager aux ligaments, à la synoviale et aux surfaces articulaires sous-jacentes.

Le ligament suspenseur du marteau, qui attache la tête de cet osselet à la voûte du tympan, s'hypertrophie, subit une rétraction lente, d'où résulte une déviation du marteau dont le manche s'incline du côté de la caisse. Le tendon du muscle tenseur du tympan, qui traverse la caisse de dedans en dehors pour venir se fixer au manche du marteau, et qui est entouré par une gaîne fibro-muqueuse, ne tarde pas à se rétracter et à devenir immobile dans sa gaîne hypertrophiée. Il en est de même pour le tendon du muscle de l'étrier ; quant aux fibres musculaires, on a constaté, dans quelques cas, leur dégénérescence graisseuse.

Enfin, je dois encore signaler une lésion particulière de la chaîne des osselets, sur laquelle Toynbee (1) a appelé l'attention, et qui paraît quelquefois se rattacher à l'inflammation chronique simple ; je veux parler de la disjonction de l'enclume et de l'étrier. Cette lésion, véritable luxation spontanée, semble résulter de pressions, de tractions anormales exercées sur la branche de l'enclume, par suite de gonflements et d'hypertrophies partielles de la muqueuse. Quelquefois la disjonction de l'enclume et de l'étrier reconnaît pour cause une sorte d'atrophie ou d'absorption de la longue branche de l'enclume ; ainsi que cela existait dans un cas présenté par Hinton (2), à la Société pathologique de Londres.

Dans la forme catarrhale de l'otite moyenne, il y a presque constamment une sécrétion anormale dont le produit est très-variable. C'est tantôt un liquide séreux, muqueux, séro ou muco-purulent ou même constitué par du pus. Cette dernière condition ne se rencontre généralement que dans les cas où l'inflammation a passé momentanément à l'état aigu.

La quantité de liquide épanché dans la caisse est quelquefois assez considérable pour repousser la membrane du tympan au dehors. Dans certains cas, sous l'influence de cette pression excentrique, la membrane finit par s'ulcérer et se rompre, et ainsi s'établissent un certain nombre de suppurations de la caisse, qui surviennent silencieusement et sans donner lieu à aucun symptôme douloureux. Suivant Hinton, il serait très-fréquent de rencontrer dans la caisse des amas de mucus concret, adhérent aux diverses parois de la cavité ou à la chaîne des osselets. Quoique cet auteur considère cette accumulation de mucus visqueux comme très-commune, et qu'il semble avoir nombre de fois vérifié le fait sur le vivant par l'incision de la membrane du tympan, l'absence d'examen nécroscopique ne me permet pas d'accepter, comme suffisamment démontrée, l'assertion précédente.

La trompe d'Eustache participe à peu près constamment aux lésions de la caisse, dans l'inflammation catarrhale de l'oreille moyenne. Sans parler des altérations propres au catarrhe naso-pharyngé, signalons l'hy-

(1) *The Lancet*, 1866, t. I, p. 660.

(2) *Med. Times and Gazette*, 3 mars 1866.

périémie, l'hypertrophie de la muqueuse tubaire, entraînant le rétrécissement du canal ou son obstruction complète, et de l'hypersécrétion glandulaire dont les produits oblitèrent l'orifice pharyngien de la trompe sous forme de bouchons muqueux.

J'ai insisté, à plusieurs reprises, sur les conséquences qu'entraînait constamment l'obstruction de la trompe, conséquences d'autant plus graves dans les cas d'inflammation chronique de la caisse, que la membrane du tympan et les osselets repoussés en dedans par la pression atmosphérique agissant par le conduit, ne tardent pas à être irrévocablement fixés dans cette position anormale, par suite de l'épaississement de la muqueuse qui recouvre les osselets et les tendons des muscles.

2° La *forme plastique ou exsudative* de l'inflammation chronique de l'oreille moyenne peut coexister avec la précédente, mais, en général, elle s'en distingue par l'absence de toute sécrétion anormale. Quelquefois même, quoique le fait soit plus rare, l'hypertrophie de la muqueuse est à peine marquée. Mais la lésion caractéristique consiste dans la production de pseudo-membranes, plus ou moins larges et épaisses, traversant la cavité de la caisse et unissant des parties normalement séparées les unes des autres. Rien de plus variable que la disposition de ces bandes membraneuses, que Toynbee a bien décrites et qu'il a rencontrées deux cent soixante-onze fois sur ses onze cent quarante-neuf dissections. On les voit très-fréquemment s'étendre entre la membrane du tympan et les différentes parois de la caisse, mais surtout la paroi interne, et en vertu de leur force rétractile, ces pseudo-membranes attirent en dedans les parties de la membrane du tympan auxquelles elles s'insèrent. Souvent aussi les osselets se trouvent unis entre eux; ainsi le col du marteau à la longue apophyse de l'enclume ou à quelque partie voisine de la caisse. Il est très-fréquent aussi de voir l'étrier solidement fixé au promontoire par des bandes membraneuses. Enfin, lorsque les pseudo-membranes sont très-abondantes et remplissent une partie de la caisse, le tendon du muscle tenseur du tympan, l'articulation de l'enclume et de l'étrier sont comme enclavés dans le tissu de nouvelle formation.

J'ajouterai que, dans quelques cas, on a constaté la présence de bandes membraneuses dans la trompe d'Eustache dont le calibre se trouve plus ou moins rétréci.

La pathogénie de ces bandes membraneuses est encore assez mal connue. On ignore si elles résultent d'une exsudation plastique de la muqueuse tympanique, ayant subi une organisation secondaire, ou si elles sont uniquement constituées par des adhérences de la membrane muqueuse hypertrophiée, adhérences qui se seraient ensuite allongées lors du retour de la membrane à son état primitif. La première explication me paraît beaucoup plus satisfaisante; elle est même seule acceptable pour un certain nombre de cas. Mais quel que soit le mode de développement de ces bandes membraneuses, il est inutile d'insister longuement pour montrer leur action nuisible, qui peut se résumer dans

un mot : l'immobilisation plus ou moins complète de la membrane du tympan et des osselets.

3° La *forme sclérémateuse* de l'otite moyenne chronique est la moins bien connue ; du moins, il est encore permis d'hésiter sur la nature et la pathogénie des altérations anatomiques qui la caractérisent, et dont l'origine inflammatoire peut être pour quelques-unes d'entre elles l'objet de certains doutes. Quoi qu'il en soit, et jusqu'à ce qu'on ait démontré qu'il s'agit d'une espèce morbide distincte, nous admettrons une forme de phlegmasie chronique de la caisse, dans laquelle la muqueuse, subissant une transformation interstitielle, devient plus épaisse, plus dure, moins élastique, en même temps que sa couche profonde, périostique, est le point de départ de productions calcaires, d'exostoses ou d'hyperostose. L'absence de toute sécrétion est encore un caractère distinctif de cette sorte de sclérose de la muqueuse de la caisse.

Il est possible que cette forme d'otite moyenne chronique succède au catarrhe simple. Cependant, il m'a paru qu'elle se développait le plus souvent d'emblée et sans avoir passé par une période catarrhale. Elle coïncide plus souvent avec la forme plastique ou exsudative, et il n'est pas rare de voir des pseudo-membranes exister en même temps que les lésions propres à la sclérose de la caisse.

Ces lésions ne sont pas toujours également réparties ; tantôt, et le plus souvent, la totalité de la caisse (parois et contenu) est envahie ; tantôt certains points sont plus particulièrement le siége des altérations anatomiques ; ainsi quelquefois elles se montrent très-accusées sur la membrane du tympan et la moitié externe de la chaîne des osselets, tandis que le reste de la chaîne et la paroi labyrinthique sont à peine malades ; mais plus souvent le contraire a lieu, c'est-à-dire qu'avec des lésions très-marquées du côté de la paroi labyrinthique et du côté de l'étrier, on trouve la membrane tympanique, le marteau et l'enclume presque à l'état normal.

Je ne saurais trop insister sur ce fait déjà signalé à l'occasion de la forme catarrhale, et dont la connaissance permet de comprendre les résultats variables fournis par l'examen objectif de la membrane du tympan, qui parfois ne sont pas en rapport avec le degré des troubles fonctionnels.

Ceci posé, nous étudierons plus spécialement les altérations de l'otite sclérémateuse sur la membrane du tympan, sur les osselets, sur la paroi labyrinthique de la caisse.

La membrane du tympan, qui parfois n'est le siége d'aucune altération, présente souvent une épaisseur et une rigidité considérables, par suite de l'infiltration de ses lames ; on y remarque fréquemment des dépôts calcaires, plus ou moins étendus, qui envahissent quelquefois même sa presque totalité.

L'altération de la muqueuse qui entoure les osselets entraîne, du côté des articulations, les mêmes conséquences que nous avons déjà signalées

à l'occasion des autres formes d'otites moyennes, c'est-à-dire l'ankylose de ces osselets ; cette ankylose est seulement beaucoup plus complète, et j'ai vu l'enclume et le marteau réunis par une sorte de fusion osseuse. Il n'est pas rare non plus de rencontrer une véritable hyperostose affectant un ou plusieurs osselets : le marteau, l'enclume, l'étrier, dont les dimensions sont notablement augmentées.

Mais les altérations les plus intéressantes à étudier sont celles que l'on observe du côté de la paroi labyrinthique, et principalement du côté de la fenêtre ovale et de la fenêtre ronde. Indépendamment de l'épaississement et de la sclérose de la muqueuse qui revêt ces parties, on rencontre fréquemment des incrustations calcaires de la membrane qui entoure la base de l'étrier et de celle qui ferme la fenêtre ronde. Celle-ci est quelquefois obturée par une exostose née des parties voisines. Il en est de même de la fenêtre ovale, dont les lésions sont peut-être plus communes ou, du moins, ont été mieux étudiées. Elles aboutissent toutes au même résultat, l'ankylose de la base de l'étrier dans la fenêtre ovale. Toynbee en a décrit le premier les différentes formes avec un soin minutieux. Je me bornerai à dire que cette ankylose est souvent produite par l'hyperostose de la base de l'étrier, dont la largeur et l'épaisseur sont considérablement augmentées, en même temps que les membranes qui l'unissent au pourtour de la fenêtre ovale sont elles-mêmes épaissies et souvent crétifiées ou ossifiées ; dans d'autres cas, ce sont des hyperostoses des parties voisines, qui s'avancent au-dessus de l'étrier et l'immobilisent ; ainsi des jetées osseuses s'avancent quelquefois du promontoire vers la niche de l'étrier, qui ne tarde pas à être lui-même englobé dans la masse osseuse.

Les cellules mastoïdiennes participent presque constamment au processus interstitiel de la caisse, et tendent à disparaître par suite d'une sorte d'hyperplasie osseuse ou d'hyperostose de leurs parois ; on les trouvera donc plus petites, plus compactes, et, dans les cas anciens, elles pourront même disparaître entièrement et être remplacées par un tissu compacte, presque éburné, ainsi que j'ai eu quelquefois l'occasion de l'observer.

Enfin, il est encore à noter que, dans l'otite moyenne sclérémateuse, la trompe est très-souvent saine, et présente même quelquefois une largeur inaccoutumée, caractère important qui semble indiquer que le processus morbide a pris son origine dans la caisse même. Cependant, il peut se faire que la trompe participe aux altérations de la caisse, et, dans un certain nombre de cas, on la trouve rétrécie par suite de l'épaississement de sa couche muqueuse et parfois même par une sorte d'hyperostose de ses parois.

Si nous voulons résumer en quelques mots cette description des altérations anatomiques de l'otite moyenne chronique, description encore incomplète, malgré sa trop grande longueur, nous dirons que la phlegmasie chronique de la caisse peut être accompagnée d'un épanchement

liquide ou, au contraire, être sèche, et que, dans ce dernier cas, les lésions aboutissent presque fatalement à l'immobilisation des parties destinées à vibrer sous l'influence des ondes sonores et à transmettre ces vibrations au labyrinthe.

Il faut ajouter, d'ailleurs, qu'il n'est pas extrêmement rare de rencontrer, dans les cas d'otites moyennes chroniques de longue date, des altérations de l'oreille interne qui constituent un élément important dans la gravité du pronostic.

Symptomatologie. — La diversité des lésions anatomiques qui caractérisent l'otite moyenne chronique rend compte des variétés infinies que l'on rencontre dans la symptomatologie de cette affection. On peut néanmoins, au point de vue clinique, lui reconnaître deux formes principales: 1° une *forme humide, catarrhale*; correspondant au catarrhe chronique proprement dit; 2° une *forme sèche* qui correspond à la fois aux lésions de l'otite exsudative et à celles de l'otite interstitielle ou sclérémateuse.

1° *Forme humide, catarrhale.* — Cette forme est surtout commune chez les jeunes sujets. Tantôt elle succède au catarrhe aigu, non suppuré, de l'oreille moyenne, ou bien elle s'établit définitivement après une série d'attaques plus ou moins éloignées de phlegmasies subaiguës; tantôt elle survient d'emblée, et sans avoir jamais été précédée de phénomènes d'acuité.

La surdité est le symptôme le plus constant, et le premier dont le malade se plaigne lorsque l'affection est chronique d'emblée. Cette surdité varie depuis le simple affaiblissement de l'ouïe jusqu'à la perte absolue de la faculté d'entendre la parole, et même de percevoir les battements d'une montre appliquée sur l'oreille. Cependant, il importe de savoir que jamais, à moins d'une complication du côté du labyrinthe, la surdité n'est absolue, en ce sens que le malade peut entendre un bruit un peu fort et percevoir les vibrations transmises par les os du crâne.

La surdité présente encore ce caractère qui lui est propre, qu'elle est susceptible de varier d'intensité suivant diverses circonstances. Quelquefois l'ouïe subit tout à coup une amélioration considérable, à l'occasion d'un brusque mouvement opéré du côté du voile du palais, comme dans un bâillement, un éternument, l'action de se moucher, etc.; puis la surdité reparaît graduellement. La même amélioration momentanée se fait remarquer quelquefois par les temps secs et chauds, à la suite d'un exercice modéré; au contraire, l'humidité, le froid, les fatigues, augmentent considérablement la surdité.

Les bourdonnements d'oreille, quoique manquant quelquefois, accompagnent souvent la surdité, et parfois même la précèdent. Tantôt ce sont des pulsations isochrones à celles du cœur; tantôt ce sont des bruits de toutes natures, que les malades comparent à un sifflement, aux tintements d'une cloche, au bruit de la mer, etc., etc. Ces bourdonnements subissent, en général, et sous l'influence des mêmes causes, les alternatives d'amélioration et d'aggravation qui ont été signalées pour la surdité.

Il est très-fréquent, surtout chez les enfants, de ne constater, en dehors de ces troubles de l'ouïe, aucun autre symptôme physiologique. Dans certains cas, cependant, les malades se plaignent d'une sensation, sinon douloureuse, du moins très-gênante dans le fond de l'oreille. Ils croient y sentir un corps étranger dont ils cherchent souvent à se débarrasser en se grattant le conduit auditif ou en tirant le pavillon en différents sens. Parfois les malades ont conscience que le corps étranger se déplace avec les mouvements de la tête. Ce signe, qui s'observe dans certains cas d'épanchements intra-tympaniques, mérite qu'on y prête attention.

Enfin, on peut observer, dans le catarrhe chronique de la caisse, les divers troubles sympathiques dont il a été déjà question, à propos des maladies du conduit auditif et de la membrane du tympan, et que je me borne à rappeler, devant y revenir plus tard; tels sont les névralgies, les douleurs de tête, les vertiges, les étourdissements, l'inaptitude au travail, etc.

La membrane du tympan présente des altérations à peu près constantes, quoique variables. Il est rare qu'elle ne soit pas le siége d'une injection plus ou moins marquée, qui, dans les cas légers, occupe la périphérie de la membrane ou ses parties centrales, dans le voisinage du manche du marteau. Sa couleur normale est également troublée, soit qu'elle ait perdu sa transparence par suite de la dégénérescence de ses lames, soit qu'étant encore translucide, les parties contenues dans la caisse modifient sa coloration. Dans tous les cas où il n'existe pas un épanchement abondant dans l'intérieur de la cavité tympanique, la membrane présente une concavité anormale; le manche du marteau se projette en dedans et apparaît en raccourci; sa petite apophyse est plus saillante; le triangle lumineux est plus étroit, quelquefois même à peine visible et réduit à un point situé entre l'ombilic du tympan et sa circonférence. La projection en dedans de la membrane du tympan est telle que souvent on aperçoit, par transparence, la longue branche de l'enclume et la tête de l'étrier; dans ces cas, la couleur rosée de la muqueuse qui revêt la paroi labyrinthique, et que l'on distingue par transparence, imprime à la membrane du tympan un aspect spécial qui, joint aux symptômes précédents est, pour ainsi dire, pathognomonique.

Lorsque la caisse renferme un épanchement abondant, il est quelquefois possible de le reconnaître par l'inspection directe de la membrane du tympan. J'ai déjà décrit, à l'occasion de l'otite moyenne aiguë, l'aspect de cette membrane refoulée en dehors par un épanchement intra-tympanique, et je rappellerai qu'on observe alors une voussure en forme de kyste ou de petite vessie distendue, placée le plus souvent en arrière du manche du marteau, mais pouvant aussi occuper la moitié antérieure de la membrane ou même proéminer en avant et en arrière du manche du marteau. Dans d'autres cas où le liquide est moins abondant, il est encore possible de reconnaître sa présence à travers la membrane tym-

pathologique. On constate, en effet, une différence de coloration entre la partie supérieure et la partie inférieure qui est plus foncée que la première; la limite entre ces deux parties, de coloration différente, est marquée par une ligne noirâtre, offrant une concavité supérieure et se terminant par deux cornes sur les parties périphériques du tympan. Quelquefois cette ligne noire, qui n'est autre que la limite supérieure de l'épanchement, traverse en ligne droite la membrane. L'apparence que nous venons de décrire se modifie d'ailleurs selon que le malade change la position de sa tête, ou selon que l'on introduit de l'air dans la caisse.

Si après avoir constaté, dans la situation verticale de la tête, l'existence de cette ligne noire horizontale, séparant la membrane du tympan en deux parties, de coloration différente, on vient à faire coucher le malade, on distingue, au bout d'un certain temps, que la partie foncée qui occupait la moitié inférieure occupe maintenant la partie postérieure, et que la ligne noirâtre, marquant le niveau du liquide, n'est plus horizontale, mais oblique de haut en bas et d'arrière en avant. Puis, en replaçant le malade dans la situation verticale, les choses reprennent leur aspect primitif. Enfin, si, pendant que l'on examine la membrane du tympan, on fait pénétrer de l'air dans la caisse, ce qui est presque toujours possible, attendu que, dans ces cas, la trompe reste souvent perméable, on voit instantanément apparaître, derrière la membrane, une foule de petits cercles, à bords foncés, et qui sont dus à des globules d'air emprisonnés dans le liquide.

L'examen de la trompe d'Eustache n'est pas moins nécessaire que l'inspection de la membrane du tympan pour établir le diagnostic du catarrhe chronique de l'oreille moyenne. Le miroir rhinoscopique permettra, dans l'immense majorité des cas, de constater l'existence d'un catarrhe naso-pharyngien, ou à défaut de ce moyen d'investigation, on trouvera les signes fonctionnels de cette dernière maladie.

Si l'on cherche à faire circuler l'air dans l'oreille moyenne, d'après l'un des procédés connus, on constate presque toujours que cette circulation est difficile et imparfaite, ce qui tient à la participation à peu près constante de la trompe d'Eustache. En général, lorsque l'on a réussi, par l'un des procédés de Valsalva, de Politzer, ou par le cathétérisme suivi d'insufflation, à faire pénétrer de l'air dans la caisse, le malade accuse une amélioration subite et quelquefois très-prononcée dans la surdité et les bourdonnements.

Mais, ainsi que nous l'avons dit, le véritable procédé pour s'assurer de l'état de la trompe et de la caisse, et pour tirer de l'examen des signes importants pour le diagnostic du catarrhe chronique de l'oreille, consiste à pratiquer l'auscultation de l'oreille pendant que l'on insuffle de l'air au moyen de la sonde introduite dans la trompe. On constate alors que l'air éprouve une grande difficulté à pénétrer dans la caisse, ou même n'y pénètre pas du tout; à chaque insufflation, on entend un bruit éloigné, une sorte de gargouillement produit par le déplacement du mucus qui en-

goue la trompe dans sa portion pharyngienne; puis si l'on continue les insufflations, le bruit se rapproche et finit par éclater, pour ainsi dire, dans l'oreille de l'observateur, comme un râle sous-crépitant, à bulles assez petites, et accompagnées chaque fois d'un bruit de soupape dû au mouvement de la membrane tympanique. Si la trompe n'est pas rétrécie par l'inflammation ou engouée par des mucosités, les signes stéthoscopiques dont je viens de parler en dernier lieu se montrent dès les premières insufflations.

Le catarrhe chronique de l'oreille moyenne peut persister assez longtemps sans grande aggravation; le plus souvent, cependant, les symptômes fonctionnels se prononcent davantage, et si l'on n'y porte un prompt remède, la surdité devient presque complète et souvent incurable.

Dans certains cas, le catarrhe chronique de la caisse passe à l'état aigu et se termine par suppuration. Enfin, il n'est pas très-rare de voir la suppuration s'établir lentement et sans aucun phénomène douloureux; la membrane du tympan distendue de dedans en dehors par un liquide muco-purulent s'ulcère, et un écoulement purulent s'établit. Nous reviendrons sur ce sujet à l'occasion de l'otite chronique purulente.

2° *Forme sèche, sclérémateuse.* — Cette forme d'otite moyenne chronique est surtout commune dans l'âge moyen de la vie et chez les vieillards. Elle peut sans doute succéder à la forme précédente, mais le plus souvent elle se montre d'emblée, et rien n'est plus insidieux que son début. Les malades ne ressentent aucune douleur, et comme, en général, une seule oreille est attaquée primitivement, ils ne s'aperçoivent qu'ils sont sourds de cette oreille que par suite d'une circonstance fortuite, ou lorsque l'autre oreille commence à se prendre à son tour, ce qui arrive presque constamment. Aussi beaucoup de malades ne s'inquiètent de leur état et ne cherchent à y remédier que lorsque déjà les lésions sont extrêmement avancées d'un côté.

La surdité est donc l'un des premiers symptômes de la maladie, et l'on peut ajouter, le symptôme constant. Elle présente certains caractères qu'il est bon de faire connaître. Rarement on la voit subir les alternatives d'amélioration et d'aggravation que j'ai signalées dans la surdité propre au catarrhe de l'oreille moyenne, ou du moins les variations qui se produisent dans les mêmes conditions sont-elles beaucoup moins accusées. On observe fréquemment, chez le même malade, une différence considérable entre la faculté d'entendre le bruit de la montre et le pouvoir de comprendre la voix articulée et de suivre une conversation. Ainsi le même malade qui perçoit le tic-tac de la montre à une distance relativement grande, n'entend la voix que sur un ton très-fort, et est presque complétement incapable de suivre une conversation à laquelle se mêlent diverses personnes. Ce caractère de la surdité a une grande importance diagnostique, et semble indiquer *a priori* que la cause réside dans l'appareil destiné à la transmission du son et à l'accommodation de l'ouïe.

Un autre caractère de la surdité propre à l'otite moyenne chronique, c'est que souvent les malades entendent beaucoup mieux au milieu du bruit, pendant qu'ils roulent en voiture, en chemin de fer. Quoiqu'on ait avancé diverses explications de ce phénomène, j'avoue n'en connaître aucune de satisfaisante ; mais lorsqu'il a été bien constaté, il est presque pathognomonique.

Les bourdonnements sont presque aussi constants que la surdité, et se montrent en même temps qu'elle. Cependant ils manquent quelquefois, ou ne surviennent qu'à une période plus ou moins avancée de la maladie. On pourrait presque dire, malgré le supplice qu'ils causent au malade, que c'est une circonstance heureuse de les voir survenir dès le début, car plus que l'affaiblissement progressif de l'ouïe, ils attirent l'attention sur l'oreille malade. Ces bourdonnements offrent d'ailleurs toutes les variétés. Si l'on excepte peut-être les affections labyrinthiques proprement dites, dans aucune affection de l'oreille on ne les voit acquérir une intensité aussi grande que dans l'otite moyenne que nous étudions. Ils constituent un tourment de toutes les heures qui plonge le malade dans un état de profonde tristesse, modifie son caractère et le pousse même quelquefois à des idées de suicide.

Les causes de ces bourdonnements sont multiples et souvent complexes. Dans un certain nombre de cas, ils dépendent d'une altération concomitante du côté du labyrinthe, et constituent dès lors un symptôme d'une gravité pronostique très-grande. Dans d'autres cas, ils semblent résulter d'une augmentation de pression dans l'intérieur des cavités labyrinthiques. En effet, l'anatomie pathologique de l'otite moyenne chronique montre de fréquentes lésions qui doivent avoir pour effet de soumettre le liquide du labyrinthe à une pression exagérée; cet excès de pression existe en effet toutes les fois que la base de l'étrier est enfoncée dans la fenêtre ovale. Or, nous avons vu que le processus pathologique de la caisse amenait à peu près constamment ce résultat. Il faut ajouter que les altérations concomitantes du côté de la fenêtre ronde, que l'on rencontre si fréquemment avec celles de la fenêtre ovale, assurent une compression plus énergique du liquide labyrinthique, puisque ce liquide, refoulé par l'enfoncement de l'étrier du vestibule vers la rampe tympanique du limaçon, trouve, du côté de la fenêtre ronde, un obstacle nouveau. On peut donc dire, d'une manière générale, que l'otite moyenne chronique s'accompagne à peu près constamment d'une augmentation de pression intra-labyrinthique, d'où résultent les impressions subjectives qui constituent les bourdonnements.

Enfin, on peut encore admettre, si l'on songe à la richesse du plexus tympanique, que, dans certains cas, les bourdonnements sont d'origine réflexe.

On observe, dans le cours de l'otite moyenne chronique, une foule de phénomènes subjectifs, autres que les bourdonnements, qui peuvent être rapportés aussi bien à l'excès de pression intra-labyrinthique, dont nous

venons de parler, qu'à l'irritation des branches nerveuses qui constituent le plexus tympanique.

On voit des malades se plaindre de temps à autre d'étourdissements, de vertiges, accompagnés quelquefois de vomissements ; d'autres accusent une lourdeur de tête habituelle, et semblent avoir conscience de la cause de leur mal, en disant qu'il leur paraît que le cerveau est comprimé. Ces divers phénomènes subjectifs, y compris les bourdonnements, augmentent d'intensité le matin au réveil, après les repas, après un exercice physique, après un travail intellectuel. Dans quelques cas, on voit se joindre aux symptômes précédents de véritables névralgies, qui siégent principalement sur le trajet des nerfs de la cinquième paire. Enfin on constate assez fréquemment, chez les individus atteints d'otite moyenne chronique, une irritabilité nerveuse exagérée, une altération des facultés intellectuelles, l'inaptitude au travail, la perte de la mémoire, et fréquemment même une tendance manifeste à l'hypochondrie et à la lypémanie.

Et ce qui prouve bien que ces troubles nerveux sont sous la dépendance de la maladie de l'oreille, c'est que, dans un certain nombre de cas où le traitement local a une heureuse influence sur la maladie de l'oreille, on les voit disparaître ou du moins se modifier notablement. Parmi un assez grand nombre de faits qui démontrent la proposition précédente, je citerai une observation de Orne Green (1) (de Boston). Un homme, affecté d'otite moyenne chronique simple, se plaignait en même temps de vertiges intenses accompagnés de vomissements. Tous les remèdes internes avaient échoué. Les accidents disparurent complétement sous l'influence d'un traitement local de l'oreille, qui amena en même temps la guérison de l'otite. Un an plus tard, il y eut une légère rechute coïncidant avec le retour du vertige seul, qui disparut encore sous l'influence du traitement local.

Les symptômes objectifs sont également très-variables. Le conduit auditif présente une sécheresse remarquable ; la peau est souvent recouverte d'une fine poussière blanchâtre comme dans le ptyriasis.

La membrane du tympan présente le plus souvent une opacité générale ou partielle, et qui, dans ce dernier cas, occupe plus particulièrement la circonférence. Cette opacité, qui donne au tympan une couleur grisâtre ou jaunâtre, est quelquefois telle que la membrane paraît comme une lame de parchemin. C'est ce que l'on observe dans les cas très-anciens, dans lesquels il n'est pas rare de voir se développer aussi des dégénérescences crétacées. Tantôt on ne constate aucune vascularisation anormale ; tantôt il existe quelques petits vaisseaux à la périphérie de la membrane et surtout le long du manche du marteau. Celui-ci reste généralement bien visible, à moins que toute l'épaisseur de la membrane ne soit altérée.

(1) *Boston med. and surg. Journ.*, 21 janv. 1869, cité par Knapp (*Archives of Ophthalmology and Otology*, vol. II, n° 1, p. 218).

Quoique les modifications précédentes se rencontrent dans l'immense majorité des cas, il est important de savoir que parfois, les lésions anatomiques siégeant presque exclusivement sur la paroi interne de la caisse, la membrane ne paraît pas altérée dans sa structure et se montre avec sa coloration et sa transparence normales. Elle est très-fortement tendue et réfléchit vivement la lumière.

Il est à peu près constant de trouver une modification dans la courbure du tympan, ainsi qu'on peut en juger par la direction du manche du marteau et par la forme du triangle lumineux. Le manche du marteau apparaît en raccourci, sa petite apophyse fait, vers la partie supérieure du tympan, une saillie notable, et semble près de perforer la membrane. Dans quelques cas, le marteau étant ankylosé et ne pouvant suivre le mouvement de rétraction de la membrane, celle-ci se creuse en avant et en arrière du manche du marteau, qui fait alors une saillie particulière, partageant la membrane en deux parties bien distinctes.

Le triangle lumineux, en vertu de la rétraction de la membrane en dedans, est allongé, souvent réduit à une sorte de raie lumineuse, mal délimitée, ou à un point qui occupe le voisinage de l'ombilic. Dans d'autres cas, il existe des points lumineux anormaux qui donnent l'idée de dépressions partielles de la membrane et indiquent l'existence d'adhérences. Ces adhérences sont surtout fréquentes à la partie supérieure du segment postérieur de la membrane, là où se trouvent, à une très-petite distance, la longue branche de l'enclume et la tête de l'étrier. Celle-ci apparaît quelquefois derrière la petite apophyse du marteau, sous forme d'un point jaunâtre placé au centre d'une dépression; de même la longue branche de l'enclume se dessine parallèlement au manche du marteau et en arrière sous la forme d'une ligne jaunâtre; enfin, en arrière et en haut, on voit souvent une ligne fine et blanchâtre qui se porte de la petite apophyse du marteau à la circonférence postérieure de la membrane, et qui représente la corde du tympan.

C'est principalement, ainsi que nous allons le voir, par l'exploration de la trompe d'Eustache que l'on peut se rendre compte du degré de mobilité de la membrane du tympan et des osselets. Néanmoins, à défaut de cette exploration, il est possible de juger ce point de diagnostic à l'aide d'un instrument spécial qui a été décrit ailleurs sous le nom de *spéculum pneumatique* (voy. p. 8) et qui permet de diminuer ou d'augmenter la pression atmosphérique à la surface externe de la membrane du tympan. Lors donc que l'on fait agir cet instrument, si le marteau est ankylosé, on le voit rester immobile au lieu d'exécuter les mouvements en dehors et en dedans, que l'on observe dans les mêmes circonstances, toutes les fois que les osselets jouissent de leur mobilité. La membrane seule, à moins qu'elle ne soit fortement rétractée, exécute quelques légers mouvements en avant et en arrière du manche du marteau, mais ne se déplace pas d'une seule pièce comme à l'état normal.

Le spéculum pneumatique permet encore de reconnaître l'existence

de brides, d'adhérences à la surface interne de la membrane du tympan. Dans ce cas, en effet, au moment où l'on raréfie l'air contenu dans le conduit, la membrane du tympan tendant à se porter au dehors, on voit se dessiner à sa surface un nombre variable d'enfoncements marqués par autant de points lumineux qui répondent aux adhérences anormales.

L'exploration de la trompe fournit encore au chirurgien une série de signes indispensables pour établir le diagnostic. Lorsqu'on cherche à faire pénétrer de l'air par un des procédés connus, mais surtout par le cathétérisme, on peut constater deux états différents : tantôt la trompe est libre, et quelquefois même présente une largeur inaccoutumée, en sorte que la douche d'air pénètre avec une force considérable dans l'oreille moyenne; tantôt la trompe est rétrécie, et l'air insufflé entre difficilement dans la caisse. Il est facile de reconnaître ces deux états différents par l'auscultation de l'oreille, qui fournit en outre d'autres renseignements sur le degré de mobilité du tympan, sur l'absence de sécrétion anormale, etc. Si nous supposons, en effet, un malade chez lequel la trompe d'Eustache est largement ouverte, et si nous examinons la membrane du tympan pendant qu'on fait pénétrer une douche d'air par un des procédés connus (procédé de Valsalva, de Politzer, cathétérisme suivi de douche), nous constaterons une diminution considérable dans la mobilité de la membrane, et quelquefois même une immobilité complète. On peut en conclure que les osselets sont ankylosés, et qu'il existe un épaississement notable de la muqueuse. L'ankylose peut d'ailleurs affecter une ou plusieurs articulations; l'immobilité de la membrane indique que le marteau et l'enclume sont soudés ensemble ou du moins immobilisés tous les deux. Il se peut, en effet, que les mouvements de la membrane tympanique sous l'influence de la douche d'air soient conservés, quoiqu'il y ait une ankylose partielle; par exemple, il n'est pas très-rare que les mouvements du marteau sur l'enclume persistent, quoique l'étrier soit immobilisé dans la fenêtre ovale, et c'est dans ces cas que la membrane du tympan conserve sa mobilité.

L'auscultation de l'oreille montre en outre une modification du bruit normal : au lieu de ce bruit de soupape, accompagné d'une crépitation fine et sèche, l'oreille du chirurgien perçoit un véritable bruit de souffle rude et qui donne bien l'idée d'une colonne d'air arrivant dans une cavité à parois rigides. Je n'ai jamais entendu ces craquements signalés par Triquet comme pathognomoniques de l'ankylose de l'étrier.

Lorsque, au contraire, la trompe est rétrécie, l'insufflation de l'air dans la caisse produit un sifflement particulier; au lieu d'entrer d'une seule masse, il pénètre par jets successifs, inégaux. Pour compléter ce dernier point de diagnostic, il est souvent utile de faire le cathétérisme complet de la trompe en insinuant dans le calibre de la sonde une petite bougie de 1/2 millimètre de diamètre, qui est arrêtée en un point du canal et indique ainsi le siége du rétrécissement. Je reviendrai plus tard sur l'emploi de ces bougies à l'occasion du traitement.

Enfin, un symptôme des plus importants de l'otite sclérémateuse, c'est que, contrairement à ce que l'on observe dans le catarrhe véritable de l'oreille moyenne, la pénétration de l'air dans la caisse ne modifie que très-légèrement, ou même n'améliore en aucune façon la surdité et les bourdonnements.

La forme scélérémateuse de l'otite moyenne chronique est extrêmement variable dans sa marche. Indépendamment de son début insidieux dont nous avons déjà parlé, elle peut offrir une aggravation extrêmement lente, ou, au contraire, déterminer assez rapidement des troubles fonctionnels très-graves et amener une surdité complète. Dans le premier cas, la maladie peut durer plusieurs années avant d'arriver à ce résultat. Quelquefois même elle semble s'arrêter dans sa marche, et la surdité persiste au même degré.

Mais on peut dire, d'une manière générale, que l'otite moyenne sclérémateuse a une marche graduellement ascendante et conduit presque fatalement à la perte complète de l'ouïe. Il est ordinaire, en outre, de voir la maladie, après avoir débuté d'un côté, et après avoir déjà notablement compromis la fonction auditive, envahir l'autre oreille et présenter de ce côté une marche assez rapide.

Diagnostic. — S'il est assez généralement facile de reconnaître l'existence d'une otite moyenne chronique, les difficultés sont souvent très-grandes lorsqu'il s'agit de déterminer exactement le siége et la nature des lésions anatomiques. Aussi le chirurgien, manquant de données suffisantes pour établir un diagnostic précis, se trouve-t-il fréquemment dans la nécessité de réserver le pronostic et de rester dans le doute relativement à l'opportunité ou à l'efficacité d'un traitement curatif. C'est là une lacune bien regrettable, que les recherches ultérieures permettront sans doute de combler. Dans l'état actuel de la science, il est cependant possible, pour un assez grand nombre de cas, et par une analyse minutieuse des symptômes, de parvenir à une certaine précision dans le diagnostic de l'otite moyenne chronique.

La surdité causée par cette dernière maladie pourrait être confondue avec une surdité dépendant d'une lésion du labyrinthe ou du nerf auditif. Cette erreur était même constamment commise, il y a quelques années, et c'est à peine si l'on commence aujourd'hui à savoir l'éviter. L'examen physique de l'oreille, à l'aide des différents procédés que nous avons fait connaître, permet ordinairement de constater l'existence de lésions de l'oreille moyenne. Toutefois, on pourrait éprouver quelques hésitations, dans les cas où, les lésions siégeant principalement sur la paroi labyrinthique, la membrane du tympan se présente à l'examen avec des caractères à peu près normaux. Je reviendrai sur ce diagnostic différentiel à l'occasion des maladies du labyrinthe.

D'une manière générale on peut dire que lorsque le labyrinthe est atteint, on n'observe jamais ces alternatives d'amélioration et d'aggravation propres à l'otite moyenne chronique et surtout à sa forme catar-

rhale. En effet, tant que le labyrinthe reste intact, les vibrations sonores parviennent au nerf auditif par l'intermédiaire des parois crâniennes, et la surdité n'est pas absolue. On peut donc établir que toutes les fois que la surdité sera complète, non-seulement pour les sons transmis par l'air, mais encore pour les sons transmis par les os du crâne, l'appareil nerveux est atteint.

Mais lorsqu'il s'agit de surdités incomplètes s'accompagnant des lésions manifestes de l'otite moyenne chronique, et surtout de l'otite scléréma teuse, l'hésitation est permise. La surdité est-elle due uniquement aux lésions de la caisse, ou dépend-elle d'altérations concomitantes du labyrinthe? Cette question se présente journellement dans la pratique et sa solution est extrêmement importante au point de vue du pronostic. L'étude du mode de transmission des vibrations sonores par les os du crâne rend ici les plus grands services. Ce mode d'exploration a été décrit (voy. p. 21), et je me bornerai à indiquer les résultats qu'il est susceptible de fournir. Si le diapason mis en vibration et appliqué sur le sommet de la tête est mieux entendu par le sujet en expérience du côté où la surdité existe, ou les deux oreilles étant inégalement atteintes, du côté où la surdité est la plus prononcée, on peut en conclure que l'appareil nerveux est intact et que les lésions siégent uniquement dans l'appareil de transmission du son, c'est-à-dire dans la caisse et les parties qui y sont contenues. Les résultats de l'expérience sont encore rendus plus sensibles pour le patient, en lui faisant fermer légèrement le méat auditif avec la pulpe du doigt, au moment où le diapason est mis en vibration.

Si donc le malade ne perçoit pas mieux les vibrations transmises par les os du crâne du côté où existe la surdité, si l'application du doigt ne détermine pas un renforcement manifeste dans le son ainsi transmis, si, enfin, à la suite d'expériences plusieurs fois répétées, les vibrations transmises par les os du crâne sont moins bien perçues de l'oreille la plus sourde, on peut en conclure que le labyrinthe est atteint et participe aux lésions de l'oreille moyenne. Voilà pour les renseignements fournis par le malade.

On peut encore, ainsi que nous l'avons dit (voy. p. 23), s'éclairer sur ce point de diagnostic, en auscultant les deux oreilles du malade à l'aide de l'otoscope à trois branches, pendant que le diapason appliqué sur le sommet de la tête vibre fortement. Si, en fermant alternativement les deux branches de l'otoscope, on reconnaît que les vibrations sonores transmises par le côté malade sont beaucoup plus faibles que celles qui s'écoulent par l'oreille saine, on peut en conclure que les lésions de la caisse sont très-profondes. Si, au contraire, les vibrations recueillies comparativement par les deux branches de l'otoscope sont aussi fortes des deux côtés, il est probable que les lésions de la caisse sont très-légères et que la surdité dépend principalement d'altérations du côté du labyrinthe.

Je dois dire que ce mode d'exploration, d'ailleurs assez délicat, n'est

pas aussi rigoureux qu'on pourrait le croire. Les renseignements qu'il fournit, combinés avec ceux que donne le malade, ont cependant une importance réelle, et permettent d'établir, dans un certain nombre de cas, que les altérations de l'oreille moyenne, à peine visibles du côté de la membrane du tympan, sont, au contraire, très-graves du côté de la paroi labyrinthique de la caisse, et cette donnée est, comme on le conçoit, d'une extrême importance pour le pronostic.

Pronostic.—La gravité de l'otite moyenne chronique ressort manifestement de l'étude précédente. Il faut que l'on se pénètre bien de cette idée, à savoir que la plupart des surdités sont dues à cette affection méconnue et négligée dans sa période initiale. Lorsque cette notion sera plus répandue, il est permis d'espérer que l'on verra diminuer le nombre des personnes atteintes de surdité.

Il existe, du reste, de notables différences au point de vue du pronostic, entre les formes de l'otite moyenne chronique. La forme humide, catarrhale, est, en général, moins sérieuse, et plus susceptible d'être guérie ou améliorée par le traitement, que la forme sèche, exsudative ou sclérémateuse. Cette dernière surtout présente une extrême gravité, puisqu'elle aboutit le plus souvent à l'ankylose des osselets, à l'oblitération des fenêtres ronde et ovale, et se complique assez fréquemment de lésions labyrinthiques.

J'ai dit combien il était regrettable de ne pouvoir toujours établir, d'une manière positive, la nature et le siége des lésions anatomiques propres à l'otite moyenne chronique. Cette incertitude dans le diagnostic doit nécessairement, dans un grand nombre de cas, rendre hésitant dans le pronostic. En effet, si l'on pouvait reconnaître sûrement l'ankylose complète des osselets et surtout de l'étrier, l'oblitération des fenêtres, la participation du labyrinthe, toute chance de guérison disparaissant, il serait inutile d'entreprendre un traitement local. Si l'on excepte toutefois le cas où la participation du labyrinthe est nettement reconnue, ce qui est quelquefois possible, ainsi que je l'ai dit plus haut, si l'on excepte encore les cas où l'ankylose des osselets est complète, on peut dire, d'une manière générale, que le pronostic de l'otite moyenne doit être réservé, et que, en raison de la marche ordinairement envahissante de la maladie, il est indiqué de tenter un traitement qui, s'il ne réussit pas à amener une guérison complète, a du moins pour effet habituel d'enrayer la marche de la maladie et de rendre la surdité stationnaire. Outre ce résultat important, le traitement bien dirigé de l'otite moyenne chronique fait souvent disparaître les troubles subjectifs, qui sont, pour quelques malades, plus pénibles encore que la surdité.

Traitement. — Le traitement général n'a le plus souvent qu'une action médiocre sur l'otite moyenne chronique. Cependant, il ne doit pas être entièrement négligé, et, dans quelques circonstances, il concourt, dans une certaine mesure, à assurer l'effet des moyens locaux. Ce traite-

ment varie nécessairement suivant une foule d'indications; on a vu que, dans l'immense majorité des cas, l'otite moyenne chronique résultait de la propagation à l'oreille moyenne de la phlegmasie de la muqueuse naso-pharyngienne, qui reconnaît elle-même de nombreuses causes. C'est le plus ordinairement en modifiant l'état de la muqueuse naso-pharyngienne que les remèdes généraux exercent une influence favorable sur l'état de l'oreille moyenne.

Les médications anti-scrofuleuses, anti-syphilitiques, anti-dartreuses, devront donc être prescrites selon que la maladie semblera avoir pris naissance chez un sujet manifestement soumis aux diathèses scrofuleuse, syphilitique ou dartreuse. Je ne crois pas utile de développer plus longuement ce point de thérapeutique.

La médication interne peut encore convenir pour combattre plus particulièrement certains symptômes de l'otite moyenne chronique, et en particulier les symptômes subjectifs, tels que les bourdonnements, les vertiges, les troubles encéphaliques, qui parfois semblent liés à un état congestif de l'oreille moyenne et interne. Les purgatifs fréquemment renouvelés, en exerçant une révulsion sur le tube digestif, le bromure de potassium, la digitale, l'aconit, en modifiant la circulation, peuvent amener parfois d'heureux résultats et procurer quelque soulagement aux malades. Les émissions sanguines générales ne me paraissent jamais être indiquées; quelques sangsues appliquées à l'anus pourraient être utiles dans les cas de congestion habituelle de la tête.

Enfin je dois dire quelques mots des eaux minérales, de l'hydrothérapie et des bains d'air comprimés, qui sont quelquefois conseillés dans l'otite moyenne chronique. Relativement aux eaux minérales, elles sont susceptibles de rendre de fréquents services. Indépendamment de leur action locale, elles agissent comme les remèdes généraux sur l'état constitutionnel, qui a présidé au développement de la maladie. Le choix de ces eaux est donc subordonné à une foule de conditions que je ne puis examiner ici.

Si je me crois autorisé à conseiller l'usage des eaux minérales dans un grand nombre de cas d'otite moyenne chronique, il n'en est pas de même de l'hydrothérapie. L'action du froid, sous quelque forme que ce soit (bains, douches, etc.), me paraît avoir une influence manifestement nuisible sur les inflammations chroniques de l'oreille moyenne. J'en dirai autant du séjour au bord de la mer, dont les malades se trouvent généralement fort mal.

Les bains d'air comprimé ont été vantés d'une manière générale contre la surdité, et quelques faits prouvent que leur emploi peut être avantageux. Ils ne sauraient convenir, cependant, que dans la forme catarrhale de l'otite moyenne chronique, dans laquelle ils agissent de deux manières; d'une part, en modifiant l'état général de l'économie; d'autre part, en désobstruant mécaniquement la trompe, en évacuant les mucosités de la caisse et en régularisant la circulation des muqueuses naso-pharyngiennes chro-

niquement enflammées. Bertin (1), Pravaz (2) ont attiré l'attention sur ce mode de traitement des catarrhes de l'oreille moyenne qui pourrait rendre des services dans un certain nombre de cas et chez des sujets qui se refuseraient à l'emploi d'autres moyens plus directs et plus sûrs.

Traitement local. — Au risque de me répéter, je rappellerai la fréquence des lésions de la muqueuse naso-pharyngienne comme cause déterminante de l'otite moyenne chronique. On peut même dire que ces lésions sont constantes dans la forme humide, catarrhale, de l'otite moyenne chronique, si commune chez les enfants et les adolescents. Toutes les fois que l'existence d'un catarrhe naso-pharyngé est reconnu, le traitement local doit être primitivement dirigé de ce côté. Les insufflations de poudres médicamenteuses, les fumigations, mais surtout les douches naso-pharyngiennes forment la base de ce traitement, qui a été déjà étudié dans une autre partie de cet ouvrage. Souvent, lorsque l'hypertrophie des amygdales semble être une cause permanente de catarrhe pharyngien, il est utile de commencer par en débarrasser le malade, puis on s'applique ensuite à modifier l'état de la muqueuse naso-pharyngienne.

Les moyens locaux appliqués au pourtour de l'oreille malade, et principalement au niveau de l'apophyse mastoïde, sont quelquefois utiles; Tels sont les émissions sanguines (sangsues, ventouses), les rubéfiants, les vésicants, les cautères. On a considérablement abusé de ces moyens, mais comme il arrive souvent, une réaction en sens inverse s'est produite, et l'on a refusé toute action à ces divers agents, que quelques auteurs ont même entièrement proscrits. Il y a exagération de part et d'autre, et je demeure convaincu qu'un agent de révulsion appliqué d'une façon permanente derrière l'oreille peut avoir une heureuse influence sur le processus inflammatoire chronique qui a son siége dans l'oreille moyenne; mais il faut éviter que cet agent devienne une cause d'épuisement et de souffrance pour le malade.

Relativement aux sangsues et aux ventouses appliquées à l'apophyse mastoïde, on doit toujours en user avec modération, en restreindre le nombre, et ne jamais tirer beaucoup de sang. Quant aux révulsifs proprement dits, je crois que l'on doit rejeter, dans le traitement de l'otite moyenne chronique, l'emploi des cautères et des sétons, et se borner aux rubéfiants et aux vésicants; l'usage prolongé de la teinture d'iode, étendue avec un pinceau sur toute la région mastoïdienne, me paraît être le meilleur procédé. On pourrait peut-être tirer quelque avantage d'une méthode révulsive, conseillée par Bonnafont, et qui consiste à pratiquer de temps en temps sur le pourtour de l'oreille des cautérisations ponctuées avec un petit charbon incandescent.

(1) *De l'emploi du bain d'air comprimé dans le traitement de la surdité* (*Montpellier médical*, avril 1865).

(2) *Emploi de l'air comprimé dans le traitement du catarrhe de l'oreille* (*Gaz. des hôpitaux*, 1866, n° 85).

Le médecin consulté pour une maladie de l'oreille manque rarement de prescrire des injections ou des instillations dans le conduit auditif externe. Dans l'otite moyenne chronique, cette pratique est pour le moins inutile ; elle peut devenir extrêmement nuisible lorsque les injections ou les instillations, prescrites dans l'ignorance de la nature du mal, sont susceptibles de déterminer une inflammation du conduit auditif et de la membrane du tympan. Je citerai, comme exemple, les instillations d'éther sulfurique, qui ont joui, à une époque rapprochée, d'une certaine vogue, et qui ont eu souvent pour résultat d'aggraver l'état des malades.

Cependant, tout en proscrivant l'emploi de remèdes prétendus curatifs appliqués à la surface externe de la membrane du tympan, je conseille, dans quelques cas où la sécheresse du conduit auditif et de la membrane est excessive, les instillations de glycérine tiède, qui peuvent parfois soulager les malades, sans avoir aucune prétention d'agir sur les lésions de la caisse.

J'arrive enfin au véritable traitement de l'otite moyenne chronique. La seule voie par laquelle on puisse agir directement sur l'oreille moyenne est la trompe d'Eustache; mais il peut se présenter deux cas, selon que ce canal est resté perméable ou que son calibre est assez rétréci pour gêner ou même empêcher complétement l'accès des remèdes dans la caisse.

Lorsque la trompe est libre, il est facile de faire pénétrer dans la caisse des substances gazeuses ou liquides.

Nous connaissons déjà les divers procédés à l'aide desquels on peut insuffler de l'air ou des substances aériformes dans la trompe et dans la caisse. Cette méthode thérapeutique agit mécaniquement, d'une part, en déplaçant les mucosités qui engouent la trompe et la caisse et en favorisant leur issue à travers la trompe d'Eustache; d'autre part, en imprimant à la membrane du tympan et à la chaîne des osselets des mouvements qui préviennent les conséquences fâcheuses de leur immobilisation prolongée.

Dans les cas de simple catarrhe de la trompe et de la caisse, il suffit de répéter un certain nombre de fois les insufflations d'air dans l'oreille moyenne pour voir les symptômes diminuer graduellement et la fonction auditive revenir à l'état normal. La méthode de Valsalva est le plus souvent insuffisante, et il faut avoir recours à la méthode de Politzer, qui, chez les enfants, est d'un emploi beaucoup plus facile que le cathétérisme. Si la méthode de Politzer ne donnait pas de résultat satisfaisant, le cathétérisme suivi d'insufflation devrait être pratiqué.

Mais il arrive fréquemment que les insufflations d'air simple demeurent tout à fait insuffisantes, malgré l'emploi simultané d'un traitement général approprié et d'un traitement local dirigé contre le catarrhe naso-pharyngé. A chaque insufflation, une amélioration notable se produit, mais elle est de courte durée, et les symptômes reparaissent bientôt avec leur intensité primitive. C'est dans ces cas qu'il devient nécessaire de

joindre à l'action mécanique des douches d'air une action thérapeutique, en insufflant dans l'oreille moyenne des substances gazeuses propres à modifier l'état pathologique de la muqueuse. On a employé à cet usage des substances volatiles, tantôt seules, tantôt mélangées à de la vapeur d'eau. Je citerai : parmi les balsamiques, les fumigations de benjoin, de myrrhe, de tolu; parmi les aromatiques et les excitants, celles de genièvre, de lavande, d'acide acétique; parmi les résolutives, celles d'iode, de chlorhydrate d'ammoniaque, de calomel; enfin, parmi les narcotiques et les antispasmodiques, celles de jusquiame, d'éther, de chloroforme, de laurier-cerise, etc. Quelle que soit la substance médicamen-



Fig. 23. — Appareil à fumigations.

teuse, il est indispensable d'avoir à sa disposition un appareil particulier qui permette de projeter les vapeurs, soit dans les fosses nasales, si l'on veut faire pénétrer ces vapeurs sans avoir préalablement pratiqué le cathétérisme, soit dans le calibre de la sonde, ce qui assure la pénétration plus directe dans l'oreille moyenne. A défaut d'appareil plus perfectionné, je conseille le suivant (fig. 23), qui rend de véritables services.

Il se compose d'un ballon de verre A renfermant le liquide à volatiliser, et qui est chauffé au bain-marie dans un vase de métal B, afin d'éviter que les vapeurs renfermées dans le ballon n'acquièrent une température trop élevée et ne brûlent le malade. Lorsqu'il s'agit de sublimer une substance comme le chlorhydrate d'ammoniaque ou le calomel, on enlève le bain-marie et l'on chauffe directement le ballon avec la lampe à esprit-de-vin. Ce ballon présente trois tubulures : une supérieure, fer-

mée par un bouchon, par laquelle on introduit la substance à volatiliser, et à laquelle peut être adapté un thermomètre C; des deux autres tubulures latérales, l'une E est en communication avec un système de poires de caoutchouc F destiné à comprimer de l'air dans le ballon, l'autre porte un tube D par lequel s'échappent les vapeurs, et dont l'extrémité G est introduite dans la fosse nasale ou dans le pavillon de la sonde, préalablement placée dans la trompe.

A l'aide de cet appareil, on peut réaliser jusqu'à un certain point la méthode de Politzer, en ayant le soin de fermer les deux narines pardessus le tube de dégagement, et en exécutant de temps à autre des mouvements de déglutition. Les vapeurs comprimées dans les fosses nasales pénètrent alors dans les trompes. Ces fumigations, que le malade peut répéter plusieurs fois par jour, me paraissent presque aussi utiles que celles que l'on dirige dans la caisse au moyen du cathéter. Car celles-ci, pour avoir une action réelle, devraient être beaucoup trop fréquemment renouvelées, ce qui est souvent matériellement impossible, et n'est pas sans inconvénient en raison de l'introduction répétée du cathéter dans les narines.

Les fumigations n'ont, il faut l'avouer, qu'une médiocre action curative; quel que soit le procédé que l'on adopte, on ne peut jamais employer que des substances faibles, sous peine d'impressionner douloureusement la muqueuse naso-pharyngienne et d'aggraver l'état inflammatoire; leur effet est de plus très-passager.

Elles sont surtout indiquées dans les cas légers, concurremment avec l'emploi des insufflations d'air agissant comme moyen mécanique. Dans les cas graves, et principalement dans la forme sèche de l'otite moyenne, les fumigations constituent plutôt un moyen adjuvant, susceptible de procurer un peu de soulagement au malade et de combattre certains symptômes. Le seul moyen véritablement curatif, ou du moins capable de modifier avantageusement l'état morbide de l'oreille moyenne, consiste dans l'emploi des injections liquides, dont l'action est plus prolongée et plus énergique.

On a discuté longuement sur la possibilité de faire pénétrer des liquides dans la caisse par la voie de la trompe d'Eustache. La question est aujourd'hui jugée, et la pénétration des liquides dans l'oreille moyenne ne saurait être contestée. Il est également reconnu que ces injections, loin d'avoir les conséquences graves que redoutaient certains médecins, ne déterminent qu'exceptionnellement l'inflammation aiguë de l'oreille moyenne, pourvu que le liquide injecté ne possède pas des propriétés trop irritantes, et que son emploi ne soit pas trop fréquemment renouvelé.

Relativement au procédé d'injection, Gruber (1), de Vienne, a indiqué une méthode qui permet au malade lui-même de faire pénétrer des liquides médicamenteux dans son oreille. Voici comment on procède : Le

(1) *Gaz. méd. de Paris*, 1869, n° 1.

malade, inclinant la tête du côté affecté, introduit dans la narine correspondante une seringue de verre contenant environ deux onces de la solution qu'il projette dans le pharynx, puis doucement, et sans exécuter de mouvement de déglutition, il exécute l'expérience de Valsalva. Lorsque la trompe est libre, ce que nous admettons pour le moment, il est rare qu'avec un peu d'habitude on ne parvienne pas à faire pénétrer une petite quantité de liquide dans l'oreille. Cette méthode peut rendre de grands services; mais elle est certainement inférieure à l'injection du liquide au moyen du cathéter.

La sonde étant bien placée dans la trompe, ce dont on s'assure par l'auscultation de l'oreille, on y laisse tomber à l'aide d'un compte-gouttes une petite quantité du liquide à injecter (de 4 à 10 gouttes); puis, recommandant au malade de faire un mouvement de déglutition, on insuffle un fort courant d'air qui entraîne dans la caisse une certaine quantité de liquide. L'auscultation de l'oreille permet de vérifier le résultat. Pour mieux assurer la pénétration des liquides injectés, Weber (1), de Berlin, a proposé d'introduire dans le cathéter ordinaire un petit tube élastique qui arrive jusque dans la cavité du tympan, et à l'aide duquel on pourrait, suivant l'auteur, pulvériser le liquide sur certains points limités. Je crains que Weber ne se soit exagéré les avantages de cette méthode, dont l'application me paraît assez rarement réalisable.

On a employé pour les injections intra-tympaniques un grand nombre de substances médicamenteuses, alcalines, astringentes, altérantes, caustiques, narcotiques, etc. Voici quelques-unes des solutions les plus fréquemment usitées. Pour 30 gram. d'eau distillée : carbonate de soude, 50 centigr. à 1 gram.; chlorhydrate d'ammoniaque, 50 centigr. à 2 gram.; sulfate de zinc et de cuivre, 5 centigr. à 50 centigr.; iodure de potassium, 50 centigr. à 3 gram.; iode, 5 centigr. à 50 centigr., dissous dans 1 gram. d'iodure de potassium. Les solutions de nitrate d'argent, quelque faibles qu'elles soient, ont pour conséquence habituelle de déterminer une otite purulente, suivie de perforation de la membrane du tympan.

Quant aux injections de substances narcotiques et principalement d'atropine que l'on a surtout conseillées pour combattre les bourdonnements, leur effet peut être considéré comme nul.

Les injections intra-tympaniques semblent avoir une action commune: suivant leur degré de concentration, elles sont plus ou moins irritantes, augmentent momentanément la vascularisation de la muqueuse de l'oreille moyenne, modifient les sécrétions, et amènent en définitive une résorption des tissus hypertrophiés. Leur action doit donc être lente, et l'irritation qu'elles produisent maintenue dans de justes limites. Aussi ne doit-on les pratiquer que tous les deux ou trois jours et en continuer l'usage pendant six semaines ou deux mois. Quel que soit le résultat obtenu, après ce traitement, il est bon de repéter de temps à autre ces

(1) *Monatschrift für Ohrenheilkunde*, 1868, n° 5.

injections, soit pour maintenir l'amélioration acquise, soit pour prévenir toute aggravation. Dans un grand nombre des cas se rapportant surtout à l'otite sclérémateuse, on parvient, grâce à ce traitement, à arrêter la marche de la maladie, et ce résultat est encore loin d'être insignifiant.

Jusqu'à présent, j'ai supposé que la trompe était libre et permettait la facile pénétration des substances médicamenteuses à l'état gazeux ou liquide. Mais il peut se faire que, par suite de l'épaississement de ses parois, le canal tubaire soit notablement rétréci, ce dont on s'assure par l'auscultation de l'oreille. Dans ces cas, on devra commencer le traitement par la dilatation mécanique de la trompe. On se sert, à cet effet, de fines bougies de cordes à boyaux, de baleine, de laminaria digitata (fig. 24). Leur diamètre doit être gradué depuis un demi-millimètre jusqu'à 2 millimètres, limite extrême qui correspond à la largeur maximum de l'isthme de la trompe; leur extrémité doit être arrondie, afin de ne pas blesser la muqueuse, enfin, on doit préalablement marquer sur la bougie la longueur du cathéter, à travers lequel on la fait passer, et la longueur moyenne de la trompe qui représente environ 35 millimètres; de la sorte, on peut se rendre compte du moment où l'extrémité de la bougie, après avoir traversé toute la longueur de la trompe, arrive dans la caisse. D'ailleurs, le malade accuse fort bien la sensation de corps étranger dans l'oreille.

Fig. 24. — Bougies dilatatrices pour la trompe d'Eustache.

L'introduction des bougies est, en général, facile; on doit se servir de préférence d'un cathéter fortement recourbé, et insinuer son bec assez profondément dans le pavillon de la trompe; la bougie est alors insinuée doucement, et, grâce à l'index qu'elle porte, on suit le mouvement de pénétration à travers la trompe. Si la main éprouve quelque résistance, on retire légèrement la bougie ou on lui imprime un mouvement de rotation sur son axe. La dilatation de la trompe s'obtient généralement au bout de quelques séances, et lorsqu'elle est suffisante pour permettre l'emploi des injections gazeuses ou liquides dans la caisse, on complète le traitement selon les règles prescrites plus haut. Je ne crois pas devoir conseiller la cautérisation de la trompe dont quelques spécialistes ont fait grand abus; elles ont souvent pour effet de déterminer une violente inflammation suppurative de la caisse suivie de perforation du tympan.

Après avoir exposé les principes généraux qui doivent guider le chirurgien dans le traitement de l'otite moyenne chronique, il me reste à parler de certains moyens qui ont été préconisés dans le but de remplir quelques indications particulières, ou d'une manière tout à fait empirique; telles sont : la *perforation artificielle de la membrane du tympan*, la *section des adhérences intra-tympaniques*, l'*aspiration mécanique de la membrane du tympan au dehors*, l'*électricité*, enfin la *trépanation de l'apophyse mastoïde*.

La *perforation artificielle* ou *paracentèse de la membrane du tympan*, désignée aussi sous le nom de *myringodectomie*, a été pratiquée pour la première fois à Paris, en 1760, par un charlatan nommé Éli. A la fin du siècle dernier et au commencement de celui-ci, elle fut préconisée par Himly, en Allemagne, et A. Cooper, en Angleterre, mais elle ne tarda pas à être abandonnée comme ne fournissant que des résultats nuls ou passagers. Cependant, depuis que les lésions anatomiques de l'otite moyenne chronique sont mieux connues, la perforation artificielle de la membrane du tympan ne constitue plus un procédé empirique, mais peut répondre à certaines indications positives, c'est ce qui semble ressortir de travaux récents de Gruber (1), de Schwartze (2) et de Hinton (3).

Je n'ai pas à revenir sur la paracentèse de la membrane du tympan dans le cas de catarrhe aigu purulent de la caisse; cette opération est, comme je l'ai dit, aussi bien indiquée, dans ce cas, que l'incision de la peau dans les abcès.

Il en est de même pour le catarrhe chronique, lorsque, la trompe étant rétrécie ou obstruée, il existe un épanchement dans l'intérieur de la caisse. Suivant Hinton, ces épanchements intra-tympaniques seraient beaucoup plus fréquents qu'on ne le pense, et la paracentèse de la membrane du tympan rendrait dans ces cas les plus grands services. L'opinion du chirurgien anglais me paraît très-exagérée, et le plus souvent on parvient, par le traitement qui a été décrit plus haut, à guérir le malade sans être obligé d'avoir recours à la perforation de la membrane. Cette opération me paraît seulement indiquée lorsque l'épanchement est assez abondant pour faire bomber la membrane au dehors. L'indication est encore formelle dans les cas où il existe une obstruction complète et incurable de la trompe.

On a préconisé aussi la paracentèse de la membrane du tympan dans les cas d'adhérences, d'épaississements avec tension considérable de la membrane. Quoique l'opération ait pu réussir quelquefois dans de telles circonstances, le résultat est extrêmement douteux, parce que l'on ne sait

(1) *Die Myringodectomie* (*Allg. Wien. med. Zeitung*, 1863 et 1864, et *Arch. für Ohrenheilkunde*, t. II, p. 59).

(2) *Studien und Beobachtungen ueber die kunstliche Perforation des Trommelfelles* (*Archiv für Ohrenheilkunde*, t. II, p. 24, 239, 245, et t. III, p. 281).

(3) Holmes, *A System of Surgery*, t. III, p. 297 et suiv.

jamais si les lésions observées du côté de la membrane constituent la seule cause des troubles fonctionnels.

La myringodectomie est très-facile à pratiquer. On a imaginé divers instruments dans ce but, mais il suffit d'avoir à sa disposition une aiguille à cataracte légèrement recourbée. L'instrument conseillé par Schwartze est très-convenable, c'est une aiguille de 5 centimètres et recourbée à angle obtus, dont la pointe présente un double tranchant: le manche d'ivoire mesure 10 centimètres. Le corps de l'aiguille doit être assez fort pour ne pas plier au moment où l'on incise la membrane.

Le lieu où l'on pratique l'incision varie selon les cas. Lorsqu'il y a voussure de la membrane, on incise sur le point le plus saillant; la perforation est généralement faite en arrière du manche du marteau et parallèlement à cet osselet. Il est bon de ne pas se borner à faire une simple ponction, mais une incision de 2 à 4 millimètres. Quelquefois même, si l'on veut tenter de maintenir ouverte la perforation, il peut être utile d'exciser un lambeau de la membrane. Wreden a même conseillé, pour mieux assurer le maintien de l'ouverture anormale, de reséquer une portion du manche du marteau. J'ignore si cette opération présente quelque sérieux avantage.

La myringodectomie est quelquefois tout à fait indolente, principalement dans les cas où la membrane est repoussée en dehors par un épanchement intra-tympanique; elle est le plus souvent accompagnée d'une douleur vive, mais de courte durée. Rarement elle est suivie de phénomènes inflammatoires.

La conduite ultérieure du chirurgien varie selon le but qu'il s'est proposé de remplir. Lorsqu'il s'agit de livrer issue à un épanchement intra-tympanique, il est bon, aussitôt l'incision faite, de donner une douche d'air, et même, si le liquide s'écoule difficilement, d'injecter par le cathéter une solution alcaline. Suivant Hinton, l'opération peut être répétée un certain nombre de fois sans inconvénient, et jusqu'à ce que les troubles fonctionnels aient subi une amélioration suffisante.

Lorsqu'on se propose de maintenir l'ouverture, comme par exemple dans le cas d'obstruction complète de la trompe, on se heurte à des difficultés presque insurmontables. Malgré les cautérisations, malgré l'introduction de corps étrangers dans la perforation artificielle, il est impossible de lutter contre la tendance réparatrice de la membrane; la perforation ne tarde pas à se cicatriser, et l'on perd ainsi le bénéfice que l'on avait obtenu.

La *section des adhérences*, dont on peut rapprocher la *ténotomie du muscle tenseur du tympan*, a été proposée par Weber (1), qui a imaginé un instrument spécial, le *tympano-ténotome*. J'ignore les résultats de ces tentatives, mais je doute qu'ils aient été bien satisfaisants, puisque l'auteur ne les a pas fait connaître.

1 *Monatschrift für Ohrenheilkunde*, 1868, n° 12.

C'est également dans le but de lutter contre les adhérences intra-tympaniques et la rétraction du tenseur du tympan que l'on a conseillé diverses manœuvres, destinées à exercer une aspiration, une traction sur la membrane du tympan, et à diminuer la pression intra-labyrinthique et par suite les troubles fonctionnels. Ainsi on a prescrit de faire le vide dans le conduit auditif à l'aide d'un tube de caoutchouc se moulant exactement sur ses parois. Politzer (1) recommande de boucher hermétiquement pendant vingt-quatre heures le conduit auditif avec un peu de coton pétri avec de la graisse; ce serait un moyen d'améliorer l'ouïe et de diminuer les bourdonnements. Suivant Politzer, outre que la pression atmosphérique sur la membrane tympanique serait éloignée par ce moyen, la petite quantité d'air qui se trouve entre le bouchon et le tympan serait résorbée, et il en résulterait une aspiration de la membrane en dehors.

L'*électricité* a été et est encore employée aujourd'hui d'une manière empirique dans le traitement de toutes les surdités et, par conséquent, la plupart du temps dans celles qui dépendent d'une otite moyenne chronique. On a eu surtout recours à la faradisation de l'oreille et, dans ces derniers temps, aux courants continus. Malgré quelques succès qui paraissent incontestables, c'est un moyen tellement infidèle que je ne crois pas devoir m'y arrêter plus longtemps.

Enfin, je rappelle seulement pour mémoire que la *trépanation de l'apophyse mastoïde*, si utile comme nous le verrons dans le cas de suppuration de l'oreille moyenne, a été conseillée et pratiquée autrefois comme moyen curatif de la surdité et des bourdonnements. Cette opération est formellement contre-indiquée dans l'otite moyenne chronique simple; indépendamment de ce qu'elle est irrationnelle, elle peut donner lieu au développement d'une inflammation suppurative de l'oreille moyenne, et, vers la fin du siècle dernier, elle a coûté la vie à Berger, médecin du roi de Danemarck.

b. — Otite moyenne purulente chronique (catarrhe purulent chronique de l'oreille moyenne).

L'otite moyenne purulente chronique se rencontre très-fréquemment dans la pratique et constitue la plupart de ces écoulements d'oreille que l'on désigne indifféremment sous le nom d'*otorrhées*. Il serait bon, toutefois, pour faire cesser toute confusion, de distinguer, parmi les otorrhées, celles qui sont *externes*, c'est-à-dire qui proviennent du conduit auditif et de la surface externe de la membrane du tympan, et celles qui sont *internes*, c'est-à-dire qui prennent leur source dans l'oreille moyenne et supposent par conséquent une perforation de la membrane du tympan.

Étiologie. — Le catarrhe purulent chronique de l'oreille moyenne succède assez souvent à l'inflammation aiguë de la caisse, suivie de la perforation de la membrane. Il peut aussi reconnaître pour point de départ

(1) *Wien. medic. Wochenschrift*, octobre 1867.

une otite externe, une myringite, ayant déterminé de dehors en dedans la perforation du tympan. La muqueuse de la caisse, mise en contact permanent avec l'air extérieur et les produits altérés de la suppuration du conduit auditif, ne tarde pas à s'enflammer et à sécréter du pus. Dans l'un et l'autre cas, le défaut de soins est la cause la plus habituelle de la persistance de la maladie. Enfin je rappellerai que le catarrhe chronique simple de l'oreille moyenne est quelquefois suivi d'une perforation du tympan, sans avoir été jamais précédé de phénomènes d'acuité. Cette étiologie est même beaucoup plus commune qu'on ne le pense, et c'est ainsi que surviennent un grand nombre d'otorrhées dont les malades ne peuvent indiquer exactement l'origine.

ANATOMIE PATHOLOGIQUE. — Quoiqu'il y ait dans la science un certain nombre de faits qui démontrent que l'oreille moyenne peut être le siége de suppuration chronique sans que la membrane du tympan soit perforée, il faut avouer que c'est là une exception rare et qui s'observe seulement lorsque la membrane a subi un épaississement considérable par suite de phlegmasies antérieures. Je ne m'arrêterai donc pas sur l'anatomie pathologique de ces faits exceptionnels, car je ne pourrais que répéter ce que j'ai dit à l'occasion du catarrhe purulent aigu et du catarrhe chronique simple, et je m'occuperai seulement des suppurations chroniques de l'oreille moyenne accompagnées de perforation de la membrane du tympan. C'est ici le lieu d'étudier les principales variétés anatomiques de ces perforations.

Elles peuvent occuper tous les points de la membrane, cependant elles siégent le plus souvent, soit en avant, soit en arrière du manche du marteau, dans les parties intermédiaires entre cet osselet et la circonférence du tympan, ce qui tient sans doute à la moindre épaisseur de la membrane en ces points. On observe toutes les variétés dans la largeur de

FIG. 25. — Perforations pathologiques de la membrane du tympan.

l'ouverture anormale qui peut être aussi petite qu'une tête d'épingle ou comprendre, au contraire, la presque totalité de la membrane réduite alors à une petite zone marginale. La membrane du tympan peut même avoir complétement disparu, et, chez les jeunes enfants, l'os tympanal est quelquefois détruit en même temps que la membrane qu'il supporte. C'est ce que démontre un fait communiqué à la Société pathologique de Londres par Hinton (1), qui a observé l'élimination de l'os tympanal chez une

1) *Med. Times and Gazette*, 3 mars 1866.

petite fille de cinq ans. Entre ces deux extrêmes on rencontre une foule d'intermédiaires. Il est rare de trouver plusieurs perforations; quand elles existent, elles sont le plus souvent situées sur des parties opposées de la membrane, mais rarement près l'une de l'autre. Elles affectent différentes formes; tantôt arrondies ou ovales, tantôt irrégulières, elles présentent souvent, lorsqu'elles sont centrales, l'aspect d'un rein dont le hile regarde le manche du marteau.

Celui-ci peut manquer complétement, ainsi que sa petite apophyse; dans d'autres cas, la partie inférieure du manche du marteau fait défaut; enfin cet osselet peut être entièrement conservé, quoique la membrane du tympan soit largement détruite. Il est rare alors que sa direction reste normale, et on le voit s'incliner du côté de la caisse et contracter des adhérences avec quelque partie voisine et plus particulièrement avec le promontoire, auquel il est parfois uni par une véritable soudure osseuse.

Quels que soient la forme, l'étendue, le siége des perforations du tympan, les portions restantes de la membrane présentent les lésions caractéristiques de la myringite chronique; épaississements, opacités, dégénérescences crétacées, adhérences avec les parties voisines de la caisse. Ces lésions ont été suffisamment décrites pour qu'il soit inutile d'y revenir.

On trouve dans la caisse une quantité plus ou moins considérable de muco-pus, liquide ou concret, et, dans ce dernier cas, il n'est pas rare de voir la cavité tympanique remplie d'une masse caséeuse, que certains auteurs ont considérée à tort comme constituée par de la matière tuberculeuse.

Les osselets ont subi des altérations variables. J'ai déjà parlé des différents aspects sous lesquels se présente le manche du marteau dans les perforations pathologiques de la membrane du tympan; il peut se faire que tous les osselets nécrosés et séparés les uns des autres aient été éliminés avec le pus. L'étrier lui-même peut avoir disparu et le labyrinthe participe à l'inflammation suppurative. Plus fréquemment on retrouve une partie des osselets, la tête et la petite apophyse du marteau, le corps de l'enclume et sa courte apophyse; mais bien souvent la longue branche de l'enclume a disparu par absorption ou par nécrose, et la continuité de la chaîne des osselets se trouve ainsi rompue. Ces particularités anatomiques ont une grande importance au point de vue de la théorie du tympan artificiel dont nous parlerons plus tard.

La muqueuse de l'oreille moyenne, dans le catarrhe purulent chronique, offre les lésions les plus variées. Quelquefois elle paraît presque normale, si l'on excepte un peu de rougeur et d'épaississement. Dans d'autres cas, on peut y constater les altérations qui ont été décrites à propos du catarrhe chronique simple, c'est-à-dire la congestion vive, l'épaississement considérable, l'induration de son tissu, l'hyperostose et les exostoses partielles. Tantôt ces lésions sont uniformément répandues sur toute la surface de l'oreille moyenne; tantôt elles sont plus spécialement localisées en certains points, et en particulier sur la paroi labyrinthique. Par con-

séquent, dans le catarrhe purulent chronique, on rencontre aussi les différentes formes de l'ankylose de l'étrier, les ossifications de la membrane de la fenêtre ovale et de la fenêtre ronde, etc. La connaissance de ces faits permet d'expliquer les différences considérables que l'on observe relativement aux troubles fonctionnels, dans le catarrhe purulent chronique de l'oreille moyenne.

Il existe un autre état anatomique de la muqueuse de l'oreille moyenne qui s'éloigne beaucoup des précédents et qui pourrait à la rigueur être décrit comme une variété particulière sous le nom d'*otite fongueuse* ou *granuleuse*. Dans cette forme (fig. 26), la muqueuse de la caisse considérablement hypertrophiée est mamelonnée, inégale; sa surface est revêtue de petites saillies rouges, de volume variable, qui rappellent la surface de la conjonctive enflammée chroniquement et recouverte de granulations. Un grand nombre de polypes de l'oreille reconnaissent pour point de départ ces granulations de la caisse.

Fig. 26.— Otite granuleuse.

On pense généralement que cet état fongueux est l'indice à peu près certain d'une carie ou d'une nécrose des parois de la caisse. C'est là une erreur qu'il importe de dissiper, attendu que, dans l'hypothèse d'une lésion osseuse, on néglige trop souvent de modifier par un traitement local la muqueuse chroniquement enflammée, et qu'on laisse ainsi subsister indéfiniment une maladie qui n'a aucune tendance à guérir spontanément, et qui souvent au contraire entraîne comme conséquence l'altération des os.

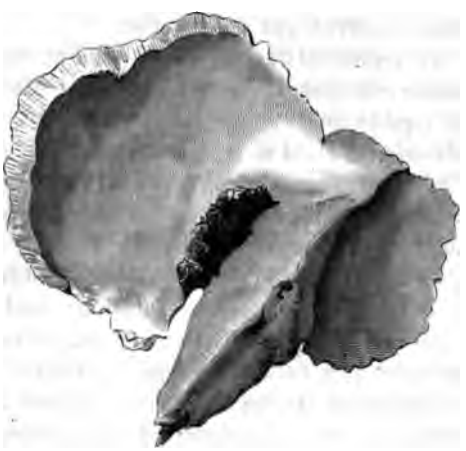

Fig. 27. — Destruction de la paroi supérieure du tympan par la carie.

Les affections des parois osseuses de l'oreille moyenne sont, en effet, très-rarement primitives, si tant est même qu'elles le soient jamais. C'est presque toujours, sinon toujours, à la suite d'inflammations suppuratives plus ou moins prolongées que l'on voit la phlegmasie de la muqueuse s'étendre au périoste et aux os sous-jacents et déterminer l'ostéite, la carie, la nécrose des parois de la caisse. Ces lésions peuvent se rencontrer en différents points; la voûte du tympan en est très-souvent le siége, et l'on comprend toute la gravité de cet accident, puisque la paroi supérieure de la caisse est en rapport immédiat avec les méninges et le lobe moyen du cerveau. La nécrose

C'est également dans le but de lutter contre les adhérences intra-tympaniques et la rétraction du tenseur du tympan que l'on a conseillé diverses manœuvres, destinées à exercer une aspiration, une traction sur la membrane du tympan, et à diminuer la pression intra-labyrinthique et par suite les troubles fonctionnels. Ainsi on a prescrit de faire le vide dans le conduit auditif à l'aide d'un tube de caoutchouc se moulant exactement sur ses parois. Politzer (1) recommande de boucher hermétiquement pendant vingt-quatre heures le conduit auditif avec un peu de coton pétri avec de la graisse; ce serait un moyen d'améliorer l'ouïe et de diminuer les bourdonnements. Suivant Politzer, outre que la pression atmosphérique sur la membrane tympanique serait éloignée par ce moyen, la petite quantité d'air qui se trouve entre le bouchon et le tympan serait résorbée, et il en résulterait une aspiration de la membrane en dehors.

L'*électricité* a été et est encore employée aujourd'hui d'une manière empirique dans le traitement de toutes les surdités et, par conséquent, la plupart du temps dans celles qui dépendent d'une otite moyenne chronique. On a eu surtout recours à la faradisation de l'oreille et, dans ces derniers temps, aux courants continus. Malgré quelques succès qui paraissent incontestables, c'est un moyen tellement infidèle que je ne crois pas devoir m'y arrêter plus longtemps.

Enfin, je rappelle seulement pour mémoire que la *trépanation de l'apophyse mastoïde*, si utile comme nous le verrons dans le cas de suppuration de l'oreille moyenne, a été conseillée et pratiquée autrefois comme moyen curatif de la surdité et des bourdonnements. Cette opération est formellement contre-indiquée dans l'otite moyenne chronique simple; indépendamment de ce qu'elle est irrationnelle, elle peut donner lieu au développement d'une inflammation suppurative de l'oreille moyenne, et, vers la fin du siècle dernier, elle a coûté la vie à Berger, médecin du roi de Danemarck.

b. — Otite moyenne purulente chronique (catarrhe purulent chronique de l'oreille moyenne).

L'otite moyenne purulente chronique se rencontre très-fréquemment dans la pratique et constitue la plupart de ces écoulements d'oreille que l'on désigne indifféremment sous le nom d'*otorrhées*. Il serait bon, toutefois, pour faire cesser toute confusion, de distinguer, parmi les otorrhées, celles qui sont *externes*, c'est-à-dire qui proviennent du conduit auditif et de la surface externe de la membrane du tympan, et celles qui sont *internes*, c'est-à-dire qui prennent leur source dans l'oreille moyenne et supposent par conséquent une perforation de la membrane du tympan.

Étiologie. — Le catarrhe purulent chronique de l'oreille moyenne succède assez souvent à l'inflammation aiguë de la caisse, suivie de la perforation de la membrane. Il peut aussi reconnaître pour point de départ

(1) *Wien. medic. Wochenschrift*, octobre 1867.

dans tout le côté correspondant de la tête, douleurs qui coïncident avec quelques poussées inflammatoires et qui indiquent plus particulièrement l'ostéo-périostite de la caisse.

L'état de l'ouïe est extrêmement variable, et il est facile de se rendre compte de ces variations. Souvent il suffit de nettoyer l'oreille, et d'enlever soigneusement le pus épais et desséché qui obstrue le fond du conduit et la caisse pour améliorer l'ouïe qui paraissait presque complétement perdue. Chez certains sujets, dont la sécrétion est peu abondante, on est même surpris quelquefois de trouver la fonction auditive relativement bonne, alors qu'il existe une très-large perforation de la membrane du tympan. Chez d'autres, au contraire, qui semblent en apparence dans des conditions identiques, l'ouïe est presque totalement abolie.

A quoi tiennent ces différences? On doit évidemment en rechercher la cause dans la nature et le siége des lésions anatomiques Tantôt, en effet, la muqueuse est très-légèrement épaissie, et la chaîne des osselets conservée; tantôt les altérations de la muqueuse sont considérables, et surtout marquées du côté de la paroi labyrinthique, en même temps que les osselets sont immobilisés, détruits ou disjoints; tantôt, enfin, par suite de la propagation de l'inflammation, le labyrinthe lui-même est envahi. Il suffit de rappeler ces diverses conditions pour comprendre combien l'état de la fonction auditive doit être variable suivant les sujets.

Je ne saurais accepter l'opinion singulière professée par Weber (1), de Berlin, qui attribue à l'imperméabilité de la trompe d'Eustache une grande influence sur le degré de surdité que l'on observe dans les perforations pathologiques du tympan. L'auteur se fonde sur ce fait parfaitement exact que, dans bien des cas de catarrhe purulent de la caisse avec perforation de la membrane du tympan, il suffit de faire passer de l'air par la trompe pour améliorer l'ouïe. Si le fait est exact, l'interprétation est manifestement erronée, et l'amélioration de l'ouïe qui résulte du passage de l'air à travers la trompe est due au déplacement des mucosités qui obstruaient les fenêtres labyrinthiques ou qui gênaient les mouvements des osselets.

Pour terminer ce qui a trait aux troubles physiologiques qui accompagnent le catarrhe purulent chronique de la caisse, il faut ajouter que les bourdonnements, quoique rares, peuvent cependant exister.

Lorsqu'on procède à l'exploration de l'oreille après l'avoir débarrassée du pus, on trouve le conduit auditif, surtout dans ses parties profondes, rouge, légèrement gonflé, quelquefois même excorié.

La membrane du tympan, plus ou moins largement perforée, apparaît avec les caractères que nous avons indiqués et sur lesquels il est inutile de revenir.

A travers la perforation du tympan, surtout lorsque celle-ci est large, on aperçoit la muqueuse de la caisse, tantôt légèrement rosée ou jau-

(1) *The Lancet*, 3 et 17 February 1866.

petite fille de cinq ans. Entre ces deux extrêmes on rencontre une foule d'intermédiaires. Il est rare de trouver plusieurs perforations; quand elles existent, elles sont le plus souvent situées sur des parties opposées de la membrane, mais rarement près l'une de l'autre. Elles affectent différentes formes; tantôt arrondies ou ovales, tantôt irrégulières, elles présentent souvent, lorsqu'elles sont centrales, l'aspect d'un rein dont le hile regarde le manche du marteau.

Celui-ci peut manquer complétement, ainsi que sa petite apophyse; dans d'autres cas, la partie inférieure du manche du marteau fait défaut; enfin cet osselet peut être entièrement conservé, quoique la membrane du tympan soit largement détruite. Il est rare alors que sa direction reste normale, et on le voit s'incliner du côté de la caisse et contracter des adhérences avec quelque partie voisine et plus particulièrement avec le promontoire, auquel il est parfois uni par une véritable soudure osseuse.

Quels que soient la forme, l'étendue, le siége des perforations du tympan, les portions restantes de la membrane présentent les lésions caractéristiques de la myringite chronique; épaississements, opacités, dégénérescences crétacées, adhérences avec les parties voisines de la caisse. Ces lésions ont été suffisamment décrites pour qu'il soit inutile d'y revenir.

On trouve dans la caisse une quantité plus ou moins considérable de muco-pus, liquide ou concret, et, dans ce dernier cas, il n'est pas rare de voir la cavité tympanique remplie d'une masse caséeuse, que certains auteurs ont considérée à tort comme constituée par de la matière tuberculeuse.

Les osselets ont subi des altérations variables. J'ai déjà parlé des différents aspects sous lesquels se présente le manche du marteau dans les perforations pathologiques de la membrane du tympan; il peut se faire que tous les osselets nécrosés et séparés les uns des autres aient été éliminés avec le pus. L'étrier lui-même peut avoir disparu et le labyrinthe participe à l'inflammation suppurative. Plus fréquemment on retrouve une partie des osselets, la tête et la petite apophyse du marteau, le corps de l'enclume et sa courte apophyse; mais bien souvent la longue branche de l'enclume a disparu par absorption ou par nécrose, et la continuité de la chaîne des osselets se trouve ainsi rompue. Ces particularités anatomiques ont une grande importance au point de vue de la théorie du tympan artificiel dont nous parlerons plus tard.

La muqueuse de l'oreille moyenne, dans le catarrhe purulent chronique, offre les lésions les plus variées. Quelquefois elle paraît presque normale, si l'on excepte un peu de rougeur et d'épaississement. Dans d'autres cas, on peut y constater les altérations qui ont été décrites à propos du catarrhe chronique simple, c'est-à-dire la congestion vive, l'épaississement considérable, l'induration de son tissu, l'hyperostose et les exostoses partielles. Tantôt ces lésions sont uniformément répandues sur toute la surface de l'oreille moyenne; tantôt elles sont plus spécialement localisées en certains points, et en particulier sur la paroi labyrinthique. Par con-

imprimées à la membrane du tympan ne peuvent se transmettre à la chaîne des osselets dont la continuité est interrompue, tandis que, avant la cicatrisation, les ondes sonores pénétraient à travers la perforation et venaient agir directement sur la platine de l'étrier.

Le catarrhe purulent chronique de l'oreille moyenne peut encore guérir, quoique la perforation du tympan persiste : l'écoulement purulent diminue peu à peu et disparaît même complétement. Si les lésions de la muqueuse sont légères, si surtout la paroi labyrinthique n'est pas le siége d'altérations profondes au niveau des fenêtres ovale et ronde, si enfin l'étrier est mobile, l'ouïe reste suffisamment bonne. On rencontre un nombre considérable d'individus, affectés de perforations du tympan non cicatrisées, qui, sans jouir d'une ouïe extrêmement fine, entendent parfaitement la conversation et ne sont certainement pas considérés comme des sourds.

Quoique cette terminaison du catarrhe purulent chronique de la caisse doive être regardée comme une presque guérison, il faut savoir, cependant, que par suite de la persistance de la perforation, les malades sont exposés à voir la muqueuse de l'oreille moyenne s'enflammer de nouveau et l'écoulement purulent reparaître, sous l'influence de diverses causes, parmi lesquelles il faut citer en première ligne l'action directe du froid.

Enfin, le catarrhe purulent chronique de l'oreille, surtout lorsqu'il est abandonné à lui-même, peut persister indéfiniment et subir même une aggravation continuelle qui aboutit à l'ostéite, à la carie, à la nécrose des parois de la caisse.

L'otite moyenne fongueuse, en particulier, n'a aucune tendance à la guérison, l'écoulement purulent est extrêmement abondant et souvent mêlé de sang; la surdité est presque toujours prononcée en raison de l'altération profonde et de l'épaississement considérable de la muqueuse, enfin le plus souvent, par suite de la prolifération continuelle du tissu cellulaire, des masses polypeuses ne tardent pas à remplir le conduit auditif et à déborder à l'extérieur. Nous reviendrons sur cette terminaison de l'otite fongueuse de la caisse, lorsque nous traiterons d'une manière générale des polypes des oreilles.

Dans un grand nombre de cas, les fongosités coïncident avec une lésion osseuse des parois de la caisse. Cependant, ainsi que je l'ai dit, l'otite fongueuse existe peut-être plus souvent qu'on ne le pense, indépendamment de toute altération de l'os sous-jacent. De même aussi, il peut y avoir une ostéite, une carie, une nécrose d'une partie plus ou moins étendue de la caisse, sans que l'on observe de fongosités.

Les signes indiquant que l'os est malade sont loin d'être pathognomoniques. La fétidité de l'écoulement, son caractère sanieux, séreux, constituent des présomptions; l'existence de parcelles osseuses dans le liquide de l'otorrhée aurait plus de valeur. Les douleurs sont vives, continues ou revenant par accès et présentant souvent le caractère névralgique; enfin l'examen de l'oreille permet parfois de constater par la vue la dénudation d'une paroi osseuse, et l'exploration à l'aide du stylet vient

de la paroi osseuse qui sépare l'oreille moyenne de l'oreille interne n'est pas extrêmement rare, et l'on a quelquefois observé la mortification du canal demi-circulaire horizontal, qui fait une légère saillie dans la caisse, la nécrose du limaçon, enfin la destruction de la paroi osseuse du canal de Fallope, d'où résulte la mise à nu du nerf facial.

Les altérations de la paroi inférieure de la caisse ne sont pas moins graves, en raison du voisinage de la veine jugulaire interne, qui peut être le siége d'ulcérations, d'inflammation; enfin la nécrose de la paroi antérieure de la caisse et de la portion osseuse de la trompe d'Eustache peut avoir pour conséquence l'ulcération et la déchirure de la carotide interne.

Il est inutile d'ajouter que l'on constate souvent chez les individus qui ont succombé pendant le cours de l'otite moyenne purulente chronique différentes lésions ayant leur point de départ dans l'oreille; telles sont: la méningo-encéphalite, les ulcérations des vaisseaux, les thromboses, les abcès métastatiques.

Symptomatologie. — Quoique l'otite moyenne purulente chronique puisse exister sans perforation de la membrane du tympan, j'ai dit que dans l'immense majorité des cas cette forme d'inflammation de l'oreille était caractérisée par une perforation plus ou moins étendue, soit que cette perforation ait succédé à l'état aigu, ou qu'elle se soit produite lentement, presque à l'insu du malade, à la suite d'une myringite ou d'un catarrhe chronique de la caisse.

L'écoulement de pus par le conduit auditif ou l'otorrhée est un symptôme constant du catarrhe purulent chronique de la caisse. La quantité de liquide qui s'écoule par l'oreille est extrêmement variable; tantôt l'écoulement est si peu abondant qu'il remplit à peine le conduit, et n'apparaît pour ainsi dire pas à l'extérieur; tantôt le liquide coule avec tant d'abondance qu'on est obligé de garnir l'oreille, et que, durant la nuit, les oreillers en sont salis.

La matière de l'écoulement est constituée par du muco-pus jaunâtre, verdâtre, de consistance variable; quelquefois c'est un pus séreux, ichoreux, souvent mêlé de sang. On doit craindre, lorsque l'écoulement présente ces caractères, qu'il n'existe quelque lésion osseuse. Dans quelques cas (1), on a observé, comme dans l'otorrhée externe, la présence de masses abondantes de cryptogames, mêlées au produit de sécrétion de l'oreille moyenne.

Enfin l'otorrhée dépendant d'un catarrhe purulent de la caisse est généralement fétide, et les sujets qui en sont atteints exhalent souvent une odeur repoussante.

Le catarrhe purulent chronique de l'oreille moyenne est indolent; quelquefois, cependant, on voit survenir des douleurs vives, irradiant

(1) Voy. Lucæ, *Société de médecine de Berlin* (*Arch. gén. de méd.*, mars 1868). — Kramer, *Archiv für Ohrenheilkunde*, t. IV, p. 307. — Politzer, *ibid.*, t. V, p. 213.

sang ou renfermant des parcelles osseuses, en même temps que des douleurs profondes, térébrantes, irradiant à tout le côté correspondant de la tête, revenant par accès et durant souvent plusieurs jours de suite.

Pronostic. — Le catarrhe purulent chronique de l'oreille moyenne est une affection grave. L'otorrhée qui en résulte peut résister pendant longtemps à tous les traitements et constitue pour les malades un désagrément sérieux dans les relations de la vie. J'ai dit que l'on pouvait dans un grand nombre de cas, alors même que les surfaces osseuses sont atteintes, espérer la guérison de l'otorrhée, avec ou sans cicatrisation de la membrane tympanique; néanmoins, on doit toujours être extrêmement réservé dans le pronostic, relativement à la durée et à la guérison de l'otorrhée.

Il en est de même de la surdité. On sait à quelle cause il faut rattacher les variétés nombreuses qui s'observent dans le catarrhe purulent chronique relativement aux troubles fonctionnels, et l'on a vu que ces variétés dépendent principalement des lésions de la muqueuse qui revêt la paroi labyrinthique. Si ces lésions sont profondes et anciennes, il est rare qu'un traitement puisse les modifier; on doit donc en conclure que l'état de l'ouïe sera très-médiocrement amélioré, alors même que l'otorrhée disparaîtra. Je fais abstraction de certains moyens mécaniques qui peuvent, comme nous le verrons, apporter une notable amélioration dans l'état de la fonction auditive.

Mais, indépendamment des inconvénients qui résultent de la persistance d'un écoulement purulent par l'oreille et de l'existence d'une surdité plus ou moins accusée, le catarrhe purulent chronique de la caisse offre une gravité exceptionnelle, en raison des complications et des accidents quelquefois mortels auxquels il expose les malades.

Il suffit de mentionner les bourdonnements, les vertiges dépendant d'une augmentation de pression intra-labyrinthique ou d'une propagation de l'inflammation à l'oreille interne; les douleurs irradiant à tout le côté correspondant de la tête et revêtant quelquefois le caractère névralgique, douleurs qui indiquent souvent la participation de l'os sous-jacent; enfin certains accidents nerveux convulsifs qui ont été parfois observés et qui, manifestement d'origine réflexe, semblent résulter de l'irritation des nerfs du plexus tympanique. Boke (1), Koppe et Schwartze (2), Jackson (3), ont rapporté des faits d'éclampsie, d'épilepsie survenue dans le cours de catarrhes purulents chroniques de la caisse, et qui ont guéri en même temps que la maladie de l'oreille.

J'appelle ici l'attention sur la méningo-encéphalite, l'une des complications les plus fréquentes de l'otite moyenne purulente chronique. La propagation de l'inflammation de la caisse aux méninges et au cerveau ne se fait pas seulement, comme on le croit trop généralement, dans les

(1) *Wien. med. Wochenschrift*, 1867, t. XVII.
(2) *Archiv für Ohrenheilkunde*, t. V, p. 382.
(3) *Ibid.*, t. V, p. 307.

nâtre, tantôt d'un rouge vif. Chez certains sujets, la muqueuse paraît lisse, unie ; chez d'autres, elle est tomenteuse, granuleuse, et saigne au moindre contact (*otite granuleuse*).

La partie de la caisse qui se présente le plus ordinairement à l'œil de l'observateur est le promontoire, situé en face du centre de la membrane ou de son segment antérieur. Il est en général facile de reconnaître la forme de cette saillie, si le gonflement de la muqueuse n'est pas trop considérable. Lorsque la perforation du tympan occupe le segment postérieur ou qu'elle est très-étendue, on peut quelquefois découvrir la longue branche de l'enclume, mais cette apophyse est le plus ordinairement détruite, et la tête de l'étrier apparaît sous forme d'une petite éminence recouverte d'une muqueuse rougeâtre, et siégeant vers l'extrémité postérieure et supérieure de la paroi labyrinthique.

L'exploration de la trompe indique si ce canal est libre ou obstrué. Dans le premier cas, l'air poussé dans la caisse à l'aide des procédés de Valsalva ou de Politzer, ou par le moyen de la sonde, s'échappe à l'extérieur en produisant un bruit de sifflement et quelquefois une sorte de gargouillement caractéristique. Lorsque la trompe est obstruée, soit par le gonflement de ses parois, soit par un pus épais et abondant, l'air insufflé par la trompe doit d'abord chasser tout le liquide avant de s'échapper à l'extérieur. On voit alors, si l'on examine à ce moment le fond de l'oreille, le pus sortir goutte à goutte à travers l'ouverture de la perforation.

MARCHE, DURÉE, TERMINAISONS. — Le catarrhe purulent chronique de l'oreille moyenne peut se terminer par la guérison après un temps variable, mais le plus souvent fort long. Si la perforation n'est pas très-étendue, alors même qu'elle existe depuis plusieurs années, on la voit quelquefois se cicatriser. Ce mode de terminaison est certainement moins rare qu'on ne le pense généralement, et indépendamment de nombreux exemples rapportés par divers auteurs, je pourrais citer un cas que j'ai observé dernièrement chez un confrère, affecté de perforation du tympan depuis plus de dix ans. Lorsqu'on examine la membrane après la guérison, il est même souvent difficile de reconnaître la place occupée par la cicatrice. Cependant elle se montre généralement sous l'apparence d'une plaque grisâtre, nettement délimitée, légèrement déprimée ; lorsqu'on insuffle de l'air dans la caisse, elle fait saillie dans le conduit auditif, ce qui indique que la lame cicatricielle est plus mince que le reste de la membrane. L'examen microscopique a permis en effet de constater qu'au niveau de la perforation, le feuillet fibreux de la membrane du tympan fait complétement défaut.

La cicatrisation de la membrane du tympan dans le catarrhe purulent chronique de la caisse n'est pas toujours un mode de terminaison heureux. Quelquefois, en effet, à la suite de cette cicatrisation, l'ouïe devient plus mauvaise et le malade accuse des bourdonnements. Relativement à l'aggravation de la surdité, on doit admettre que, dans ces cas, il existe une disjonction de l'enclume et de l'étrier. Les vibrations

imprimées à la membrane du tympan ne peuvent se transmettre à la chaîne des osselets dont la continuité est interrompue, tandis que, avant la cicatrisation, les ondes sonores pénétraient à travers la perforation et venaient agir directement sur la platine de l'étrier.

Le catarrhe purulent chronique de l'oreille moyenne peut encore guérir, quoique la perforation du tympan persiste : l'écoulement purulent diminue peu à peu et disparaît même complétement. Si les lésions de la muqueuse sont légères, si surtout la paroi labyrinthique n'est pas le siége d'altérations profondes au niveau des fenêtres ovale et ronde, si enfin l'étrier est mobile, l'ouïe reste suffisamment bonne. On rencontre un nombre considérable d'individus, affectés de perforations du tympan non cicatrisées, qui, sans jouir d'une ouïe extrêmement fine, entendent parfaitement la conversation et ne sont certainement pas considérés comme des sourds.

Quoique cette terminaison du catarrhe purulent chronique de la caisse doive être regardée comme une presque guérison, il faut savoir, cependant, que par suite de la persistance de la perforation, les malades sont exposés à voir la muqueuse de l'oreille moyenne s'enflammer de nouveau et l'écoulement purulent reparaître, sous l'influence de diverses causes, parmi lesquelles il faut citer en première ligne l'action directe du froid.

Enfin, le catarrhe purulent chronique de l'oreille, surtout lorsqu'il est abandonné à lui-même, peut persister indéfiniment et subir même une aggravation continuelle qui aboutit à l'ostéite, à la carie, à la nécrose des parois de la caisse.

L'otite moyenne fongueuse, en particulier, n'a aucune tendance à la guérison, l'écoulement purulent est extrêmement abondant et souvent mêlé de sang; la surdité est presque toujours prononcée en raison de l'altération profonde et de l'épaississement considérable de la muqueuse, enfin le plus souvent, par suite de la prolifération continuelle du tissu cellulaire, des masses polypeuses ne tardent pas à remplir le conduit auditif et à déborder à l'extérieur. Nous reviendrons sur cette terminaison de l'otite fongueuse de la caisse, lorsque nous traiterons d'une manière générale des polypes des oreilles.

Dans un grand nombre de cas, les fongosités coïncident avec une lésion osseuse des parois de la caisse. Cependant, ainsi que je l'ai dit, l'otite fongueuse existe peut-être plus souvent qu'on ne le pense, indépendamment de toute altération de l'os sous-jacent. De même aussi, il peut y avoir une ostéite, une carie, une nécrose d'une partie plus ou moins étendue de la caisse, sans que l'on observe de fongosités.

Les signes indiquant que l'os est malade sont loin d'être pathognomoniques. La fétidité de l'écoulement, son caractère sanieux, séreux, constituent des présomptions; l'existence de parcelles osseuses dans le liquide de l'otorrhée aurait plus de valeur. Les douleurs sont vives, continues ou revenant par accès et présentant souvent le caractère névralgique; enfin l'examen de l'oreille permet parfois de constater par la vue la dénudation d'une paroi osseuse, et l'exploration à l'aide du stylet vient

confirmer ce diagnostic. Mais il faut, en général, faire cette exploration avec la plus extrême prudence.

L'otite moyenne purulente, accompagnée de lésion osseuse, malgré son extrême gravité, peut cependant guérir complétement, et cette guérison a été observée après l'expulsion d'un ou de plusieurs séquestres. Wilde, Toynbee (1), Gruber (2) ont même rapporté des cas dans lesquels le limaçon tout entier frappé de nécrose a été éliminé durant la vie.

DIAGNOSTIC. — Le diagnostic de l'otite moyenne purulente chronique est généralement facile. Lorsque la membrane est largement perforée, la paroi labyrinthique apparaît avec les caractères qui ont été décrits plus haut, et il faudrait peu d'attention pour la confondre avec la surface de la membrane tympanique hypérémiée, épaissie ou fongueuse. Néanmoins le doute est quelquefois possible pour un observateur novice. On a pour se guider tous les signes indiquant une perforation du tympan, et de plus on peut avoir recours à l'exploration avec le stylet, à condition de faire cette exploration avec les plus grands ménagements et en s'aidant de la vue. Si, en effet, c'est la paroi interne de la caisse que l'on a sous les yeux, l'extrémité mousse du stylet donne la sensation d'une résistance osseuse, au lieu de l'élasticité propre à la membrane ; en outre, le malade n'accuse aucune douleur dans le premier cas, tandis que la surface de la membrane du tympan chroniquement enflammée est très-sensible au plus léger attouchement. Mais, je le répète, cette exploration qui peut fournir de précieux renseignements pour le diagnostic, doit être faite avec la plus extrême douceur.

Le diagnostic est quelquefois assez difficile lorsqu'il s'agit d'une perforation très-petite. Souvent alors, en poussant de l'air par la trompe, on voit le pus sourdre lentement par la perforation. Dans d'autres cas, le liquide qui remplit le fond du conduit est agité de mouvements pulsatifs, et ces pulsations isochrones aux battements du cœur s'observent encore alors même que la caisse n'est pas remplie de pus ; elles sont surtout bien visibles lorsqu'il existe une petite gouttelette de liquide entre les lèvres de l'ouverture. Quoiqu'on ait prétendu avoir constaté des pulsations sur la membrane du tympan non perforée, ce phénomène peut être considéré comme pathognomonique d'une perforation.

Lorsqu'on aura reconnu que l'otorrhée a son point de départ dans l'oreille moyenne, il importe de savoir s'il s'agit d'un simple catarrhe purulent ou si les os sont atteints. J'ai déjà dit que ce diagnostic est souvent très-difficile et quelquefois même impossible.

Si l'on excepte les cas rares dans lesquels il est permis de reconnaître directement la carie ou la nécrose d'une partie de la caisse, on devra, pour établir l'existence d'une lésion osseuse, tenir compte de la nature de l'écoulement qui est ichoreux, sanieux, fétide, quelquefois teinté de

(1) *Archiv fur Ohrenheilkunde*, t. I, p. 112.
(2) *Ibid.*, t. II, p. 3.

séquent, dans le catarrhe purulent chronique, on rencontre aussi les différentes formes de l'ankylose de l'étrier, les ossifications de la membrane de la fenêtre ovale et de la fenêtre ronde, etc. La connaissance de ces faits permet d'expliquer les différences considérables que l'on observe relativement aux troubles fonctionnels, dans le catarrhe purulent chronique de l'oreille moyenne.

Il existe un autre état anatomique de la muqueuse de l'oreille moyenne qui s'éloigne beaucoup des précédents et qui pourrait à la rigueur être décrit comme une variété particulière sous le nom d'*otite fongueuse* ou *granuleuse*. Dans cette forme (fig. 26), la muqueuse de la caisse considérablement hypertrophiée est mamelonnée, inégale; sa surface est revêtue de petites saillies rouges, de volume variable, qui rappellent la surface de la conjonctive enflammée chroniquement et recouverte de granulations. Un grand nombre de polypes de l'oreille reconnaissent pour point de départ ces granulations de la caisse.

Fig. 26.— Otite granuleuse.

On pense généralement que cet état fongueux est l'indice à peu près certain d'une carie ou d'une nécrose des parois de la caisse. C'est là une erreur qu'il importe de dissiper, attendu que, dans l'hypothèse d'une lésion osseuse, on néglige trop souvent de modifier par un traitement local la muqueuse chroniquement enflammée, et qu'on laisse ainsi subsister indéfiniment une maladie qui n'a aucune tendance à guérir spontanément, et qui souvent au contraire entraîne comme conséquence l'altération des os.

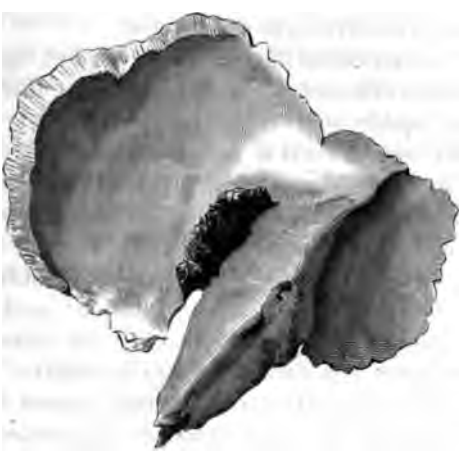

Fig. 27. — Destruction de la paroi supérieure du tympan par la carie.

Les affections des parois osseuses de l'oreille moyenne sont, en effet, très-rarement primitives, si tant est même qu'elles le soient jamais. C'est presque toujours, sinon toujours, à la suite d'inflammations suppuratives plus ou moins prolongées que l'on voit la phlegmasie de la muqueuse s'étendre au périoste et aux os sous-jacents et déterminer l'ostéite, la carie, la nécrose des parois de la caisse. Ces lésions peuvent se rencontrer en différents points; la voûte du tympan en est très-souvent le siége, et l'on comprend toute la gravité de cet accident, puisque la paroi supérieure de la caisse est en rapport immédiat avec les méninges et le lobe moyen du cerveau. La nécrose

cas où il existe une carie ou une nécrose. Les communications vasculaires entre la dure-mère et la muqueuse de la caisse, au niveau de la voûte du tympan qui souvent même est percée de trous, expliquent comment l'inflammation peut se transmettre aux méninges et au cerveau sans qu'il y ait de lésion osseuse. On possède quelques exemples dans lesquels une méningo-encéphalite mortelle s'est ainsi développée dans le cours d'un catarrhe purulent chronique de la caisse, sans carie ni nécrose de la voûte du tympan.

L'inflammation peut encore se transmettre de la caisse aux méninges, lorsque, par suite d'une ulcération des membranes de la fenêtre ronde ou de la fenêtre ovale, le pus envahit le labyrinthe, parvient jusqu'au trou auditif interne, et se met en contact avec le prolongement des méninges qui accompagne les nerfs facial et acoustique. C'est par cette voie que la méningite s'est développée dans un grand nombre d'observations rapportées par divers auteurs, et en particulier, par Itard (1), Trœltsch (2), Lucœ (3).

Je n'insiste pas sur ces accidents encéphaliques, devant y revenir plus tard. Je me borne également à signaler d'autres complications qui peuvent survenir du côté des nerfs et des vaisseaux, et dont quelques-unes peuvent aussi devenir mortelles.

La paralysie faciale n'est pas extrêmement rare dans la suppuration chronique de la caisse, mais cet accident est beaucoup moins grave qu'on ne le croit généralement. Il est loin d'indiquer toujours une altération osseuse profonde, car on sait que le nerf facial n'est séparé de la muqueuse de la caisse que par une mince lamelle souvent parsemée de trous; d'où il résulte que l'inflammation de la muqueuse se propage avec une extrême facilité au névrilème et au nerf lui-même. Ces paralysies guérissent souvent avec une grande facilité aussitôt que l'on améliore l'état de l'oreille. On a même observé quelquefois la paralysie double chez des individus atteints d'otorrhée interne des deux côtés. Ehrmann (4), Wright (5), Trœltsch (6), en ont cité des exemples.

Le voisinage des gros vaisseaux artériels et veineux constitue une autre source de dangers dans les suppurations chroniques de l'oreille. La carotide interne, qui répond à la paroi antérieure de la caisse et à la portion osseuse de la trompe d'Eustache, peut devenir le siége d'érosions, d'ulcérations et finalement de perforations, d'où résulte une hémorrhagie le plus souvent très-abondante. Dans deux mémoires intéressants, Jolly (7) a rassemblé onze cas de perforations de la carotide

(1) *Maladies de l'oreille*, t. I, p. 210.
(2) *Maladies de l'oreille*, p. 429.
(3) *Archiv für Ohrenheilkunde*, t. II, p. 81.
(4) *Schmidt's Jahrbücher*, 1864, t. CXXI, p. 228.
(5) *British med. Journal*, 27 février 1869.
(6) *Maladies des oreilles*, p. 431.
(7) *Archives générales de médecine*, 1866, t. II, et 1870, t. I.

interne. Mais on a aussi observé des hémorrhagies provenant de l'ulcération d'autres vaisseaux qui avoisinent l'oreille ; ainsi le sang peut venir d'une branche de la méningée moyenne, ou des sinus pétreux supérieur et inférieur, latéral, transverse, ou enfin du golfe de la veine jugulaire.

Les suppurations chroniques de l'oreille moyenne peuvent encore être le point de départ de complications extrêmement graves du côté des veines qui entourent l'organe auditif. Il n'est pas nécessaire pour cela que les os soient malades, ou du moins qu'il existe une carie ou une nécrose ; les vaisseaux de la muqueuse de la caisse communiquent largement avec les veines du diploé et par l'intermédiaire de celles-ci avec les sinus de la dure-mère. Il en résulte que l'inflammation peut gagner de proche en proche, et donner lieu à des phlébites étendues des veines du diploé et des sinus. Mais si l'inflammation des veines peut survenir sans lésion osseuse, il faut avouer que la carie, la nécrose des parois de la caisse favorisent plus directement la transmission de l'inflammation aux veines.

Quelle que soit l'idée que l'on se forme sur les rapports qui existent entre la phlébite, les thromboses veineuses et l'infection purulente, toujours est-il que les malades atteints d'otorrhée interne succombent quelquefois avec tous les symptômes de la pyohémie, et que l'on trouve chez eux des thromboses des veines du diploé, des sinus, de la jugulaire interne, en même temps que des abcès métastatiques dans les différents organes, des épanchements purulents dans la plèvre et dans les articulations. Les auteurs rapportent un assez grand nombre d'observations de cette terrible complication, dont Sentex (1) a fait le sujet de sa thèse inaugurale.

Traitement. — Les suppurations chroniques de l'oreille étant presque toujours liées à un état constitutionnel, le traitement général offre une grande importance. Je renvoie le lecteur à ce que j'ai déjà dit sur ce sujet à propos du traitement de l'otite externe chronique et de la myringite chronique.

Le traitement local consiste, d'une part, à prévenir la stagnation et l'altération du pus dans le fond de l'oreille ; d'autre part, à modifier l'état des parties malades, afin de tâcher d'obtenir la cicatrisation de la membrane du tympan, ou si celle-ci est impossible, la suppression de l'écoulement purulent.

On préviendra la stagnation du pus et sa décomposition en faisant de fréquentes injections avec de l'eau tiède, avec un liquide légèrement astringent ou même désinfectant, si l'odeur est très-prononcée. Il ne faut pas craindre de faire passer dans l'oreille un litre d'eau tiède trois ou quatre fois par jour ; il ne faut pas craindre non plus d'agir avec une certaine force et de se servir à cet effet d'une grosse seringue ou d'un irrigateur puissant. Mais ici comme ailleurs, l'adresse est supérieure à la violence, et lorsqu'on sait faire convenablement ces injections, il est

(1) *Écoulements purulents par l'oreille. Phlébite consécutive des sinus.* Thèse in-4, 1865.

inutile d'y déployer une grande force. Il importe de redresser complétement le conduit auditif en attirant fortement le pavillon en haut et en arrière, puis l'extrémité de la canule de la seringue ou de l'irrigateur étant introduite dans le méat auditif, on la dirige vers la paroi postérieure du conduit, de manière que le jet du liquide ne vienne pas frapper directement la paroi labyrinthique, ce qui peut avoir des inconvénients et déterminer des vertiges, des syncopes, des vomissements.

Si j'insiste sur ces détails, c'est que les injections auriculaires sont très-mal données. Il m'est arrivé plusieurs fois de modifier très-rapidement et de guérir des suppurations de la caisse d'ancienne date, à l'aide des mêmes injections que les malades employaient sans succès depuis le début de leur écoulement. Il a suffi pour cela de leur indiquer la manière de pratiquer ces injections.

Après chaque lavage, on devra prescrire des instillations médicamenteuses destinées à modifier les surfaces malades. Les substances employées sont extrêmement variables; ce sont des astringents ou de légers caustiques. Le sulfate de zinc et de cuivre, l'alun, le tannin, le sous-acétate de plomb, le nitrate d'argent, sont également employés avec succès. Cependant chacun de ces médicaments trouve plus particulièrement son indication suivant les cas. Dans l'otorrhée simple, sans granulations, l'alun (2 à 6 gr. pour 100 d'eau) me paraît surtout réussir. Dans les otites fongueuses, le sulfate de cuivre (1 à 2 gr. pour 100), le nitrate d'argent, sont quelquefois plus avantageux.

D'une manière générale on peut dire que, dans les cas où la maladie se montre très-rebelle au traitement, on doit varier souvent la nature des substances employées en instillations. J'ai souvent réussi, alors que tous les moyens semblaient définitivement sans effet, en introduisant dans le fond du conduit un petit tampon d'ouate imbibé d'une solution à parties égales de tannin et d'alcool pur que je laissais en place pendant vingt-quatre heures, et que je renouvelais tous les quatre à cinq jours. Ce moyen, qui ne doit être employé que dans l'otite chronique suppurée tout à fait indolente, est lui-même exempt de douleur.

Il faut également prendre certaines précautions indispensables pour que ces instillations médicamenteuses produisent tout l'effet désirable. Le malade doit pencher la tête du côté opposé, pendant qu'on verse le liquide dans l'oreille; puis, afin que celui-ci pénètre à travers la perforation du tympan et arrive au contact avec toutes les parties de la caisse, le malade devra exécuter l'expérience de Valsalva, jusqu'à ce que l'air ait traversé la trompe; le liquide pénètre alors, baigne toute la caisse, et, s'insinuant même dans la trompe, coule dans le pharynx.

Quelques médecins auristes préconisent les insufflations de poudres inertes ou médicamenteuses dans le traitement des suppurations chroniques de l'oreille. Le talc, le sous-nitrate de bismuth, l'alun, le sulfate de cuivre, ont été employés, mais ces poudres ont l'inconvénient de former avec le pus des masses solides qu'il est ensuite difficile de déta-

imprimées à la membrane du tympan ne peuvent se transmettre à la chaîne des osselets dont la continuité est interrompue, tandis que, avant la cicatrisation, les ondes sonores pénétraient à travers la perforation et venaient agir directement sur la platine de l'étrier.

Le catarrhe purulent chronique de l'oreille moyenne peut encore guérir, quoique la perforation du tympan persiste : l'écoulement purulent diminue peu à peu et disparaît même complétement. Si les lésions de la muqueuse sont légères, si surtout la paroi labyrinthique n'est pas le siége d'altérations profondes au niveau des fenêtres ovale et ronde, si enfin l'étrier est mobile, l'ouïe reste suffisamment bonne. On rencontre un nombre considérable d'individus, affectés de perforations du tympan non cicatrisées, qui, sans jouir d'une ouïe extrêmement fine, entendent parfaitement la conversation et ne sont certainement pas considérés comme des sourds.

Quoique cette terminaison du catarrhe purulent chronique de la caisse doive être regardée comme une presque guérison, il faut savoir, cependant, que par suite de la persistance de la perforation, les malades sont exposés à voir la muqueuse de l'oreille moyenne s'enflammer de nouveau et l'écoulement purulent reparaître, sous l'influence de diverses causes, parmi lesquelles il faut citer en première ligne l'action directe du froid.

Enfin, le catarrhe purulent chronique de l'oreille, surtout lorsqu'il est abandonné à lui-même, peut persister indéfiniment et subir même une aggravation continuelle qui aboutit à l'ostéite, à la carie, à la nécrose des parois de la caisse.

L'otite moyenne fongueuse, en particulier, n'a aucune tendance à la guérison, l'écoulement purulent est extrêmement abondant et souvent mêlé de sang; la surdité est presque toujours prononcée en raison de l'altération profonde et de l'épaississement considérable de la muqueuse, enfin le plus souvent, par suite de la prolifération continuelle du tissu cellulaire, des masses polypeuses ne tardent pas à remplir le conduit auditif et à déborder à l'extérieur. Nous reviendrons sur cette terminaison de l'otite fongueuse de la caisse, lorsque nous traiterons d'une manière générale des polypes des oreilles.

Dans un grand nombre de cas, les fongosités coïncident avec une lésion osseuse des parois de la caisse. Cependant, ainsi que je l'ai dit, l'otite fongueuse existe peut-être plus souvent qu'on ne le pense, indépendamment de toute altération de l'os sous-jacent. De même aussi, il peut y avoir une ostéite, une carie, une nécrose d'une partie plus ou moins étendue de la caisse, sans que l'on observe de fongosités.

Les signes indiquant que l'os est malade sont loin d'être pathognomoniques. La fétidité de l'écoulement, son caractère sanieux, séreux, constituent des présomptions; l'existence de parcelles osseuses dans le liquide de l'otorrhée aurait plus de valeur. Les douleurs sont vives, continues ou revenant par accès et présentant souvent le caractère névralgique; enfin l'examen de l'oreille permet parfois de constater par la vue la dénudation d'une paroi osseuse, et l'exploration à l'aide du stylet vient

perforations très-étendues de la membrane du tympan. La surdité tient, ainsi que je l'ai dit, aux lésions des osselets et de la muqueuse, et si le tympan artificiel agit favorablement, c'est en modifiant avantageusement certaines conditions défavorables. Or l'anatomie pathologique nous a montré que les disjonctions des osselets, et principalement de l'enclume et de l'étrier, ne sont pas rares dans le catarrhe purulent chronique de la caisse. Je n'hésite pas à affirmer que, dans les cas où le tympan artificiel produit une amélioration notable de l'ouïe, cet effet est dû à la pression exercée par la plaque de caoutchouc sur les débris de la membrane du tympan, pression qui se transmet au marteau et à l'enclume, et de là à l'étrier, de sorte que la continuité de la chaîne se trouve rétablie et que les vibrations sonores parviennent plus facilement au labyrinthe. Je citerai à l'appui de cette opinion ce fait que, même après la cicatrisation d'une perforation, la pression sur la membrane du tympan à l'aide d'une petite boulette de coton parvient quelquefois à augmenter la portée de l'ouïe. Chez un confrère atteint de suppuration chronique de la caisse depuis de longues années, qui tirait grand avantage de l'emploi d'une sorte de tympan artificiel de son invention, consistant dans une petite lamelle de peau fine et mouillée, la perforation étant venue à se cicatriser, l'ouie devint plus dure : l'usage du tympan artificiel déterminait cependant la même amélioration qu'avant la cicatrisation. Menière (1) rapporte aussi un fait des plus intéressants : un vieux président de tribunal, atteint de surdité, réussissait depuis près de seize ans à améliorer son ouïe pour une heure en exerçant une pression sur le tympan avec une épingle mousse en or. Menière, qui pendant cette opération examina l'oreille, trouva le tympan intact et constata que la pression avait lieu sur l'extrémité du manche du marteau qui était poussé en dedans. On ignorait alors les lésions propres aux affections de la caisse, aussi Menière ne manque-t-il pas d'attribuer ce résultat à l'excitation passagère du labyrinthe. Nous pouvons aujourd'hui fournir de ce fait remarquable une explication reposant sur des bases plus sérieuses; et il est évident pour nous que la pression agissait dans ce cas de la même manière que le tympan artificiel dans les cas de perforation, c'est-à-dire en rétablissant la continuité interrompue de la chaîne des osselets.

Quelle que soit d'ailleurs la théorie du tympan artificiel, du moment où son efficacité a été constatée, on doit avoir recours à ce moyen simple, exempt de dangers, et capable de rendre dans une foule de circonstances des services réels.

On peut l'employer alors même qu'il existe encore de la suppuration, mais il est bon d'en proscrire l'usage tant qu'il y a des symptômes d'irritation et de douleur. La boulette de coton, surtout lorsqu'on la trempe dans une solution astringente, est souvent même préférable au tympan artificiel et agit mieux pour tarir l'écoulement. En général, il est bon de

(1) Traduction de Kramer, p. 526.

sang ou renfermant des parcelles osseuses, en même temps que des douleurs profondes, térébrantes, irradiant à tout le côté correspondant de la tête, revenant par accès et durant souvent plusieurs jours de suite.

Pronostic. — Le catarrhe purulent chronique de l'oreille moyenne est une affection grave. L'otorrhée qui en résulte peut résister pendant longtemps à tous les traitements et constitue pour les malades un désagrément sérieux dans les relations de la vie. J'ai dit que l'on pouvait dans un grand nombre de cas, alors même que les surfaces osseuses sont atteintes, espérer la guérison de l'otorrhée, avec ou sans cicatrisation de la membrane tympanique; néanmoins, on doit toujours être extrêmement réservé dans le pronostic, relativement à la durée et à la guérison de l'otorrhée.

Il en est de même de la surdité. On sait à quelle cause il faut rattacher les variétés nombreuses qui s'observent dans le catarrhe purulent chronique relativement aux troubles fonctionnels, et l'on a vu que ces variétés dépendent principalement des lésions de la muqueuse qui revêt la paroi labyrinthique. Si ces lésions sont profondes et anciennes, il est rare qu'un traitement puisse les modifier; on doit donc en conclure que l'état de l'ouïe sera très-médiocrement amélioré, alors même que l'otorrhée disparaîtra. Je fais abstraction de certains moyens mécaniques qui peuvent, comme nous le verrons, apporter une notable amélioration dans l'état de la fonction auditive.

Mais, indépendamment des inconvénients qui résultent de la persistance d'un écoulement purulent par l'oreille et de l'existence d'une surdité plus ou moins accusée, le catarrhe purulent chronique de la caisse offre une gravité exceptionnelle, en raison des complications et des accidents quelquefois mortels auxquels il expose les malades.

Il suffit de mentionner les bourdonnements, les vertiges dépendant d'une augmentation de pression intra-labyrinthique ou d'une propagation de l'inflammation à l'oreille interne; les douleurs irradiant à tout le côté correspondant de la tête et revêtant quelquefois le caractère névralgique, douleurs qui indiquent souvent la participation de l'os sous-jacent; enfin certains accidents nerveux convulsifs qui ont été parfois observés et qui, manifestement d'origine réflexe, semblent résulter de l'irritation des nerfs du plexus tympanique. Boke (1), Koppe et Schwartze (2), Jackson (3), ont rapporté des faits d'éclampsie, d'épilepsie survenue dans le cours de catarrhes purulents chroniques de la caisse, et qui ont guéri en même temps que la maladie de l'oreille.

J'appelle ici l'attention sur la méningo-encéphalite, l'une des complications les plus fréquentes de l'otite moyenne purulente chronique. La propagation de l'inflammation de la caisse aux méninges et au cerveau ne se fait pas seulement, comme on le croit trop généralement, dans les

(1) *Wien. med. Wochenschrift*, 1867, t. XVII.
(2) *Archiv für Ohrenheilkunde*, t. V, p. 382.
(3) *Ibid.*, t. V, p. 307.

rents points de l'appareil auditif (conduit, membrane du tympan, oreille moyenne), j'ai cru devoir placer ici leur étude, parce que, dans l'immense majorité des cas, ces tumeurs, proviennent de la caisse, et que, de plus, il est très-difficile et souvent même impossible sur le vivant de déterminer leur point d'origine.

Il en est de même de leur nature : on a confondu, en effet, sous la désignation de polypes de l'oreille, des fongosités du tissu conjonctif provenant des parties molles ou des os, et de véritables pseudoplasmes ayant une structure histologique propre. C'est aux recherches microscopiques modernes que l'on doit d'avoir pu établir entre ces deux sortes de tumeurs, une distinction souvent impossible à faire d'après les caractères extérieurs.

On pourra consulter sur ce sujet les travaux suivants :

BONNAFONT, *Mémoire sur les polypes de l'oreille et sur une nouvelle méthode opératoire pour leur guérison*, Paris, 1851. — Du même, *Polypes fibreux de l'oreille* (*Union médicale*, 1864, n° 124). — FAURE, *Des polypes de l'oreille*, thèse de Paris, 1861. — ROOSA, *Remarks on aural Polypi* (*American medical Times*, Aug. 1864, vol. IX, n° VI, p. 64). — CLARKE, *Observ. on the Nature and Treatment of Polypus in the Ear*, Boston, 1867 (analyse dans *Archiv für Ohrenheilkunde*, t. IV, p. 230). — KESSEL, *Ueber Ohrpolypen* (*Archiv für Ohrenheilkunde*, 1869, t. IV, p. 167, et *Gazette hebdomadaire*, 1869, n° 22). — STEUDENER, *Beiträge zur pathologischen Anatomie der Ohrpolypen* (*Archiv für Ohrenheilkunde*, 1869, t. IV, p. 199).

ÉTIOLOGIE. — Les polypes de l'oreille se rencontrent assez fréquemment dans la pratique, et comme ils s'accompagnent toujours d'un écoulement purulent par le conduit auditif externe, on s'est demandé quelle relation existait entre le développement des polypes et celui de l'otorrhée. Les uns ont pensé que le polype était la cause de la suppuration, les autres ont soutenu que le développement des polypes était toujours précédé d'une otorrhée plus ou moins ancienne. Il me paraît aujourd'hui démontré que chacune de ces opinions est vraie. Sans pouvoir affirmer laquelle des deux doit prévaloir, je pense néanmoins que les polypes de l'oreille se développent le plus souvent à la suite de longues suppurations affectant l'oreille externe ou moyenne, et reconnaissent par conséquent pour causes l'otite externe purulente, la myringite chronique, le catarrhe purulent de la caisse. J'ajoute même que les polypes qui naissent du conduit auditif ou de la membrane du tympan reconnaissent toujours ce mode pathogénique.

Mais il n'en est pas de même pour ceux qui prennent leur origine dans la caisse. Car, s'il est vrai que, dans le plus grand nombre de cas, les polypes de la caisse succèdent à un catarrhe purulent de l'oreille moyenne, avec perforation de la membrane du tympan, et surtout à cette forme d'otite moyenne purulente que j'ai désignée sous le nom d'otite fongueuse ou granuleuse, on possède aujourd'hui des faits irréfutables qui prouvent que des polypes peuvent se développer dans la caisse, probablement à la suite d'une inflammation chronique de la muqueuse tympanique, et

une otite externe, une myringite, ayant déterminé de dehors en dedans la perforation du tympan. La muqueuse de la caisse, mise en contact permanent avec l'air extérieur et les produits altérés de la suppuration du conduit auditif, ne tarde pas à s'enflammer et à sécréter du pus. Dans l'un et l'autre cas, le défaut de soins est la cause la plus habituelle de la persistance de la maladie. Enfin je rappellerai que le catarrhe chronique simple de l'oreille moyenne est quelquefois suivi d'une perforation du tympan, sans avoir été jamais précédé de phénomènes d'acuité. Cette étiologie est même beaucoup plus commune qu'on ne le pense, et c'est ainsi que surviennent un grand nombre d'otorrhées dont les malades ne peuvent indiquer exactement l'origine.

ANATOMIE PATHOLOGIQUE. — Quoiqu'il y ait dans la science un certain nombre de faits qui démontrent que l'oreille moyenne peut être le siége de suppuration chronique sans que la membrane du tympan soit perforée, il faut avouer que c'est là une exception rare et qui s'observe seulement lorsque la membrane a subi un épaississement considérable par suite de phlegmasies antérieures. Je ne m'arrêterai donc pas sur l'anatomie pathologique de ces faits exceptionnels, car je ne pourrais que répéter ce que j'ai dit à l'occasion du catarrhe purulent aigu et du catarrhe chronique simple, et je m'occuperai seulement des suppurations chroniques de l'oreille moyenne accompagnées de perforation de la membrane du tympan. C'est ici le lieu d'étudier les principales variétés anatomiques de ces perforations.

Elles peuvent occuper tous les points de la membrane, cependant elles siégent le plus souvent, soit en avant, soit en arrière du manche du marteau, dans les parties intermédiaires entre cet osselet et la circonférence du tympan, ce qui tient sans doute à la moindre épaisseur de la membrane en ces points. On observe toutes les variétés dans la largeur de

FIG. 25. — Perforations pathologiques de la membrane du tympan.

l'ouverture anormale qui peut être aussi petite qu'une tête d'épingle ou comprendre, au contraire, la presque totalité de la membrane réduite alors à une petite zone marginale. La membrane du tympan peut même avoir complétement disparu, et, chez les jeunes enfants, l'os tympanal est quelquefois détruit en même temps que la membrane qu'il supporte. C'est ce que démontre un fait communiqué à la Société pathologique de Londres par Hinton (1), qui a observé l'élimination de l'os tympanal chez une

(1) *Med. Times and Gazette*, 3 mars 1866.

conduit. D'après quelques observations anatomiques, un certain nombre de polypes de la caisse auraient leur point de départ dans la couche muqueuse de la membrane tympanique. On peut enfin rencontrer à la fois plusieurs polypes de l'oreille naissant du conduit auditif, de la membrane du tympan et de la caisse.

Relativement à leur structure, on doit distinguer : 1° les vrais polypes; 2° les granulations et les fongosités du tissu conjonctif.

1° Quoique le groupe des polypes vrais ait été déjà nettement établi par les descriptions isolées de Meissner, Billroth, Forster et Trôltsch, c'est principalement aux recherches de Kessel et de Steudener que l'on doit la connaissance exacte des caractères histologiques des polypes de l'oreille. Suivant le dernier de ces auteurs, on peut diviser ces tumeurs en trois groupes, comprenant : *a.* les *polypes muqueux ; b.* les *polypes fibreux* ou *fibromes; c.* les *myxomes.* Les premiers sont de beaucoup les plus communs, puisque sur 33 polypes examinés par Steudener, 27 appartenaient à cette catégorie.

a. Les *polypes muqueux* (fig. 30) sont constitués par une enveloppe épithéliale, une masse de tissu conjonctif, des vaisseaux, des glandes et des kystes.

La couche épithéliale qui revêt les polypes muqueux est formée tantôt d'épithélium pavimenteux stratifié, tantôt d'une ou de plusieurs couches d'épithélium cylindrique; souvent on trouve de l'épithélium à cils vibratiles. Quelquefois la tumeur présente un épithélium pavimenteux vers son extrémité terminale, et un épithélium cylindrique à sa base. Lorsque la gaine épithéliale est épaisse, les cellules les plus superficielles sont aplaties, analogues à celles de la couche cornée de l'épiderme (fig. 30, A), tandis que les cellules de la couche profonde, en rapport avec le tissu conjonctif, sont plus allongées, plus petites (fig. 30, B).

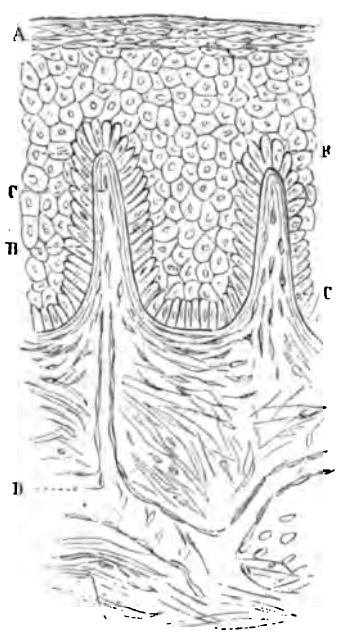

Fig. 30. — Structure d'un polype muqueux.

Le tissu conjonctif de la tumeur rappelle assez exactement le chorion des muqueuses, mais s'en distingue par la présence d'un grand nombre d'éléments jeunes (noyaux embryoplastiques, cellules fusiformes, corps étoilés) et par la présence de la mucine qui infiltre le tissu et lui donne son aspect et sa consistance. A sa surface libre, le chorion muqueux est surmonté de nombreuses papilles hypertrophiées, allongées, qui déterminent l'aspect papillaire

séquent, dans le catarrhe purulent chronique, on rencontre aussi les différentes formes de l'ankylose de l'étrier, les ossifications de la membrane de la fenêtre ovale et de la fenêtre ronde, etc. La connaissance de ces faits permet d'expliquer les différences considérables que l'on observe relativement aux troubles fonctionnels, dans le catarrhe purulent chronique de l'oreille moyenne.

Il existe un autre état anatomique de la muqueuse de l'oreille moyenne qui s'éloigne beaucoup des précédents et qui pourrait à la rigueur être décrit comme une variété particulière sous le nom d'*otite fongueuse* ou *granuleuse*. Dans cette forme (fig. 26), la muqueuse de la caisse considérablement hypertrophiée est mamelonnée, inégale; sa surface est revêtue de petites saillies rouges, de volume variable, qui rappellent la surface de la conjonctive enflammée chroniquement et recouverte de granulations. Un grand nombre de polypes de l'oreille reconnaissent pour point de départ ces granulations de la caisse.

Fig. 26.— Otite granuleuse.

On pense généralement que cet état fongueux est l'indice à peu près certain d'une carie ou d'une nécrose des parois de la caisse. C'est là une erreur qu'il importe de dissiper, attendu que, dans l'hypothèse d'une lésion osseuse, on néglige trop souvent de modifier par un traitement local la muqueuse chroniquement enflammée, et qu'on laisse ainsi subsister indéfiniment une maladie qui n'a aucune tendance à guérir spontanément, et qui souvent au contraire entraîne comme conséquence l'altération des os.

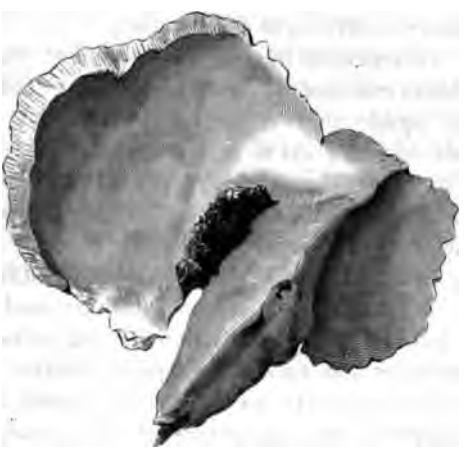

Fig. 27. — Destruction de la paroi supérieure du tympan par la carie.

Les affections des parois osseuses de l'oreille moyenne sont, en effet, très-rarement primitives, si tant est même qu'elles le soient jamais. C'est presque toujours, sinon toujours, à la suite d'inflammations suppuratives plus ou moins prolongées que l'on voit la phlegmasie de la muqueuse s'étendre au périoste et aux os sous-jacents et déterminer l'ostéite, la carie, la nécrose des parois de la caisse. Ces lésions peuvent se rencontrer en différents points; la voûte du tympan en est très-souvent le siége, et l'on comprend toute la gravité de cet accident, puisque la paroi supérieure de la caisse est en rapport immédiat avec les méninges et le lobe moyen du cerveau. La nécrose

c. Les *myxomes* ont été admis par Steudener d'après un fait unique qu'il a observé. Il s'agissait d'un polype de la caisse, d'aspect gélatineux, provenant d'un jeune homme de dix-sept ans. Il était formé de plusieurs couches d'épithélium pavimenteux recouvrant de petites papilles, et d'un stroma constitué par une matière amorphe, complétement homogène, infiltrée de mucus et traversée par des anastomoses réticulées de cellules fusiformes et étoilées, et par des fibrilles minces et formant des réseaux à larges mailles. Dans l'épaisseur de la matière amorphe se rencontraient des vacuoles rondes ou ovales, renfermant un liquide lactescent, en même temps qu'on trouvait çà et là à l'état de liberté des cellules arrondies et granulées, ayant l'apparence de leucocytes.

2° Quant aux *granulations* et aux *fongosités* que l'on observe fréquemment dans le conduit auditif et qui sont souvent considérées comme des polypes dont elles présentent les caractères extérieurs, elles en diffèrent histologiquement par l'absence de couche épithéliale, de couche papillaire, de glandes ; elles sont constituées par des fibres lamineuses entrecroisées en tous sens et circonscrivant des mailles assez lâches, qui sont remplies de substance amorphe, transparente, uniformément granuleuse. Les vaisseaux y sont peu abondants.

Symptomatologie et Diagnostic. — Il est rare que la présence des polypes de l'oreille ne s'annonce pas par une otorrhée. Cependant je n'ai pas hésité à admettre que certains polypes de la caisse se développent sans être précédés par une inflammation suppurative. On pourrait donc à la rigueur assister à cette première période de développement de la tumeur avant que le tympan soit perforé. Dans l'observation déjà citée de Gottstein, il s'agissait d'un jeune homme qui présentait depuis quinze jours les symptômes d'une otite moyenne aiguë du côté droit, et chez lequel on vit apparaître au bout de quelque temps, en arrière du manche du marteau, une petite ecchymose, remplacée bientôt, après une semaine, par une tumeur arrondie que l'on prit d'abord pour une granulation de la membrane tympanique, mais que l'on ne tarda pas à reconnaître comme constituée par un polype de la caisse ayant perforé la membrane.

Mais, dans l'immense majorité des cas, les malades atteints de polypes de l'oreille sont affectés, depuis un temps plus ou moins long, d'un écoulement de pus, fétide, souvent mêlé de sang, parfois même compliqué de véritables otorrhagies. Dans un cas rapporté par Rossi (1), il y avait par l'oreille des hémorrhagies supplémentaires des règles. Les malades accusent une surdité plus ou moins forte, souvent accompagnée de bourdonnements.

Enfin on constate assez fréquemment, dans les cas de polypes de l'oreille, les divers phénomènes nerveux que nous avons déjà mentionnés en parlant des corps étrangers ou des inflammations de l'oreille externe et moyenne : douleurs névralgiques, vertiges, syncopes, vomissements.

(1) *Gazette des hôpitaux*, 19 sept. 1868.

dans tout le côté correspondant de la tête, douleurs qui coïncident avec quelques poussées inflammatoires et qui indiquent plus particulièrement l'ostéo-périostite de la caisse.

L'état de l'ouïe est extrêmement variable, et il est facile de se rendre compte de ces variations. Souvent il suffit de nettoyer l'oreille, et d'enlever soigneusement le pus épais et desséché qui obstrue le fond du conduit et la caisse pour améliorer l'ouïe qui paraissait presque complétement perdue. Chez certains sujets, dont la sécrétion est peu abondante, on est même surpris quelquefois de trouver la fonction auditive relativement bonne, alors qu'il existe une très-large perforation de la membrane du tympan. Chez d'autres, au contraire, qui semblent en apparence dans des conditions identiques, l'ouïe est presque totalement abolie.

A quoi tiennent ces différences? On doit évidemment en rechercher la cause dans la nature et le siége des lésions anatomiques Tantôt, en effet, la muqueuse est très-légèrement épaissie, et la chaîne des osselets conservée; tantôt les altérations de la muqueuse sont considérables, et surtout marquées du côté de la paroi labyrinthique, en même temps que les osselets sont immobilisés, détruits ou disjoints; tantôt, enfin, par suite de la propagation de l'inflammation, le labyrinthe lui-même est envahi. Il suffit de rappeler ces diverses conditions pour comprendre combien l'état de la fonction auditive doit être variable suivant les sujets.

Je ne saurais accepter l'opinion singulière professée par Weber (1), de Berlin, qui attribue à l'imperméabilité de la trompe d'Eustache une grande influence sur le degré de surdité que l'on observe dans les perforations pathologiques du tympan. L'auteur se fonde sur ce fait parfaitement exact que, dans bien des cas de catarrhe purulent de la caisse avec perforation de la membrane du tympan, il suffit de faire passer de l'air par la trompe pour améliorer l'ouïe. Si le fait est exact, l'interprétation est manifestement erronée, et l'amélioration de l'ouïe qui résulte du passage de l'air à travers la trompe est due au déplacement des mucosités qui obstruaient les fenêtres labyrinthiques ou qui gênaient les mouvements des osselets.

Pour terminer ce qui a trait aux troubles physiologiques qui accompagnent le catarrhe purulent chronique de la caisse, il faut ajouter que les bourdonnements, quoique rares, peuvent cependant exister.

Lorsqu'on procède à l'exploration de l'oreille après l'avoir débarrassée du pus, on trouve le conduit auditif, surtout dans ses parties profondes, rouge, légèrement gonflé, quelquefois même excorié.

La membrane du tympan, plus ou moins largement perforée, apparaît avec les caractères que nous avons indiqués et sur lesquels il est inutile de revenir.

A travers la perforation du tympan, surtout lorsque celle-ci est large, on aperçoit la muqueuse de la caisse, tantôt légèrement rosée ou jau-

(1) *The Lancet*, 3 et 17 February 1866.

La plupart des auteurs conseillent cette manœuvre et se flattent d'arriver ainsi au diagnostic du lieu d'implantation. Je ne crains pas d'avancer que, sauf de très-rares exceptions, on doit rester dans le doute à ce sujet.

Pronostic. — Les polypes de l'oreille constituent une maladie assez sérieuse. Nés le plus généralement sous l'influence d'une phlegmasie chronique préexistante, ils l'entretiennent indéfiniment et ne tardent pas à l'aggraver et à provoquer son extension ; de là des accidents graves et quelquefois mortels.

Relativement à la fonction auditive, il faut bien se pénétrer de cette idée, que si le polype agit à la façon d'un corps étranger en interceptant l'entrée des ondes sonores, l'obstruction du conduit est rarement assez complète pour rendre compte d'une surdité très-prononcée. Celle-ci est le plus souvent due aux lésions concomitantes de l'inflammation chronique. Le chirurgien, consulté sur le résultat probable d'une opération destinée à faire disparaître le polype, devra se garder de croire et d'annoncer qu'en enlevant la tumeur, l'ouïe se rétablira. Il s'exposerait en agissant ainsi à de cruels mécomptes, et il est sage de réserver le pronostic sur ce point. La persistance de la perception des vibrations sonores par les os du crâne permet seule d'affirmer que l'ouïe n'est pas définitivement perdue et que l'on peut espérer quelque amélioration.

On cite quelques cas rares (1) dans lesquels les polypes de l'oreille se sont détachés spontanément et sous l'influence d'une injection ; j'ai vu aussi un fait de cette nature, mais il faut considérer cette heureuse terminaison comme tout à fait exceptionnelle.

Traitement. — Les diverses méthodes de traitement proposées contre les polypes de l'oreille ne conviennent pas également dans tous les cas, et il me paraît utile de distinguer, à ce point de vue, les polypes volumineux, c'est-à-dire ceux qui remplissent une partie ou la totalité du conduit auditif externe, et les polypes de petites dimensions, que l'on peut confondre au point de vue thérapeutique avec les granulations, les fongosités de l'oreille.

Dès que les polypes atteignent un volume suffisant pour remplir le conduit auditif externe, on ne doit pas songer à obtenir leur disparition à l'aide des styptiques, des astringents, ou même des caustiques légers, quel que soit leur mode d'application. Il est absolument indispensable d'enlever la tumeur ou de la détruire sur place par une cautérisation profonde et énergique.

Quoique la cautérisation semble avoir donné de bons résultats entre les mains de quelques spécialistes, même alors qu'il s'agissait de polypes très-volumineux, c'est un procédé douloureux, assez lent dans son action, et qui ne laisse pas de présenter des inconvénients et même des

(1) Gottstein, *Klinische und kritische Beiträge zur Ohrenheilkunde* (*Archiv für Ohrenheilkunde*, t. IV, p. 170).

imprimées à la membrane du tympan ne peuvent se transmettre à la chaîne des osselets dont la continuité est interrompue, tandis que, avant la cicatrisation, les ondes sonores pénétraient à travers la perforation et venaient agir directement sur la platine de l'étrier.

Le catarrhe purulent chronique de l'oreille moyenne peut encore guérir, quoique la perforation du tympan persiste : l'écoulement purulent diminue peu à peu et disparaît même complétement. Si les lésions de la muqueuse sont légères, si surtout la paroi labyrinthique n'est pas le siége d'altérations profondes au niveau des fenêtres ovale et ronde, si enfin l'étrier est mobile, l'ouïe reste suffisamment bonne. On rencontre un nombre considérable d'individus, affectés de perforations du tympan non cicatrisées, qui, sans jouir d'une ouïe extrêmement fine, entendent parfaitement la conversation et ne sont certainement pas considérés comme des sourds.

Quoique cette terminaison du catarrhe purulent chronique de la caisse doive être regardée comme une presque guérison, il faut savoir, cependant, que par suite de la persistance de la perforation, les malades sont exposés à voir la muqueuse de l'oreille moyenne s'enflammer de nouveau et l'écoulement purulent reparaître, sous l'influence de diverses causes, parmi lesquelles il faut citer en première ligne l'action directe du froid.

Enfin, le catarrhe purulent chronique de l'oreille, surtout lorsqu'il est abandonné à lui-même, peut persister indéfiniment et subir même une aggravation continuelle qui aboutit à l'ostéite, à la carie, à la nécrose des parois de la caisse.

L'otite moyenne fongueuse, en particulier, n'a aucune tendance à la guérison, l'écoulement purulent est extrêmement abondant et souvent mêlé de sang; la surdité est presque toujours prononcée en raison de l'altération profonde et de l'épaississement considérable de la muqueuse, enfin le plus souvent, par suite de la prolifération continuelle du tissu cellulaire, des masses polypeuses ne tardent pas à remplir le conduit auditif et à déborder à l'extérieur. Nous reviendrons sur cette terminaison de l'otite fongueuse de la caisse, lorsque nous traiterons d'une manière générale des polypes des oreilles.

Dans un grand nombre de cas, les fongosités coïncident avec une lésion osseuse des parois de la caisse. Cependant, ainsi que je l'ai dit, l'otite fongueuse existe peut-être plus souvent qu'on ne le pense, indépendamment de toute altération de l'os sous-jacent. De même aussi, il peut y avoir une ostéite, une carie, une nécrose d'une partie plus ou moins étendue de la caisse, sans que l'on observe de fongosités.

Les signes indiquant que l'os est malade sont loin d'être pathognomoniques. La fétidité de l'écoulement, son caractère sanieux, séreux, constituent des présomptions; l'existence de parcelles osseuses dans le liquide de l'otorrhée aurait plus de valeur. Les douleurs sont vives, continues ou revenant par accès et présentant souvent le caractère névralgique; enfin l'examen de l'oreille permet parfois de constater par la vue la dénudation d'une paroi osseuse, et l'exploration à l'aide du stylet vient

une petite pince à deux ou trois branches (fig. 33) dont le rapprochement est déterminé par le glissement d'une canule montée elle-même sur un manche. En pressant sur le bouton qui termine en arrière la canule, les mors de la pince se resserrent et peuvent saisir le polype. Cet instrument permet souvent d'enlever facilement de petits polypes, ou de petites granulations molles, peu adhérentes.



Fig. 33. — Pince à deux branches.

Lorsque l'oreille est débarrassée, en tout ou en partie, et qu'il ne reste plus qu'une petite portion de la tumeur correspondant à son point d'implantation, il importe d'en prévenir la reproduction qui ne tarderait pas à se faire.

Cette indication sera remplie, d'une part, en cautérisant directement le pédicule, d'autre part, en instituant le traitement que nous avons déjà conseillé contre l'otorrhée dépendant d'une otite externe, d'une myringite chronique, ou d'un catarrhe purulent de la caisse, et pour lequel je renvoie le lecteur aux articles consacrés à ces maladies. J'insiste seulement sur l'importance extrême de ce traitement complémentaire qui seul met à l'abri des récidives.

La cautérisation du pédicule exige de grandes précautions; il faut de toute nécessité faire usage du spéculum et s'aider d'un éclairage parfait, afin de borner aux parties malades l'action du caustique. Relativement à la nature de celui-ci on peut se servir du nitrate d'argent fondu, et dans ce cas, j'ai déjà dit qu'il était indispensable d'avoir à sa disposition de petits crayons extrêmement fins et montés sur un instrument délicat. Les caustiques liquides, portés sur le point malade à l'aide d'un petit bourdonnet d'ouate, peuvent remplacer avantageusement le nitrate d'argent dont l'action est souvent insuffisante; je recommande tout spécialement les solutions concentrées et presque saturées de chlorure de zinc, dont une seule application suffit souvent pour détruire entièrement le reste du polype.

Avant de terminer, je dois dire un mot du traitement des polypes encore renfermés dans la caisse du tympan et qui pourraient donner lieu à quelque indication particulière. J'ai cité un fait dans lequel le chirurgien a assisté au développement de la tumeur dans l'intérieur de la caisse, et à la perforation de la membrane du tympan. On pourrait se demander si, dans un cas analogue, le diagnostic étant suffisamment établi, il ne serait pas indiqué de pratiquer l'ablation de la tumeur après section

préalable de la membrane du tympan. Je ne connais aucune observation dans laquelle cette indication se soit nettement posée. Mais dans une circonstance assez analogue à celle que je suppose, Moos (1) ayant reconnu l'existence de deux polypes de la caisse dont l'un sortait à travers une perforation de la partie antérieure de la membrane, tandis que l'autre, encore renfermé dans la caisse, repoussait en dehors la moitié postérieure de la membrane, incisa celle-ci, put extraire le second polype, et guérit son malade.

3° Tumeurs diverses.

a. CANCER. — Les auteurs d'otologie se bornent à mentionner le cancer de la caisse du tympan, qui paraît être assez rare. J'ai eu l'occasion pour ma part d'en observer deux cas, et comme, dans l'un de ces faits, je suis resté pendant un certain temps dans le doute relativement à la nature de la maladie, il me paraît utile d'en dire quelques mots afin de prémunir les praticiens contre de fâcheuses erreurs.

Le cancer du tympan peut être primitif ou secondaire, suivant qu'il prend origine dans les parois mêmes de la cavité tympanique ou que, né primitivement dans un autre point, il envahit consécutivement la caisse. Je citerai plus particulièrement les fongus de la dure-mère, qui quelquefois se sont fait jour à l'extérieur par l'oreille.

Relativement au cancer primitif, je ne saurais dire, faute d'observations suffisantes, s'il naît plus fréquemment de la muqueuse ou de l'os sous-jacent. Dans un des faits que j'ai observés, comme dans un cas rapporté par Brunner (2), il s'agissait d'un épithélioma ayant probablement pris naissance dans la muqueuse tympanique ; tandis que chez mon second malade, la tumeur était constituée par un ostéosarcome. Il en était de même dans un cas rapporté par Boke (3).

Le début du cancer de la caisse est extrêmement insidieux et marqué par des douleurs dans l'oreille et dans tout le côté correspondant de la tête, douleurs quelquefois extrêmement vives et que l'on met le plus souvent sur le compte d'accès névralgiques. Il existe en même temps de la surdité et des bourdonnements. Puis il survient par l'oreille un écoulement purulent, souvent mêlé de sang, et quelquefois même de véritables otorrhagies.

La maladie est généralement considérée comme un simple catarrhe purulent de l'oreille, et traitée comme telle, jusqu'au moment où l'examen direct permet d'établir le diagnostic.

On trouve alors le fond du conduit auditif rempli par une tumeur plus ou moins volumineuse, offrant l'apparence de fongosités osseuses. Cependant, quoique dans le fait rapporté par Brunner la tumeur épithéliale de

(1) *Klinik*, p. 293.
(2) *Archiv für Ohrenheilkunde*, t. V, p. 28.
(3) *Archiv für Ohrenheilkunde*, t. I, p. 356.

l'oreille ait présenté tous les caractères de couleur et de consistance propres aux vrais polypes de l'oreille, je dois dire que dans les deux cas que j'ai observés, l'aspect de ces fongosités m'a tout de suite inspiré des doutes. Elles offraient une coloration d'un gris jaunâtre différente de la couleur rosée ou rouge des polypes ordinaires; leur consistance était aussi beaucoup plus ferme; enfin, la matière de l'écoulement mérite d'être notée; elle était constituée par un liquide séro-sanguin et séro-purulent.

Dans tous les cas, d'ailleurs, où l'on concevrait quelques doutes sur la nature des fongosités, il serait indispensable d'en enlever quelques fragments et de les soumettre à l'examen microscopique. Car c'est principalement au début ou dans les premières périodes de la maladie qu'il importe d'être fixé sur le diagnostic.

Le cancer de la caisse suit une marche assez rapide, soit qu'il reste borné à l'oreille et détermine la mort par suite de quelque complication, soit qu'il se propage aux parties avoisinantes, ce qui est le cas le plus fréquent. On voit alors survenir un gonflement qui occupe toute la région mastoïdienne et temporale ; l'articulation de la mâchoire ne tarde pas à être envahie ; des abcès se forment au pourtour de l'oreille. Mais il est aisé de voir que l'inflammation de l'os et du périoste ne sont que des phénomènes accessoires et que la maladie est constituée par une dégénérescence osseuse.

En même temps que la maladie fait des progrès, les douleurs augmentent d'intensité et ne laissent plus aucun repos au malade, l'ouïe se perd complétement ; les bourdonnements cessent parfois ou persistent jusqu'au dernier moment. Enfin on peut voir survenir une hémiplégie faciale.

La mort est le plus souvent causée par quelque complication, telle qu'une méningo-encéphalite, ou une hémorrhagie plus ou moins abondante. C'est ce dernier accident qui a enlevé un de mes malades. L'autre paraît avoir succombé à l'épuisement, sans que j'ose affirmer cependant que quelque complication cérébrale ne soit pas survenue dans les derniers jours de la vie, l'autopsie n'ayant pu être faite.

S'il importe d'établir de bonne heure le diagnostic du cancer de la caisse, c'est presque exclusivement au point de vue du pronostic, car la thérapeutique est entièrement nulle. L'incertitude où l'on se trouve le plus souvent sur les limites du mal interdit de tenter de le détruire par une opération sanglante ou par la cautérisation. Le rôle du médecin doit donc se borner à calmer les douleurs et à combattre les autres accidents qui peuvent survenir.

b. Exostoses. — En faisant l'histoire de l'otite moyenne sclérémateuse, j'ai signalé le développement d'exostoses et d'hyperostoses de la caisse. Mais, en général, ces productions pathologiques n'atteignent par un développement considérable. Zaufal (1) a observé sur le cadavre d'un jeune

(1) *Archiv für Ohrenhheilkunde*, t. II, p. 48.

garçon de neuf ans une tumeur beaucoup plus volumineuse, naissant de la paroi postérieure et interne de la caisse, remplissant une partie de cette cavité et oblitérant la fenêtre ronde. Cette tumeur formée de tissu compacte et éburné était probablement congénitale.

c. CHOLESTÉATOMES. — On trouve dans les auteurs un certain nombre d'observations où il est question de tumeurs solides de la caisse, sur la nature desquelles il est souvent assez difficile de se prononcer. Itard (1) et Bonnafont (2) regardent ces concrétions solides de la caisse comme de nature crayeuse, et le dernier de ces auteurs rapporte un cas dans lequel l'évacuation de ces matières par le conduit auditif, après perforation de la membrane, fut suivie d'une amélioration notable de l'ouïe.

Gruber (3) a également décrit des néoplasmes prenant leur point de départ dans la muqueuse du tympan, et qu'il considère comme étant de la nature du cholestéatome. Il en rapporte trois exemples, dont un seul a été observé sur le vivant. Enfin Hinton (4) a rencontré une tumeur de la caisse qu'il désigne sous le nom de *tumeur sébacée*.

Il est probable que ces différentes concrétions solides ou demi-solides présentent entre elles de grandes analogies de structure. Elles semblent formées principalement par des amas de cholestérine et de pus desséché ayant subi la transformation graisseuse ou crétacée. Tantôt elles prennent naissance dans les os et font saillie dans la caisse, tantôt elles sont indépendantes du tissu osseux et remplissent plus ou moins complétement les cavités de l'oreille moyenne.

Ces masses peuvent être prises, à un examen superficiel, pour de véritables tubercules et ont été décrites quelquefois sous ce nom.

L'excessive rareté de ces faits, dont je n'ai observé aucun exemple sur le vivant, ne me permet pas d'en donner une description clinique. Si l'on reconnaissait, toutefois, l'existence de ces concrétions dans la caisse, on devrait en faciliter l'expulsion, en incisant la membrane tympanique ou en agrandissant son ouverture si elle est déjà perforée, et en pratiquant par la trompe et par le conduit auditif externe des injections liquides. On pourrait espérer, par ce moyen, procurer une notable amélioration de l'ouïe, ainsi qu'il résulte d'un petit nombre de faits publiés.

V. — MALADIES DE L'APOPHYSE MASTOIDE.

Les maladies de l'apophyse mastoïde ne devront pas m'arrêter longuement. Laissant de côté les lésions traumatiques qui se limitent bien rarement à cette région, et les anomalies congénitales ou acquises qui

(1) *Traité*, t. I, p. 387.
(2) *Traité*, p. 527.
(3) *Das Cholesteatome im Gehörorgan* (*Allg. Wien. med. Zeitung*, 1862).
(4) *Guy's Hospital Reports*, 3e série, 1863, t. IX, p. 264.

n'offrent aucun intérêt pour le chirurgien, je m'occuperai d'abord des maladies inflammatoires, puis je parlerai brièvement de quelques lésions rares de l'apophyse mastoïde.

ARTICLE PREMIER.

LÉSIONS VITALES ET ORGANIQUES DE L'APOPHYSE MASTOÏDE.

1° Maladies inflammatoires.

Les auteurs d'otologie n'ont pas suffisamment distingué l'ostéo-périostite de l'apophyse mastoïde de l'inflammation des cellules mastoïdiennes. Il en résulte que bien souvent dans la pratique ces deux maladies essentiellement distinctes sont prises l'une pour l'autre.

a. — *Ostéo-périostite de l'apophyse mastoïde.*

J'ai déjà signalé cette complication qu'il n'est pas très-rare d'observer lorsqu'une violente inflammation survient dans le cours d'un ancien catarrhe purulent de la caisse. L'inflammation se propage du périoste de la caisse et du conduit auditif au périoste des parties avoisinantes et principalement de l'apophyse mastoïde et de la fosse temporale, ainsi qu'il est facile de le comprendre, si l'on songe que le conduit auditif osseux se continue directement par sa partie postéro-supérieure avec la surface externe de l'apophyse mastoïde et de la fosse temporale. On ne saurait trouver un obstacle à cette propagation dans l'insertion de la portion cartilagineuse du conduit, car elle se fait au moyen de trousseaux fibreux, plus ou moins séparés les uns des autres, mais laissant toujours entre eux des espaces celluleux assez larges. Cette périostite de l'apophyse mastoïde, par propagation d'une périostite de la caisse, est assez fréquente chez les enfants, dont le conduit auditif osseux est à peine développé et dont la caisse du tympan se trouve presque de niveau avec l'os temporal.

D'après ce qui précède, la maladie est donc constamment précédée d'un écoulement purulent par l'oreille de date plus ou moins ancienne, puis sous l'influence du froid, le malade est pris de douleurs extrêmement violentes dans l'oreille et dans tout le côté correspondant de la tête, souvent accompagnées de fièvre, d'agitation, de délire.

En même temps que l'on constate les signes qui ont été indiqués à l'occasion de la périostite du conduit et de la caisse, on voit apparaître derrière l'oreille un gonflement œdémateux, qui bientôt tend à devenir phlegmoneux et gagne la fosse temporale. Toute la région mastoïdienne est le siége d'un empâtement assez mal circonscrit; le sillon qui sépare la conque de la surface mastoïdienne est effacé; la peau est chaude, rouge. Enfin, après une durée variable, mais qui ne dépasse guère un septénaire, la fluctuation devient évidente, et soit que

la collection purulente s'ouvre spontanément ou que le chirurgien pratique une incision, on peut s'assurer à l'aide du stylet que la surface de l'os est mise à nu dans toute l'étendue de la collection purulente. D'autre part, si l'on fait une injection par la plaie extérieure, le liquide injecté ressort par l'oreille, et réciproquement, ce qui démontre que l'abcès a eu son origine dans les parties profondes de l'oreille.

En général, dès que l'abcès est ouvert, tous les phénomènes locaux et généraux s'amendent ; la suppuration diminue de jour en jour ; il reste seulement une ou plusieurs fistules qui mettent quelquefois un temps fort long à se fermer et qui, le plus souvent, ne guérissent qu'après l'expulsion de quelques petits séquestres. Je laisse de côté, bien entendu, le catarrhe purulent de la caisse qui peut persister indéfiniment si l'on ne met en usage un traitement approprié.

La périostite de l'apophyse mastoïde et des régions circonvoisines ne constitue pas en général une maladie grave par elle-même. Les accidents que l'on observe quelquefois concurremment avec elle sont dus à la périostite du conduit et de la caisse. A ce point de vue, la maladie diffère essentiellement de l'inflammation des cellules mastoïdiennes, et nous verrons bientôt comment on peut les distinguer l'une de l'autre.

Quant au traitement, il consiste dans l'emploi des moyens antiphlogistiques au début, sangsues, cataplasmes, etc., et, dès que la suppuration est manifeste, dans l'incision large, suivie de lavages répétés.

b. — *Inflammation des cellules mastoïdiennes.*

L'inflammation aiguë ou chronique des cellules mastoïdiennes paraît être toujours consécutive à celle de la muqueuse tympanique, ou du moins, elle coïncide toujours avec cette dernière. J'ai déjà signalé cette coïncidence dans l'histoire de l'otite moyenne.

C'est seulement lorsqu'il y a suppuration que la maladie acquiert une réelle importance. Dans ces conditions, en effet, le pus sécrété dans les cellules mastoïdiennes trouve un écoulement difficile, alors même que la membrane du tympan est largement perforée. A plus forte raison si celle-ci est intacte, si les parois du conduit auditif sont gonflées, ou si le canal est obstrué par des productions polypeuses, la rétention du pus dans la caisse et dans les cellules doit en être la conséquence, et il peut en résulter des accidents graves et quelquefois mortels. Tantôt le pus accumulé dans les cellules se porte vers l'extérieur, et, par suite de la nécrose de la paroi externe de l'apophyse mastoïde, vient se faire jour sous la peau. Tantôt, au lieu de se porter en dehors, l'inflammation des cellules mastoïdiennes étend son action du côté de la paroi interne, et l'on comprend les dangers qui résultent de cette marche, puisque la paroi interne de l'apophyse mastoïde répond au sinus latéral, au cerveau et au cervelet.

Toynbee a fait remarquer avec juste raison que les rapports de l'apophyse mastoïde à sa face interne sont très-variables selon l'âge. Rudi-

mentaires chez l'enfant, les cellules mastoïdiennes sont alors réduites à leur portion horizontale, qui répond à la fosse cérébrale postérieure, au-dessus du sinus latéral. Il en résulte que, chez l'enfant, lorsque l'inflammation des cellules mastoïdiennes se porte du côté de leur face interne, elle se transmet surtout au cerveau. Chez l'adulte, au contraire, la portion verticale des cellules, qui constitue l'apophyse mastoïde proprement dite, est surtout en rapport avec le sinus latéral et la fosse cérébelleuse, en sorte que, dans l'âge adulte, l'inflammation des cellules mastoïdiennes se propage plutôt au sinus latéral et au cervelet. Un assez grand nombre de faits viennent témoigner de l'exactitude de cette remarque.

L'inflammation suppurative des cellules mastoïdiennes s'annonce par les signes ordinaires du catarrhe purulent de la caisse, auxquels viennent bientôt se joindre d'autres symptômes objectifs du côté de l'apophyse mastoïde. La région, douloureuse au toucher, devient le siége d'un gonflement œdémateux, assez bien limité au début, mais qui ne tarde pas à s'étendre, surtout à la partie supérieure de l'apophyse mastoïde. La peau est rouge, tendue, puis, au bout d'un temps variable, on peut percevoir une fluctuation obscure qui indique que la lame osseuse qui ferme à l'extérieur les cellules mastoïdiennes a été ramollie ou même détruite et que le pus s'est fait jour au dehors. Il n'est pas rare, dans ces cas, que le pus provenant de l'apophyse mastoïde suive la gaîne du sterno-mastoïdien et fuse assez loin dans la région cervicale.

Dans ces circonstances, il suffit quelquefois de donner issue au pus collecté sous la peau pour que tous les accidents se calment. La maladie passe à l'état chronique et il reste une ou plusieurs fistules dont la guérison ne s'obtient qu'après un temps généralement très-long.

Mais, dans d'autres cas plus malheureux, soit que le pus se soit fait jour en même temps vers l'extérieur et vers l'intérieur, soit que l'inflammation ait uniquement suivi cette dernière voie, les symptômes du début, loin de s'amender, subissent une constante aggravation ; on voit survenir des vomissements, de l'agitation, du délire, des convulsions, en un mot tous les signes habituels d'une méningo-encéphalite; dans d'autres cas, où la maladie suit une marche plus chronique, les malades sont pris de frissons, de fièvre, de diarrhée, d'ictère, et l'on ne tarde pas à reconnaître les signes évidents de l'infection purulente dont la cause réside dans une phlébite du sinus latéral.

La suppuration des cellules mastoïdiennes est le plus souvent confondue avec la périostite de l'apophyse mastoïde. Il importe, cependant, d'établir ce diagnostic qui présente rarement de sérieuses difficultés.

Au début, il est aisé de différencier le gonflement qui appartient à l'une et à l'autre de ces affections. Dans la périostite simple, le gonflement est diffus, le sillon qui existe entre la conque et l'apophyse mastoïde a disparu ; dans l'inflammation des cellules mastoïdiennes, le gonflement est plus exactement circonscrit; le sillon qui existe entre la conque et l'apophyse mastoïde persiste. La douleur à la pression est bien plus

marquée et plus superficielle dans la périostite simple que dans l'inflammation des cellules mastoïdiennes.

L'examen du conduit auditif peut aussi fournir de précieux renseignements. La périostite de l'apophyse mastoïde est, comme je l'ai dit, un accident de l'ostéo-périostite de la caisse qui s'accompagne constamment d'une périostite du conduit; on trouvera donc les signes de cette affection que je n'ai pas besoin de rappeler. La suppuration des cellules mastoïdiennes, au contraire, n'est pas forcément liée à une otite périostique. Elle s'accompagne toujours d'un catarrhe purulent de la caisse dont on constatera les signes; la perforation du tympan, l'existence d'une otite granuleuse, de fongosités, de polypes; dans d'autres cas plus rares, en même temps que l'on observe tous les signes d'une otite moyenne, avec douleur, gonflement de la région mastoïdienne, l'examen de l'oreille montre la membrane du tympan injectée, mate, épaissie, infiltrée, quelquefois refoulée en dehors. Enfin, que la membrane soit intacte ou qu'elle soit perforée, il est encore un signe qui indique à peu près certainement la suppuration des cellules mastoïdiennes, c'est l'existence d'une rougeur de la peau, avec gonflement œdémateux, circonscrite à la paroi postérieure du conduit auditif osseux. On sait, en effet, qu'à ce niveau, le conduit répond aux cellules mastoïdiennes.

Si j'ai insisté sur ce diagnostic, c'est qu'il importe au plus haut degré que le chirurgien reconnaisse le plus vite possible la suppuration de l'apophyse mastoïde afin de prévenir les accidents terribles dont il a été question.

Dès que l'on a acquis la certitude de la présence du pus dans les cellules mastoïdiennes, il est indiqué de lui donner issue par une ouverture artificielle. Cette indication, selon moi, ne souffre aucune exception et ne saurait être négligée par ce fait que la membrane du tympan est largement perforée et qu'il n'existe aucun obstacle dans le conduit auditif à l'écoulement du pus. A plus forte raison, lorsque cette dernière condition se rencontre, l'indication est-elle formelle.

Wilde (1) a proposé, dans les cas où l'on hésite sur le développement d'une suppuration dans les cellules mastoïdiennes, de faire à 1 centimètre en arrière de la conque une incision longue et profonde allant jusqu'au périoste, et d'attendre vingt-quatre ou quarante-huit heures, puis, si les accidents persistent, de trépaner l'apophyse mastoïde. Cette pratique, adoptée par la plupart des auristes, me paraît sans avantage et fait perdre un temps précieux. S'il y a réellement du pus dans les cellules mastoïdiennes, l'incision extérieure est sans action, et il est certain pour moi qu'elle a seulement réussi à calmer les accidents dans les cas où il ne s'agissait pas d'une inflammation des cellules, mais d'une simple périostite.

(1) *On Aural Diagnostic and Diseases of the Mastoid Process* (*Med. Times and Gaz.* May 1862).

La trépanation de l'apophyse mastoïde est d'une exécution facile. Les parties molles étant divisées par une incision simple pratiquée à environ 1 centimètre en arrière de l'insertion du pavillon, si l'os est déjà ramolli et friable on peut l'entamer avec un fort bistouri. Dans le cas contraire, on se sert d'un perforatif ou d'un petit trépan que l'on applique à la hauteur du bord supérieur du méat auditif, et que l'on enfonce doucement, et dans une direction horizontale et légèrement en avant. Il est quelquefois nécessaire de traverser une couche assez épaisse de tissu. Lorsque l'on est arrivé dans le foyer, on enlève les différentes cloisons avec une pince un peu forte afin de faciliter l'écoulement du pus.

Si la membrane du tympan est perforée et le conduit auditif entièrement libre, il suffira de pratiquer par l'ouverture accidentelle de fréquentes injections détersives, et de maintenir la plaie béante pendant quelque temps à l'aide d'une mèche de charpie ou d'un petit tube à drainage.

Mais si la membrane du tympan est intacte, ou si le conduit auditif est obstrué, soit par l'épaississement de ses parois, soit par la présence de polypes ou de fongosités, il importe d'ouvrir aussi de ce côté une large issue. La perforation de la membrane du tympan, les incisions de la peau du conduit, l'excision des polypes et des fongosités, rempliront cette seconde indication, permettront aux injections poussées par l'ouverture de l'apophyse mastoïde d'opérer un lavage complet de l'oreille moyenne, et préviendront toute rétention de pus.

La trépanation de l'apophyse mastoïde a été faite environ quinze fois (1), et sur ce nombre on ne compte que deux morts; encore ne peut-on accuser l'opération d'être la cause de la terminaison fatale ; les malades ayant succombé à la pyohémie, due probablement à des lésions déjà existantes avant l'opération. On peut donc dire que la trépanation de l'apophyse mastoïde, lorsqu'elle n'a pas été pratiquée trop tard, a presque toujours réussi à sauver les jours du malade, et il est bon d'ajouter que, dans un assez grand nombre de cas, les malades ont guéri en conservant un certain degré d'audition.

2° Lésions diverses de l'apophyse mastoïde.

a. On a quelquefois observé, à la suite d'inflammation suppurative des cellules mastoïdiennes, des *fistules* persistantes. Magnus (2) en a rapporté un exemple remarquable : l'ouverture accidentelle était remplie par une sorte de bouchon formé principalement de masses de cholestérine et de cryptogames.

(1) Jacobi, *Zur Perforation des Warzenvorsatzes* (*Archiv für Ohrenheilkunde*, t. IV, p. 212, et t. V, p. 153. — Delaissement, *Trépanation de l'apophyse mastoïde*, thèse de Paris, 1868.

(2) *Ein Fall von naturlischen Eröffnung d. Antrum mastoideum* (*Archiv für Ohrenheilkunde*, t. V, p. 118).

Je rappelerai aussi que l'atrophie de la lame externe de l'apophyse mastoïde peut entraîner comme conséquence la formation d'une fistule borgne, suivie bientôt de l'infiltration de l'air au-dessous du périoste et des téguments, d'où résulte le *pneumatocèle du crâne* (voy. t. III, p. 559).

b. On a signalé dans l'épaisseur de l'apophyse mastoïde la présence de productions anormales qui seraient constituées par des masses tuberculeuses suivant les uns, par de la cholestérine et du pus desséché, selon d'autres. On les trouve souvent décrites sous les noms de cholestéatomes, de tumeurs perlées. Il est probable que plusieurs des prétendues tumeurs sébacées de Toynbee appartiennent à cette catégorie.

Ce dernier auteur (1) a rapporté un fait, suivant lui unique dans la science, de poils renfermés dans les cellules mastoïdiennes et entourés par des masses épidermiques.

c. L'hyperostose de l'apophyse mastoïde n'est pas rare et s'observe dans certains cas d'otite moyenne chronique, et principalement dans la forme sclérémateuse de cette maladie. Par suite d'une hyperplasie des lamelles qui circonscrivent les cellules, celles-ci deviennent de plus en plus petites, et finissent même par disparaître. La section de l'apophyse mastoïde représente une masse éburnée sans trace de cellules.

VI. — MALADIES DE L'OREILLE INTERNE.

A une époque encore peu éloignée, on considérait les maladies de l'oreille interne comme extrêmement fréquentes, et on les désignait sous le titre général de *surdités nerveuses*, qui signifiait seulement que l'altération de l'ouïe avait pour cause une lésion inconnue des parties terminale ou centrale du nerf auditif. On sait aujourd'hui que la plupart des prétendues surdités nerveuses sont dues à des affections de l'oreille moyenne entraînant pour conséquence l'immobilisation, l'ankylose des osselets, la sclérose de la muqueuse tympanique et l'obstruction plus ou moins complète des fenêtres ovale et ronde.

Mais si, grâce à ces notions fournies par les recherches anatomo-pathologiques, on doit restreindre dans des limites beaucoup plus étroites le cadre des surdités nerveuses ou, pour parler un langage plus scientifique, des surdités dépendant de maladies de l'oreille interne, ce serait tomber dans une exagération fâcheuse que de nier l'existence de ces maladies. Leur étude, il est vrai, n'est encore qu'à l'état d'ébauche; toutefois les travaux modernes permettent, dès à présent, d'établir quelques divisions nosologiques et d'avancer certains faits cliniques importants.

Laissant de côté les vices de conformation de l'oreille interne, qui n'offrent guère qu'un intérêt tératologique, je m'occuperai exclusivement

(1) *Med. Times and Gazette*, 3 mars 1869, p. 238.

des lésions traumatiques et des lésions organiques. On pourra consulter sur ce sujet les travaux suivants :

Paul MENIÈRE, *Sur des lésions de l'oreille interne donnant lieu à des symptômes de congestion cérébrale apoplectiforme* (*Gaz. méd.*, 1861). — VOLTOLINI, *Zur acuten Entzündung des hautigen Labyrinthes* (*Monatsschrift für Ohrenheilkunde*, octobre 1867, juin 1868, juillet et août 1870). — REICHEL, *Otitis intima sive labyrinthica* (*Berliner klin. Wochenschrift*, 1870, nos 24 et 25). — KNAPP, *A Clinical Analyse of the Inflammatory Affections of the inner Ear* (*Archiv of Ophthalmology and Otology*, 1871, t. II, n° 1, p. 204).

ARTICLE PREMIER.

LÉSIONS TRAUMATIQUES DE L'OREILLE INTERNE.

Les causes traumatiques peuvent agir de diverses manières sur l'oreille interne, quoique toujours indirectement. Une fracture de la base du crâne intéressant le rocher, peut léser le vestibule et le labyrinthe et causer une surdité complète, accompagnée quelquefois des symptômes particuliers que nous décrirons bientôt à l'occasion de l'otite labyrinthique. C'est sans doute à cette cause que doivent être rapportées un certain nombre de surdités consécutives aux fractures de la base du crâne.

On sait qu'un coup violent appliqué sur l'oreille, en refoulant la membrane du tympan, par suite de la compression de l'air du conduit, peut déterminer la rupture de la membrane, et occasionner une surdité complète et persistante. Cette surdité ne peut être mise sur le compte de la déchirure de la membrane, car il est bien reconnu que ces plaies guérissent facilement, et qu'une perforation simple du tympan ne gêne qu'imparfaitement l'audition. D'ailleurs, dans ces cas, la surdité est absolue et ne peut être causée que par une lésion labyrinthique. Quoique l'autopsie ne soit pas encore venue démontrer le fait, tout porte à penser que le refoulement brusque de la membrane du tympan et de la chaîne des osselets, et l'enfoncement de la base de l'étrier dans la fenêtre ovale, ont déterminé dans le labyrinthe membraneux un ébranlement considérable, suivi de lésions matérielles des extrémités du nerf acoustique.

Un bruit violent produit au voisinage de l'oreille peut être considéré comme agissant sur l'appareil nerveux par un mécanisme analogue. Il n'est pas rare de voir une surdité unilatérale ou bilatérale apparaître subitement chez des individus auprès desquels a eu lieu une forte détonation. On possède même quelques observations curieuses dans lesquelles la commotion traumatique de l'oreille a déterminé la perte subite de l'ouïe pour certains tons. Ainsi Schwartze (1) a rapporté le cas d'un individu qui perdit subitement la faculté d'entendre les sons élevés sous l'influence d'un coup de sifflet de locomotive. Moos (2), au contraire, a

(1) *Archiv für Ohrenheilkunde*, t. I, p. 136.
(2) *Virchow's Archiv*, t. XXXI, p. 125.

observé, à la suite d'un coup sur les deux oreilles, la perte subite de la perception des sons graves.

Ces surdités partielles, qui apparaissent quelquefois spontanément et en dehors de tout traumatisme, ne peuvent s'expliquer que par une lésion labyrinthique, et l'on verra comment on peut les interpréter d'après la théorie physiologique d'Helmholtz.

Enfin, on a souvent observé la perte complète de l'ouïe, à la suite d'un violent ébranlement du crâne, alors même que la cause vulnérante a agi très-loin de l'oreille et qu'il n'existe d'ailleurs aucun signe de fracture du rocher.

Si l'examen de l'oreille externe et moyenne a fait constater l'intégrité de ces parties, on est bien forcé de rechercher la cause de la surdité dans l'oreille interne, ce que l'on peut d'ailleurs reconnaître jusqu'à un certain point d'après les signes qui appartiennent à la surdité nerveuse et sur lesquels nous reviendrons bientôt.

Les lésions labyrinthiques produites par ce traumatisme indirect peuvent être variables. On peut admettre, d'abord, une simple commotion des extrémités terminales du nerf acoustique, suivie de la perte des fonctions de ce nerf. Mais, en dehors de cette hypothèse, il faut signaler quelques faits positifs qui démontrent l'existence de lésions matérielles du labyrinthe dans les conditions que nous étudions. Ainsi Toynbee, à l'autopsie d'un individu devenu sourd après un coup reçu sur le crâne, a trouvé le labyrinthe membraneux et surtout le limaçon rempli de sang coagulé. Moos (1) rapporte un cas semblable.

Je ne m'arrêterai pas sur la symptomatologie et le diagnostic de ces surdités labyrinthiques succédant au traumatisme, devant revenir sur ce point à l'occasion des lésions vitales et organiques de l'oreille interne.

Quant au pronostic, on peut dire, d'une manière générale, que ces surdités traumatiques sont très-graves, et qu'elles s'améliorent bien rarement. Cependant, comme on peut espérer qu'il s'agit d'extravasations sanguines et que le sang se résorbera, il est bon de réserver le pronostic.

Le traitement ne devra donc pas être nul. Indépendamment de ce que l'on pourrait faire en vue de favoriser la résorption de produits épanchés, il importe de prévenir autant que possible par une thérapeutique énergique l'inflammation consécutive du labyrinthe, qui peut elle-même être suivie de suppuration et de mort. Politzer (2) et Voltolini (3) ont rapporté deux observations très-intéressantes dans lesquelles une fissure du rocher ayant ouvert le labyrinthe, sans aucune solution de continuité de la membrane du tympan, il survint une otite labyrinthique qui ne tarda pas à se communiquer aux méninges et détermina la mort.

(1) *Archiv of Ophthalmology and Otology*, 1871, t. II, n° 1, p. 342.
(2) *Archiv für Ohrenheilkunde*, t. II, p. 88.
(3) *Monatsschrift für Ohrenheilkunde*, 1869, p. 109.

ARTICLE II.

LÉSIONS VITALES ET ORGANIQUES DE L'OREILLE INTERNE.

1° Otite labyrinthique aiguë.

Sous le titre d'otite labyrinthique aiguë, je comprends un certain nombre d'états pathologiques de l'oreille interne dont la nature inflammatoire est loin d'être démontrée, du moins pour tous les cas, mais qui offrent entre eux de nombreuses analogies relativement aux symptômes qu'ils déterminent.

P. Menière, chirurgien de l'Institut des sourds-muets à Paris, a décrit pour la première fois, en 1861, une affection de l'oreille ayant manifestement son siége dans le labyrinthe et apparaissant avec tous les signes habituels de la congestion cérébrale apoplectiforme. Depuis que l'attention a été attirée sur ce sujet, d'autres faits plus ou moins analogues ont été rapportés, et j'en ai pour ma part observé quelques-uns. Je décrirai d'abord cette forme d'otite labyrinthique qu'il serait peut-être préférable de désigner sous le nom de *maladie de Menière*, puis je dirai quelques mots d'une variété d'otite interne décrite par Voltolini.

a. *Maladie de Menière.* — Il importe avant tout d'établir nettement la physionomie clinique de cette maladie. Aussi commencerons-nous par en décrire la symptomatologie ; nous chercherons ensuite à prouver que cette maladie a bien son siége dans l'oreille interne.

Symptomatologie. — La maladie décrite pour la première fois par P. Menière présente à peu près exactement les mêmes symptômes que l'on a coutume d'attribuer à la congestion cérébrale apoplectiforme.

Le début est soudain : au milieu de la plus parfaite santé et souvent sans cause appréciable, un individu est pris d'étourdissement, de vertige, de tintements d'oreilles, de nausées, de vomissements. La face devient pâle et se couvre de sueur froide, comme à l'approche d'une syncope. Quelquefois l'attaque est tellement violente que le sujet tombe privé de sentiment et de mouvement. Dans d'autres cas, le malade ne perd pas connaissance, mais il ne peut se tenir debout, ni marcher; dès qu'il se lève, il lui semble que les objets tournent autour de lui, il titube comme si le sol se dérobait sous ses pieds ; quelquefois on a noté une tendance involontaire à tourner constamment du même côté. Jamais on n'observe de contractures, ni de paralysies; cependant Menière a vu une fois une contracture spasmodique des muscles de la face suivie d'une hémiplégie incomplète du côté de l'oreille lésée, et qui disparut en quelques jours. La chaleur est normale et il n'existe pas de fièvre.

Ces divers phénomènes durent un temps variable, parfois très-court, quelques minutes, un quart d'heure, quelques jours au plus. Puis le malade revient à la santé, ou conserve seulement une tendance au vertige.

mais l'ouïe est complétement perdue, ou du moins très-affaiblie d'un seul ou des deux côtés à la fois; il est aussi habituel, lorsque la surdité n'est pas complète, de voir les bourdonnements persister avec une grande intensité. La surdité présente parfois ce caractère remarquable et très-important au point de vue du diagnostic, qu'elle n'existe que pour certains groupes de tons. Knapp a rapporté plusieurs faits de cette nature.

Les mêmes phénomènes se reproduisent tôt ou tard, tantôt après un mois, tantôt après une ou plusieurs années, et à chaque nouvelle attaque les bourdonnements et la surdité augmentent jusqu'à ce que l'ouïe soit totalement abolie.

ANATOMIE ET PHYSIOLOGIE PATHOLOGIQUE. — Il reste à rechercher quels sont la nature et le siége des lésions anatomiques qui correspondent à cet appareil symptomatique.

Malheureusement on ne possède qu'un très-petit nombre d'autopsies capables d'éclairer la question. Dans une observation, d'ailleurs très-incomplète, Menière rapporte qu'il trouva à l'ouverture du cadavre d'une jeune fille, ayant succombé avec tous les symptômes de la maladie, une exsudation hémorrhagique dans les canaux demi-circulaires, étendue à un faible degré au vestibule, mais pas du tout au limaçon.

On peut encore invoquer deux faits déjà cités de Politzer et de Voltolini; il s'agissait de fissures du rocher traversant de chaque côté le labyrinthe. Les malades moururent après avoir présenté tous les signes de la maladie de Menière, et l'on trouva à l'autopsie, dans un cas, le labyrinthe droit rempli de sang coagulé et légèrement altéré, avec un ramollissement des parties membraneuses; le labyrinthe gauche rempli d'un liquide sanguin et purulent, avec destruction complète des parties membraneuses; dans le second cas, la cavité tympanique gauche et les canaux demi-circulaires de ce côté étaient remplis de sang. Enfin dans l'un et l'autre cas, il existait une méningite basilaire.

En l'absence de renseignements suffisamment nombreux tirés de l'anatomie pathologique relativement au siége de la maladie de Menière, il devient nécessaire d'analyser avec soin les principaux symptômes de la maladie en se basant sur les résultats fournis par l'expérimentation physiologique. On est ainsi forcément conduit, comme on va le voir, à rattacher ces symptômes à une lésion labyrinthique. Dans cette analyse, je laisserai de côté un certain nombre de symptômes accessoires, tels que la céphalalgie, la pâleur de la face, la faiblesse, les nausées et les vomissements, etc., qui peuvent s'expliquer par l'état syncopal ou par une action réflexe, et j'insisterai seulement sur les phénomènes qui présentent un intérêt direct avec la question, c'est-à-dire avec la localisation de la maladie de Menière dans l'oreille interne. Ces phénomènes sont : le vertige, les troubles de l'équilibre, accompagnés quelquefois de mouvements rotatoires, enfin les bourdonnements et la surdité.

Le *vertige* se rencontre dans un grand nombre d'affections d'oreilles,

et l'observation clinique a démontré que ce phénomène se montre toutes les fois qu'il se produit une modification dans la pression intra-auriculaire, mais surtout lorsque cette pression est augmentée. Or, comme dans la maladie de Menière il n'existe le plus souvent aucune cause appréciable d'augmentation de pression intra-labyrinthique, on peut admettre *à priori* que celle-ci est due à une exsudation, à un épanchement brusque dans les cavités de l'oreille interne.

Les *troubles de l'équilibre*, phénomène constant de la maladie de Menière, pourraient être considérés, au moment de l'attaque, comme résultant de l'état vertigineux et syncopal, mais lorsqu'ils se prolongent et persistent en même temps que la surdité et les bourdonnements, on peut affirmer que le point de départ en est dans l'oreille interne.

La démonstration de ce fait nous est fournie par les expériences bien connues de Flourens (1), et dont il ne sera pas inutile de rappeler ici les résultats. Si le canal demi-circulaire horizontal est divisé d'un seul ou des deux côtés à la fois, la tête et fréquemment le corps tout entier de l'animal exécutent des mouvements rotatoires de droite à gauche ou inversement de gauche à droite. Si un seul canal vertical de chaque côté est intéressé, l'animal tient sa porte constamment en haut et en bas, et a une tendance à tomber en avant ou en arrière. Si plusieurs canaux demi-circulaires sont divisés, il en résulte une combinaison de mouvements désordonnés comme si l'animal était atteint de vertige. La division des canaux demi-circulaires osseux, sans lésion des canaux membraneux, ne détermine pas ces mouvements anormaux. Si les canaux demi-circulaires seuls sont détruits, les animaux ne perdent pas l'ouïe, tandisque si les limaçons seuls sont détruits, les animaux perdent entièrement l'ouïe, mais ne présentent aucun trouble de l'équilibre, ni aucun mouvement anormal.

Ces résultats semblent avoir été confirmés par la plupart des physiologistes qui ont répété les expériences de Flourens. Goltz (2) a même cherché à donner une explication théorique de ces curieux phénomènes. Il conclut que les deux faisceaux du nerf auditif ont des fonctions différentes : le faisceau cochléaire est le nerf spécial de l'audition ; les canaux demi-circulaires seraient l'organe du sens de l'équilibre de la tête, et par suite de tout le corps. La terminaison des nerfs dans les ampoules et dans les canaux demi-circulaires serait excitée par pression ou par tension comme les nerfs tactiles de la peau. Le liquide contenu dans les canaux demi-circulaires (endolymphe), obéissant aux lois de la pesanteur, distendrait davantage les parties déclives. Or, la pression du liquide variant avec les mouvements de la tête, il en résulterait qu'une excitation nerveuse déterminée correspondrait à chaque position de la tête. La perception par le cerveau de cette excitation nerveuse spéciale constitue le

(1) *Recherches expérimentales sur les propriétés et les fonctions du système nerveux.* Paris, 1842, p. 438.

(2) *Pflueger's Archiv für Physiologie*, t. III, p. 172.

sens de l'équilibre qui agit comme un régulateur des mouvements. Si une portion des canaux demi-circulaires est intéressée, le cerveau reçoit une information inexacte de la position de la tête et est incapable de calculer et de diriger correctement ses mouvements, d'où résulte le vertige et le trouble de la motilité.

D'après Goltz, si la lésion des canaux demi-circulaires existe d'un seul côté seulement, les troubles sont temporaires, mais s'ils existent des deux côtés, ils restent permanents.

Les *mouvements rotatoires* ont été rarement observés; ils existaient, cependant, chez un malade de Knapp, et s'exécutaient de gauche à droite. Or, chez ce malade l'ouïe était plus altérée du côté gauche.

De même, dans un cas cité par Hillairet (1), où tous les symptômes de la maladie de Menière furent déterminés par une otite moyenne purulente avec production d'excroissances polypeuses, il y avait une tendance à tourner du côté opposé à celui qui était le siége de la lésion.

Cependant, il ne faudrait pas conclure de ces deux faits que les mouvements rotatoires ont toujours lieu du côté malade vers le côté sain lorsqu'une seule oreille est affectée, ou, lorsque les deux le sont à la fois, du côté le plus sérieusement atteint vers celui qui l'est moins.

En effet, il existe d'autres observations tout à fait contradictoires. Trousseau (2) a vu une femme atteinte de la maladie de Menière, et dont la surdité était beaucoup plus prononcée du côté droit, présenter une tendance à tourner à droite. Signol et Vulpian (3) ont rapporté le fait suivant : Sur un coq qui, après un coup reçu sur la tête, tournait de gauche à droite, on trouva à l'autopsie une destruction des canaux demi-circulaires droits.

On peut donc dire que nous manquons de données suffisantes pour établir la relation qui existe entre la lésion des canaux demi-circulaires et le sens des mouvements rotatoires.

D'ailleurs, ces mouvements sont loin d'être constants, ainsi que je l'ai dit, et il est possible de s'en rendre compte d'après la théorie de Goltz. Si les canaux horizontaux seuls sont atteints, les mouvements rotatoires seront bien marqués; si les verticaux ou tous les canaux sont atteints à la fois, les troubles du mouvement sont complexes et se manifestent principalement par l'impossibilité de la station et de la marche.

Les *bourdonnements* reconnaissent une foule de causes qui peuvent toutes se résumer dans une excitation pathologique des extrémités centrales ou terminales des nerfs acoustiques. Un trouble quelconque dans le degré de pression intra-labyrinthique entraîne constamment à sa suite la production de bourdonnements. C'est là un fait qu'il est facile de vérifier, et l'on a vu que, dans certaines affections de l'oreille qui s'accom-

(1) *Société de biologie*, 3e série, 1861, t. III, p. 181.
(2) *Leçons cliniques*, t. III.
(3) Cités par Trousseau.

pagnent d'une augmentation de pression intra-labyrinthique (corps étrangers, obstruction de la trompe, tumeurs ou épanchements de la caisse, etc.), il suffit de faire disparaître la cause de compression pour voir cesser aussitôt les bourdonnements.

La *surdité* qui accompagne la maladie de Menière pourrait dépendre d'une altération quelconque du nerf auditif ou du centre de l'audition. Mais quelques faits bien observés prouvent indubitablement que la cause de cette surdité réside dans le labyrinthe, ou plus exactement dans le limaçon. Je veux parler de ces cas dans lesquels il existait une surdité pour certains groupes de sons. Il est, en effet, admis par la plupart des physiologistes que la perception des sons musicaux se fait dans le limaçon, et très-probablement par l'intermédiaire des fibres de Corti. Or, Knapp a rapporté trois cas de maladie de Menière dans lesquels la surdité pour certains groupes de sons musicaux était bien accusée, et il compare assez ingénieusement cette lésion de l'audition à la contraction du champ visuel qui s'observe dans le glaucome.

D'après tout ce qui précède, nous pensons donc que l'on doit admettre une maladie particulière de l'oreille interne, caractérisée cliniquement d'une part par les bourdonnements et la surdité, et d'autre part par des symptômes cérébraux tels que la céphalalgie, la pâleur de la face, le vertige, la faiblesse, les nausées, les vomissements et les troubles de l'équilibre. Nous admettrons, en outre, que la maladie caractérisée par cet appareil symptomatique a son siége dans le labyrinthe, et affecte à la fois les canaux demi-circulaires, le vestibule et le limaçon.

Quant à la nature même de la maladie, il est impossible de se prononcer encore complétement sur cette question, mais en tenant compte des rares autopsies qui ont été faites, et en se reportant au début soudain, à la marche rapide, au retour des mêmes accidents sous forme d'attaques; il est permis de supposer que la maladie consiste dans une exsudation rapide de sang ou de sérosité, produite sous l'influence d'une congestion simple ou inflammatoire des membranes de l'oreille interne.

L'ÉTIOLOGIE peut encore nous fournir quelques données intéressantes sur la nature de la maladie de Menière. Nous avons dit qu'elle pouvait être traumatique et se montrer à la suite d'une fracture du rocher traversant le labyrinthe et entraînant à sa suite un épanchement sanguin intra-labyrinthique; on a vu qu'elle pouvait aussi se produire par contre-coup, c'est-à-dire sans fissure osseuse pénétrant jusqu'au labyrinthe. Le plus souvent, la maladie de Menière se développe spontanément, soit comme affection primitive idiopathique, soit comme affection secondaire ou symptomatique.

La maladie de Menière idiopathique survient le plus ordinairement sans cause appréciable et surprend les individus au milieu de la plus parfaite santé. On a noté parfois l'exposition au froid, le coup de soleil, l'accouchement (Knapp). Lorsqu'elle est secondaire, la maladie peut être

consécutive à une affection de l'oreille moyenne ou survenir à titre de complication d'une maladie générale.

Il n'est pas rare de voir un malade, affecté depuis longtemps d'une otite moyenne simple ou purulente, être pris subitement de tous les symptômes de la maladie de Menière. Knapp en rapporte un bel exemple dans son mémoire, et j'ai observé de mon côté quelques faits analogues. On sait que l'inflammation chronique de l'oreille moyenne a pour effet à peu près constant d'apporter un trouble dans la pression intra-labyrinthique. Il est probable que ces conditions anormales déterminent du côté du labyrinthe membraneux des modifications de structure qui ont pour effet de favoriser une hémorrhagie ou une exsudation séro-sanguine.

La maladie de Menière peut encore être symptomatique d'une affection générale, ou du moins les auteurs qui se sont occupés de cette question n'ont pas hésité à rapporter à la maladie de Menière les surdités qui surviennent dans le cours du typhus, des fièvres graves, des exanthèmes, de l'érysipèle, etc. Mais dans toutes les observations relatives à ces derniers cas, on ne trouve nullement signalés les symptômes que j'ai considérés comme caractéristiques de la maladie de Menière, à savoir : la surdité et les bourdonnements, d'une part, les troubles cérébraux passagers, d'autre part. On pourrait supposer, il est vrai, que si, dans ces cas, les troubles de la motilité ont fait défaut, cela tient à ce qu'ils ont échappé au milieu des phénomènes propres à la maladie principale, ou bien que les canaux demi-circulaires ont été moins sérieusement atteints que le limaçon. Mais ce sont là des hypothèses que rien ne justifie, et jusqu'à ce que de nouvelles recherches soient venues éclairer ce point de pathologie, je préfère, plutôt que de tout confondre, rejeter dans un autre groupe ces lésions consécutives du labyrinthe, et conserver à cette affection singulière, connue sous le nom de maladie de Menière, une place bien déterminée dans le cadre nosologique.

Il faut enfin signaler l'invasion brusque de la maladie de Menière dans le cours de la syphilis constitutionnelle. Knapp en rapporte une observation intéressante : les symptômes de la maladie de Menière coïncidèrent avec ceux d'une irido-choroïdite aiguë accompagnée d'exsudation séro-albumineuse dans les milieux de l'œil. Quoique l'influence de la diathèse syphilitique sur le développement des affections simultanées de l'oreille et de l'œil ait été manifeste, et quoique l'on soit en droit de supposer que les lésions de l'oreille interne étaient de même nature que celles de l'œil, il est permis de se demander si le labyrinthe a été d'abord et isolément atteint ou s'il n'a pas été envahi consécutivement à l'inflammation chronique de la caisse, assez commune chez les syphilitiques. Je pencherais vers cette dernière hypothèse, car l'observation de Knapp manque de détails suffisants relativement à l'état de l'oreille moyenne.

Le PRONOSTIC de la maladie de Menière est extrêmement grave au point de vue de la fonction auditive qui est sérieusement compromise

ou même entièrement abolie, soit après une seule attaque, soit après une série d'attaques plus ou moins rapprochées.

Le TRAITEMENT est presque toujours inefficace, ce qui tient sans doute à ce que l'épanchement subit de liquide dans le labyrinthe a détruit en tout ou en partie les organes si délicats qui constituent le labyrinthe membraneux. On a employé sans succès les antiphlogistiques locaux et généraux, les révulsifs, le calomel, l'iodure de potassium. L'électricité n'a jamais procuré la moindre amélioration.

b. *Otite labyrinthique.* — Voltolini a décrit récemment, sous le nom d'*otite interne* ou *labyrinthique* une maladie qu'il a eu le tort de confondre avec la maladie de Menière, et qu'il considère comme une inflammation primitive de l'oreille interne. Cette affection, qui atteint principalement les enfants, présente cliniquement une grande similitude avec la méningite, et suivant Voltolini, elle serait le plus souvent confondue avec cette dernière. Voici la description qu'il en a donnée :

La maladie débute brusquement; les enfants ont de la fièvre; la tête est chaude et brûlante; ils deviennent difficiles et agités. Quelquefois il y a des vomissements. La connaissance se perd généralement dans les premières vingt-quatre heures; en même temps il y a du délire, de l'agitation, les petits malades poussent des cris aigus; puis le coma survient au bout de deux à quatre jours. Cet état persiste pendant deux, trois, quatre jours, puis la connaissance revient très-rapidement; mais lorsque les enfants essaient de marcher, ils sont chancelants et sont atteints de vertige. Enfin, à mesure que ces derniers phénomènes disparaissent, une surdité incurable se développe plus ou moins rapidement.

Je partage entièrement les doutes qui ont été émis par divers auteurs relativement à la spécificité de l'otite labyrinthique de Voltolini. D'abord, dans un certain nombre de cas, cette prétendue otite pourrait bien n'être qu'une méningite localisée ou une inflammation des ventricules, et plus particulièrement du quatrième ventricule.

H. Meyer (1) rapporte deux cas intéressants qui viennent à l'appui de cette supposition. A l'autopsie d'un sourd-muet très-intelligent, Meyer trouva les deux appareils auditifs et les deux nerfs acoustiques parfaitement normaux, la membrane des ventricules du cerveau et du cervelet épaissie, le plancher du quatrième ventricule complétement nivelé par l'épaississement uniforme de la membrane; il n'y avait aucune trace des stries auditives. Dans un second cas, Meyer trouva que la profondeur du quatrième ventricule était diminuée par l'épaississement de la membrane, et que les stries auditives étaient considérablement réduites de volume.

Il est donc loin d'être démontré que la maladie décrite par Voltolini n'est pas une méningite, et que la surdité qui en résulte ne dépend pas d'une lésion des nerfs auditifs. Mais en admettant même, ce qui paraît certain pour le plus grand nombre de cas, que le labyrinthe soit réelle-

(1) *Virchow's Archiv*, t. XIV, p. 551.

ment intéressé, ne doit-on pas se demander si l'inflammation de l'oreille interne est primitive, idiopathique, constituant une maladie *sui generis*, ou si elle est consécutive à une affection des centres nerveux? Voltolini, qui adopte entièrement la première hypothèse, s'appuie surtout sur la guérison habituelle de la maladie, tandis que la méningite, suivant lui, se termine presque fatalement par la mort. Or, cette dernière opinion est loin d'être démontrée. Knapp, qui a étudié avec grand soin les altérations secondaires de l'œil dans la méningite simple, dans la méningite cérébro-spinale sporadique et épidémique, a observé de fréquents exemples de guérison de la maladie cérébrale, et principalement chez les enfants, chez lesquels précisément la prétendue otite labyrinthique de Voltolini est très-fréquente. D'un autre côté, puisque dans des cas qui offrent cliniquement le même appareil symptomatique, on voit survenir tantôt l'amaurose, tantôt la surdité, on est fondé à croire que ces deux accidents reconnaissent le même mode d'origine Or, comment pourrait-on concilier ces deux opinions que, dans un cas, la choroïdite, la névro-rétinite est secondaire et consécutive à la méningite, tandis que, dans l'autre cas, l'inflammation du labyrinthe serait une maladie primitive?

Jusqu'à ce que de nouvelles recherches soient venues démontrer la réalité des assertions de Voltolini, je considère donc comme extrêmement douteuse l'existence d'une otite labyrinthique primitive, idiopathique, se montrant avec l'appareil symptomatique de la méningite, et je pense que la plupart des cas décrits par Voltolini sont des exemples de véritables méningites avec complications du côté de l'oreille interne.

L'existence de ces complications est d'ailleurs parfaitement prouvée par les recherches cadavériques, et en particulier par celles de Heller (1) et de Lucæ (2) qui ont trouvé à l'autopsie d'individus morts de méningites cérébro-spinales une inflammation purulente des cavités labyrinthiques.

Par analogie avec ce qu'on observe du côté des yeux où il se produit dans le cours de la méningite tantôt une iritis, une irido-cyclite exsudative ou plastique, tantôt une irido-choroïdite purulente, on peut supposer que l'otite labyrinthique revêt aussi des formes plus ou moins graves dans la méningite et peut être simplement exsudative ou purulente, ce qui explique les cas dans lesquels l'ouïe se rétablit après avoir été plus ou moins sérieusement atteinte.

Relativement au développement de l'otite labyrinthique dans le cours de la méningite, il est probable que l'inflammation du labyrinthe naît souvent par propagation directe en suivant le prolongement de l'arachnoïde qui accompagne le nerf auditif jusqu'au fond du conduit auditif interne. C'est du moins ce qui semble résulter des observations de Heller. Mais l'inflammation du labyrinthe paraît aussi survenir sous l'influence d'une altération générale du sang et comme une lésion de nature pyémique.

(1) *Archiv für Ohrenheilkunde*, t. IV, p. 55.
(2) *Ibid.*, t. V, p. 188.

D'ailleurs, l'otite labyrinthique secondaire s'observe encore dans une foule d'autres maladies générales, ou du moins il est probable que les surdités qui succèdent à ces maladies, et qui ne sont pas sous la dépendance d'une lésion de la caisse, sont le résultat d'otites labyrinthiques.

Le fait est probable pour les surdités qui succèdent aux exanthèmes, variole, scarlatine, rougeole, érysipèle, oreillons et à la fièvre puerpérale. On peut dire que le fait est démontré pour un certain nombre de surdités consécutives à la fièvre typhoïde. Schwartze (1), en effet, a trouvé à l'autopsie d'individus ayant succombé à cette dernière maladie, une hypérémie du labyrinthe avec infiltration séreuse et même des ecchymoses.

La surdité, qui survient parfois dans le cours de l'éclampsie des enfants et qui a manifestement son origine dans une lésion labyrinthique, est sans doute due aussi à une exsudation séreuse ou sanguine dans les cavités de l'oreille interne. On ne saurait dire exactement si, dans ces cas, l'affection labyrinthique est primitive ou si elle est consécutive à l'éclampsie. En effet, on connaît quelques rares observations d'épilepsie reflexe, occasionnée par une maladie inflammatoire de l'oreille moyenne et interne, de sorte que l'on pourrait supposer qu'une irritation soudaine du labyrinthe chez les jeunes enfants détermine l'éclampsie. Mais, d'autre part, il est permis d'admettre que la maladie primitive est une congestion cérébrale qui, s'étendant aux deux labyrinthes, y détermine une effusion séreuse ou sanguine; d'où résultent l'irritation des nerfs acoustiques et finalement les convulsions par action reflexe sur la moelle. Knapp, qui penche vers cette dernière supposition, tend à considérer ces cas comme des attaques d'épilepsie réflexe avec *aura* commençant dans le labyrinthe.

Si l'existence d'une otite labyrinthique secondaire me paraît devoir être admise, quoique l'on en connaisse à peine les lésions anatomiques, il faut avouer que sa symptomatologie est encore plus obscure. A part la surdité et les bourdonnements qui surviennent en l'absence de toute lésion appréciable de la caisse, on peut dire que l'otite labyrinthique ne se manifeste par aucun autre signe particulier, et diffère par conséquent de la maladie de Menière. Il est permis de supposer que, si les signes propres à cette dernière maladie existent réellement dans l'otite labyrinthique secondaire, ils disparaissent ou passent inaperçus au milieu de l'appareil symptomatique qui accompagne les états généraux dans le cours desquels se développe l'inflammation du labyrinthe. Quoi qu'il en soit, il est possible, ainsi que nous le verrons, de reconnaître jusqu'à un certain point que la surdité développée dans ces conditions a son siége dans l'oreille interne.

Le pronostic de ces surdités labyrinthiques consécutives est d'ailleurs très-grave. Il est très-rare de les voir s'amender, et lorsqu'elles persistent quelque temps après la guérison de la maladie générale qui leur a donné naissance, on peut à coup sûr les déclarer incurables.

(1) *Archiv für Ohrenheilkunde*, t. I, p. 206.

Le traitement est à peu près nul, et consiste dans l'emploi des révulsifs et des altérants dans l'espoir que les exsudats pourront être résorbés.

2° Lésions diverses du labyrinthe et du nerf auditif.

Je dois signaler ici une série d'altérations pathologiques du labyrinthe observées par divers auteurs, altérations dont la nature est à peu près entièrement inconnue et dont on ignore complétement l'expression symptomatologique. Comme ces lésions anatomiques ont été généralement trouvées sur des individus affectés en même temps d'otite moyenne chronique, on est en droit de supposer qu'elles sont aussi de nature inflammatoire, ou que du moins le processus né dans la caisse s'est propagé à travers les fenêtres ronde et ovale aux parties constituantes du labyrinthe.

Si j'excepte les cas dans lesquels une partie plus ou moins considérable du labyrinthe osseux est atteinte d'ostéite, de nécrose, à la suite de catarrhe purulent de la caisse, on ne signale qu'un petit nombre de lésions propres aux parois osseuses; ce sont principalement des exostoses siégeant dans le vestibule, et altérant la forme et les dimensions de cette cavité.

Relativement au labyrinthe membraneux, on a trouvé une hypérémie plus ou moins marquée, des épaississements ou des atrophies des parties membraneuses, des pigmentations anormales sur la lame spirale membraneuse du limaçon, des dépôts calcaires, une absence complète ou, au contraire, un excès d'otolithes, des dégénérescences amyloïdes des extrémités nerveuses. Enfin, Voltolini a signalé dans la capsule du limaçon la présence d'une tumeur fibro-musculaire.

Fig. 34. — Psammome de la dure-mère comprimant les nerfs facial et acoustique (Virchow).

J'ajouterai, en terminant, que l'on a parfois constaté chez des sourds la présence de tumeurs du nerf acoustique dans l'intérieur du conduit auditif interne. Fœrster, Voltolini, Virchow, ont rapporté quelques-uns de ces cas, dont la figure 34 représente un exemple. Il s'agissait presque toujours de sarcomes.

Les diverses lésions du labyrinthe et du nerf acoustique qui viennent d'être mentionnées s'accompagnent durant la vie d'une surdité plus ou moins complète. Là se borne à peu près ce que l'on peut dire au point de vue symptomatologique, et c'est le plus souvent par exclusion que l'on parvient à localiser dans l'appareil nerveux de l'oreille le siége des lésions anatomiques.

D'ailleurs, l'otite labyrinthique secondaire s'observe encore dans une foule d'autres maladies générales, ou du moins il est probable que les surdités qui succèdent à ces maladies, et qui ne sont pas sous la dépendance d'une lésion de la caisse, sont le résultat d'otites labyrinthiques.

Le fait est probable pour les surdités qui succèdent aux exanthèmes, variole, scarlatine, rougeole, érysipèle, oreillons et à la fièvre puerpérale. On peut dire que le fait est démontré pour un certain nombre de surdités consécutives à la fièvre typhoïde. Schwartze (1), en effet, a trouvé à l'autopsie d'individus ayant succombé à cette dernière maladie, une hypérémie du labyrinthe avec infiltration séreuse et même des ecchymoses.

La surdité, qui survient parfois dans le cours de l'éclampsie des enfants et qui a manifestement son origine dans une lésion labyrinthique, est sans doute due aussi à une exsudation séreuse ou sanguine dans les cavités de l'oreille interne. On ne saurait dire exactement si, dans ces cas, l'affection labyrinthique est primitive ou si elle est consécutive à l'éclampsie. En effet, on connaît quelques rares observations d'épilepsie reflexe, occasionnée par une maladie inflammatoire de l'oreille moyenne et interne, de sorte que l'on pourrait supposer qu'une irritation soudaine du labyrinthe chez les jeunes enfants détermine l'éclampsie. Mais, d'autre part, il est permis d'admettre que la maladie primitive est une congestion cérébrale qui, s'étendant aux deux labyrinthes, y détermine une effusion séreuse ou sanguine; d'où résultent l'irritation des nerfs acoustiques et finalement les convulsions par action reflexe sur la moelle. Knapp, qui penche vers cette dernière supposition, tend à considérer ces cas comme des attaques d'épilepsie réflexe avec *aura* commençant dans le labyrinthe.

Si l'existence d'une otite labyrinthique secondaire me paraît devoir être admise, quoique l'on en connaisse à peine les lésions anatomiques, il faut avouer que sa symptomatologie est encore plus obscure. A part la surdité et les bourdonnements qui surviennent en l'absence de toute lésion appréciable de la caisse, on peut dire que l'otite labyrinthique ne se manifeste par aucun autre signe particulier, et diffère par conséquent de la maladie de Menière. Il est permis de supposer que, si les signes propres à cette dernière maladie existent réellement dans l'otite labyrinthique secondaire, ils disparaissent ou passent inaperçus au milieu de l'appareil symptomatique qui accompagne les états généraux dans le cours desquels se développe l'inflammation du labyrinthe. Quoi qu'il en soit, il est possible, ainsi que nous le verrons, de reconnaître jusqu'à un certain point que la surdité développée dans ces conditions a son siége dans l'oreille interne.

Le pronostic de ces surdités labyrinthiques consécutives est d'ailleurs très-grave. Il est très-rare de les voir s'amender, et lorsqu'elles persistent quelque temps après la guérison de la maladie générale qui leur a donné naissance, on peut à coup sûr les déclarer incurables.

(1) *Archiv für Ohrenheilkunde*, t. I, p. 206.

Le traitement est à peu près nul, et consiste dans l'emploi des révulsifs et des altérants dans l'espoir que les exsudats pourront être résorbés.

2° Lésions diverses du labyrinthe et du nerf auditif.

Je dois signaler ici une série d'altérations pathologiques du labyrinthe observées par divers auteurs, altérations dont la nature est à peu près entièrement inconnue et dont on ignore complétement l'expression symptomatologique. Comme ces lésions anatomiques ont été généralement trouvées sur des individus affectés en même temps d'otite moyenne chronique, on est en droit de supposer qu'elles sont aussi de nature inflammatoire, ou que du moins le processus né dans la caisse s'est propagé à travers les fenêtres ronde et ovale aux parties constituantes du labyrinthe.

Si j'excepte les cas dans lesquels une partie plus ou moins considérable du labyrinthe osseux est atteinte d'ostéite, de nécrose, à la suite de catarrhe purulent de la caisse, on ne signale qu'un petit nombre de lésions propres aux parois osseuses ; ce sont principalement des exostoses siégeant dans le vestibule, et altérant la forme et les dimensions de cette cavité.

Relativement au labyrinthe membraneux, on a trouvé une hypérémie plus ou moins marquée, des épaississements ou des atrophies des parties membraneuses, des pigmentations anormales sur la lame spirale membraneuse du limaçon, des dépôts calcaires, une absence complète ou, au contraire, un excès d'otolithes, des dégénérescences amyloïdes des extrémités nerveuses. Enfin, Voltolini a signalé dans la capsule du limaçon la présence d'une tumeur fibro-musculaire.

Fig. 34. — Psammome de la dure-mère comprimant les nerfs facial et acoustique (Virchow).

J'ajouterai, en terminant, que l'on a parfois constaté chez des sourds la présence de tumeurs du nerf acoustique dans l'intérieur du conduit auditif interne. Fœrster, Voltolini, Virchow, ont rapporté quelques-uns de ces cas, dont la figure 34 représente un exemple. Il s'agissait presque toujours de sarcomes.

Les diverses lésions du labyrinthe et du nerf acoustique qui viennent d'être mentionnées s'accompagnent durant la vie d'une surdité plus ou moins complète. Là se borne à peu près ce que l'on peut dire au point de vue symptomatologique, et c'est le plus souvent par exclusion que l'on parvient à localiser dans l'appareil nerveux de l'oreille le siége des lésions anatomiques.

Ce diagnostic, néanmoins, peut être établi avec assez de certitude dans un certain nombre de cas. Ainsi, on n'hésitera pas à déclarer que la cause de la surdité réside dans une altération du labyrinthe ou du nerf auditif toutes les fois que l'ouïe sera entièrement abolie et que la perception des ondes sonores par les os du crâne sera complétement perdue. D'après Moos (1), on arrivera à la même conclusion lorsqu'un courant galvanique, assez fort pour déterminer des contractions dans les muscles de la face et des extrémités, est impuissant à développer des sensations subjectives de l'ouïe.

Dans les cas où la fonction n'est pas complétement abolie, on peut encore affirmer que les altérations siégent dans le labyrinthe lorsque la surdité n'est que partielle, c'est-à-dire lorsqu'elle n'existe que pour certains groupes de tons. La raison physiologique en a été déjà donnée.

Mais en dehors de ces conditions, le diagnostic présente souvent de grandes difficultés. Il ne faudrait pas s'empresser de conclure de l'absence de tout symptôme objectif du côté de l'oreille moyenne à l'existence de lésions labyrinthiques, car on sait que parfois les altérations propres à l'otite moyenne chronique, et plus spécialement à la sclérose de la caisse, sont limitées à la paroi labyrinthique au voisinage des fenêtres, et se dérobent par conséquent à la vue. J'ai insisté sur ce fait, d'ailleurs assez rare. Le mode de perception des ondes sonores par les os du crâne peut seul éclairer le diagnostic. Si la surdité dépend d'une lésion labyrinthique, la perception par les os sera diminuée, tandis qu'elle persistera ou sera même augmentée, comparativement au côté sain, si la cause de la surdité réside dans la caisse. L'explication de ce fait a été donnée ailleurs (voy. p. 121 et 124).

Mais les difficultés sont surtout grandes lorsque les signes de l'otite moyenne existant manifestement, il s'agit de savoir si la surdité dépend exclusivement des lésions de la caisse ou si le labyrinthe est atteint consécutivement. Cette question, qui se soulève surtout à l'occasion du pronostic de l'otite moyenne chronique, a été déjà suffisamment étudiée (voy. p. 124 et 125), et je ne puis y revenir. Je rappellerai seulement qu'elle est parfois et jusqu'à un certain point susceptible d'être résolue en tenant compte des caractères propres de la surdité et du mode de transmission du son par les os du crâne.

On comprend que je n'aie rien à dire du pronostic et du traitement de semblables lésions dont on parvient à grand'peine à déterminer le siége anatomique, mais dont la nature reste inconnue.

Je tiens cependant à faire ressortir l'incurabilité à peu près absolue de ces altérations labyrinthiques, d'où il résulte que leur existence étant reconnue, il est du devoir du médecin de s'abstenir de tout traitement qui ne pourrait qu'être pénible pour le malade.

(1) *Archiv of Ophthalmology and Otology*, 1861, t. II, p. 199.

VII. — DES DIVERSES COMPLICATIONS QUI PEUVENT SURVENIR DANS LE COURS DES MALADIES DES OREILLES.

Quoiqu'il ait été déjà fréquemment question, dans ce chapitre, de divers accidents ou complications qui peuvent se montrer dans le cours des maladies des oreilles, je ne crois pas inutile de revenir sur ce sujet et de l'envisager d'une manière générale, afin de mieux en faire ressortir toute l'importance pratique. Cette étude sommaire sera complétée par la lecture des travaux suivants :

SENTEX, *Des écoulements purulents du conduit auditif externe et de la phlébite consécutive des sinus méningiens*, thèse de Paris, 1865. — TOYNBEE, *Cerebral Symptoms Occuring in Certain Affections of the Ear* (*Saint George's Hospital Reports*, 1866, t. I, p. 117). — JOLLY, *De l'ulcération de la carotide interne à la suite de la carie du rocher* (*Arch. génér. de méd.*, 1866, vol. II, et 1870, vol. I). — BROUARDEL, *Lésions du rocher et complications qui en sont la conséquence* (*Bull. de la Soc. anat.*, 1867). — BONNAFONT, *Sur quelques phénomènes nerveux sympathiques qui se produisent pendant l'inflammation aiguë de la membrane du tympan* (*Acad. des sciences*, 23 août 1869). — PROMPT, *Des accidents encéphaliques occasionnés par l'otite*, thèse de Paris, 1870. — BERTIN, *Des rapports qui existent entre certaines affections cérébrales et les écoulements purulents de l'oreille* (*Journal de méd. de l'Ouest*, 1871).

Il importe d'établir une distinction entre les accidents dont il s'agit, suivant que ces accidents dépendent manifestement de la propagation d'une inflammation aux parties qui avoisinent l'oreille, ou qu'ils consistent simplement en phénomènes nerveux, sympathiques ou réflexes.

§ I. — Accidents et complications dus à la propagation de l'inflammation de l'oreille aux organes environnants.

J'aurai à étudier dans ce paragraphe : 1° la méningite et l'encéphalite ; 2° la paralysie faciale ; 3° la phlébite et la thrombose des sinus méningiens ; 4° l'ulcération des vaisseaux voisins de l'oreille, et plus particulièrement de la carotide interne.

1° Inflammation des méninges et de l'encéphale (méningo-encéphalite, abcès du cerveau).

Cette grave complication peut survenir dans toute phlegmasie de l'oreille, qu'elle soit aiguë ou chronique, et qu'elle occupe l'oreille externe, moyenne ou interne. Il n'est pas nécessaire, comme on le pense généralement, que les os soient atteints de carie ou de nécrose pour que l'inflammation, née dans un point quelconque de l'appareil auditif, se propage aux méninges et au cerveau. Les communications vasculaires qui

existent entre la circulation de l'oreille et celle des méninges expliquent comment les inflammations peuvent se transmettre de l'une à l'autre sans que les os soient eux-mêmes affectés. On trouvera dans les auteurs, et spécialement dans Toynbee, un certain nombre de faits qui prouvent la proposition précédente. J'en ai, d'ailleurs, cité quelques-uns.

Toutefois, il faut reconnaître que, dans l'immense majorité des cas, la méningite et l'encéphalite succèdent aux otorrhées purulentes entretenues par une ostéite, une carie, une nécrose de l'os temporal.

A l'autopsie des individus qui succombent aux complications encéphaliques de l'otite, on trouve les lésions propres à la pachyméningite simple ou purulente, lésions qu'il serait inopportun de décrire ici. Il est, en outre, assez fréquent d'observer, concurremment avec les lésions précédentes, la congestion, le ramollissement, la suppuration des parties du cerveau ou du cervelet qui avoisinent l'organe malade. La transmission directe de l'inflammation de l'oreille aux méninges et au cerveau est alors évidente, et ne pourrait être pour personne l'objet d'aucun doute.

Mais il n'en est pas de même dans un certain nombre de cas où l'on trouve à l'autopsie des abcès enkystés du cerveau ou du cervelet et où il existe entre la surface du rocher et le foyer purulent une couche de substance cérébrale saine, relativement assez considérable. Frappés de cette sorte d'indépendance entre les deux lésions, quelques auteurs, et particulièrement Itard, ont émis l'opinion que l'otite purulente ou l'otorrhée est quelquefois consécutive à une encéphalite préexistante. On a même admis que certains écoulements purulents du conduit auditif résultaient de l'ouverture dans l'oreille d'un abcès primitivement développé dans le cerveau. Malgré les efforts tentés par Bertin pour faire revivre cette ancienne doctrine, je me refuse complétement à admettre l'existence de ces otites ou otorrhées de cause cérébrale, que Lallemand avait d'ailleurs si remarquablement discutée et définitivement rejetée. Quoiqu'il soit assurément assez difficile de donner l'explication pathogénique de ces abcès enkystés du cerveau consécutifs à l'otite, il est impossible de ne pas voir une relation de cause à effet entre l'existence primitive d'une otite et le développement de la méningite et des abcès du cerveau. Tous les travaux modernes, et particulièrement ceux de Toynbee, de Gull, de Lebert, viennent confirmer la conclusion à laquelle je suis arrivé.

La transmission de l'inflammation de l'oreille aux méninges et au cerveau peut se faire par diverses voies. Le plus ordinairement, c'est par la paroi supérieure du conduit auditif osseux ou par la voûte du tympan qui correspondent, comme on le sait, au lobe moyen du cerveau. Les communications vasculaires sont à ce niveau très-intimes entre les méninges et l'oreille ; de plus, la paroi osseuse est très-mince, souvent parsemée de trous au niveau desquels la dure-mère est en contact immédiat avec la muqueuse de la caisse. L'inflammation peut donc se propager très-facilement, sans même que la paroi osseuse soit frappée d'ostéite, de carie ou

de nécrose, et il existe dans les auteurs un assez grand nombre de faits dans lesquels la phlegmasie de l'oreille a envahi les méninges en suivant cette voie.

De même, dans la suppuration des cellules mastoïdiennes avec ostéite, carie ou nécrose de la paroi interne de l'apophyse mastoïde, l'inflammation peut se propager aux méninges et à l'encéphale, et comme chez l'adulte la paroi interne de l'apophyse mastoïde répond au cervelet, les lésions seront surtout marquées du côté de cet organe.

D'autres voies de transmission sont encore ouvertes à l'inflammation des méninges par l'intermédiaire du trou auditif interne. Dans la plupart des cas, la phlegmasie, née primitivement dans la caisse, gagne le labyrinthe, soit par suite de l'ulcération des membranes des fenêtres ovale ou ronde, soit par suite de la carie, de la nécrose d'une portion de la paroi labyrinthique de la caisse ; dans ces conditions, une fois que le labyrinthe est enflammé et le siége d'une suppuration, il n'existe plus entre le foyer inflammatoire et les méninges qu'une mince barrière, formée par la lame criblée qui ferme le fond du conduit auditif interne, et à travers laquelle se tamisent les filets du nerf acoustique. Si l'on songe que l'arachnoïde envoie à ce niveau un prolongement qui accompagne le nerf auditif, on conçoit avec quelle facilité cette membrane doit ressentir l'influence d'un foyer inflammatoire aussi voisin.

Enfin, la phlegmasie de la caisse peut encore parvenir au trou auditif interne, et de là aux méninges par le canal de Fallope. Celui-ci, comme on le sait, dans le point où il est en rapport direct avec la caisse, présente une paroi extrêmement mince, souvent parsemée de petits trous au niveau desquels la muqueuse tympanique est en contact immédiat avec le névrilème du facial ; la destruction de cette mince paroi par la carie, la nécrose, l'ulcération de la muqueuse, permet à la phlegmasie de la caisse de se transmettre sous forme de périnévrite, de gagner ainsi le trou auditif interne, et de se communiquer comme précédemment au prolongement des méninges qui accompagne à ce niveau les nerfs facial et auditif.

Ce n'est point ici le lieu de décrire la *symptomatologie* de la méningo-encéphalite, et je renverrai sur ce point aux traités de pathologie interne, et à la partie de ce livre dans laquelle j'ai traité de la méningo-encéphalite traumatique (voy. t. III, p. 526). Je dirai seulement que l'inflammation des méninges et du cerveau consécutive à l'otite peut se présenter sous deux formes principales : l'une aiguë, l'autre chronique.

Dans la forme aiguë, on observe des accès fébriles, accompagnés de frissons intenses ; des douleurs de tête graduellement croissantes, et bientôt intolérables, s'étendant à la nuque et augmentant par les mouvements. Il y a des vomissements et de la constipation. L'agitation, le délire, la perte de connaissance, les convulsions, les contractures et les paralysies générales ou partielles ne tardent pas à survenir, et le malade succombe rapidement dans un état comateux.

Dans la forme chronique, qui répond surtout aux abcès du cerveau, le malade accuse seulement une céphalalgie violente, localisée, augmentant par la pression, sans trouble de l'intelligence, de la sensibilité ou de la motilité. On ne pourrait soupçonner l'existence d'une lésion cérébrale quelquefois très-étendue. Puis la mort survient subitement, et d'une manière tout à fait inattendue, au milieu de symptômes convulsifs et apoplectiformes.

Quoique la mort soit la conséquence à peu près fatale de la méningo-encéphalite consécutive à l'otite, il faut cependant, lorsque cet accident survient, chercher à le combattre par tous les moyens locaux et généraux que je crois inutile d'énumérer ici. Je désire seulement insister sur ce fait dont on comprendra l'importance, c'est qu'il est souvent au pouvoir du chirurgien de prévenir le développement de cet accident terrible de l'otite, et peut-être même de le conjurer tout à fait au début, en appliquant un traitement rationnel du côté de l'oreille malade, traitement qui doit nécessairement varier suivant les conditions locales. L'incision de la membrane du tympan, la trépanation de l'apophyse mastoïde, l'ablation de polypes, de fongosités, de corps étrangers, en permettant le libre écoulement du pus, ou en enlevant une cause permanente d'irritation, ont souvent amené la disparition de phénomènes parfois très-graves, et que l'on était en droit de considérer comme annonçant l'invasion d'une complication encéphalique.

2° Paralysie faciale.

Le nerf facial, dans son trajet à travers l'aqueduc de Fallope, longe la paroi interne de la caisse, et n'est séparé, comme nous l'avons dit, de la muqueuse tympanique que par une mince lamelle osseuse, quelquefois parsemée de trous. L'inflammation de ce tronc nerveux, dans le cours de l'otite moyenne, se comprend donc aisément. Quelquefois même, lorsqu'il existe une carie ou une nécrose de la paroi de l'aqueduc de Fallope, le nerf facial peut être comprimé et détruit par suite de l'altération du canal qui le contient.

La paralysie faciale, consécutive à l'otite, est complète ou incomplète. Trôltsch a fait remarquer qu'il est extrêmement fréquent d'observer, chez les individus atteints d'otite moyenne chronique, même non suppurative, une sorte de parésie des muscles de la face du côté correspondant à l'oreille malade, et j'ai souvent confirmé la justesse de cette observation.

Rarement bilatérale, la paralysie faciale n'occupe le plus souvent qu'un seul côté de la face, qui correspond à l'oreille malade. On pourrait cependant observer une hémiplégie faciale siégeant du côté opposé; mais je ne connais pas de fait dans lequel cette particularité se soit présentée; elle indiquerait que la cause de l'hémiplégie a son siége, non sur le tronc même du nerf facial, mais dans les centres nerveux.

D'une manière générale, les paralysies faciales qui surviennent dans le cours des otites, ne sont pas très-graves et guérissent assez rapidement, lorsqu'on fait disparaître sa cause en traitant d'une manière rationnelle la maladie de l'oreille. Toutefois, on devra se montrer réservé dans le pronostic, lorsqu'il s'agit d'otites purulentes chroniques avec présomption ou certitude d'altérations osseuses. Il se peut, en effet, que, dans ces cas, le nerf facial soit assez profondément lésé pour que ses fonctions restent à jamais perdues, et que la paralysie faciale soit incurable.

3° Phlébite, thrombose des sinus méningiens (infection purulente).

Si les rapports intimes de l'oreille avec les méninges et le cerveau expliquent facilement la propagation de l'inflammation de l'oreille à ces dernières parties, il est aisé de comprendre que cette propagation peut également se faire du côté des sinus de la dure-mère qui avoisinent le conduit auditif et la caisse du tympan. Le sinus latéral, en effet, répond à la face interne de l'apophyse mastoïde et à la paroi postérieure du conduit auditif osseux; le sinus pétreux supérieur est en rapport immédiat avec la paroi supérieure de la caisse, et la jugulaire interne n'est séparée de la paroi inférieure de la même cavité que par une mince lamelle osseuse.

L'inflammation des membranes de l'oreille peut donc se communiquer à ces vaisseaux avec d'autant plus de facilité que la circulation de l'oreille est intimement liée à celle des méninges, et que le sang provenant de la caisse et traversant le réseau vasculaire du diploé va se déverser, en partie du moins, dans les sinus de la dure-mère. On conçoit même qu'une simple phlébite capillaire développée dans la caisse puisse déterminer la formation de caillots fibrineux qui pénètrent dans les sinus, y augmentent de volume et donnent lieu à de véritables thromboses avec toutes leurs conséquences. Ainsi s'expliquent un certain nombre de cas, dans lesquels on a constaté la thrombose du sinus latéral, ou les lésions propres à l'infection purulente sans thrombose du sinus, et sans qu'il existe de carie ou de nécrose des parois osseuses.

Mais il s'agit là de faits assez rares, et le plus souvent la propagation des phlegmasies de l'oreille aux sinus de la dure-mère a lieu d'une manière plus directe, et succède à l'ostéite, à la carie ou à la nécrose des parois du conduit auditif ou de la caisse.

Les lésions occupent plus particulièrement le sinus latéral et la veine jugulaire interne. Tantôt ces vaisseaux n'offrent aucune trace d'inflammation et sont simplement oblitérés par des caillots fibrineux; tantôt on rencontre tous les signes de la phlébite; les parois sont épaissies, indurées, injectées; le calibre de la veine est obstrué par un caillot ramolli, mêlé de pus, qui quelquefois est limité à une portion du sinus, ou s'étend à une distance plus ou moins éloignée de son point d'origine. Tantôt, enfin, les altérations sont plus profondes encore; les parois veineuses

étant ulcérées, par suite de la carie ou de la nécrose de l'os sous-jacent, le sinus communique directement avec le foyer purulent de l'intérieur de l'oreille.

Quoique les parties avoisinantes des méninges et du cerveau puissent être à peu près intactes, il n'est pas rare de constater, en même temps que la phlébite ou la thrombose des sinus latéraux, les diverses lésions caractéristiques de la méningo-encéphalite. Enfin, dans le plus grand nombre des cas, on trouve à l'autopsie des individus chez lesquels l'inflammation de l'oreille a gagné les sinus, les signes manifestes de la pyohémie, c'est-à-dire les abcès métastatiques et les collections purulentes des cavités séreuses.

La phlébite des sinus méningiens débute d'une manière assez insidieuse, dans le cours d'une otorrhée chronique, et l'un des premiers phénomènes que l'on constate est la suppression ou du moins la diminution de l'écoulement purulent. Le malade accuse une céphalalgie extrêmement intense, généralement bornée au côté de l'oreille affectée, et s'étendant à la nuque. Il y a en même temps un sentiment de malaise avec anorexie, nausées, quelquefois vomissements.

Ces premiers symptômes peuvent céder, pour reparaître bientôt et se calmer encore. Puis surviennent des frissons, d'abord erratiques, ensuite franchement intermittents, avec accélération du pouls et sueurs profuses. A partir de ce moment, les phénomènes de l'infection purulente deviennent de plus en plus manifestes. Les frissons se succèdent, la fièvre est permanente, la peau prend une teinte terreuse, subictérique, la langue et les dents sont fuligineuses, la diarrhée survient; enfin, il est ordinaire de voir le malade accuser quelques phénomènes thoraciques, tels que : point de côté, toux, dyspnée, indiquant l'invasion d'une pneumonie ou d'une pleurésie dont il est facile de constater l'existence à l'aide de la percussion et de l'auscultation. Des collections purulentes peuvent également apparaître en divers points du corps et particulièrement dans les articulations.

La mort est la terminaison habituelle de cette complication de l'otite. Cependant, on cite quelques rares observations dans lesquelles les malades ont survécu, après avoir offert les symptômes manifestes de l'infection purulente; et ces faits sont parfaitement admissibles, puisqu'il existe des exemples indiscutables de guérison à la suite de la pyohémie.

Le diagnostic de la phlébite et de la thrombose des sinus méningiens est quelquefois assez difficile. Lorsque l'existence de l'otorrhée est ignorée ou méconnue, on peut supposer qu'il s'agit d'une fièvre typhoïde ou d'accès intermittents. Je n'insiste pas sur ce diagnostic différentiel, et j'ai seulement signalé cette cause d'erreur, dont on possède quelques exemples, pour montrer combien il importe de ne pas négliger en clinique l'exploration des oreilles.

Dans un grand nombre de cas, on se trouvera très-embarrassé, en présence d'une complication encéphalique de l'otite, pour déterminer

s'il s'agit d'une phlébite des sinus ou d'une méningo-encéphalite ; et la difficulté est souvent d'autant plus grande que les deux complications existent simultanément. La prédominance des phénomènes nerveux, de l'agitation, du délire, des convulsions, des paralysies, etc., devra faire admettre qu'il s'agit d'une méningo-encéphalite. D'un autre côté, la phlébite de la jugulaire interne caractérisée par le gonflement, la douleur sur le trajet de cette veine, et quelquefois même par le développement d'abcès cervicaux profonds, ainsi que Sentex en a rapporté une observation, devra faire admettre sans hésiter l'existence d'une phlébite des sinus latéraux.

Relativement au traitement, je n'aurais qu'à répéter ici ce que j'ai dit à l'occasion de la méningo-encéphalite traumatique : prévenir le développement de cette complication par une thérapeutique rationnelle, puis chercher à combattre les accidents une fois développés en employant les remèdes généraux conseillés dans l'infection purulente, et en appliquant aussi promptement que possible du côté de l'oreille le traitement local qui convient aux diverses indications.

4° Ulcération des vaisseaux.

On vient de voir comment l'inflammation de l'oreille pouvait déterminer, du côté des veines avoisinantes, des thromboses et des phlébites purulentes. Le voisinage de ces mêmes vaisseaux et de la carotide interne qui répond à la paroi antérieure de la caisse et à la portion osseuse de la trompe d'Eustache, expose encore les malades atteints de carie ou de nécrose du rocher à d'autres dangers résultant de l'érosion, de l'ulcération, et finalement de la perforation des parois vasculaires donnant lieu à une hémorrhagie par l'oreille. C'est le plus souvent la carotide interne qui a été le siége de l'ulcération, et Jolly en a rassemblé onze observations; mais on a également observé la perforation d'une branche de la méningée moyenne, ou des sinus pétreux supérieur et inférieur, du sinus latéral et du golfe de la veine jugulaire interne.

L'hémorrhagie, qui indique l'apparition de cet accident, se montre ordinairement à la suite d'un effort de toux, ou bien spontanément. Tantôt le sang s'écoule lentement, tantôt il s'échappe avec une abondance extrême à la fois par l'oreille, le nez et la bouche; sa quantité a été évaluée dans un cas à un litre et demi.

Quelquefois l'otorrhagie se suspend d'elle-même, mais le plus souvent elle est arrêtée par quelque moyen artificiel. Elle se reproduit généralement au bout de peu de temps, mais il est remarquable que, même dans les cas où il s'agissait de perforations de la carotide interne, la mort n'est survenue qu'au bout d'un temps relativement assez long, après deux jours, treize jours, vingt-six jours, et même quatre semaines, pendant lesquels l'hémorrhagie s'était reproduite un nombre de fois variable.

Il n'est pas aisé de déterminer sur le vivant quel est le vaisseau lésé,

et cependant l'importance de ce diagnostic n'échappera à personne, puisque dans le cas d'ulcération de la carotide interne ou de la méningée moyenne, la ligature de la carotide primitive peut sauver les jours du malade, tandis que cette opération est sans action sur une hémorrhagie provenant de l'ouverture d'une veine. Ainsi, dans un cas où ce diagnostic ne put être établi, Syme lia la carotide primitive, pensant avoir affaire à une ulcération de la carotide interne, tandis que l'hémorrhagie provenait du sinus pétreux supérieur.

Le diagnostic pourrait se baser sur les caractères du sang qui, dans le cas de lésion artérielle, est rutilant et s'écoule en bouillonnant ou par saccades isochrones au pouls; mais il doit surtout se fonder sur les résultats fournis par la compression de la carotide primitive, qui, sans action sur l'écoulement sanguin provenant d'une veine, arrête le sang qui s'échappe de la carotide interne ou d'une branche de la méningée moyenne. Il importe, en effet, médiocrement de savoir si c'est l'un ou l'autre de ces vaisseaux qui est lésé, puisque le même traitement convient dans les deux cas.

Les otorrhagies résultant de l'ulcération des gros vaisseaux artériels ou veineux qui avoisinent l'oreille sont le plus souvent au-dessus des ressources de l'art. La mort est même la terminaison constante de l'ulcération des sinus veineux, qui ne tarde pas à se compliquer de phlébite et d'infection purulente. Dans le plus grand nombre de cas, on doit donc se borner à pratiquer le tamponnement de l'oreille. Cependant, lorsque l'on est en droit de soupçonner que l'hémorrhagie provient de l'ulcération de la carotide interne, et l'on a vu que ce diagnostic était jusqu'à un certain point possible, il ne faut pas hésiter à faire la ligature de la carotide primitive. Cette opération, qui a été pratiquée quatre fois dans de semblables circonstances, a permis deux fois de sauver la vie des malades.

§ II. — Phénomènes nerveux sympathiques ou réflexes.

Ces phénomènes nerveux, assez fréquents dans le cours des maladies de l'oreille, sont généralement méconnus, ou du moins ne sont pas rapportés à leur véritable cause. Comment, en effet, rechercher du côté de l'oreille la cause d'une toux opiniâtre, d'une salivation exagérée, de nausées et de vomissements persistants, de convulsions générales ou partielles, etc.?

Des faits assez nombreux démontrent, cependant, que ces divers accidents peuvent survenir dans le cours d'affections diverses de l'appareil auditif, et céder immédiatement après que la guérison de la maladie de l'oreille a été obtenue. D'où il faut conclure à la nécessité de l'exploration de l'appareil auditif dans une foule de cas où cette exploration est négligée.

La *toux* s'observe quelquefois comme accident d'une maladie du con-

duit auditif externe. Cornelius Fox (1) propose même d'admettre une *toux auriculaire*. On sait, d'ailleurs, que chez un grand nombre d'individus, la simple irritation de la peau du conduit produite par l'introduction du spéculum suffit pour provoquer des accès de toux. La présence d'un corps étranger, l'existence d'une inflammation aiguë ou chronique amènent quelquefois le même accident, qui disparaît après l'extraction du corps étranger, ou la guérison de l'otite.

Cette toux sympathique s'explique par la distribution du nerf vague qui envoie un rameau dans la peau du conduit auditif externe. Suivant Fox, l'irritation viendrait plutôt d'un rameau de la cinquième paire se distribuant au conduit auditif, et l'action réflexe résulterait des connexions entre les origines profondes du nerf pneumogastrique et du trijumeau au niveau du quatrième ventricule.

Les *nausées* et les *vomissements* opiniâtres coïncidant avec une tendance aux *vertiges*, s'observent dans une foule de maladies de l'oreille externe, moyenne et interne.

Dans le plus grand nombre de cas, on sait que ces symptômes résultent d'une augmentation de la pression intra-labyrinthique, mais ils peuvent aussi se montrer sous forme d'accidents nerveux purement sympathiques, et trouver leur explication dans l'irritation des filets nerveux du glosso-pharyngien, et surtout du pneumo-gastrique qui se rendent à l'oreille.

La *salivation* a été également observée comme une complication des maladies de l'oreille; il est vraisemblable que cette sécrétion anormale dépendait de l'irritation pathologique de la corde du tympan, ou mieux encore de l'excitation réflexe de la cinquième paire.

Les *névralgies de la face*, sans être très-communes dans les maladies de l'oreille, ne sont pas, cependant, extrêmement rares. Le plus souvent, elles ne se présentent pas avec les caractères typiques de la névralgie trifaciale; les irradiations douloureuses affectent seulement quelques rameaux de la cinquième paire, et surtout ceux du nerf maxillaire inférieur.

Enfin, les *convulsions épileptiformes* ont été observées dans le cours de certaines maladies de l'oreille, et j'en ai cité quelques cas. Je me borne à mentionner cette complication, qui appartient à l'ordre des convulsions réflexes dont personne ne met plus en doute l'existence.

VIII. — DE QUELQUES SYMPTOMES COMMUNS A UN GRAND NOMBRE DE MALADIES DE L'OREILLE.

Il sera question de quelques symptômes qui sont communs à un grand nombre de maladies de l'oreille, ou qui peuvent exister indépendamment

(1) *Remarks on the Sympathy between the Auditory Canal and the Larynx* (*The Lancet*, 1866, t. I, p. 451).

de toute lésion organique appréciable; tels sont: 1° l'otalgie, ou névralgie de l'oreille; 2° les bruits subjectifs de l'oreille, ou bourdonnements; 3° la paracousie double ou diplacousie; 4° la surdité et la surdi-mutité.

1° Otalgie.

L'otalgie, ou névralgie de l'oreille, qu'il faut distinguer de la douleur qui accompagne l'otite, n'est pas extrêmement fréquente. Elle est caractérisée par une douleur vive qui se déclare subitement, pour cesser de même après avoir duré un temps variable. Tantôt elle disparaît définitivement, tantôt elle se montre de nouveau, après un intervalle plus ou moins long, et affecte le type intermittent. Cette douleur irradie souvent le long des branches de la cinquième paire; quelquefois elle s'accompagne de tintements d'oreille et de surdité passagère.

L'otalgie est très-souvent liée à la carie d'une dent molaire, et il suffit, pour faire cesser les phénomènes douloureux, de guérir la carie dentaire, ou de pratiquer l'avulsion de la dent malade.

Quelquefois l'otalgie est manifestement réflexe et provient de l'irritation du nerf pneumo-gastrique. Gerhardt (1) a signalé les douleurs d'oreille comme constantes dans les cas d'ulcération de l'épiglotte. C'est aussi par suite d'une irritation réflexe que les douleurs d'oreille se montrent dans l'anévrysme de la crosse de l'aorte.

Le diagnostic de l'otalgie repose sur les résultats négatifs fournis par l'exploration de l'oreille, qui montre l'absence de toute lésion inflammatoire.

Si la névralgie n'est pas sous la dépendance d'une cause que l'on puisse faire aisément disparaître, telle que la carie d'une molaire, on en sera réduit à l'emploi des moyens internes et externes généralement prescrits contre le symptôme douleur. Les opiacés à l'intérieur ou à l'extérieur, les injections sous-cutanées de morphine au pourtour de l'oreille, les instillations chaudes et narcotiques dans le conduit auditif sont particulièrement indiqués.

2° Sensations subjectives de l'ouïe (bourdonnements, tintements d'oreille).

Les sensations subjectives de l'ouïe accompagnent la plupart des maladies de l'oreille, mais peuvent cependant exister indépendamment de toute lésion appréciable de l'organe auditif. Tantôt, et le plus souvent, ces sensations subjectives dépendent d'une irritation pathologique des nerfs acoustiques; tantôt elles sont l'expression de véritables bruits qui se produisent effectivement dans l'intérieur ou tout près de l'oreille. Les premières constituent les *bourdonnements proprement dits*, les secondes sont plus spécialement désignées sous le nom de *bruits internes*.

(1) *Virchow's Archiv*, t. XVI, p. 5.

a. Les *bourdonnements proprement dits* offrent les caractères les plus variés, et comme on est obligé de s'en rapporter au dire des malades, on ne peut avoir que des notions fort peu rigoureuses sur la nature et les qualités du son anormal. Le plus ordinairement, les malades comparent les sensations subjectives qu'ils éprouvent à des sons ou à des bruits qui leur sont familiers; c'est ainsi qu'ils croient entendre le bourdonnement d'une mouche, le sifflement du vent, le bruit de la mer, d'une chaudière en ébullition, le son d'une cloche, d'une contre-basse, etc., etc. Ces bourdonnements sont, en général, fatigants et pénibles pour les malades, et deviennent pour eux un tourment continuel qui les empêche de se livrer au travail, trouble leur sommeil et provoque quelquefois chez eux une tendance au suicide.

On constate souvent dans les caractères et l'intensité des bourdonnements de notables différences, généralement liées aux diverses causes qui agissent sur la circulation, soit directement, soit indirectement et par l'intermédiaire du système nerveux. La position horizontale ou penchée de la tête, les efforts, la fatigue, les excès de table, augmentent toujours les bourdonnements. Dans un grand nombre de cas, on modifie le caractère ou on diminue l'intensité des bourdonnements en pressant avec le doigt sur un point de l'apophyse mastoïde.

Les bourdonnements, résultat d'une irritation pathologique des nerfs auditifs, se montrent dans une foule d'affections. Le plus souvent, ils reconnaissent pour cause un état morbide appréciable de l'oreille, aussi les observe-t-on communément dans le cours des affections du conduit auditif, de la membrane du tympan, de l'oreille moyenne et du labyrinthe. Dans les affections de l'oreille externe et moyenne, la cause des bourdonnements doit être recherchée dans l'augmentation de pression intra-labyrinthique qui peut être déterminée, comme je l'ai dit, par les corps étrangers du conduit, les obstructions de la trompe, l'otite moyenne aiguë et chronique, etc. Je craindrais de me répéter trop souvent en rappelant le mécanisme suivant lequel la pression intra-labyrinthique est augmentée dans ces diverses circonstances.

A cette cause dépendant de la simple augmentation de pression intra-auriculaire, il faut en joindre une autre non moins importante et qui consiste dans les troubles de nutrition produits sur les extrémités terminales des nerfs acoustiques par la persistance de la pression anormale, troubles de nutrition qui entretiennent ou augmentent encore les sensations subjectives.

On sait que les maladies primitives du labyrinthe (maladie de Ménière) déterminent des bourdonnements extrêmement intenses. C'est sans doute aussi à des troubles de la circulation intra-labyrinthique (anémie ou congestion) qu'il faut rattacher ces bourdonnements que l'on observe dans une foule de cas, indépendamment de toute lésion appréciable du côté de l'oreille; tels sont les bourdonnements qui se montrent dans les affections cérébrales, dans la syncope, les maladies du cœur, l'anémie, la

chlorose, les intoxications, et, en particulier, celle produite par le sulfate de quinine, etc.

Enfin, il existe des sensations subjectives de l'ouïe d'origine réflexe. Schulze, Benedick, Politzer, ont montré que l'excitation électrique de la peau de l'apophyse mastoïde ou du conduit auditif, à l'aide d'un courant faible et incapable de parvenir au nerf auditif, détermine cependant, chez un sujet sain, des phénomènes subjectifs de l'ouïe qui ne peuvent provenir que d'une action réflexe. Ainsi s'expliquent sans doute les bourdonnements qui se montrent dans le cours de certaines otites externes et de certaines myringites, et que l'on ne peut manifestement attribuer à une augmentation de pression intra-labyrinthique.

b. Indépendamment des bourdonnements qui résultent d'une irritation pathologique du nerf acoustique et de ses ramifications, et qui ne correspondent pas à des bruits venus du dehors, il y a une autre classe de sensations subjectives de l'ouïe qui sont le résultat de véritables vibrations sonores produites dans l'intérieur du corps; ce sont les *bruits internes.*

On peut supposer que certains bruits de battements, parfaitement isochrones au pouls, sont dus au retentissement des pulsations des artères voisines et surtout de la carotide interne, lesquelles se transmettent plus facilement par suite de conditions anormales dépendant de l'état de la circulation, ou plutôt de l'état pathologique de l'oreille. On sait, en effet, que la plupart des maladies chroniques de la caisse entraînent comme résultat la tension de la membrane tympanique et l'immobilisation des osselets; or, ces conditions sont précisément favorables au renforcement des vibrations sonores transmises par les os du crâne.

Dans d'autres cas, les bruits internes sont dus à des troubles circulatoires; ainsi les anévrysmes des artères du crâne et du cerveau, les anévrysmes des artères du cou, les lésions organiques du cœur, s'accompagnent souvent de bruits rhythmés dans les oreilles.

Boudet (de Lyon) (1) regarde les bourdonnements quelquefois si intenses que l'on observe chez les sujets anémiques, comme étant placés sous la dépendance du courant sanguin dans la jugulaire interne. L'explication fournie par Boudet repose, d'une part, sur la disposition ampullaire du golfe de la jugulaire, dans lequel vient se jeter le sinus latéral par un orifice relativement rétréci; d'autre part, sur l'altération dynamique de la circulation. On doit ajouter que la disposition anatomique signalée plus haut présente, d'après Boudet, quelques variétés, soit d'un côté à l'autre, soit chez les différents individus, et que le golfe de la veine jugulaire est plus ou moins dilaté, et l'ouverture du sinus latéral plus ou moins rétrécie; d'où il résulte que certains individus auront des bourdonnements d'un côté seulement, et qu'ils en auront plutôt que certains autres placés dans les mêmes conditions physiologiques.

(1) *Journal de physiologie*, janvier 1862.

Enfin, il est une dernière variété de bruits internes, que Leudet (1) a dernièrement étudiés sous le nom de bruits *objectifs* de l'oreille, et qui consistent dans un petit craquement perceptible à la fois par le malade et par le médecin.

Ces bruits que certaines personnes peuvent produire à volonté, et sur lesquels Müller a l'un des premiers attiré l'attention, sont quelquefois involontaires. Ils existaient chez une malade de Leudet, affectée de tic douloureux de la face.

Müller attribuait ces bruits à la contraction du muscle interne du marteau, et dans le fait de Leudet, on pouvait supposer que ce muscle participait au tic des muscles de la face. Quoique l'opinion de Müller, relativement à la cause de ce bruit, semble confirmée par quelques observations, dans lesquelles on a pu constater le plissement de la membrane du tympan, il est certain que dans d'autres cas où ces bruits existaient, la membrane du tympan était immobile et paraissait demeurer tout à fait étrangère à la production du phénomène. Politzer (2) attribue ce dernier à la contraction brusque du tenseur du voile du palais, qui agirait sur la portion membraneuse de la trompe, et Boeck a démontré par l'examen rhinoscopique la réalité de ce mouvement de la trompe.

Les bruits subjectifs de l'oreille pouvant se rencontrer dans une foule d'affections locales et générales, il n'existe contre eux aucun traitement particulier, et pour les faire disparaître, il faut s'adresser à la maladie qui les produit et les entretient.

3° De la diplacousie ou paracousie double.

Ce curieux phénomène, connu depuis Sauvage, consiste dans la perception simultanée de deux sons, soit par une seule oreille, soit par les deux oreilles à la fois. Il se lie le plus souvent à d'autres troubles fonctionnels, tels que l'affaiblissement de l'ouïe et les bourdonnements. La différence entre les deux sons varie, en général, entre une tierce, une quarte, une octave.

Il est fort difficile de se rendre un compte exact du mode de production de ce phénomène. Wittich (3), qui a observé et étudié sur lui-même la diplacousie, en a donné une explication très-peu claire. La diplacousie doit avoir son origine dans un trouble fonctionnel de l'organe de Corti, produit vraisemblablement par un changement dans la pression intra-labyrinthique, qui entraîne comme conséquence une modification dans l'accord normal de certaines fibres, en sorte qu'une fibre normalement accordée pour un ton déterminé pourrait entrer en vibration en même temps qu'une autre fibre accordée pour un ton différent.

(1) *Gazette médicale*, 1869, p. 423 et 463.
(2) *Wiener Medizinalhalle*, 1862, n° 18.
(3) *Konigsberger med. Jahrbücher*, t. III, 1865.

Quoi qu'il en soit, la diplacousie disparaît le plus souvent au bout d'un certain temps, et quelquefois sous l'influence d'un traitement local qui modifie sans doute les conditions anatomiques.

4° Surdité et surdi-mutité.

La surdité, ou perte de la faculté d'entendre, peut être complète ou incomplète, et, dans ce dernier cas, on lui donne quelquefois le nom de *dysécée*. Elle peut être unilatérale ou bilatérale, soit que les deux oreilles soient affectées au même degré, ou que l'une soit plus sourde que l'autre.

La surdité est un symptôme d'une foule d'affections ayant leur siége dans l'oreille externe, moyenne ou interne, ou dans les origines des nerfs acoustiques. Le diagnostic du siége et de la nature des lésions qui causent la surdité repose sur l'exploration méthodique de l'appareil auditif, et il serait nécessaire, pour établir les bases de ce diagnostic, de passer de nouveau en revue toute la pathologie de l'oreille.

Je veux seulement signaler une certaine classe de surdités nerveuses dont le siége exact n'est pas encore fixé; telles sont certaines surdités subites dont Moos (1) a rapporté plusieurs exemples, et qui, survenues spontanément, sont caractérisées par le résultat négatif de l'examen de l'oreille externe et moyenne, et se distinguant essentiellement de la maladie de Menière par l'absence des phénomènes apoplectiformes. L'incurabilité de ces cas semble donner lieu de croire qu'il s'agit d'une lésion des centres nerveux.

D'autres surdités, évidemment d'origine nerveuse, ont encore été signalées; telle est celle qui survient comme complication d'une affection des dents, et dont Tripier (2) a rapporté deux exemples, sous le nom de *surdité réflexe*. Telle est encore la surdité métastatique succédant à la disparition brusque d'une affection dartreuse du pavillon de l'oreille, et guérie par le retour de l'éruption (Triquet) (3). Telles sont enfin les surdités passagères qui succèdent aux intoxications et surtout à l'absorption de la quinine, ou à l'application des sangsues sur le col de la matrice, ainsi que Scanzoni (4) en a cité des exemples.

Ces surdités, dont la cause anatomique échappe complétement, résultent vraisemblablement d'un trouble circulatoire réflexe, soit du côté des centres nerveux, soit du côté de l'oreille interne.

La surdité existant au moment de la naissance, ou survenant dans les

(1) *Klinik*, p. 313.

(2) *Pathogénie d'une classe d'affections douloureuses peu connues* (*Archives génér. de méd.*, avril 1869).

(3) *Traité*, p. 385.

(4) *Journ. méd. de Wurzbourg*, 1860, t. I.

premières années de la vie, entraîne comme conséquence la surdi-mutité. On peut admettre, avec Trôltsch, trois formes de cette infirmité : 1° une surdi-mutité congénitale, l'enfant n'ayant jamais entendu et par conséquent jamais parlé ; 2° une surdi-mutité précoce, l'enfant ayant entendu, mais n'ayant pas parlé à l'âge où il devait le faire ; 3° enfin, une surdi-mutité tardive, l'enfant ayant entendu et parlé pendant quelque temps, mais ayant graduellement perdu la parole après avoir perdu l'ouïe. Cette dernière forme peut se montrer encore vers l'âge de huit à neuf ans.

La surdi-mutité congénitale reconnaît quelquefois pour cause des vices de conformation de l'appareil auditif ou des anomalies des parties profondes du cerveau, du quatrième ventricule ou du nerf auditif. Mais, le plus souvent, les lésions anatomiques que l'on rencontre chez les sourds-muets ne diffèrent pas sensiblement de celles que l'on a coutume d'observer chez les sourds en général, c'est-à-dire que chez les uns, comme chez les autres, on trouve des altérations matérielles du labyrinthe, et surtout de l'oreille moyenne, qui résultent d'une phlegmasie antérieure. Cette opinion est confirmée par les recherches les plus modernes, et spécialement par celles de Roosa et Beard (1).

On sait combien les nouveau-nés et les jeunes enfants sont exposés aux phlegmasies de l'oreille et surtout à l'otite moyenne, et nous avons vu que cette dernière amenait fréquemment chez les adultes des altérations suffisantes pour déterminer une surdité complète. Que cette affection survienne au moment de la naissance, ou même pendant la vie intra-utérine, et l'enfant, frappé de surdité presque en venant au monde et ne pouvant apprendre à parler, sera fatalement muet. Que cette même affection se montre plus tard, soit au moment où l'enfant doit parler, soit alors même qu'il a déjà commencé à parler, les conséquences en seront à peu près les mêmes. N'entendant pas la conversation ni même sa propre voix, l'enfant ne peut apprendre à reproduire les mots ni à comprendre leur signification ; ou s'il a déjà commencé cette sorte d'éducation, il ne tarde pas à perdre ce qu'il a appris ; il cesse de parler distinctement ; les mots qu'il prononce deviennent inintelligibles, et finalement il devient complétement muet, si l'on n'a pas le soin d'entretenir ce qu'il a acquis et d'exercer le peu d'ouïe qui peut lui rester.

En somme, la surdité, de même que la surdi-mutité, ne constitue pas, comme on a tendance à le croire, un état spécial, une sorte d'entité morbide. Cette infirmité est la conséquence d'altérations organiques, soit congénitales, soit acquises, de l'appareil conducteur du son ou de l'appareil nerveux destiné à le percevoir ; altérations organiques qui ont pour effet de déterminer la perte de la faculté d'entendre, laquelle entraînera à sa suite l'impossibilité d'apprendre à parler chez un enfant qui n'a pas encore parlé, ou la perte graduelle de la faculté de parler dis-

(1) *État de la membrane du tympan et de l'arrière-gorge dans 296 cas de surdi-mutités congénitales et acquises* (*American Journal*, 1867).

tinctement chez un enfant qui a déjà parlé, mais qui n'a pas encore une longue habitude du langage.

L'influence de l'hérédité sur la production de la surdi-mutité n'est pas douteuse. Les statistiques ont montré que cette infirmité est relativement fréquente dans les unions consanguines. J'ignore si ces surdi-mutités sont dues plus particulièrement à des vices de conformation, à des arrêts de développement, ou à des affections organiques de l'oreille développées dans les premiers temps de la vie.

Le traitement de la surdité varie nécessairement suivant la nature de la cause qui l'a produite, et je n'ai pas à m'arrêter sur ce point. Il n'y a pas lieu non plus d'insister sur les moyens prothétiques que l'on peut mettre en usage, alors que tout espoir d'amélioration doit être abandonné et que la surdité est incurable. Ces moyens prothétiques consistent dans l'emploi d'instruments désignés sous le nom de *cornets acoustiques*. On en a imaginé un grand nombre ; mais aucun n'offre une supériorité sur les autres. Le plus simple des cornets est le meilleur, et comme cet instrument peut rendre de réels services, en facilitant les relations sociales, il y a tout avantage à en conseiller l'emploi.

Je désire encore appeler un instant l'attention sur les indications particulières que présente la surdité chez les jeunes enfants. Si la surdité est congénitale, complète, il n'y a rien à espérer, et l'on devra, lorsque l'enfant sera suffisamment développé, lui donner l'instruction des sourds-muets. Mais si la surdité quoique très-prononcée est incomplète, si surtout l'enfant a déjà parlé, le rôle du médecin peut être considérable.

Un examen attentif de l'oreille permettra souvent de reconnaître l'existence d'une affection sinon curable, du moins susceptible d'amélioration; en sorte qu'un traitement rationnel aura pour effet de prévenir les progrès de la surdité ou même de rendre l'ouïe en partie.

D'autre part, afin de développer la faculté du langage, et d'entretenir le peu d'ouïe qu'il possède, il importe que l'enfant soit constamment exercé à prononcer distinctement les paroles qu'il entend, à lire pour ainsi dire sur les lèvres de son interlocuteur en imitant ses mouvements, enfin à faire des lectures à haute voix.

C'est avec l'aide de ces deux ordres de moyens destinés, les uns à améliorer l'état anatomique, les autres à développer et à perfectionner la fonction auditive et l'exercice de la parole, que l'on arrivera souvent à prévenir la surdi-mutité.

CHAPITRE V

MALADIES DE L'APPAREIL DE LA VISION.

HISTORIQUE ET BIBLIOGRAPHIE (1). — L'ophthalmologie date des temps les plus reculés et, d'après la plupart des historiens, les Égyptiens et les Grecs possédaient quelques connaissances dans la pratique des maladies des yeux.

Chez les Égyptiens, l'oculistique était confiée à des prêtres d'un ordre inférieur qui jouissaient d'une grande réputation. Les Grecs empruntèrent aux Égyptiens leurs connaissances ophthalmologiques, et des documents nombreux prouvent que chez eux l'oculistique revêtait aussi le caractère sacerdotal.

L'École d'Alexandrie paraît s'être livrée à une étude plus complète et plus scientifique des maladies des yeux, et les livres de Celse et de Galien ne sont qu'un reflet éloigné de ces études. On trouve, en effet, dans ces ouvrages des descriptions exactes de quelques-unes des affections externes de l'œil, comme le ptérygion, le symblépharon, la fistule lacrymale, la cataracte même, etc.

Malheureusement, cet élan scientifique fut bien vite arrêté et la pratique des spécialités, si vivement critiquée par Martial, devenant excessive, les affections des yeux redevinrent l'objet d'un empirisme grossier. Aussi les oculistes romains n'ont-ils laissé aucune trace sérieuse de leur passage dans la pratique, et si les noms d'un certain nombre d'entre eux sont parvenus jusqu'à nous, cela tient soit à des citations, soit à des inscriptions laissées sur des collyres. On trouve, en effet, dans les collections archéologiques de petites pierres gravées, qui ont appartenu à des oculistes romains et qu'on connaît sous le nom de *cachet des oculistes*. Ces pierres, étudiées avec soin par les antiquaires et quelques médecins, parmi lesquels nous pouvons citer Tochon d'Annecy, Sichel, Warlomont, portent des inscriptions indiquant à la fois le nom du collyre, celui de l'oculiste qui l'a inventé, et enfin l'espèce d'affection pour laquelle on devait employer le médicament.

Après Galien, les Arabes, parmi lesquels on peut citer plus spécialement Rhazès et Albucasis, et les arabistes, s'occupèrent surtout des affections des voies lacrymales et des paupières, sans faire faire toutefois de grands progrès à la médecine oculaire. Cependant, les opérations pratiquées sur les yeux semblaient mieux convenir à la chirurgie timide des Arabes que les autres opérations, car elles n'entraînaient par d'effusion de sang.

Les quelques connaissances oculistiques rassemblées avec soin par

(1) Ce court aperçu historique sur l'ophthalmologie est un résumé de la leçon d'introduction de Follin (*Leçons sur l'exploration de l'œil*, Paris, 1863).

Galien et les Arabes furent totalement oubliées, ou bien transformées et associées à des pratiques superstitieuses les plus étranges. Toutefois, dès cette époque barbare, le moine Bacon, profitant de ses connaissances étendues en optique, inventa les lunettes à verres convexes pour remédier à la presbytie.

Vers 1500, Benev. Graphœus ou Crassus fit paraître à Venise un traité des maladies des yeux et, peu après lui, Ambroise Paré et plus tard son élève Guillemeau (1585) apportèrent une certaine méthode dans l'étude et la description des affections de l'organe de la vision. Le bon exemple ne fut pas suivi par les oculistes qui leur succédèrent et ils ne tardèrent pas à retomber dans un empirisme ignorant et grossier.

Il faut arriver jusqu'au XVIIIe siècle pour voir l'oculistique prendre un véritable essor pratique, par suite des travaux estimables d'un certain nombre de chirurgiens, travaux qui, suivant l'expression de Follin, font presque oublier le charlatanisme de quelques oculistes célèbres. Parmi les derniers on peut citer le fameux Woolhouse et le chevalier Taylor, dont l'occupation presque exclusive consistait à bien abaisser la cataracte.

Les véritables ophthalmologistes de cette époque, français pour la plupart, ont attaché leur nom à des travaux qu'on consulte encore aujourd'hui avec fruit : parmi eux nous citerons maître Jan (1703), de Saint-Yves (1722), Boerhaave, Sauvages, Guérin, Gendron, Anel, Janin (1772), etc. Aux noms bien connus de ces divers auteurs, on peut ajouter ceux de J. L. Petit, Cheselden, Pott, Louis, Lecat, Lafaye, Richter, etc.

La plus grande partie des travaux publiés par les ophthalmologistes et les chirurgiens que nous venons de nommer, ont plus spécialement pour objet l'étude des affections extérieures du globe oculaire et de ses annexes, c'est-à-dire l'examen des lésions qui tombent en quelque sorte sous les sens. Quelques publications, cependant, ont trait à des affections plus profondes de l'œil et en particulier à la cataracte ; mais il faut arriver jusqu'à ces dernières années pour trouver la description exacte des affections si multiples et si intéressantes du fond de l'œil.

C'est à Vienne, vers la fin du XVIIIe siècle (en 1773), que fut fondée la première école ophthalmologique officielle, et grâce à cette fondation, due à l'initiative d'un médecin nommé Barth, l'ophthalmologie allemande reçut une sérieuse impulsion, dont elle a plus que profité. C'est aussi à la fin du dernier siècle et au commencement de celui-ci que Beer, successeur de Richter, fut le chef d'une école ophthalmologique célèbre, professant une doctrine généralement acceptée en Allemagne et défendue avec succès en France par Sichel.

D'après cette doctrine, la plupart des maladies inflammatoires de l'œil ont une origine constitutionnelle, assertion qui n'est certes pas éloignée de la vérité. Mais l'école de Beer allait beaucoup trop loin en prétendant reconnaître ce cachet originel à certaines lésions anatomiques peu importantes par elles-mêmes et n'offrant rien de spécifique, comme l'a si bien démontré Velpeau.

En même temps que des foyers d'instruction se créaient en Allemagne, Scarpa en Italie publiait un livre remarquable où, répudiant les vaines promesses et les théories spécieuses des oculistes de profession *trop peu versés*, selon lui, *dans les autres parties de l'art*, il a tracé le tableau des principales maladies des yeux connues de son temps, et des opérations qu'on peut leur appliquer. Enfin vers 1804, Saunders créait en Angleterre une infirmerie et une clinique pour les maladies des yeux.

Grâce à ces écoles d'enseignement ophthalmologique, répandues dans toute l'Europe, grâce aux travaux qu'elles ont engendrés et aux discussions critiques qu'elles ont fait naître, l'étude des maladies des yeux s'est enrichie de notions pratiques utiles et de descriptions exactes; mais, comme nous l'avons déjà dit, les divers travaux publiés par les nombreux ophthalmologistes de la première moitié de ce siècle ont surtout trait aux lésions extérieures de l'œil, et la lentille cristalline semblait être une barrière placée devant les investigations des médecins et qu'ils ne franchissaient guère, du moins sur le vivant. Toutes les affections profondes étaient confondues et décrites en bloc sous le nom d'*amauroses*, et il fallait une des plus belles découvertes modernes pour donner une impulsion inattendue aux recherches ophthalmologiques.

En effet, une ère nouvelle commence avec la découverte de l'ophthalmoscope. Grâce à ce nouveau mode d'investigation, dû tout entier à Helmholtz, et qui permet d'examiner les membranes et les milieux profonds de l'œil, on a vu naître une série de travaux remarquables qui ont changé la face de l'ophthalmologie moderne et ont donné à cette branche de la chirurgie un caractère scientifique qu'elle ne perdra jamais. Les découvertes ophthalmoscopiques attirèrent l'attention des physiologistes et des médecins sur les conditions dioptriques de l'œil et sur les altérations de la vue résultant de modifications survenues dans les dimensions, les courbures des milieux réfringents du globe oculaire. De là les importantes recherches du professeur Donders sur les anomalies de la réfraction. On ne tarda pas à reconnaître aussi que les conditions dioptriques de l'œil se modifient sous l'influence d'un appareil musculaire spécial, dit muscle de l'adaptation ou de l'accommodation, et si le mécanisme de ce phénomène est encore problématique pour beaucoup de physiologistes, les changements que subissent les milieux réfringents et, en particulier, le cristallin dans l'acte de l'accommodation, ont été mathématiquement déterminés par Helmholtz et Cramer.

On peut donc dire que les immenses progrès accomplis en oculistique, depuis ces dernières années, sont dus particulièrement à des physiologistes et à des médecins allemands, à la tête desquels il faut placer Helmholtz, Donders, et de Graefe. Ces progrès, vulgarisés assez rapidement en Angleterre, ont été beaucoup plus longtemps à pénétrer en France, et ce n'est guère que depuis les publications de Giraud-Teulon, de Follin, de Testelin et Warlomont et de quelques élèves de de Graefe, que ces découvertes si utiles sont connues dans notre pays.

En terminant cette rapide esquisse historique, nous indiquerons tout de suite et dans l'ordre chronologique les principaux ouvrages qui traitent d'une manière générale des maladies des yeux.

MAÎTRE-JAN, *Traité des maladies de l'œil.* Paris, 1740. — BOERHAAVE, *Des maladies des yeux*, traduction. Paris, 1749. — DE SAINT-YVES, *Traité des maladies des yeux*, nouvelle édition. Amsterdam, 1767. — JANIN, *Mémoires et observations sur l'œil.* Paris-Lyon, 1772. — WENZEL, *Manuel de l'oculiste.* Paris, 1808. — BEER, *Lehre von den Augenkrankheiten.* Wien, 1813-1817. — DEMOURS, *Précis théorique et pratique des maladies des yeux.* Paris, 1818. — TRAVERS, *Synopsis of the Diseases of the Eye.* London, 1820. — SCARPA, *Traité des maladies des yeux*, trad. française. Paris, 1821. — LAWRENCE, *Traité pratique des maladies des yeux*, trad. française. Paris, 1830. — WELLER, *Traité théorique et pratique des maladies des yeux*, trad. française. Paris, 1832. — D'AMMON, *Manuel pratique d'ophthalmologie.* Paris, 1834. — MIDDLEMORE, *A Treatise on the Disease of the Eye.* London, 1835. — VELPEAU, *Manuel pratique des maladies des yeux*, Paris. 1840. — FURNARI, *Traité pratique des maladies des yeux.* Paris, 1841. — ROGNETTA, *Traité philosophique et clinique d'ophthalmologie.* Paris, 1844. — CARRON DU VILLARDS, *Guide pratique pour l'étude et le traitement des maladies des yeux.* Paris, 1847. — SICHEL, *Iconographie ophthalmologique.* Paris, 1852-1859. — DESMARRES, *Traité théorique et pratique des maladies des yeux*, 2e édit. Paris, 1854-1858. — DENONVILLIERS et GOSSELIN, *Traité théorique et pratique des maladies des yeux.* Paris, 1855. — MACKENZIE, *Traité pratique des maladies des yeux*, trad. franç. Paris, 1856, 1857, 1866. — STELLWAG VON CARION, *Lehrbuch der praktischen Augenheilkunde.* Wien, 1861. — DEVAL, *Traité des maladies des yeux.* Paris, 1862. — WARTHON-JONES, *Traité pratique des maladies des yeux*, trad. et annoté par Foucher. Paris, 1862. — FANO, *Traité pratique des maladies des yeux.* Paris, 1866. — WECKER, *Traité des maladies des yeux*, 2e édit. Paris, 1867-1868. — GALEZOWSKI, *Traité des maladies des yeux.* Paris, 1872.

EXPLORATION DE L'ŒIL. — OPHTHALMOSCOPIE.

Si un certain nombre d'affections des yeux peuvent se reconnaître très-facilement, et, pour ainsi dire, à première vue, il est le plus souvent nécessaire, pour arriver à un diagnostic précis, de mettre en usage une série de méthodes et de procédés d'exploration dont l'ensemble constitue *l'ophthalmoscopie* en général.

Les divers procédés d'exploration applicables à l'œil peuvent se partager en deux grandes catégories, comprenant : I, l'exploration physique; II, l'exploration fonctionnelle. La première a pour but de s'assurer des lésions matérielles de l'appareil de la vision, la seconde de l'état de la fonction de la vue.

I. EXPLORATION PHYSIQUE DE L'ŒIL. — J'exposerai successivement les procédés d'exploration physique, applicables à l'examen des parties externes et à celui des parties intérieures de l'œil.

1° *Examen des parties externes de l'œil.* — Le *sourcil et la base de l'orbite*, doivent être explorés avec soin par la vue et le toucher, en raison des tumeurs qui se développent si souvent dans ces régions, tumeurs venant, soit de l'orbite, soit des parties extra-orbitaires.

Dans l'*examen des paupières*, il faut d'abord faire ouvrir les yeux au malade. On peut constater ainsi l'existence d'un ptosis ou d'une hypertrophie palpébrale, de la photophobie, etc.; mais, pour se rendre bien compte de l'état des voiles palpébraux, le chirurgien doit les ouvrir lui-même. Il peut ainsi examiner tour à tour leur surface cutanée, leur surface muqueuse, l'état des cils, celui des orifices des glandes palpébrales, etc.

Pour écarter les paupières, on doit, avec l'extrémité des doigts de la main gauche (face palmaire), prendre un point d'appui solide sur la partie supérieure de la tête du patient, tandis qu'avec le pouce on presse légèrement la paupière supérieure que l'on attire ainsi vers le bord correspondant de l'orbite. C'est avec l'index de la main droite que l'on abaisse doucement la paupière inférieure. Si les paupières sont agglutinées, il est nécessaire de les laver avec soin, afin de décoller les cils.

Lorsqu'il est utile de tenir les paupières fortement écartées l'une de l'autre, on peut se servir, soit de deux *élévatoires*, sortes de plaques métalliques recourbées, portées sur un manche, soit d'instruments plus perfectionnés, désignés sous le nom d'*ophthalmostats*.

Il est en général facile d'examiner la face interne de la paupière inférieure : il suffit pour cela d'abaisser un peu cette paupière, et pendant qu'on fait regarder le malade fortement en haut, de refouler légèrement les tissus d'avant en arrière contre le bord inférieur de l'orbite. Pour bien examiner la surface interne de la paupière supérieure il est nécessaire de la retourner complétement. Plaçant la pulpe du doigt indicateur de la main gauche sur la paupière supérieure à une faible distance du bord libre et le pouce de la même main au-dessous des cils, sur le bord libre même, on saisit ainsi doucement la paupière et on l'attire légèrement à soi de manière à l'écarter du globe oculaire, tandis que le malade regarde fortement en bas. Il ne s'agit plus alors que de faire basculer le cartilage tarse pour que la face interne de la paupière apparaisse complétement à l'extérieur; c'est ce que l'on obtient en exerçant une légère pression de haut en bas sur le bord orbitaire de la paupière. On peut à cet effet se servir, soit d'un instrument mousse (un stylet, un crayon, etc.), soit du doigt indicateur ou auriculaire de la main droite.

Nous venons de voir qu'il était facile de faire saillir d'une façon complète le cul-de-sac conjonctival inférieur; mais il n'en est plus de même pour le cul-de-sac supérieur. Cependant on peut encore examiner cette partie de l'œil en soulevant doucement à l'aide d'une spatule à bords mousses la paupière supérieure préalablement retournée. Cette manœuvre est plus spécialement nécessitée pour la recherche des corps étrangers de la conjonctive et pour le diagnostic et le traitement des granulations conjonctivales.

L'état de la *caroncule lacrymale* sera mieux apprécié à l'aide d'une

bonne loupe qu'à l'œil nu; enfin la *membrane semi-lunaire* fera facilement saillie si le malade dirige le regard fortement en dehors.

L'exploration de la *conjonctive bulbaire* est en général facile et les nombreuses lésions de cette muqueuse s'offrent en quelque sorte d'elles-mêmes à l'œil de l'observateur. La disposition des vaisseaux, dans le cas de vascularisation anormale du globe oculaire, mérite d'être étudiée avec soin, en raison des signes diagnostiques que l'on peut tirer de cet examen. Nous reviendrons plus tard sur ce point à l'occasion des diverses phlegmasies de l'œil.

Nous n'insisterons pas sur l'examen du *tissu cellulaire sous-conjonctival* et sur l'exploration de la *sclérotique*, dont la teinte, la forme, sont notablement modifiées lors de phlegmasies anciennes ayant amené un amincissement de cette membrane.

L'examen de la *cornée* offre une importance capitale et permet de constater les modifications de courbures, de transparence, l'irrégularité de la surface antérieure de cette membrane. Pour apprécier exactement la forme de la cornée, il suffit d'observer l'image que produit un objet quelconque, la fenêtre par exemple, sur l'un et l'autre œil alternativement (Follin). Cette même image permettra de reconnaître si la cornée offre son poli et son brillant habituel, si elle est le siége d'une vascularisation anormale, si elle est ulcérée, etc., etc. Le chirurgien doit aussi accorder une certaine attention à la coloration du cercle ou du limbe péricornéen.

Une foule de détails que l'on peut jusqu'à un certain point examiner à l'œil nu deviennent beaucoup plus saillants lorsqu'on fait usage de la loupe. Tels sont : les corps étrangers implantés dans la cornée, les ulcérations de cette membrane, un épanchement intra-lamellaire. L'instrument que l'on emploie généralement est la loupe de Brücke, qui, construite d'après les principes de la lunette de Galilée, a un foyer assez long pour que la tête du médecin ne fasse pas ombre sur l'œil du malade. Récemment enfin Wecker et Nachet ont proposé l'emploi d'un petit microscope d'Hartnack, dans le but d'examiner avec soin les affections de la cornée. Cet instrument assez ingénieux ne nous paraît que médiocrement utile au praticien, auquel la loupe de Brücke suffit amplement.

Pour ce qui est du *globe de l'œil* dans son ensemble, il faudra tenir compte de sa position, de sa saillie, de son enfoncement exagérés. Quelques instruments ont été récemment inventés pour déterminer avec précision la saillie anormale des globes oculaires; mais leur emploi offre toujours une certaine difficulté; aussi sont-ils peu connus et partant peu usités (1).

Pendant que les paupières seront fermées, on pourra déterminer quel est le degré de consistance du globe oculaire à l'aide d'une légère

(1) *Congrès ophthalm. de Paris*, 1868, p. 21.

pression faite avec la pulpe d'un doigt, les autres doigts prenant leur point d'appui sur la région temporale correspondante.

Si la tension du globe oculaire peut être perçue jusqu'à un certain point par le toucher direct, on l'appréciera avec une exactitude relative plus grande, grâce à l'usage d'instruments spéciaux désignés sous les noms d'*ophthalmotonomètres* (Donders) (1), de *tonomètres* (Dor) (2). Nous ne pouvons que signaler ici leur emploi.

Quant aux mouvements du globe oculaire, ils exigent un examen spécial et nous y reviendrons à propos du nystagmus, des paralysies des muscles moteurs de l'œil et du strabisme.

2° *Examen des parties intérieures de l'œil.* — La *chambre antérieure*, l'*iris*, la *pupille*, la *capsule antérieure du cristallin* peuvent être explorées assez exactement sans le secours d'aucun instrument, à la lumière naturelle ou artificielle.

On s'assure d'abord des dimensions et de la forme de la chambre antérieure, ainsi que des modifications de transparence du liquide qui la remplit normalement.

L'aspect et la couleur de l'iris, la disposition de son bord libre ou pupillaire, l'état de la pupille elle-même, doivent attirer l'attention de l'observateur. En effet ce bord libre peut être déplacé, ou fixé, soit au cristallin, soit à la cornée, par des adhérences ou *synéchies*. Des mouvements de dilatation et de rétrécissement pupillaires s'accomplissant avec une certaine rapidité indiquent une sensibilité normale de la rétine; au contraire la lenteur de ces mêmes mouvements dénote souvent un certain degré d'obtusion de la vue, sauf les cas où l'iris est adhérent ou enflammé. On s'assure de la contractilité de l'iris en fermant l'œil observé et en l'ouvrant brusquement; l'impression subite de la lumière vive détermine par action réflexe la contraction de la pupille. On doit encore noter avec soin le degré et la rapidité du resserrement de l'ouverture pupillaire.

La position de la pupille, ses déformations considérées à tort comme caractéristiques de certaines affections par l'ancienne école ophthalmologique, son diamètre, variable chez les différents sujets, doivent être notés soigneusement.

En général, le diamètre moyen de la pupille est chez l'adulte de $6^{mm},2$; il peut atteindre 7 à 8 millimètres et descendre à 2 millimètres. On a construit des appareils fort ingénieux pour mesurer exactement le diamètre de la pupille : tel est le *pupillomètre* de Robert Houdin (3). Déjà, pour déterminer exactement ce diamètre, Olbers avait conseillé de mesurer

(1) *Arch. f. Ophth.*, 1863, IX, 2215, 221.

(2) Dor, *Comptes rendus de la Soc. ophth. d'Heidelberg*, 1865, 1re séance (*Klin. Mon.*, 1865; Dor, *Comptes rendus du congrès ophth. de Paris en* 1867, p. 161, 1868; Dor *Arch. f. Ophth.*, 1868, t. XIV, p. 1, 13, 46).

(3) *Comptes rendus du congrès ophth. de Paris*, p. 67, 1868.

directement avec un compas l'étendue de la pupille, réfléchie sur un miroir plan placé devant l'œil observé. Mais un moyen plus rapide et peut-être plus exact consiste tout simplement à placer près de l'œil à examiner une petite feuille de papier blanc, sur laquelle sont représentés des cercles noirs dont le diamètre croit graduellement depuis deux

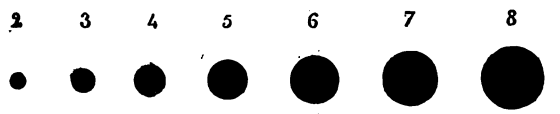

FIG. 35. — Échelle des pupilles.

jusqu'à 8 ou 10 millimètres. Il suffit alors de comparer l'étendue de la pupille observée avec la série des disques noirs, pour déterminer le cercle qui offre la même étendue que l'ouverture pupillaire. Enfin on peut obtenir une mesure encore plus exacte du diamètre de la pupille à l'aide d'un disque de verre sur lequel sont gravées des divisions micrométriques. Ce disque est supporté par un manche, et en plaçant le micromètre devant l'ouverture pupillaire, on mesure très-facilement ses divers diamètres.

La couleur de la pupille, noire chez l'enfant et l'adulte, devient légèrement ambrée chez le vieillard ce qui tient à l'induration progressive du cristallin. Dans l'état pathologique, cette couleur varie beaucoup et ces variations sont dues, soit à la présence d'opacités cristalliniennes, soit à l'existence de tumeurs développées dans les parties profondes du globe. Dans cette dernière circonstance, la pupille prend un aspect châtoyant tout particulier, qui rappelle celui de l'œil des animaux pourvus d'un tapis et qui est évidemment dû à la même cause.

Pour rendre plus complet l'examen de l'iris, ou pour faciliter l'exploration des parties profondes de l'œil, il est souvent nécessaire de provoquer la dilatation de la pupille. Les médicaments usités à cet effet ont reçu le nom de *mydriatiques*, et parmi eux on doit citer en première ligne la belladone. C'est à une solution aqueuse de l'alcaloïde de la belladone, à l'atropine, ou mieux d'un sel d'atropine, le sulfate neutre d'atropine, que l'on a habituellement recours. Si la dilatation pupillaire doit être rapide et complète, il faut employer des solutions contenant une plus grande quantité de matière active que dans les cas où la dilatation de la pupille n'est nécessitée que par l'examen ophthalmoscopique.

Follin conseille, dans ce cas, l'instillation d'une solution de un centigramme de sulfate d'atropine dans 500 grammes d'eau distillée. Ce collyre suffit amplement et donne en une heure une dilatation complète de la pupille qui ne tarde pas à disparaître au bout de quelques heures et ne trouble que peu la vision. L'action mydriatique de la belladone peut d'ailleurs être combattue par l'emploi d'un collyre préparé avec l'extrait de fève de Calabar ou mieux avec l'ésérine. Cette substance a, comme on le sait, des propriétés myotiques plus énergiques que celles de

l'opium, de la nicotine, etc.; mais son action est en général bien plus éphémère que celle de la belladone. Aussi faut-il revenir un certain nombre de fois aux instillations myotiques pour combattre efficacement l'action mydriatique de l'atropine.

Pour avoir une vue de profil bien exacte de la chambre antérieure et pour apprécier les rapports réciproques de la cornée, de l'iris et de la cristalloïde antérieure, Czermak a imaginé d'explorer l'œil sous l'eau à l'aide d'un appareil que nous ne ferons que signaler, et qui est désigné sous le nom d'*orthoscope* (1). Ce mode d'examen assez original permet d'apprécier la direction de l'iris, ses synéchies postérieures, l'étendue de la chambre antérieure et les dépôts qu'elle peut renfermer, etc.

Enfin, il suffit encore de l'exploration directe de l'œil pour apercevoir certains états morbides du corps vitré, et, en particulier, cette singulière altération produite par des cristaux de cholestérine qui viennent briller à travers la pupille et qui constituent le *synchysis étincelant*.

Nous avons déjà dit, à propos des altérations de la cornée, qu'il était parfois nécessaire de faire tomber sur sa surface l'image de corps lumineux extérieurs, pour se rendre exactement compte des altérations des diverses couches de cette membrane transparente. Or, on conçoit facilement que ces lésions deviendront bien plus saillantes, si l'on vient à promener sur la cornée l'image de la flamme d'une bougie ou d'une lampe.

D'ailleurs, bien avant la découverte de l'ophthalmoscope, Purkinje exécuta une expérience fort simple dans le but de reconnaître l'opacification du cristallin. Lorsqu'on présente la flamme d'une bougie au devant d'un œil sain dont le cristallin est transparent, on voit trois images de cette flamme ; deux de ces images sont droites, ce sont celles fournies par la cornée et la cristalloïde antérieure, qui, toutes deux convexes, sont situées en avant ; la troisième image, plus petite et renversée, est produite par la cristalloïde postérieure fortement concave. C'est précisément cette dernière image qui disparaît lorsque le cristallin est devenu opaque.

Ainsi que nous le verrons ultérieurement, cette expérience n'a plus guère de raison d'être aujourd'hui qu'il est si facile de reconnaître les opacités commençantes de la lentille et de sa capsule, soit à l'aide de l'éclairage oblique, soit à l'aide de l'opthalmoscope.

A. *Éclairage oblique.* — L'éclairage oblique ou latéral consiste à envoyer obliquement sur l'œil observé les rayons émanés d'un centre lumineux, situé à son côté externe. Le chirurgien tient à la main une lentille biconvexe (fig. 36), qu'il place au côté externe de l'œil à explorer, et sur le trajet des rayons provenant d'une source lumineuse, de manière à les faire converger vers l'ouverture pupillaire. Le cristallin est ainsi très-fortement éclairé et l'on peut en se plaçant dans la direction des rayons qui sortent de cet œil, reconnaître des lésions qui auraient échappé à l'examen

(1) *Prager Vierteljahrsschrift für prakt. Heilkunde*, 1851, Bd. XXXII, S. 154.

fait à la lumière naturelle. Le chirurgien peut d'ailleurs armer son propre œil d'un verre grossissant, par exemple d'une loupe de Brücke.

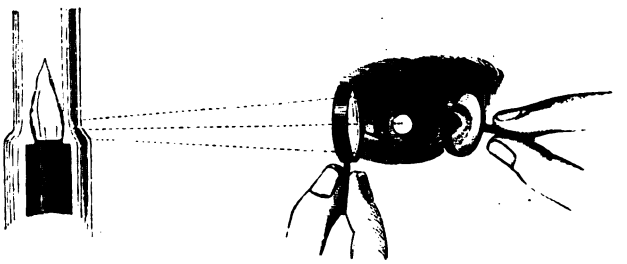

Fig. 36. — Éclairage oblique.

Grâce à ce mode d'exploration, il est facile d'examiner la cornée, la chambre antérieure, l'iris, la capsule du cristallin et la lentille cristalline elle-même.

B. *Éclairage direct ou examen par l'ophthalmoscope.* — Il y a une vingtaine d'années environ que fut posé le problème, si simple en apparence, d'éclairer le fond de l'œil, et malgré quelques tentatives dues à Brücke, Camming, Kussmaul, von Erlach, etc., on peut dire que c'est à Helmholtz que revient tout l'honneur d'avoir donné le premier une solution satisfaisante de la question.

On comprendra que, dans un livre de la nature de celui-ci, nous ne puissions entrer dans les développements que comporterait l'étude des phases successives de la découverte d'Helmholtz ; il nous est également impossible d'aborder la théorie complète de l'ophthalmoscope, nous renvoyons donc le lecteur aux traités récents sur les maladies des yeux et aux ouvrages spéciaux sur la théorie et l'application de l'opthalmoscopie (1).

Quoique laissant entièrement de côté les questions théoriques, nous pensons qu'il est nécessaire, avant d'examiner les principaux ophthalmoscopes le plus fréquemment employés aujourd'hui, de résumer en quelques lignes la question de l'éclairage du fond de l'œil.

Quand on projette dans l'œil une certaine quantité de rayons lumineux qui vont éclairer la surface rétinienne, tantôt l'image de la flamme se fait sur la rétine, comme sur un écran, et on la voit renversée ; tantôt le foyer se fait en avant ou en arrière de la rétine, et ce n'est plus l'image de la flamme que l'on aperçoit, mais bien une surface plus ou moins consi-

(1) Voyez : Follin, *Leçons sur l'application de l'ophthalmoscope.* Paris, 1859. — Du même, *Leçons sur l'exploration de l'œil.* Paris, 1863. — Giraud-Teulon, *Théorie de l'ophthalmoscope.* Paris, 1859. — Guérineau, *Du diagnostic des maladies des yeux à l'aide de l'ophthalmoscope.* Paris, 1860. — Wilson, *Lectures on the Theory and Practice of the Ophthalmoscope.* Dublin, 1868. — Gariel, *De l'ophthalmoscope*, thèse de Paris, 1769. — M. Perrin, *Traité pratique d'ophthalmoscopie et d'optométrie.* Paris, 1870.

rable de la rétine éclairée par un cercle de diffusion. C'est cette dernière condition qu'il faut surtout remplir, et le problème se trouve alors réduit à sa plus simple expression. En effet, au point de vue de la démonstration physique, on peut faire abstraction de la source de lumière ainsi que du miroir réflecteur et considérer alors la rétine comme une surface qui envoie de la lumière dans toutes les directions, en un mot, comme un véritable centre lumineux, placé derrière une lentille et rayonnant vers l'extérieur à travers les milieux dioptriques de l'œil. Les rayons lumineux, partant d'un point quelconque du cercle de diffusion rétinien, iront faire leur foyer en un autre point à la distance de la vision distincte de l'œil observé, c'est-à-dire à une distance qui variera suivant l'état de réfraction de cet œil. Ce qui est vrai pour un point lumineux l'est également pour une surface plus ou moins grande de la rétine éclairée par un cercle de diffusion; il y aura donc formation, au devant de l'œil soumis à l'exploration, d'une image réelle, renversée et agrandie.

Pour voir nettement cette image aérienne de la rétine, l'observateur doit se placer sur le trajet des rayons lumineux et à une distance de cette image égale à celle de la vision distincte. Mais l'impression que l'on reçoit ainsi manque de netteté, elle est un peu vague et ne peut guère servir pour le diagnostic ophthalmoscopique. De plus, quand l'image aérienne est grande et, par conséquent, éloignée de l'œil d'où elle émane, ses parties périphériques n'envoient pas de rayons lumineux à la cornée de l'observateur; les faisceaux qui en sortent sont trop peu inclinés sur l'axe commun des deux yeux, et l'on ne peut voir qu'une très-petite portion de l'image. Aussi a-t-on dû modifier l'image primitive à l'aide des lentilles biconvexes ou biconcaves. De là deux procédés pour observer cette image de la rétine : le *procédé par l'image renversée* et le *procédé par l'image droite*.

Le *procédé par l'image renversée* consiste à placer au devant de l'œil observé une lentille biconvexe à court foyer ; de la sorte on rapproche de l'œil observé l'image réelle, aérienne, renversée de la rétine, en même temps que cette image est rapetissée et devient plus nette.

Dans le *procédé par l'image droite*, on redresse à l'aide de verres concaves l'image aérienne renversée du fond de l'œil. Dans ce procédé qui permet d'étudier avec la plus grande exactitude certains détails de la surface rétinienne, la lentille biconcave qu'on place en avant de l'œil observé et le cristallin du même œil font une sorte de lunette de Galilée.

On peut encore examiner l'œil en se servant du cristallin comme d'une loupe. Pour cela on se rapproche du malade que l'on engage à regarder très-loin, afin que la surface rétinienne éclairée soit au foyer principal, en supposant toutefois l'œil emmétrope. Mais ce mode d'examen, qui demande une certaine habitude de la part de l'observateur, ne permet de voir que des détails peu étendus de la surface rétinienne, et n'est pas toujours possible, vu les différences de réfraction de l'œil observé et de l'œil observant.

Les nombreux ophthalmoscopes usités aujourd'hui se divisent naturellement en deux grandes catégories; les ophthalmoscopes *monoculaires* et *binoculaires*.

a. *Ophthalmoscopes monoculaires.* — Ce sont les plus nombreux et ils se rattachent à deux groupes principaux, selon qu'ils sont simples et mobiles ou bien plus ou moins compliqués et fixes.

Ophthalmoscopes simples. — Nous avons déjà dit que, pour éclairer le fond de l'œil, on peut se servir de miroirs plans, concaves ou convexes; néanmoins, c'est le miroir concave auquel on donne la préférence. Celui de Follin, l'un des plus usités, est un miroir de verre, concave, ayant 25 centimètres de foyer, étamé dans toute son étendue à l'exception du centre où l'étamage a été enlevé dans un cercle de 4 millimètres de diamètre. Ce miroir est posé sur un cadre vissé lui-même sur un manche; derrière le miroir se trouve un cercle dans lequel on peut disposer et fixer à l'aide de tiges mobiles des lentilles biconvexes ou biconcaves. Plus tard ces lentilles, en général au nombre de quatre, deux biconvexes et deux biconcaves, ont été disposées dans un cercle mobile sur son axe, fixé à la face postérieure du miroir, de telle manière que les petites lentilles puissent venir se placer successivement au niveau de l'ouverture centrale destinée à laisser passer les rayons provenant de l'œil observé.

Fig. 37.— Miroir ophthalmoscopique de Follin.

Le praticien doit être muni, en outre, d'un certain nombre de lentilles biconvexes et biconcaves, selon le mode d'examen qu'il veut mettre en pratique. Pour l'examen par le procédé de l'image renversée, il se servira d'une lentille biconvexe de trois pouces, trois pouces et demi ou quatre pouces de foyer. S'il veut examiner l'œil malade à l'image droite, il fera principalement usage des numéros 8, 75 et 20.

Il est un certain nombre de conditions indispensables à remplir pour faire un bon examen ophthalmoscopique. Tout d'abord l'observateur et l'observé doivent être placés dans une chambre obscure, les images du fond de l'œil y gagnant beaucoup d'éclat et de netteté. Il faut aussi que la pupille du malade soit dilatée, et à cet effet on doit instiller dans l'œil à examiner quelques gouttes d'une faible solution de sulfate d'atropine. Enfin on doit faire usage d'un appareil d'éclairage assez intense pour pouvoir projeter une quantité suffisante de lumière avec le miroir ophthalmoscopique. C'est en général à l'aide d'une lampe modérateur d'un moyen calibre que l'on éclaire le fond de l'œil; mais cette flamme riche en rayons rouges, fauves et orangés, contient par consé-

quent beaucoup de rayons calorifiques, qui peuvent agir d'une façon nuisible sur l'œil observé; c'est pour éviter cette action que Follin (1) a proposé de tamiser la lumière de la lampe à l'aide de verres teintés en bleu par le cobalt. C'est encore pour arriver au même but qu'Argilagos (2) a proposé l'emploi de lentilles biconvexes en verre d'urane; grâce à cette précaution, l'œil de l'observé ne ressent nulle fatigue, mais il n'en est pas de même de celui de l'observateur qui continue à recevoir les rayons calorifiques de la source lumineuse. Il serait donc beaucoup plus simple de placer au devant de la lampe un verre d'urane.

FIG. 38. — Position de l'observateur et de l'observé pendant l'examen ophthalmoscopique.

Le malade étant assis en face et un peu au-dessous du chirurgien, la lumière sera placée à la même hauteur que l'œil du patient, enfin un écran sera interposé entre la lampe et la tête de l'observé, de manière que celle-ci se trouve dans une obscurité complète. On se rappellera que la papille du nerf optique est située non pas sur le prolongement du centre de la cornée, mais en dedans et un peu au-dessous du pôle postérieur du globe oculaire; lors donc qu'on examinera l'œil droit, le malade devra regarder en dedans et un peu en haut, l'oreille droite du chirurgien par exemple et *vice versâ*.

Tenant alors le manche de l'ophthalmoscope de la main droite, le chirurgien incline un peu le miroir en dehors vers sa tempe et cherche à projeter dans la pupille de l'observé les rayons lumineux réfléchis par le

(1) Janssen et Follin, *Arch. gén. de méd.*, juillet 1861.
(2) *Gazette des hôpitaux*, 1861, p. 357.

miroir. On arrive rapidement par un peu d'exercice à éclairer d'emblée l'œil du malade. C'est alors l'image réfléchie par la rétine que le chirurgien doit observer à la distance de la vision distincte en s'aidant d'une lentille biconvexe dans le procédé de l'image renversée, réelle; ou d'une lentille biconcave dans le procédé par l'image redressée ou virtuelle.

Dans le premier cas, le point où se fait cette image réelle n'est autre que le foyer pour lequel l'œil observé est accommodé; par conséquent elle se fera plus près de l'œil observé si celui-ci est myope; et le chirurgien devra rapprocher la lentille biconvexe de l'œil observé; il devra au contraire l'en éloigner dans le cas d'hypermétropie de l'œil observé, la distance de la vision distincte étant plus grande chez ce dernier. Par suite, si l'observé est myope, le chirurgien devra s'approcher davantage de celui-ci et s'en éloigner au contraire si le sujet est hypermétrope.

Les conditions diverses de réfraction de l'œil du chirurgien influent aussi beaucoup sur le problème; il s'agit en effet pour le praticien de bien voir à la distance de la vision distincte les images rénitiennes. S'il est myope ou presbyte, il devra donc corriger ces défauts de réfraction de ses propres yeux par l'emploi de lentilles biconcaves ou biconvexes, afin de ramener ces images à la distance normale de sa vision distincte, et c'est pour répondre à ces indications que le miroir de Follin présente à sa face postérieure un petit cercle mobile dans lequel on peut fixer à volonté de petites lentilles.

Ophthalmoscopes fixes ou composés. — Ces ophthalmoscopes, plus spécialement destinés à l'enseignement clinique, sont très-utiles pour faire des études prolongées et des dessins ophthalmoscopiques. Ils sont assez nombreux, mais nous ne décrirons que celui de Follin et Nachet.

Il se compose (fig. 39) de deux tubes de cuivre AA, qui se meuvent l'un sur l'autre à l'aide d'une crémaillère *f*, et d'un piton à engrenage C; à l'une des extrémités de l'un de ces tubes est placé un miroir concave *a* de 25 centimètres de foyer étamé, sauf à son centre, et mobile autour d'un de ses diamètres, de manière à pouvoir varier ses inclinaisons; à l'autre extrémité est placée une lentille biconvexe *b*. Par suite du mouvement des deux tubes le miroir et la lentille peuvent être éloignés ou rapprochés l'un de l'autre. Le corps de l'instrument, garni de diaphragmes à son intérieur, peut tourner sur son axe, ce qui permet d'aller chercher la lumière dans toutes les directions. Le corps de l'appareil est supporté par une tige *gg*, pouvant être élevée ou abaissée à l'aide d'une crémaillière *h* et fixée par un écrou *y* à une table I. De la partie inférieure de cette tige verticale part une tige horizontale *ll* que supporte à l'autre extrémité une autre tige verticale *nn*, mobile, terminée par une plaque concave *k*, sur laquelle l'observé place son menton. Au corps de l'instrument est adaptée une tige articulée *d*, mobile, terminée par une boule *e* qui sert à diriger l'œil du malade. Enfin, entre la tige verticale qui supporte le corps de l'instrument et celui-ci, est une petite tige articulée

en genou, de manière à pouvoir imprimer au corps de l'appareil des mouvements de haut en bas.

Parmi les ophthalmoscopes composés, mais portatifs et mobiles, nous signalerons l'ophthalmoscope de Galezowski. Il se compose de tubes

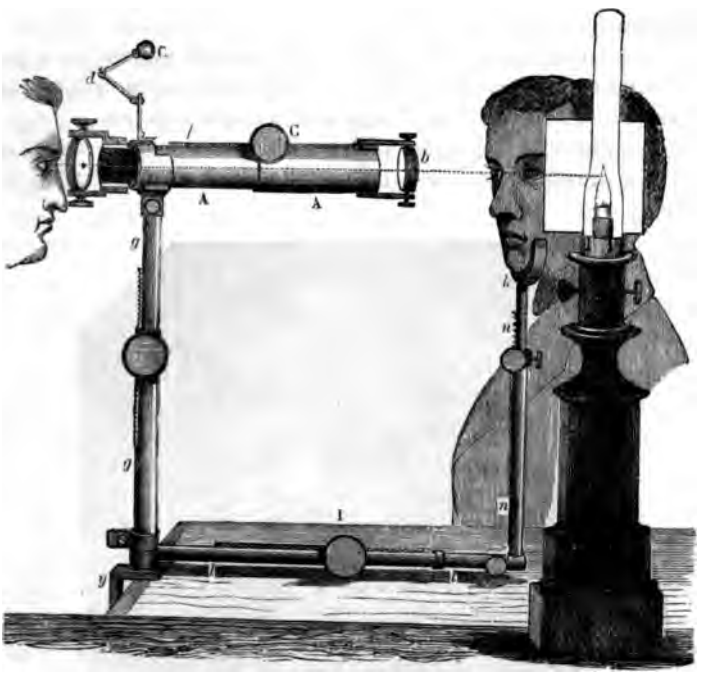

Fig. 39. — Ophthalmoscope fixe de Follin et Nachet

rentrants permettant d'augmenter ou de diminuer la distance qui sépare le miroir de la lentille biconvexe objective; de plus l'extrémité de l'instrument opposée au miroir est munie d'un bourrelet élastique disposé de façon à encadrer l'orbite de l'œil à observer et à le placer ainsi dans une véritable chambre obscure. Cette disposition est fort utile en ce sens qu'elle permet l'exploration ophthalmoscopique dans une chambre éclairée, par exemple dans une salle d'hôpital. Cet ophthalmoscope a été encore perfectionné par le professeur Laugier, qui y a fait adapter un appareil destiné à contenir une bougie, d'où une plus grande facilité pour examiner les malades.

b. *Ophthalmoscopes binoculaires.*— Par leur emploi on obtient une image plus exacte, en ce sens que, facilitant la vision stéréoscopique, ils permettent d'apprécier exactement la disposition des divers plans éclairés du fond de l'œil. C'est à Giraud-Teulon que revient l'honneur d'avoir construit le premier un ophthalmoscope binoculaire ; nous ne pouvons entrer ici dans la description détaillée de cet instrument, et nous renverrons le lecteur aux leçons de Follin (p. 64 et suiv., fig. 67).

Enfin on a construit des appareils à l'aide desquels un observateur peut examiner sa propre rétine. Ces divers instruments connus sous le nom d'*auto-ophthalmoscopes*, n'offrent en somme qu'un intérêt fort secondaire, aussi nous contenterons-nous de signaler ceux de Coccius, de Heymann, de Burow fils, de Giraud-Teulon (1).

On comprend facilement combien il est important de bien connaître l'aspect ophthalmoscopique de l'œil sain, afin de posséder un point de comparaison pour apprécier la valeur des différents phénomènes morbides qu'on est à même de constater dans les cas pathologiques.

La cornée, le cristallin et les autres milieux dioptriques offrant normalement une transparence presque parfaite, laissent pénétrer la lumière

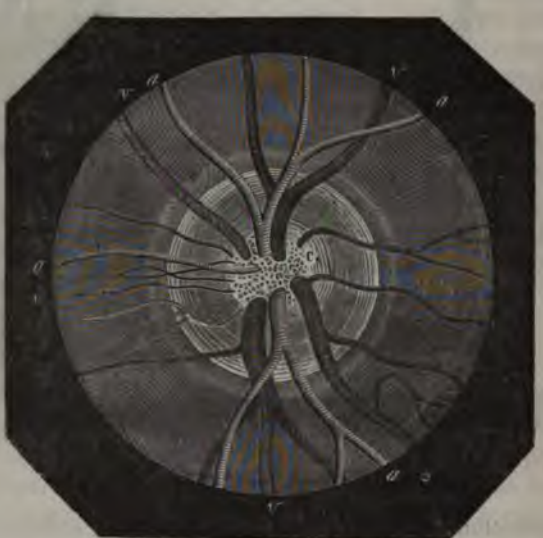

Fig. 40. — Papille normale du nerf optique.

jusqu'au fond de l'œil, à travers l'ouverture pupillaire, et nous permettent ainsi d'apercevoir les parties profondes du globe oculaire. On voit d'abord un fond rougeâtre ou rosé, sur lequel ne tardent pas à se dessiner quelques branches vasculaires; or, c'est en suivant ces branches qu'on finit par découvrir la *papille du nerf optique*. Nous rappellerons qu'elle est située un peu au-dessous du diamètre horizontal du globe oculaire et en dedans de l'axe vertical; de sorte que le sujet observé devra regarder en dedans et un peu en haut, ainsi que nous l'avons déjà indiqué.

(1) A. Coccius, *Ann. d'ocul.*, 1863, t. XLIX, p. 181 (exposé par Giraud-Teulon). — F. Heymann, *Die Autoscopie des Auges*, Leipzig, 1863, et *Ann. d'ocul.*, t. L, p. 34, 1863. — Burow fils, *Arch. f. Ophth.* Bd. IX, A, 1, S. 155-160, 1863. — Giraud-Teulon, *Mackensie*, 4e éd., t. III. (Supplément), p. 1, 1866.

La papille normale (fig. 40) apparaît plus souvent comme une tache blanchâtre, à peu près arrondie, parfois ovale verticalement, ou anguleuse, en particulier chez les sujets atteints de strabisme convergent (Heymann) (1). Sa couleur, généralement blanche, est quelquefois d'un jaune rougeâtre ou légèrement bleuâtre. Dans les yeux peu pigmentés, elle paraît moins éclatante, elle a une teinte plus rosée et est moins bien limitée sur ses bords. Chez les sujets dont la choroïde est riche en pigment, la papille semble au contraire plus blanche, surtout en raison de l'existence d'un cercle noir de pigment qui l'entoure. Du reste cette coloration n'est pas uniforme et l'on peut souvent y distinguer trois cercles concentriques de teinte diverse.

Le cercle externe, d'un blanc clair, est dû au reflet des rayons sur la tunique du nerf optique; le cercle interne paraît d'un blanc brillant, dû à l'excavation physiologique qui permet de voir la lame criblée; enfin le cercle intermédiaire a une coloration brunâtre produite par les faisceaux nerveux qui remplissent les mailles éclatantes de la *lamina cribrosa*. Les deux cercles les plus extérieurs ont encore reçu les noms de cercle choroïdien et de cercle sclérotical.

Mesurée sur le cadavre, la papille n'a guère que 1 à 2 lignes de diamètre; vue à l'ophthalmoscope, elle paraît en avoir 4 à 5; grossissement qui résulte de la réfraction de son image à travers les milieux optiques et la lentille biconvexe; aussi la papille paraît-elle plus large chez les hypermétropes que chez les myopes.

D'après quelques auteurs la papille serait bombée : tel est, en effet, son aspect lorsqu'on l'examine à l'ophthalmoscope, mais c'est une illusion d'optique, et grâce à une étude attentive à l'aide de l'ophthalmoscope binoculaire, on s'est assuré que sa surface est tantôt plane, tantôt légèrement convexe, le plus souvent un peu enfoncée, particulièrement à son centre, au niveau de l'émergence des vaisseaux centraux qui toutefois sont situés un peu en dedans de cette excavation. Le bord interne de la papille qui avoisine cette excavation (*porus opticus*), fait souvent un relief assez prononcé, tandis que le bord opposé se perd insensiblement en une fossette oblongue du côté de la *macula lutea*. Nous verrons en étudiant le glaucome qu'il existe une excavation pathologique de la papille qu'il ne faut pas confondre avec l'état normal décrit ci-dessus.

Les vaisseaux rétiniens, artère et veine centrales de la rétine, sortent le plus souvent vers le bord interne de la papille, plus rarement en dehors, et quelquefois à son centre; de là ils irradient sur le fond de l'œil. L'artère (fig. 40, *a*) donne une branche supérieure et une inférieure qui se divisent chacune en deux rameaux secondaires; ces artérioles sont plus superficielles, plus minces, et offrent une couleur rouge plus claire que les veines correspondantes.

(1) *Ann. d'ocul.*, t. L, p. 57, 1863.

Les veines (fig. 40, *v*) sont au nombre de quatre, deux branches supérieures et deux inférieures, qui se divisent à leur tour en rameaux dichotomiques, irradiant sur la face concave de la rétine. Elles paraissent sinueuses et placées plus profondément que les artères, dans l'épaisseur de la rétine ; elles offrent un calibre plus considérable, moins régulier, et leur coloration est d'un rouge plus foncé.

Outre ces vaisseaux principaux, on en rencontre généralement un certain nombre d'autres qui, beaucoup plus petits, émergent de différents points de la papille et vont se perdre à sa circonférence.

Les principaux troncs des vaisseaux rétiniens sont le siége de pulsations, que l'on peut facilement constater à l'examen ophthalmoscopique.

Le *pouls veineux* est visible dans tous les yeux à l'état normal, mais surtout dans certaines conditions, comme après une marche précipitée, à la suite de l'ascension rapide d'un escalier, etc. On le provoque facilement en exerçant une légère pression continue sur la partie externe du globe oculaire. Il consiste dans une succession de retrécissements et de dilatations de la partie des vaisseaux veineux situés sur la papille. Le rétrécissement du vaisseau est rapide, il se fait du centre vers la circonférence et correspond à la systole du cœur ; la veine est alors simplement rosée ; la dilatation lui succède, le vaisseau redevient turgescent de la périphérie vers le centre et reprend sa coloration rouge foncée ; cette dilatation répond à la diastole cardiaque. La dilatation des veines s'observe encore quand on fait une longue expiration, leur rétrécissement, au contraire, a lieu dans une inspiration profonde. Suivant Ed. de Jæger, la veine aurait deux sortes de dilatations : l'une s'exerçant en largeur, l'autre d'arrière en avant. Dans le premier cas, la veine augmenterait et diminuerait d'épaisseur ; dans le second cas, sa paroi antérieure serait seule soumise à ces alternatives de soulèvement et d'affaissement (L. Wecker).

Le *pouls artériel* spontané ne s'observe jamais dans les conditions physiologiques, il est toujours le résultat d'une augmentation dans la pression intra-oculaire, augmentation qui d'ailleurs peut être spontanée ou artificielle. Le premier mouvement est une dilatation uniforme, saccadée, de la partie de l'artère située sur la papille ; cette dilatation est isochrone avec la systole du cœur. A ce mouvement de dilatation succède un léger temps de repos, puis le vaisseau se rétrécit lentement.

La coloration normale de la rétine varie selon la pigmentation de la choroïde. La rétine, en effet, n'a pas de couleur propre, elle est transparente ou plutôt translucide et elle éteint les couleurs sous-jacentes d'une teinte sombre, tandis qu'elle se laisse traverser par des rayons lumineux de couleur claire. Si la couche pigmentaire de la choroïde est peu abondante, la rétine sera peu visible, parce que le fond de l'œil sera rouge ; dans le cas contraire, le fond de l'œil est plus sombre et la rétine offre une teinte légèrement grisâtre facile à apercevoir. Cependant, dans les yeux peu pigmentés, et en employant un fort éclairage,

on peut quelquefois reconnaître la rétine à des stries fines et claires qui de la papille irradient vers la périphérie du fond de l'œil ; ces stries, qui tiennent à l'existence de la couche fibreuse de la rétine, diminuent à mesure qu'on s'éloigne de la papille, d'où une plus grande transparence de la rétine à sa périphérie qu'à son centre.

Les vaisseaux rétiniens, prolongements de ceux qui émergent de la papille, diminuent de volume en s'éloignant du pôle postérieur du globe oculaire, mais se distinguent assez bien à l'ophthalmoscope. Chez les vieillards, ces vaisseaux offrent parfois la dégénérescence athéromateuse, en même temps que la rétine prend une teinte blanchâtre opaline. Dans quelques cas, enfin, les fibres nerveuses de la rétine ne se dépouillent pas toutes de leur gaîne celluleuse au niveau de la *lamina cribrosa;* il en résulte des plaques blanchâtres généralement triangulaires, dont la base correspond à la papille du nerf optique, et le sommet dentelé se perd vers la périphérie de la rétine. Cette altération congénitale mérite d'être signalée.

La *macula lutea* ou *tache jaune,* située en dehors de la papille, se présente sous la forme d'une place mate, un peu foncée, ovale transversalement, et entourée parfois d'un anneau brillant. D'après la plupart des ophthalmologistes, elle serait privée de vaisseaux ; toutefois cette opinion est contestée par Knapp (1) et Schirmer (2). Pour voir la macula, on se sert d'un miroir plan derrière lequel on place une lentille biconcave ; l'œil observé doit regarder dans le miroir l'image de la flamme et s'accommoder par conséquent pour cette distance.

D'après Follin, le *foramen centrale* apparaît comme un petit point brillant de couleur claire ; il offrirait aussi, selon Fano, l'aspect d'un petit anneau blanchâtre.

La *choroïde* est formée par deux couches bien distinctes, l'une externe vasculaire, l'autre interne pigmentaire. La coloration rouge du fond de l'œil est le résultat de la réflexion de la lumière rouge jaunâtre sur le pigment de la couche épithéliale de la choroïde ; aussi cette coloration est-elle d'un rouge plus vif chez les sujets dont la coloration pigmentaire est moins foncée. Il y a d'ailleurs de notables différences dans la coloration du fond de l'œil chez les divers individus, et ces différences tiennent au mode d'éclairage, à l'âge des sujets, à la transparence de la rétine, enfin et surtout à la plus ou moins grande quantité de pigment déposée à la surface interne de la choroïde.

II. Examen fonctionnel de l'œil. — Cet examen, à peu près inconnu il y a quelques années, mérite toute l'attention du chirurgien.

Il comprend : 1° la recherche du degré d'acuité de la vision ; 2° l'étude du champ visuel ; 3° l'examen des phosphènes ; 4° la détermination des phénomènes entoptiques ; 5° la recherche du degré de réfringence et de

(1) *Ann. d'ocul.*, t. LI, p. 35, 1854.
(2) *Arch. f. ophth.*, Bd. X., A. 1., S. 148, 151, 1864.

la puissance d'accommodation des yeux. Nous avons déjà dit que l'étude des phénomènes entoptiques et des anomalies de la réfraction et de l'accommodation serait faite ultérieurement dans des articles spéciaux.

1° *Recherche du degré d'acuité de la vision. Echelles typographiques.* — Il y a peu d'années encore, on manquait d'indications précises sur les moyens de constater le degré d'acuité de la vision, et c'est à Ed. Jæger que revient l'honneur d'avoir le premier publié un livre d'échelles typographiques permettant d'avoir une donnée précise sur le degré de vision des malades en observation. Ce livre consiste en une échelle progressivement croissante de caractères typographiques, dont le numéro 1, le plus fin, mesure à peu près un demi-millimètre de hauteur, et le numéro 20, le plus gros, mesure 2 centimètres.

Cependant il manquait à cette échelle l'indication d'une unité destinée à représenter la progression de ces vingt numéros ; car il ne suffit pas de savoir que le malade peut voir tel ou tel numéro, il est aussi important de fixer à quelle distance ce numéro doit être lu distinctement dans la vision normale.

Ce résultat a été heureusement obtenu par Snellen (1) et Giraud-Teulon (2), à l'aide de la mesure de l'angle visuel. On donne le nom d'angle visuel à l'angle formé par deux lignes passant par les extrémités d'un objet que l'on regarde et le *centre optique* de l'œil. Il se fait du côté de la rétine et en arrière du centre optique un angle opposé par son sommet à l'angle visuel ; or les angles opposés par leur sommet étant égaux, on connaît exactement l'angle dont la base repose sur la rétine en déterminant la valeur de l'angle visuel extérieur. On peut ainsi, à l'aide de calculs assez simples, déterminer l'arc que sous-tend au fond de l'œil un objet quelconque placé à une distance déterminée du globe oculaire. Rappelons ici que plus un objet est éloigné, plus l'angle visuel qui l'embrasse est petit, et qu'un objet plus petit que le premier, mais plus rapproché de l'œil, peut produire le même angle visuel.

Revenons maintenant aux échelles typographiques et en particulier à celle de Giraud-Teulon. Cette échelle est disposée sous forme de tableau et se compose de quinze numéros, qui indiquent en pieds la distance à laquelle ils doivent être lus ; la progression a pour unité un intervalle de 1 dixième de millimètre qui, à 33 centimètres ou 1 pied de distance, sous-tend sur la rétine un arc de $0^m,005$ (3). Le numéro 1 mesure un dixième de millimètre et doit être lu à un pied de distance, tandis que le n° 200, qui a 20 millimètres de largeur, doit être lu à 200 pieds. Faisons l'application de cette échelle typographique à l'acuité de la vision, et prenons

(1) Échelle typographique de 1re série. Utrecht, 1862. — 4e édit. London, 1868.

(2) *Congrès ophth. de Paris*, 1862, p. 97.

(3) Pour qu'une image soit nettement perçue, il faut qu'elle ait au moins trois millièmes de millimètre (voy. Helmholtz, *Optique physiol.*, p. 291).

par exemple le numéro 10. Ce numéro doit pouvoir être lu à 10 pieds par un œil normal ; si au lieu de cela, le malade ne peut le lire qu'à 5 pieds, c'est qu'il a perdu la moitié de l'acuité normale de la vision.

Donders a donné une formule générale pour représenter cette acuité visuelle. Si l'on exprime par S l'acuité de la vision, par N le numéro du caractère lu, et par D la distance à laquelle ce numéro est lu par le malade, on pourra, par la formule $S = \frac{D}{N}$, exprimer exactement l'acuité visuelle du sujet observé. Dans l'exemple pris précédemment, nous aurions $S = \frac{5}{10}$ soit $\frac{1}{2}$. En résumé on peut dire avec Giraud-Teulon que *l'acuite de la vue d'un sujet est inversement proportionnelle à la grandeur de l'angle visuel minimum qui peut l'impressionner*, et que l'acuité de la vue a pour mesure *une fraction dont le dénominateur est le rang dans la série du caractère le plus petit vu nettement, et le numérateur la distance à laquelle est placé le sujet.*

2° *Examen du champ visuel. Mesure du champ visuel.* — Quand un individu fermant un de ses yeux fixe avec l'autre œil un point quelconque situé en face de lui, il aperçoit non-seulement ce point, mais encore (d'une façon moins nette, il est vrai), les objets situés dans le voisinage. Toute l'étendue dans laquelle l'œil peut apercevoir en même temps le point qu'il fixe et les objets environnants se nomme le *champ visuel.*

Il y a donc un champ visuel pour chacun des yeux, c'est le champ visuel *monoculaire;* mais celui-ci se confond en partie par son côté interne avec le champ visuel appartenant à l'œil opposé, pour former le champ visuel *commun* ou *binoculaire.*

Les limites normales du champ visuel monoculaire ne sont pas égales dans tous les sens : la limite externe coupe l'axe visuel à peu près à angle droit, l'inférieure forme avec le même axe un angle de 78 à 82 degrés, la supérieure est encore moins éloignée, enfin la limite interne est la plus rapprochée de toutes. L'angle visuel le plus grand est de 160 degrés dans le sens horizontal et de 174 degrés dans le sens vertical (1).

La connaissance exacte de ces limites est d'une grande utilité, surtout dans certains cas pathologiques; aussi a-t-on imaginé divers procédés, dans le but de déterminer avec exactitude les dimensions du champ de la vision. Le plus simple de tous consiste à placer le malade à un pied de distance d'un tableau noir situé bien en face de lui ; on trace à la craie sur ce tableau une croix blanche que le malade doit constamment fixer avec l'œil soumis à l'examen, l'autre œil étant fermé. Puis on porte la craie blanche en bas, en haut, à droite et à gauche, en ayant soin de noter le point où dans chacune de ces directions le malade cesse

(1) D'après Forster, l'étendue diamétrale du champ visuel ne dépasserait guère 140 à 150 degrés.

doucement les yeux comme s'il dormait ; alors le chirurgien comprime légèrement le globe oculaire, soit avec la pulpe du doigt, soit avec un instrument dur et peu volumineux comme l'extrémité mousse d'un crayon. Sous l'influence de cette pression, le malade aperçoit dans le champ visuel obscur une production lumineuse qui apparaît du côté opposé au point comprimé.

Fig. 43. — Phosphène nasal.

Si donc on comprime aux quatre points cardinaux de l'œil, sur le trajet des muscles droits, on détermine à chaque pression une sensation lumineuse subjective.

On donne le nom de *phosphène frontal* à celui qui est déterminé par la compression de la partie supérieure du globe oculaire et qui apparaît dans le champ visuel du côté de la joue ; le *phosphène jugal* est celui qui se montre en haut lors de la compression de la partie inférieure de l'œil ; le *phosphène nasal* est déterminé par la pression exercée du côté de la tempe et le *phosphène temporal* par la compression faite du côté du nez. Mais ce ne sont pas là les seuls phosphènes qu'on puisse produire ; la sensation subjective apparaît toujours dès qu'un point du pourtour du globe oculaire est comprimé ; le nombre des phosphènes est donc en somme indéfini pour un œil normal.

La forme du phosphène varie avec celle du corps compresseur ; quand on se sert du doigt, le phénomène subjectif affecte la forme d'un anneau plus ou moins incomplet ; l'échancrure très-faible dans le phosphène nasal est plus grande dans le temporal et augmente encore dans le frontal et surtout dans le jugal. Cette différence tient à ce que, la rainure située entre les parois orbitaires et le globe oculaire n'offrant pas partout la même largeur, le doigt ou l'instrument compresseur pénètre à des profondeurs variables pour les différents points de la rétine que l'on explore. La couleur des phosphènes varie avec les individus, avec l'âge et selon les diverses conditions d'éclairage extérieur. Provoqués dans l'obscurité complète, ils offrent une coloration verdâtre ou bleuâtre, assez comparable à celle de la lumière du gaz. D'après leur intensité lumineuse, on

peut les classer dans l'ordre suivant : le frontal, le temporal, le nasal et le jugal (Serre). Mais quand on comprime ainsi le globe oculaire il ne se produit pas une sensation subjective unique ; indépendamment du phosphène dont nous venons de parler, appelé aussi *grand phosphène*, il s'en produit encore un autre, qui apparaît du côté même où s'exerce la pression sur le globe oculaire et qui affecte la forme d'un petit cercle lumineux, c'est le *petit phosphène*. Il résulte d'une sorte de contre-coup produit sur la rétine par le corps vitré dans un point diamétralement opposé à celui sur lequel s'exerce la pression déterminante du grand phosphène.

Les changements brusques de l'accommodation donnent aussi naissance à des sensations lumineuses subjectives que l'on a nommées *phosphènes d'accommodation*. Ce sont des cercles lumineux que l'on aperçoit quand, étant dans l'obscurité, on change subitement son accommodation. Ils se produisent encore quand, après avoir lu attentivement pendant longtemps, surtout à la lumière, on passe dans un endroit obscur, ce qui amène une détente brusque de l'appareil d'accommodation et probablement un tiraillement des parties périphériques de la rétine.

Au point de vue du diagnostic, la recherche des phosphènes a une importance réelle ; en effet, bien que l'examen ophthalmoscopique fournisse des données plus certaines, il est des cas où cet examen n'est pas possible, lors de cataracte, d'atrésie pupillaire par exemple ; or, dans ces circonstances la recherche des grands et des petits phosphènes permettra d'apprécier assez exactement l'intégrité des divers points de la rétine, la non-production de ces phénomènes subjectifs devant faire soupçonner l'existence de quelque lésion dans les points comprimés.

I. — MALADIES DU GLOBE OCULAIRE.

ARTICLE PREMIER.

LÉSIONS TRAUMATIQUES DU GLOBE OCULAIRE.

Ces lésions sont tellement nombreuses et variées qu'il est indispensable de scinder leur étude et d'examiner successivement : 1° celles qui affectent le globe oculaire tout entier, et 2° celles qui affectent isolément chacune des parties constituantes de l'œil.

§ I. — Lésions traumatiques affectant le globe oculaire tout entier.

Je ferai ici l'histoire de la commotion, de la contusion, de la compression du globe oculaire, de sa rupture et de son déplacement plus ou moins complet à la suite de violences venues du dehors ; enfin j'examinerai les accidents que déterminent les projectiles lancés par la poudre, et ceux qui résultent des brûlures et des cautérisations du globe oculaire.

1° Commotion et contusion.

Je réunis ces deux ordres de phénomènes parce que les lésions physiques ou fonctionnelles qui peuvent en résulter se rencontrent dans l'un et l'autre cas.

Étiologie. — La *commotion* de l'œil s'effectue sans que le corps qui produit la commotion agisse directement sur l'œil, comme à la suite de coups ou de chutes sur le front, la tempe, la région sous-orbitaire. On a dit qu'il pouvait y avoir commotion de l'œil dans le vomissement, mais cette assertion repose seulement sur ce fait qu'après avoir vomi quelques individus ont éprouvé dans l'œil des troubles fonctionnels d'une durée plus ou moins longue. Le fait est exact, mais l'interprétation est mauvaise ; le vomissement n'imprime pas à l'œil cet ébranlement qui constitue la commotion, mais il produit une distension des vaisseaux qui quelquefois va jusqu'à la rupture. Les ecchymoses sous-conjonctivales ne sont point rares à la suite du vomissement ; quelquefois ce sont les vaisseaux choroïdiens qui se rompent par une distension trop exagérée et ainsi se produisent des épanchements sanguins sous-rétiniens qui peuvent abolir la vision plus ou moins complétement.

La *contusion* de l'œil a lieu lorsqu'un corps étranger vient frapper directement le globe oculaire. Il serait fastidieux d'indiquer de nombreux exemples que le lecteur suppose parfaitement; mais il faut remarquer que, dans certaines professions, telles que celles de forgeron, de casseur de pierre, etc., ces accidents se rencontrent très-souvent. On trouve aussi très-fréquemment signalée l'action des branches d'arbres qui, détournées de leur direction normale, viennent, en reprenant leur direction primitive, frapper violemment le visage et l'œil. Souvent dans ce cas il y a en même temps commotion et contusion.

Symptomatologie. — Quand la commotion et la contusion de l'œil sont légères, on ne constate guère de lésions physiques et tout se borne à des troubles fonctionnels en général assez fugitifs. Parfois, cependant, les troubles fonctionnels sont très-intenses et nullement en rapport avec la bénignité des altérations physiques qui peuvent même faire entièrement défaut. Ainsi, dans certains cas de commotion ou de contusion violentes du globe oculaire, sans lésions appréciables, on observe l'*amaurose* ou la *mydriase*.

L'amaurose peut être immédiate ou ne se manifester que tardivement; elle peut être aussi complète ou incomplète. La *mydriase*, qui consiste dans la dilatation de la pupille avec perte des mouvements de l'iris, peut coexister avec l'amaurose, ou exister seule. Quelquefois la mydriase est précédée d'un rétrécissement de la pupille que l'on désigne sous le nom de *myosis*. En général, la mydriase seule n'amène pas de grands troubles dans la vision, et les malades s'aperçoivent à peine de la dilatation de leur pupille. Chez quelques-uns, le phénomène persiste indéfiniment; chez

d'autres, et ce sont les plus nombreux, la pupille reprend peu à peu ses dimensions normales.

Quoique les troubles fonctionnels puissent se montrer en l'absence de toute lésion appréciable, il est ordinaire de constater, à la suite de la commotion et de la contusion du globe oculaire, des altérations physiques affectant les parties extérieures ou intérieures.

La simple commotion de l'œil n'amène pas de lésions extérieures; mais quand cet organe a été frappé par un corps contondant, on voit, soit des érosions de la cornée, soit des ecchymoses sous-conjonctivales; la laxité du tissu cellulaire dans cette région facilite beaucoup l'infiltration sanguine.

Les lésions communes à la commotion et à la contusion fortes sont: l'épanchement sanguin dans l'intérieur de l'œil ou *hémophthalmie*, le décollement de l'iris, la déchirure de la capsule cristalline et le déplacement du cristallin, la déchirure de la choroïde et le décollement de la rétine.

L'épanchement du sang dans l'intérieur de l'œil, à la suite de commotion ou de contusion, peut se faire dans l'humeur aqueuse, dans l'humeur vitrée et au-dessous de la choroïde, entre cette membrane et la rétine qu'il décolle.

Le sang qui s'épanche dans l'humeur aqueuse provient des vaisseaux de l'iris; il se dépose surtout dans la chambre antérieure, dans d'autres cas on en trouve dans les deux chambres à la fois. Cet épanchement, désigné sous le nom d'*hyphéma*, forme dans le segment inférieur des chambres un dépôt rouge qui s'élève plus ou moins haut et masque ainsi une étendue variable de l'iris ou de la pupille.

L'épanchement sanguin dans l'intérieur du corps vitré a été admis plutôt que démontré; l'anatomie pathologique est restée muette à cet égard, et l'examen à l'aide de l'ophthalmoscope n'a pas vidé tous les doutes sur ce point; cependant on lit partout que les épanchements sanguins dans l'intérieur du corps vitré ne sont pas rares à la suite de coups sur l'œil.

Follin (1) a entrepris sur ce sujet quelques expériences qui me paraissent infirmer la valeur de cette proposition. Dans ces expériences, qui ont consisté à contusionner l'œil chez des animaux, avec des degrés variables de force, il n'a jamais pu produire ces épanchements sanguins qu'on dit assez communs: ne réussissant point de cette façon, il a tenté de produire des épanchements sanguins du corps vitré en labourant avec une aiguille à cataracte la surface interne de la rétine et de la choroïde : or, dans aucune de ces deux conditions il ne lui a été possible de faire arriver dans le corps vitré une quantité notable de sang. La masse qui constitue le corps vitré ne se laisse donc point, aussi facilement qu'on l'a cru, infiltrer par le sang à la suite des violences exercées sur l'œil.

Mais il est une variété d'hémophthalmie qu'on rencontre assez sou-

(1) Note manuscrite.

vent à la suite de violences exercées sur l'œil, ce sont les épanchements sous-choroïdiens, entre la choroïde et la rétine qu'ils soulèvent. Ces épanchements sous-choroïdiens ne sont pas visibles à l'œil nu; mais le chirurgien aidé de l'ophthalmoscope ne peut manquer de les découvrir. Ils se distingueront par des îlots d'un rouge vif se détachant sur certains points du fond de l'œil; ces dépôts sont fixes et ne sauraient être confondus avec la coloration rosée qui se voit normalement à la surface rétinienne.

L'ophthalmoscope fait quelquefois découvrir dans le fond de l'œil et même dans le corps vitré d'individus qui n'ont point reçu de coups sur l'œil des flocons brunâtres qu'on a pris pour des épanchements sanguins. Je pense qu'il y a eu souvent erreur dans l'interprétation de ces faits et que dans plus d'un cas on a eu affaire à de simples exsudats.

Le décollement de l'iris peut aussi être la conséquence de coups sur l'œil. C'est en général la partie supérieure de l'iris qui se décolle, et il se produit ainsi une pupille artificielle; quelquefois il y a déchirure en même temps que décollement de l'iris et les deux fragments de ce voile flottent dans l'humeur aqueuse.

Les déchirures de la capsule cristalline s'observent quelquefois après les contusions de l'œil; si la déchirure est étroite, le cristallin ne perd pas ses rapports, mais il peut devenir le siége de changements que j'étudierai plus tard. Si la déchirure de la capsule est large, le cristallin peut sortir à travers et se porter dans différentes directions. Quelquefois il ne se déplace qu'incomplétement et reste par quelque point de son pourtour adhérent au bord ciliaire; c'est ainsi qu'il peut s'abaisser en avant ou en arrière et même se placer horizontalement en travers de la pupille. Quand le cristallin quitte tout rapport avec le corps ciliaire, il passe, soit dans la chambre antérieure, soit dans l'humeur vitrée; l'expérience autorise à déclarer que dans ces déplacements du cristallin la capsule reste en place et le cristallin seul s'échappe au dehors. Nous reviendrons du reste sur ces déplacements de la lentille à l'occasion des plaies du cristallin.

La rupture de la choroïde succède quelquefois à la contusion et à la commotion du globe oculaire. Cette lésion, assez rare d'ailleurs, a été étudiée avec soin par Caillet (1) qui en a rapporté seize observations. Tantôt elle constitue la seule altération résultant du traumatisme, tantôt elle est accompagnée d'autres lésions, telles que : déchirures de l'iris, déplacements du cristallin, décollement de la rétine.

On conçoit que ces diverses altérations doivent déterminer des troubles fonctionnels extrêmement variables en rapport avec l'étendue et le siége des lésions anatomiques.

L'épanchement sanguin dans l'humeur aqueuse se résorbe en général assez promptement et, s'il n'existe pas d'autre lésion, les fonctions de

(1) *Des ruptures isolées de la choroïde*, thèse de Strasbourg, 1869.

l'œil se trouvent assez promptement rétablies. Il y a quelques exceptions à cette règle, et Follin (1) a vu, à l'hôpital Saint-Antoine, un homme chez lequel, depuis une vingtaine d'années, existait un épanchement sanguin dans l'humeur aqueuse ; la vision était perdue et l'on voyait à la face interne de la cornée une plaque sanguine d'un rouge assez vif.

Le décollement et la déchirure de l'iris sans plaie extérieure se guérissent en général assez facilement. Follin (2) a vu assez souvent, à la consultation du Bureau central, des individus guéris depuis longtemps de ces pupilles artificielles d'origine traumatique.

Les phénomènes qui succèdent aux ébranlements de l'appareil cristallinien, aux déchirures de la capsule ou aux déplacements du cristallin lui-même sont très-complexes, et seront étudiés plus tard. Nous nous bornerons à signaler les conséquences principales de ces lésions.

Si la capsule est seulement déchirée à sa face antérieure, il surviendra une série de phénomènes curieux qui peuvent conduire à la fonte complète du cristallin, d'où il résulte que le cristallin subit une très-notable diminution dans son volume, s'il n'est pas tout à fait résorbé et que de transparent qu'il était il est devenu opaque. On voit aussi sur la capsule une ligne opaque qui correspond à la déchirure.

Quand le cristallin a franchi une déchirure de la capsule, soit en avant, soit en arrière, il perd aussi sa transparence et diminue de volume par absorption. S'il est complétement tombé dans la chambre antérieure, tantôt il se résorbe, tantôt il détermine une inflammation très-vive qui peut être suivie de la fonte purulente de l'œil.

Quelquefois la capsule n'est pas déchirée, mais l'ébranlement qu'a subi le cristallin suffit à le faire devenir opaque dans l'espace de quelques heures. Nous ne connaissons rien sur le mécanisme de cette variété de cataracte traumatique.

On voit encore, mais rarement, quelque temps après une commotion ou une contusion de l'œil, le cristallin se déplacer sous l'influence d'un mouvement très-léger. L'explication de ces déplacements secondaires du cristallin n'a point encore été donnée, mais il est probable que la première violence exercée sur l'œil avait à peu près complétement détaché l'appareil cristallinien de ses adhérences et qu'il a suffi d'un léger choc pour achever ce qui avait été déjà commencé.

La rupture de la choroïde peut guérir avec retour complet des fonctions de l'œil ; dans d'autres cas on a vu l'acuité de la vision diminuer peu à peu ; mais, le plus ordinairement l'état de la vision reste stationnaire, c'est-à-dire qu'il persiste dans le champ visuel un espace tout à fait obscur ou moins éclairé que les parties environnantes et qui correspond assez exactement à la rupture.

Quant aux décollements de la rétine, ils peuvent guérir par résorption

(1) Note manuscrite.
(2) Note manuscrite.

1° Commotion et contusion.

Je réunis ces deux ordres de phénomènes parce que les lésions physiques ou fonctionnelles qui peuvent en résulter se rencontrent dans l'un et l'autre cas.

Étiologie. — La *commotion* de l'œil s'effectue sans que le corps qui produit la commotion agisse directement sur l'œil, comme à la suite de coups ou de chutes sur le front, la tempe, la région sous-orbitaire. On a dit qu'il pouvait y avoir commotion de l'œil dans le vomissement, mais cette assertion repose seulement sur ce fait qu'après avoir vomi quelques individus ont éprouvé dans l'œil des troubles fonctionnels d'une durée plus ou moins longue. Le fait est exact, mais l'interprétation est mauvaise ; le vomissement n'imprime pas à l'œil cet ébranlement qui constitue la commotion, mais il produit une distension des vaisseaux qui quelquefois va jusqu'à la rupture. Les ecchymoses sous-conjonctivales ne sont point rares à la suite du vomissement ; quelquefois ce sont les vaisseaux choroïdiens qui se rompent par une distension trop exagérée et ainsi se produisent des épanchements sanguins sous-rétiniens qui peuvent abolir la vision plus ou moins complétement.

La *contusion* de l'œil a lieu lorsqu'un corps étranger vient frapper directement le globe oculaire. Il serait fastidieux d'indiquer de nombreux exemples que le lecteur suppose parfaitement; mais il faut remarquer que, dans certaines professions, telles que celles de forgeron, de casseur de pierre, etc., ces accidents se rencontrent très-souvent. On trouve aussi très-fréquemment signalée l'action des branches d'arbres qui, détournées de leur direction normale, viennent, en reprenant leur direction primitive, frapper violemment le visage et l'œil. Souvent dans ce cas il y a en même temps commotion et contusion.

Symptomatologie. — Quand la commotion et la contusion de l'œil sont légères, on ne constate guère de lésions physiques et tout se borne à des troubles fonctionnels en général assez fugitifs. Parfois, cependant, les troubles fonctionnels sont très-intenses et nullement en rapport avec la bénignité des altérations physiques qui peuvent même faire entièrement défaut. Ainsi, dans certains cas de commotion ou de contusion violentes du globe oculaire, sans lésions appréciables, on observe l'*amaurose* ou la *mydriase*.

L'amaurose peut être immédiate ou ne se manifester que tardivement; elle peut être aussi complète ou incomplète. La *mydriase*, qui consiste dans la dilatation de la pupille avec perte des mouvements de l'iris, peut coexister avec l'amaurose, ou exister seule. Quelquefois la mydriase est précédée d'un rétrécissement de la pupille que l'on désigne sous le nom de *myosis*. En général, la mydriase seule n'amène pas de grands troubles dans la vision, et les malades s'aperçoivent à peine de la dilatation de leur pupille. Chez quelques-uns, le phénomène persiste indéfiniment; chez

d'arrière en avant et de dehors en dedans, laisse l'œil à découvert en dehors et facilement accessible aux chocs extérieurs; la déchirure se fait donc directement au point opposé, sur le côté interne du globe oculaire. La cornée peut aussi se rompre, mais dans des conditions très-exceptionnelles et qu'on ne saurait définir.

La rupture de la cornée est très-promptement suivie de l'évacuation plus ou moins complète des humeurs de l'œil. Si l'humeur aqueuse et le cristallin étaient seuls chassés au dehors, la cornée pourrait se cicatriser et l'œil reprendre en partie sa forme; mais si l'humeur vitrée a suivi le cristallin, l'œil s'affaissera et il ne restera plus qu'un moignon.

Dans un cas, rapporté par Sichel, de rupture de l'œil au niveau de l'union de la sclérotique et de la cornée, le cristallin resta engagé entre les lèvres de la plaie sclérotico-cornéenne.

Quand la sclérotique est rompue, il peut arriver que la choroïde soit en même temps déchirée ou bien qu'elle reste intacte. Dans ce dernier cas, on verra se former un staphylôme choroïdien, représenté par une petite tumeur globuleuse, noirâtre, recouverte par la conjonctive plus ou moins ecchymosée.

Si la choroïde et la rétine sont déchirées, l'humeur vitrée s'échappe par cette déchirure, et souvent le cristallin vient aussi se placer sous la conjonctive. Ce déplacement du cristallin a été décrit sous le nom de *luxation sous-conjonctivale du cristallin;* c'est une lésion assez rare, mais aujourd'hui bien connue, grâce aux observations détaillées qui en ont été publiées et que l'on trouvera réunies dans un article de Follin (1) et dans les thèses de Bernadot (2) et de Naquard (3).

Lorsque le cristallin vient se placer sous la conjonctive, on le rencontre en général à la partie interne et supérieure de l'œil. Naquard n'a pu trouver que quatre faits de luxations sous-conjectivales externes. Le cristallin luxé forme une tumeur du volume d'un petit pois, dont la forme aplatie et la couleur d'un blanc grisâtre rappellent tout de suite la forme et la couleur du cristallin; cette tumeur est en général immobile. Si l'on incise la conjonctive au niveau de cette voussure, on trouve le cristallin seul; mais dans un cas rapporté par Rivaud-Landrau, le cristallin était encore entouré de sa cristalloïde. John France a cité un fait où le cristallin se trouvait au milieu d'une exsudation séreuse ou d'une

Fig. 44. — Luxation sous-conjonctivale du cristallin.

(1) *Archives générales*, 1853.

(2) *Essai sur les déplacements du cristallin*, thèse de Paris, 1866.

(3) *Étude sur les luxations du cristallin*, thèse de Paris, 1871.

vent à la suite de violences exercées sur l'œil, ce sont les épanchements sous-choroïdiens, entre la choroïde et la rétine qu'ils soulèvent. Ces épanchements sous-choroïdiens ne sont pas visibles à l'œil nu; mais le chirurgien aidé de l'ophthalmoscope ne peut manquer de les découvrir Ils se distingueront par des îlots d'un rouge vif se détachant sur certains points du fond de l'œil; ces dépôts sont fixes et ne sauraient être confondus avec la coloration rosée qui se voit normalement à la surface rétinienne.

L'ophthalmoscope fait quelquefois découvrir dans le fond de l'œil et même dans le corps vitré d'individus qui n'ont point reçu de coups sur l'œil des flocons brunâtres qu'on a pris pour des épanchements sanguins. Je pense qu'il y a eu souvent erreur dans l'interprétation de ces faits et que dans plus d'un cas on a eu affaire à de simples exsudats.

Le décollement de l'iris peut aussi être la conséquence de coups sur l'œil. C'est en général la partie supérieure de l'iris qui se décolle, et il se produit ainsi une pupille artificielle; quelquefois il y a déchirure en même temps que décollement de l'iris et les deux fragments de ce voile flottent dans l'humeur aqueuse.

Les déchirures de la capsule cristalline s'observent quelquefois après les contusions de l'œil; si la déchirure est étroite, le cristallin ne perd pas ses rapports, mais il peut devenir le siége de changements que j'étudierai plus tard. Si la déchirure de la capsule est large, le cristallin peut sortir à travers et se porter dans différentes directions. Quelquefois il ne se déplace qu'incomplétement et reste par quelque point de son pourtour adhérent au bord ciliaire; c'est ainsi qu'il peut s'abaisser en avant ou en arrière et même se placer horizontalement en travers de la pupille. Quand le cristallin quitte tout rapport avec le corps ciliaire, il passe, soit dans la chambre antérieure, soit dans l'humeur vitrée; l'expérience autorise à déclarer que dans ces déplacements du cristallin la capsule reste en place et le cristallin seul s'échappe au dehors. Nous reviendrons du reste sur ces déplacements de la lentille à l'occasion des plaies du cristallin.

La rupture de la choroïde succède quelquefois à la contusion et à la commotion du globe oculaire. Cette lésion, assez rare d'ailleurs, a été étudiée avec soin par Caillet (1) qui en a rapporté seize observations. Tantôt elle constitue la seule altération résultant du traumatisme, tantôt elle est accompagnée d'autres lésions, telles que : déchirures de l'iris, déplacements du cristallin, décollement de la rétine.

On conçoit que ces diverses altérations doivent déterminer des troubles fonctionnels extrêmement variables en rapport avec l'étendue et le siége des lésions anatomiques.

L'épanchement sanguin dans l'humeur aqueuse se résorbe en général assez promptement et, s'il n'existe pas d'autre lésion, les fonctions de

(1) *Des ruptures isolées de la choroïde*, thèse de Strasbourg, 1869.

une force considérable, peut déraciner l'œil de l'orbite. Des balles, en frappant sur la partie externe du globe, ont produit quelquefois cette lésion. Follin a vu à l'Hôtel-Dieu, pendant les événements de décembre 1852, un homme qu'une balle avait frappé au côté temporal de l'œil; cet organe avait été déplacé, et en même temps la vision avait été complétement perdue.

Il y a certaines conditions qui favorisent ces déplacements : c'est, chez quelques individus, le peu de profondeur des orbites et la saillie consécutive de l'œil; c'est, chez tout le monde, la facilité plus grande de toucher l'œil en dehors qu'en dedans.

L'œil a quelquefois été déplacé par la pénétration dans l'orbite de tiges inflexibles agissant comme un levier. Dans un cas observé par Verhaeghe (1), il s'agissait d'un homme ivre qui tomba sur la clef de sa porte. Dans cette chute, l'anneau de la clef qui se trouvait fixée dans la serrure pénétra dans l'orbite, après avoir divisé la paupière supérieure, et agissant comme une espèce de curette, extirpa l'œil en coupant toutes ses adhérences. Un fait analogue a été publié en 1854 dans *Dublin medical Press* (2) par Bodkin.

On peut encore observer la luxation de l'œil à la suite de luttes corps à corps, et, suivant Weld (3), cet accident n'était pas rare à Richmond, en Virginie, où régnait l'habitude du *gouging*, qui consiste à enrouler les index dans une mèche des cheveux de son adversaire et appliquer les pouces dans l'orbite, de façon à en faire sortir l'œil.

On a supposé que certains déplacements de l'œil pouvaient avoir lieu par contre-coup, mais rien n'est moins démontré.

Symptomatologie. — L'œil fait une saillie plus ou moins considérable hors de l'orbite, et, vu la direction du coup, c'est le plus souvent en avant et en bas que cette saillie a lieu; quelquefois l'œil poussé plus en dehors pend sur la joue; on ne l'a vu que très-rarement reposer sur le nez ou la paupière supérieure. Enfin, dans le fait de Verhaeghe, cité plus haut, l'œil complétement détaché avait roulé à terre.

Lorsque l'œil sorti de l'orbite est venu se placer au-devant des paupières, celles-ci tendent à se rapprocher et forment au globe oculaire un pédicule qu'entoure la conjonctive œdématiée ou ecchymosée. Les vaisseaux, les nerfs, les muscles, sont tiraillés ou déchirés; le globe lui-même est quelquefois rompu. La cornée subit quelques changements par suite de la compression qu'elle supporte; elle devient sèche, rugueuse, un peu opaque, comme on l'observe lorsque l'on comprime fortement le globe oculaire sur un cadavre. C'est ainsi que les choses sont décrites dans un fait rapporté par W. Jameson (4).

(1) *Annales d'oculistique*, t. XXVI, p. 90.
(2) *Annales d'oculistique*, t. XXXII, p. 94.
(3) Cité par Mackenzie, t. I, p. 623.
(4) *Dublin med. Press*, Janv. 1852.

La vision est altérée en proportion des lésions du nerf optique et de la cornée, mais le plus souvent elle est perdue temporairement. Henri de Hers a rapporté un cas où la vision était conservée, mais modifiée, car le malade, dont l'un des yeux avait été retranché, voyait avec l'œil déplacé les objets animés de mouvements ondulatoires.

Ces déplacements de l'œil sont assez souvent compliqués de plaies, de fracture de l'orbite, de la présence de corps étrangers et de désordres plus graves du côté du cerveau.

On reconnaît facilement l'espèce d'accident dont je viens de parler; mais dans le cas où l'œil est fortement tiré en dehors et où la vision est abolie, il est difficile de se prononcer sur l'état matériel des parties.

Le plus souvent ces graves lésions de l'œil ne portent aucune atteinte à la vie; dans quelques cas l'œil a repris ses mouvements et ses fonctions, mais quand le globe oculaire a été déplacé au point d'amener la déchirure du nerf optique, la vision est à jamais perdue.

TRAITEMENT. — Réduire l'œil déplacé et combattre l'inflammation qui peut survenir, telles sont les deux principales indications à remplir.

Si l'on est appelé immédiatement après l'accident, on doit, après s'être assuré qu'il n'y a point de corps étrangers, procéder à la réduction. Les paupières étant largement écartées, on presse doucement, mais d'une façon continue, sur l'œil qu'on repousse dans l'orbite, suivant l'axe de cette cavité. La réduction se fait quelquefois avec un certain bruit, et dès qu'elle est opérée, le blessé éprouve un soulagement marqué; la cornée reprend son brillant, sa transparence, son humidité; enfin les fonctions visuelles, dans les cas où il n'existe point de désordres profonds, se rétablissent promptement.

Si le chirurgien était appelé après le développement des accidents inflammatoires, devrait-il tenter la réduction? Quelques auteurs conseillent d'attendre; mais cette attente laisse à l'inflammation le temps de s'aggraver, tandis que si la réduction pouvait être opérée sans trop de douleur, ce serait un puissant résolutif. Il faut donc laisser à l'initiative du chirurgien une certaine latitude; car si la réduction est possible sans de grands efforts, il faut la conseiller.

La présence des corps étrangers exige une extraction préalable; cependant si le corps étranger n'était reconnu qu'après la réduction faite, il ne faudrait pas désespérer; un cas observé par White démontre que tout peut alors se passer très-bien : un tuyau de pipe, après avoir pénétré dans l'orbite, avait luxé l'œil et était resté si bien caché que White put réduire l'œil aisément; le rétablissement de la vue fut immédiat et parfait, seulement le blessé rendit à deux reprises différentes, dans un accès de toux, deux fragments de pipe, l'un de 5, l'autre de 3 centimètres.

Enfin, même dans les cas très-graves de dilacération de l'œil, la règle est encore de faire la réduction; les lésions apparentes ne permettent pas toujours d'affirmer qu'il ne restera pas un certain degré de vision.

et si l'œil est tout à fait perdu, on ne doit point oublier qu'il pourra servir de support à un œil artificiel.

5° Accidents produits par les armes à feu.

a. La déflagration de la poudre au voisinage de l'œil projette souvent dans cet organe un assez grand nombre de grains qui ont échappé à la combustion. Cet accident n'est point rare chez les mineurs et chez ceux qui manient journellement la poudre. La partie inférieure de la cornée est le plus souvent compromise; dans un cas cité par Mackenzie, le sujet étant penché vers la terre au moment où la poudre fit explosion, la moitié supérieure des deux cornées fut seule atteinte et resta opaque.

Des grains de poudre souvent assez volumineux peuvent rester indéfiniment dans l'épaisseur de la cornée et s'y enkyster; quelquefois cet enkystement a lieu sans aucun trouble, mais, dans d'autres cas, chaque grain de poudre sert de foyer à un travail phlegmasique qui peut avoir les conséquences les plus graves.

Les grains de poudre, franchissant l'épaisseur de la cornée, arrivent parfois jusqu'à l'iris qu'ils perforent et frappent le cristallin qui perd sa transparence. Cette opacité peut persister indéfiniment; dans un cas heureux où le cristallin était devenu opaque et où l'iris avait été perforé, on vit la portion opaque s'éclaircir graduellement au niveau de la fausse pupille et la vision se rétablir. La cataracte finit aussi par disparaître au niveau de la pupille naturelle.

b. Les *grains de plomb* projetés vers l'œil par les armes à feu déterminent des lésions variables. Un grain de plomb peut frapper simplement la sclérotique et l'ébranlement communiqué à la rétine a suffi, dans un cas cité par Lawrence, pour occasionner la cécité. On a vu ces grains métalliques se loger sous la conjonctive ou dans l'épaisseur de la sclérotique, mais le plus souvent ils pénètrent dans l'œil et y produisent des désordres faciles à comprendre.

Quand le grain de plomb se loge dans la chambre antérieure, les choses peuvent se passer encore assez heureusement; mais si le corps étranger a pénétré dans la partie profonde de l'œil, le décollement de la rétine et l'hémorrhagie de la choroïde entraînent, en général, une perte absolue et immédiate de la vision, bientôt suivie d'une inflammation assez vive, qui conduit trop souvent à la fonte purulente de l'œil.

Les accidents varient du reste de gravité selon la direction suivie par le grain de plomb. Dans un cas rapporté par Mackenzie, le grain de plomb avait pénétré au-dessus du bord supérieur de la cornée; il existait dans ce point une sorte de vésicule rougeâtre produite par une hernie de la choroïde, l'iris manquait à sa partie supérieure où il avait été détruit par le projectile; enfin, on voyait derrière la pupille un nuage rougeâtre produit par du sang épanché dans l'humeur vitrée. Cet œil s'atrophia peu à

peu, la partie inférieure de la cornée prit une forme concave en avant, et les humeurs devinrent d'une couleur jaune verdâtre.

Butter (1) a rapporté un cas où le grain de plomb était si solidement fixé dans le nerf optique au point où il vient se joindre à la rétine, qu'il fallut un effort considérable pour le détacher de la cavité où il était resté fixé pendant six ans et demi ; le malade avait perdu la vue immédiatement après l'accident.

Les exemples que je viens de rappeler suffisent à montrer la difficulté du diagnostic. L'existence d'une perforation sur la sclérotique ou sur la cornée indique bien la pénétration du grain de plomb dans l'œil ; mais pour le reste on n'a que des conjectures à émettre.

La marche des accidents jette quelque lumière sur le diagnostic, et le retour de douleurs intermittentes a été, dans la plupart des faits publiés, un des meilleurs indices de la présence du corps étranger.

On peut faire deux parts dans la thérapeutique des accidents qui surviennent souvent à la suite de ce genre de blessure.

Si la pénétration du grain de plomb dans l'œil donne lieu à une explosion d'accidents inflammatoires aigus, on doit avoir recours aux émissions sanguines, aux réfrigérants et à l'opium ; dans le cas où la tension inflammatoire de l'œil s'accompagnerait de douleurs atroces et d'une désorganisation imminente de l'œil, on devrait faire la ponction de cet organe.

Mais si les phénomènes inflammatoires sont latents et ne se manifestent que d'une façon intermittente, il sera plus difficile de prendre une décision. Deux conditions toutefois nous paraissent devoir exiger la recherche du corps étranger : 1° l'intensité de la douleur ; 2° l'inflammation sympathique de l'œil sain, si commune à la suite de tous ces accidents.

Lorsque le grain de plomb est visible dans la chambre antérieure, une simple ponction de la cornée suffit le plus souvent à le faire sortir ; mais quand on ne le distingue pas à priori, on doit tailler un lambeau à la partie supérieure de la cornée, glisser un stylet mousse derrière l'iris et à son bord inférieur pour voir si le grain de plomb ne s'y trouve pas, et en cas contraire enlever le cristallin en général opaque, puis explorer l'humeur vitrée avec un stylet. Si l'on sentait alors le grain de plomb, on pourrait l'enlever à l'aide d'une pince à branches minces.

Si après ces tentatives, justifiées seulement par la perte préalable de la vision, on ne trouvait point le corps étranger et si les accidents persistaient, on devrait enlever l'œil.

c. Les *grains de plomb faisant balle* et les *balles* détruisent immédiatement l'œil qu'elles frappent, à moins qu'elles ne le déplacent comme nous l'avons déjà indiqué ; une inflammation violente de l'œil et du tissu cellulaire de l'orbite est en général la conséquence de ces déplorables accidents. Les réfrigérants, les émissions sanguines et l'opium sont encore

(1) *Medical Gaz.*, vol. XIII, p. 888, 1834.

indiqués; souvent même il sera nécessaire de débrider largement la coque fibreuse de l'œil.

d. Les *capsules fulminantes* des armes de guerre envoient souvent dans l'œil des fragments considérables, et il n'est pas rare d'être consulté pour ce genre d'accident que Sichel a étudié avec soin. L'œil peut être détruit par une ophthalmite violente et primitive, ou bien il se produit une ophthalmie sympathique du côté opposé. Il est de règle, dans ce cas, de pratiquer l'extraction immédiate du corps étranger. C'est par un lambeau taillé sur la cornée qu'on doit aller à la recherche du fragment de capsule, mais si ce corps ne se rencontre point, Sichel conseille d'inciser le lambeau de la cornée et d'appliquer des émollients sur l'œil, dans l'espoir que le corps étranger sortira spontanément.

6° Brûlures.

Malgré la rapidité et l'énergie de l'occlusion des paupières, on observe quelquefois des brûlures de l'œil produites par la flamme, des fragments de bois brûlé, des gouttelettes de plomb fondu ou par des caustiques acides, métalliques ou alcalins, qui trop souvent sont projetés dans l'œil à la suite de dangereuses explosions.

La cornée et la conjonctive sont le plus souvent atteintes par les caustiques; quelquefois les agents destructeurs pénètrent jusqu'à la sclérotique; mais il est tout à fait rare de voir l'œil instantanément détruit par les caustiques.

Les corps en ignition qui n'ont avec l'œil qu'un rapide contact, certains liquides comme l'eau chaude, peuvent se borner à altérer l'épithélium conjonctival qui devient blanc, se soulève et tombe; quelquefois la cornée blanchit de suite, se dessèche et finit par se séparer. Si le corps est pourvu d'une grande quantité de calorique ou si son contact avec l'œil est trop prolongé, il se produit dans la cornée ou dans la sclérotique une eschare, et à la chute de la partie mortifiée l'œil se perfore.

Les acides, même faibles, produisent quelquefois des lésions fort graves de l'œil. Dans un cas cité par Desmarres, une jeune personne, tombée en syncope, reçut dans l'œil une grande quantité de vinaigre : la cornée devint immédiatement opaque, une ophthalmie très-intense se manifesta, et, quoique la tache eût diminué, la vision resta confuse.

Les acides très-énergiques peuvent perforer immédiatement la cornée; mais comme ils sont en général mitigés par l'eau, ils se bornent à rendre opaque tout ou partie de l'épaisseur de la cornée.

L'opacité de la cornée consécutive à l'application de l'acide sulfurique a été assez bien étudiée par Thomson (1). L'auteur, qui a entrepris sur les animaux un assez grand nombre d'expériences, croit que l'acide sulfu-

(1) *The Lancet*, 31 octobre 1840, page 209.

rique forme avec les lames superficielles de la cornée une combinaison chimique, telle qu'elle arrête l'action de l'acide sur les couches plus profondes qui restent transparentes.

Ces expériences auraient besoin d'être rapprochées d'observations cliniques recueillies avec soin. Aussi, ne prouvent-elles pas grand'chose quant à ce qui doit se passer sur l'homme. On a le plus souvent observé que les membranes escharifiées se détachent. Desmarres raconte un fait où douze jours après la projection d'acide sulfurique dans l'œil, la cornée et la sclérotique, qui avaient été touchées par le caustique, présentèrent une perte de substance à travers laquelle s'échappèrent le cristallin et une partie des humeurs de l'œil.

Certains caustiques métalliques, comme l'azotate d'argent et le chlorure de zinc, donnent lieu à une conjonctivite très-intense, et à une opacité de la cornée qui peut persister indéfiniment. Les substances alcalines, comme la potasse, ramollissent très-énergiquement cette membrane et la détruisent.

La chaux vive projetée dans l'œil agit comme un caustique énergique; elle coagule les matières albumineuses de la cornée et détruit cette membrane qui finit par se détacher au bout d'un temps plus ou moins long.

La chaux éteinte a une action différente : la cornée devient très-promptement blanche et opaque; la vision est tout à fait abolie ; mais le malade n'accuse point de notables douleurs.

Cette opacité si remarquable et si rapide de la cornée est due, comme l'a très-bien établi Gosselin (1), à la pénétration et au séjour de la chaux dans les lames de la cornée. Dans les expériences sur les animaux, cette infiltration de la cornée par la chaux s'est faite avec une remarquable facilité.

On peut résumer en trois points l'action de ces différents caustiques. Le premier accident est l'opacité rapide de la cornée; quoique cette opacité ne soit pas toujours l'indice d'une mortification de la membrane, trop souvent il se forme des eschares, qui souvent aussi comprennent la conjonctive; enfin, le dernier terme de ces graves lésions, c'est l'ophthalmite et la fonte purulente de l'œil.

TRAITEMENT. — Si la brûlure est produite par des corps en ignition, on aura recours aux topiques froids, et en particulier à la glace en permanence sur la surface de l'œil ; en même temps on administrera l'opium à l'intérieur, et si malgré ces moyens, il survient quelque réaction inflammatoire, on doit avoir recours aux émissions sanguines.

Les caustiques acides exigent des injections immédiates et très-étendues à la surface de l'œil avec de l'eau pure ou chargée de carbonate alcalin. Dès qu'on aura débarrassé la surface de l'œil de l'acide qu'elle renferme, on devra employer les moyens indiqués plus haut.

Les lésions produites par la chaux éteinte ont inspiré l'idée de re-

(1) *Archives générales de médecine*, 1855, vol. II, p. 573.

chercher un moyen qui pût débarrasser la cornée de la chaux infiltrée. Ce résultat ne saurait être atteint avec les collyres à l'acide chlorhydrique, moyen efficace, mais qui, sur les animaux mêmes, a été suivi d'une réaction inflammatoire violente. Bussy et Gosselin ont songé à employer des solutions sucrées, car le sucre forme avec la chaux un saccharate soluble. On sait, d'autre part, que la cornée se laisse très-facilement pénétrer par les liquides qu'on dépose à sa surface; aussi Gosselin a traité avec succès, à l'aide de solutions sucrées, des cornées devenues opaques par la chaux éteinte. Ces instillations doivent être très-souvent répétées pour être vraiment efficaces.

Il faut d'ailleurs savoir varier à propos l'emploi de ces divers moyens; ainsi dans un cas où de la poix fondue était tombée à la surface de la cornée, on avait en vain essayé de l'enlever; l'huile simple triompha de ces difficultés et permit de retirer la goutte de poix qui s'était répandue à la surface de la cornée.

Quelle que soit la bénignité apparente des accidents immédiats, il faut garder une prudente réserve sur les accidents consécutifs. On a vu des yeux à peine touchés par des caustiques se perforer au bout de quelques jours et ces perforations être suivies de la perte absolue de l'œil.

Un accident fréquent encore à la suite de ces brûlures de l'œil, c'est la formation de brides cicatricielles; d'où résultent des symblépharons et des ankyloblépharons. Les pansements les mieux conduits, la déchirure répétée des adhérences, n'empêchent point ces unions anomales de s'établir.

§ II. — Lésions traumatiques des différentes parties du globe de l'œil.

1° Lésions traumatiques de la cornée.

Nous passerons en revue ici la *contusion*, les *corps étrangers*, les *plaies* et les *fistules traumatiques de la cornée*.

a. Contusion. — Si la contusion de la cornée a été faible, tout peut se borner à la production d'une dépression légère au niveau du point frappé qui devient le siége, peu d'heures après l'accident, d'un épanchement blanchâtre interlamellaire. Cette petite taie s'efface lentement et plus ou moins complétement. Dans des cas moins heureux, une couche de la cornée semble frappée de mort par le choc et se détache au bout d'un certain temps : il résulte de là une petite ulcération qui souvent se vascularise par extension des vaisseaux de la conjonctive; enfin il reste le plus ordinairement une cicatrice indélébile au niveau du point contus.

b. Corps étrangers. — Les corps étrangers qui pénètrent dans la cornée sont des corps piquants ou des fragments de matière incandescente qui s'incrustent dans l'épaisseur de la membrane; aussi cet accident est-il très-fréquent chez les ouvriers qui limen et taillent les métaux, chez les casseurs de pierre, chez les forgerons, etc.

Ces corps étrangers, de forme variable, peuvent faire saillie à la surface de la cornée ou rester enfouis dans l'épaisseur de cette membrane. De ce siége variable du corps étranger résultent des symptômes tout-à-fait différents; si le corps étranger fait à la surface de la cornée une saillie notable, il irrite constamment par sa pointe la surface interne des paupières et amène un spasme douloureux de l'orbiculaire, un abondant écoulement de larmes, une kérato-conjonctivite très-aiguë et souvent des désordres plus profonds et plus graves de l'œil. Mais si le corps étranger est enfoui dans la cornée, cette membrane peut montrer une tolérance vraiment trompeuse à l'égard de celui-ci.

Quoiqu'on ait vu exceptionnellement des corps étrangers s'incruster dans la cornée et y rester indéfiniment sans produire d'altération de cette membrane, le plus souvent il se forme autour du corps étranger un cercle blanchâtre, sorte d'infiltration plastique entre les lames de la cornée. Sur le point occupé par le corps étranger on observe quelquefois une eschare du tissu cornéen, et quand les parties sphacélées se détachent, le corps étranger devient mobile et peut être entraîné au-dehors; on voit alors un petit ulcère qui ne tarde point à se recouvrir d'une cicatrice légèrement opaline.

L'oxyde de fer, si souvent projeté dans l'œil de ceux qui frappent le fer en ignition, donne lieu à des cicatrices brunes dues à un dépôt d'oxyde de fer; enfin, quand ces corps irritants ont séjourné pendant quelque temps dans la cornée, ils peuvent y développer une vascularisation anormale.

Le diagnostic des corps étrangers de la cornée est le plus souvent très-facile; mais si l'on ne prend pas le soin d'examiner l'œil à l'éclairage oblique, on peut méconnaître leur présence alors même qu'ils sont assez volumineux. Ainsi quand des corps étrangers brunâtres sont placés sur la partie centrale de la cornée et dans la direction de la pupille également de couleur foncée, on peut ne point les apercevoir si l'on regarde l'œil d'avant en arrière; la couleur foncée de l'iris doit aussi, dans quelques cas, être une cause d'erreur.

L'extraction de ces corps étrangers est de règle absolue, et, si l'opération était rendue impossible par un spasme convulsif des paupières, on devrait anesthésier le malade. On a proposé de dissoudre, à l'aide de collyres iodurés, les paillettes de fer, si souvent projetées dans la cornée; mais c'est un moyen long, incertain, auquel il faut toujours préférer l'extraction.

Au seul point de vue du manuel opératoire, on doit distinguer les corps étrangers superficiels des corps étrangers interstitiels. On détache facilement les premiers avec la pointe d'un bistouri aigu ou mieux avec une aiguille à cataracte. On dirige l'œil du malade de telle sorte qu'on puisse facilement apercevoir le corps étranger; fixant alors le globe en le comprimant légèrement avec la pulpe de l'indicateur gauche, on approche peu à peu de la cornée la pointe de l'instrument qu'on fait ensuite glisser

par un mouvement brusque sur le corps étranger; en général, si le coup porte, le corps étranger est facilement enlevé.

Quand les corps étrangers sont interstitiels, on ne peut plus les détacher qu'en faisant une légère incision aux couches superficielles de la cornée qui les recouvrent. La mobilité naturelle de l'œil rend l'extraction de ces corps très-difficile; de plus on peut craindre de voir, pendant ces tentatives, le corps étranger tomber dans la chambre antérieure. C'est pour empêcher ce dernier accident et en même temps pour fixer l'œil, qu'on a conseillé de faire un peu en dehors du corps étranger la ponction de la cornée avec une aiguille à paracentèse : en pressant légèrement avec une des faces de l'aiguille en dedans de la cornée on soutient le corps étranger, tandis qu'avec l'autre main armée d'un couteau à cataracte, on incise la cornée et on dégage le corps étranger; mais on ne doit avoir recours à cette double opération qu'après s'être assuré que le corps ne peut pas être extrait par le moyen plus simple que j'ai indiqué tout d'abord.

Durant ces tentatives d'extraction, des corps étrangers ont pu tomber dans la chambre antérieure, il faut alors agrandir l'incision de la cornée et les extraire.

c. Plaies. — Les *piqûres*, qu'on observe assez souvent chez les individus qui manient l'aiguille et surtout chez les enfants inexpérimentés, sont en général peu graves quand la pointe de l'instrument piquant ne va point perforer les parties plus profondes de l'œil. Les cataractes consécutives à ces plaies de la cornée sont dues à la pénétration du corps piquant, soit dans la capsule antérieure, soit dans la substance même du cristallin.

Ces piqûres sont quelquefois compliquées de la présence du corps étranger dans l'épaisseur de la cornée : ainsi les piquants du marron d'Inde se brisent souvent dans la cornée; il doit en être ainsi des épis de blé qui, au dire de Mackenzie, dans un certain district d'Écosse, font de cinquante à soixante aveugles par année.

Le repos de l'organe blessé, les applications froides, les antiphlogistiques et quelques dérivatifs sur le tube intestinal forment tout le traitement.

Les *coupures* de la cornée se réunissent très-souvent par première intention. Quoiqu'il s'agisse ici d'un tissu non vasculaire, les surfaces coupées exhalent un plasma qui contribue à la réunion de la plaie. Cette réparation peut s'opérer sans développement de vaisseaux et sans opacité de la cornée.

Dans des cas moins heureux, l'accolement des deux lèvres de la plaie s'accompagne d'un développement vasculaire et de l'opacité de la cicatrice. Des expériences sur les animaux et des faits cliniques établissent que, dans ces cas, la vascularisation est partie de la conjonctive préalablement enflammée. Il ressort de ce simple fait une conséquence importante, c'est de ne point pratiquer l'opération de la cataracte par extraction chez des individus déjà atteints d'une conjonctivite.

Indépendamment des changements qui se manifestent dans la cornée

à la suite de ces coupures, il est deux accidents qui méritent plus particulièrement de fixer l'attention : ce sont les *fistules de la cornée* et la *hernie de l'iris*.

On voit, mais rarement, à la suite des plaies de la cornée, persister un petit orifice par lequel s'écoule, tantôt d'une façon continue, tantôt à intervalles variables, une certaine quantité d'humeur aqueuse. Ces fistules traumatiques de la cornée peuvent être permanentes; l'œil est alors constamment baigné de liquide, il a perdu sa consistance et subi dans sa forme les modifications que lui impriment les contractions musculaires. D'autres fois la fistule se ferme et s'ouvre tour à tour; la cicatrice, d'une ténuité extrême, cède sous le moindre effort, l'humeur aqueuse s'écoule, puis la fistule se ferme de nouveau pour se rouvrir plus tard. Ces fistules traumatiques guérissent difficilement.

Lorsque la blessure est située à l'union de la sclérotique avec la cornée, au point où existe encore la conjonctive, il peut arriver que, les lèvres de la cornée restant béantes, la conjonctive se cicatrise; de là résulte que l'humeur aqueuse, soulevant la conjonctive, forme une petite vésicule transparente qu'il suffit de rompre pour vider la chambre antérieure et faire perdre à l'œil sa consistance.

Une complication fort grave des coupures de la cornée, c'est *la hernie de l'iris*, assez fréquente à la suite des plaies qui intéressent la cornée dans sa circonférence voisine de la sclérotique. Quand l'humeur aqueuse s'écoule brusquement, elle entraîne avec elle l'iris et la hernie a lieu. C'est tantôt le bord pupillaire de l'iris, tantôt le corps de cette membrane qui fait saillie entre les lèvres de la cornée.

Les conséquences de cet accident sont variables. Quelquefois une certaine étendue de l'iris reste fixée entre les deux lèvres de la cornée, et la plaie guérit avec une déformation notable de la pupille; dans d'autres cas, la portion herniée de l'iris forme une tumeur qui subit tous les phénomènes de l'étranglement : elle se gonfle d'abord, devient douloureuse, s'accompagne d'une assez vive photophobie, puis se flétrit et tombe; la cicatrisation s'opère sur la surface détachée de la tumeur. D'autres fois, la tumeur formée par l'iris augmente peu à peu de volume, et l'on a vu de la sorte tout l'iris se dérouler dans la plaie. Les choses ne se passent pas toujours d'une façon aussi heureuse; une inflammation violente s'empare quelquefois de l'intérieur de l'œil, et l'ophthalmite suppurée est le dernier terme de cet accident.

Les simples coupures de la cornée exigent l'occlusion des paupières, le repos absolu de l'œil, unis à une douce compression. Rarement il est nécessaire d'avoir recours à l'application des réfrigérants à sa surface. A l'aide de ces trois moyens, on arrive dans l'opération de la cataracte par extraction à maîtriser le développement des accidents inflammatoires et à mener à bonne fin la cicatrisation de la plaie.

Les complications ajoutent à la difficulté de la guérison. Ainsi les fistules traumatiques ont quelque tendance à rester béantes; l'occlu-

sion des paupières, la compression du globe et de très-légères cautérisations de la fistule à l'aide d'un crayon très-effilé d'azotate d'argent, constituent le meilleur mode de traitement.

La hernie de l'iris est souvent d'un grand embarras pour le chirurgien. S'il est appelé au moment de l'accident, il peut essayer de réduire directement à l'aide d'un stylet mousse la portion herniée. La chloroformisation du malade est alors un utile adjuvant. Mais cette manœuvre exige de grands soins pour ne pas déchirer l'iris; d'ailleurs, elle reste souvent insuffisante. La mydriase artificielle par la belladone est un moyen excellent quand on agit sur une hernie du bord pupillaire de l'iris, dans une plaie voisine du centre de la cornée. Il est évident que, dans des conditions inverses, la dilatation de l'iris ne peut que contribuer à l'accroissement de la partie herniée.

On peut employer de plusieurs façons les préparations belladonées : je donne la préférence, dans ce cas, à un légér collyre de sulfate d'atropine (0,02 pour 15 gram. d'eau) dont on instille chaque heure une goutte dans l'œil. Si l'emploi de ce collyre n'est pas promptement suivi de l'effet désiré, on peut se servir avec avantage, comme l'indique Desmarres, des réfrigérants unis à la belladone. Cet oculiste applique sur l'œil des compresses trempées dans une forte infusion de belladone et jusquiame, additionnée d'extrait de belladone : on entoure de glace ces compresses qu'on renouvelle très-souvent. On a vu ce moyen n'agir qu'au bout de deux ou trois jours, mais il est, dans certain cas, d'un effet puissant, puisqu'il combat la phlogose de l'iris, en même temps qu'il sollicite la dilatation de la pupille.

Si les moyens précédents sont insuffisants, il reste à exciser la partie herniée ou à la réduire peu à peu à l'aide de cautérisations au nitrate d'argent, renouvelées tous les deux ou trois jours. C'est à ce dernier moyen que nous donnons la préférence : on effile avec soin un crayon d'azotate d'argent, et l'on touche légèrement la surface de la hernie, après avoir fait écarter largement les paupières, puis on injecte à la surface de l'œil de l'eau fraîche, et on abandonne alors les paupières à elles-mêmes; peu à peu la tumeur irienne s'affaisse et disparaît, il ne reste plus qu'une cicatrice noirâtre à la surface de la cornée, et la déformation pupillaire est peu appréciable.

2° Corps étrangers de la chambre antérieure.

Les corps étrangers qui ont pénétré dans l'humeur aqueuse peuvent être libres ou bien fixés à la face interne de la cornée, à l'iris, au cristallin, ou bien enfin entourés d'une couche légère de lymphe plastique qui les isole, pour ainsi dire, du milieu ambiant. L'iritis et la cataracte capsulaire sont deux accidents fréquemment causés par la présence de ces corps étrangers. L'épanchement de pus dans la chambre antérieure et la fonte consécutive de l'œil peuvent aussi survenir. Enfin, si le corps étranger

vient à se revêtir d'une couche de lymphe plastique, l'explosion des accidents inflammatoires est quelquefois arrêtée.

L'extraction du corps étranger est tout d'abord indiquée : au moment de l'accident, on pourra quelquefois l'extraire en agrandissant la plaie qui lui a donné passage; plus tard, on devra se créer une nouvelle voie. On ne doit point reculer devant l'extraction, même au moment où les accidents inflammatoires sont développés : l'extraction du corps étranger est, en effet, le meilleur des antiphlogistiques.

3° Lésions traumatiques de l'iris.

Les *piqûres* de l'iris sont quelquefois suivies d'un épanchement sanguin et très-souvent d'une inflammation qui entraîne pour conséquences une rétraction du tissu de l'iris et une déformation pupillaire.

Les *plaies* étendues s'accompagnent d'un épanchement sanguin plus ou moins considérable, et d'une réaction inflammatoire plus vive. Si la solution de continuité n'atteint pas le bord pupillaire, il en résulte une pupille artificielle qui peut persister indéfinitivement.

Le *décollement* de l'iris n'est point un accident rare. Le grand bord de cette membrane se détache alors du cercle ciliaire, et il en résulte en ce point une ouverture plus ou moins large; quelquefois le décollement est très-considérable, et le lambeau irien tombe en avant. Mackenzie n'a jamais vu l'iris décollé reprendre sa position normale. Quelquefois au décollement de l'iris se joint une déchirure de cette membrane.

On peut observer, à la suite de contusions sur l'œil, une ou plusieurs déchirures du cercle interne de l'iris; ces lésions s'accompagnent d'une dilatation permanente et considérable de la pupille, en même temps que de troubles visuels étendus.

Souvent ces désordres de la vue s'améliorent à la longue, et le chirurgien ne saurait être trop réservé sur le pronostic. Whililooper, qui a rapporté quelques observations de ce genre de lésions, conseille de faire usage, pour améliorer la vision, d'un encadrement de lunettes auquel on fixe, du côté correspondant à l'œil malade, une plaque opaque d'acier mince ou d'écaille et pourvue à son centre, au point qui correspond à la pupille, d'une ouverture circulaire ou d'une petite fente transversale. Cette petite ouverture joue ici le rôle de la pupille en diminuant la quantité des rayons qui pénètrent dans l'œil.

4° Lésions traumatiques du cristallin et de sa capsule.

Les plaies pénétrantes de la capsule, qu'il s'agisse d'une piqûre ou d'une coupure, sont très-promptement suivies d'une opacité capsulaire ou capsulo-lenticulaire. Il est assez curieux de rechercher le mécanisme de cette opacité et de suivre le mode de disparition du cristallin devenu opaque: car le chirurgien est souvent conduit à faire, dans un but thérapeutique, des plaies de la capsule.

Si la plaie de la capsule est large, l'humeur aqueuse pénètre facilement dans l'épaisseur du cristallin et le rend opaque : la substance cristalline, gonflée par l'infiltration de l'humeur aqueuse, vient faire saillie en dehors des lèvres de la plaie, sous forme d'un champignon blanchâtre, puis peu à peu cette partie exubérante se résorbe, et est remplacée par un nouveau fongus du cristallin; la lentille peut ainsi se résorber complétement. Mais il arrive parfois que la solution de continuité de la capsule s'oblitère, et que le travail de résorption s'arrête dans sa marche; ainsi dans l'opération par kératonyxis où l'on cherche à reproduire de semblables conditions, on est souvent obligé de revenir plusieurs fois à ces déchirures de la capsule.

Il peut arriver qu'après la résorption complète du cristallin, la capsule devenue opaque se fronce et s'affaisse sur elle-même; il reste alors une membrane ridée, opaque, qui constitue ce que l'on a appelé la cataracte *siliqueuse*.

Lorsque la coupure de la capsule cristalline est étroite et que la réunion s'opère très-promptement, le cristallin devient opaque, mais il ne se produit plus aucun des changements que je viens de mentionner. L'opacité est absolue et persistante.

En même temps que ces changements s'opèrent dans la substance du cristallin, on constate souvent dans les parties voisines des traces de phlegmasie : telles sont les adhérences irido-capsulaires. Mais quelquefois il s'agit d'altérations plus profondes de l'œil : on voit trop souvent, à la suite de ces plaies, la choroïde s'enflammer, donner lieu à des exsudats qui décollent la rétine ou s'ossifient; enfin la capsule cristalline même peut s'infiltrer de matières calcaires et l'œil s'atrophie.

Je rappellerai que les contusions du globe de l'œil sont quelquefois suivies d'une opacité rapide du cristallin et de sa capsule, quoiqu'il n'y ait point eu de lésion directe; le mode de production de cette cataracte est assez difficile à comprendre.

Enfin il a été question, à propos des ruptures de l'œil, du déplacement sous-conjonctival du cristallin; mais je dois signaler ici les déplacements traumatiques de cette lentille qui ont lieu dans l'intérieur de l'œil.

Tantôt le cristallin, séparé de ses attaches, n'éprouve qu'un déplacement incomplet, et subit un mouvement de bascule, c'est ce que l'on pourrait appeler la subluxation du cristallin; tantôt il a quitté en totalité la place qu'il occupait pour se porter soit dans la chambre antérieure, soit dans la chambre postérieure, soit dans le corps vitré; il y a alors luxation complète.

Ces divers déplacements peuvent succéder à la commotion, à la contusion, aux plaies du globe oculaire. Enfin, dans l'opération de la cataracte par abaissement, le chirurgien se propose de faire passer le cristallin dans le corps vitré.

La luxation du cristallin peut se produire au moment même de l'accident ou à une époque plus ou moins éloignée. Dans un certain nombre

de cas et principalement dans les déplacements en avant ou en arrière de l'iris, le traumatisme ne semble jouer que le rôle d'une simple cause occasionnelle, et l'on doit faire intervenir les maladies de l'appareil cristallinien et du corps vitré, car on voit quelquefois le cristallin se déplacer spontanément. Quel que soit le sens du déplacement, le cristallin peut conserver sa transparence ou devenir opaque; parfois il a subi une notable diminution dans son volume et perdu sa forme normale.

Indépendamment des symptômes résultant du traumatisme, la luxation du cristallin se traduit par un certain nombre de signes communs à toutes les variétés; tels sont: la dilatation de la pupille, le tremblement de l'iris dans les mouvements du globe, les troubles de la vision et de l'accommodation.

Si le cristallin est tombé dans la chambre antérieure, l'iris se trouve refoulé en arrière et éloigné de la cornée, et par l'examen ophthalmoscopique (éclairage oblique et direct) il est facile de reconnaître la situation du cristallin.

Si la lentille est déplacée en arrière de l'iris, celui-ci paraît bomber en avant et se rapproche de la cornée, en sorte que la chambre antérieure est rétrécie en un point. A l'ophthalmoscope on distingue un demi-cercle noir divisant la pupille en deux moitiés et correspondant au bord du cristallin. Dans les cas de luxation pré ou rétro-iridienne, on a observé la diploplie monoculaire.

Enfin le déplacement dans le corps vitré est quelquefois difficile à reconnaître. On constate les signes communs aux luxations du cristallin: dilatation de la pupille, tremblement de l'iris, absence d'accommodation que l'on peut corriger par l'emploi de verres convexes, mais il est souvent malaisé de distinguer la lentille déplacée; on y parvient cependant quelquefois par un examen attentif, et on découvre à la partie inférieure du corps vitré un corps flottant, à contours nettement circonscrits.

La luxation du cristallin ne détermine quelquefois ni inflammation, ni douleur; tout se borne aux troubles de la vision plus ou moins marqués, selon que la lentille a conservé sa transparence ou est devenue opaque. Cette bénignité des symptômes s'observe même dans certains cas où le cristallin luxé peut passer tour à tour de la chambre postérieure dans la chambre antérieure, et *vice versâ*, selon l'inclinaison de la tête.

Mais il n'en est pas toujours ainsi, et le cristallin déplacé, agissant à la façon d'un corps étranger, détermine parfois une inflammation plus ou moins vive. Cet accident paraît être plus particulièrement redoutable lorsque le cristallin, après la déchirure de la capsule, vient se placer entre elle et la face postérieure de l'iris. Des douleurs vives, une réaction inflammatoire intense sont la conséquence de la compression exercée sur une partie si riche en vaisseaux et en nerfs. Du pus ne tarde point à se montrer à l'intérieur de l'œil qui se vide et ne représente plus bientôt qu'un informe moignon. Dans quelques cas plus heureux, le cristallin, s'il est mou, peut se dissoudre ou, s'il est dur, diminuer peu à peu de

volume au point de former une masse flottante dans les chambres de l'œil.

Mackenzie rapporte un cas où le cristallin, à la suite d'un coup de pierre sur l'œil, était venu se placer entre la capsule et l'uvée; la cornée était plus saillante qu'à l'état normal et un peu trouble, et l'iris, poussé en avant par le cristallin déplacé, était venu s'appliquer contre la face postérieure de la cornée; il y avait une vive et douloureuse inflammation. Mackenzie vit le malade quatre semaines après l'accident, pratiqua de suite une petite section au bord supérieur de la cornée, et le cristallin mou et désorganisé s'échappa aussitôt. Quand le malade quitta Glascow, il n'y avait plus qu'une rougeur zonulaire marquée, et des lambeaux de capsule opaque dans la pupille dilatée; la vision, complétement abolie d'abord, semblait revenir à un léger degré, car le malade distinguait déjà la lumière de l'obscurité.

Lorsque le cristallin, sorti de sa capsule, franchit la pupille et vient se loger entre l'iris et la cornée, il peut se dissoudre, mais le plus souvent il se gonfle, devient opaque et détermine par sa présence des douleurs vives qui s'exaspèrent quelquefois la nuit. Mackenzie cite un cas où une douleur péri-orbitaire avait fortement tourmenté le malade pendant la nuit durant les neuf semaines qui s'étaient écoulées depuis l'accident, mais dès qu'on eut extrait le cristallin, la douleur disparut et le sommeil revint, quoique la vision ne se rétablît pas.

Enfin la luxation du cristallin dans le corps vitré paraît la moins grave de toutes. Les malades recouvrent la vision au bout de quelque temps. Quelquefois cependant le cristallin, opaque et devenu flottant dans le corps vitré ramolli, peut se déplacer, agir à la façon d'un corps étranger mobile, repasser dans la chambre antérieure et déterminer des accidents inflammatoires.

Traitement. — Nous dirons plus tard, en parlant de la cataracte et de son traitement, quelle doit être la conduite du chirurgien lorsque le cristallin est devenu opaque à la suite d'un traumatisme.

Dans le cas de luxation, si le cristallin est resté transparent, s'il ne détermine pas de réaction inflammatoire ni de troubles de la vision, on peut attendre et chercher à obtenir sa réduction par l'emploi combiné des collyres à l'atropine et à l'ésérine, qui ont pour effet de dilater et de resserrer alternativement la pupille.

Dans l'imminence d'accidents inflammatoires redoutables et qui peuvent si gravement compromettre l'intégrité de l'œil, il faut, le plus promptement possible, procéder à l'extraction du corps étranger.

Lorsque le cristallin est venu se placer entre la capsule et l'uvée, ou dans la chambre antérieure, on peut l'extraire facilement par une petite incision à la partie supérieure de la cornée en suivant les préceptes que j'indiquerai plus bas à l'article *cataracte*. On devra, après cette opération, employer les réfrigérants sur l'œil et, si quelques douleurs persistent, on prescrit avec avantage l'opium et le calomel. Cette extraction du cristallin n'est que rarement suivie d'une transparence complète de la pupille;

le plus souvent des lambeaux de la capsule restent opaques; mais s'il n'existe point de lésions plus profondes de la choroïde, le malade recouvre en partie la vision et, dans tous les cas, est débarrassé des douleurs qui le tourmentaient.

5° Lésions traumatiques de la sclérotique, de la choroïde et de la rétine.

On observe sur ces membranes des piqûres ou des coupures. Les simples piqûres de la sclérotique sont sans gravité, mais elles peuvent devenir sérieuses par suite des lésions de la choroïde et de la rétine. L'hémorrhagie qui peut suivre la piqûre d'un vaisseau de la choroïde, l'inflammation de cette membrane, le décollement de la rétine, sont des accidents redoutables qui doivent se présenter à l'esprit du chirurgien.

Les coupures de la sclérotique s'accompagnent très-souvent d'une hernie de la choroïde ou de la sortie du corps vitré, suivant la profondeur de la lésion. Quelquefois les cellules du corps vitré s'infiltrent de sang et forment entre les lèvres de la plaie une sorte de fongus rougeâtre qu'on peut exciser avec des ciseaux. Dans des cas plus immédiatement graves, l'expulsion du corps vitré est suivie de l'affaissement de l'œil et de la perte immédiate de la vision. On a vu, mais rarement, à la suite d'une plaie de la sclérotique, la conjonctive se cicatriser et la solution de continuité faite à la membrane fibreuse persister au point de laisser la choroïde saillante au dehors. Cette condition crée un danger permanent, car la moindre pression sur l'œil peut être suivie d'accidents redoutables.

Les plaies de la sclérotique s'accompagnent assez souvent de déchirure ou de décollement de l'iris; on voit quelquefois, dans ce cas, la vision se conserver tout en restant diffuse. Mais il est facile d'améliorer cette vision imparfaite en faisant usage de verres convergents, garnis d'un diaphragme offrant un trou correspondant à l'ouverture laissée par l'iris détaché.

Ces plaies commandent le traitement général que nous avons déjà indiqué à propos des plaies des autres parties de l'œil, mais lorsqu'il s'agit d'une hernie de la choroïde, il faut particulièrement insister sur l'immobilité, l'occlusion des paupières et les réfrigérants.

Il a été question, à propos des ruptures du globe oculaire, des déchirures de la sclérotique et de la choroïde. Nous n'avons rien à ajouter à ce que nous avons dit des ruptures de la sclérotique; nous insisterons seulement sur les ruptures isolées de la choroïde, c'est-à-dire sur les solutions de continuité de cette membrane siégeant en un point du fond de l'œil où la sclérotique et la rétine sont restées continues.

Cette singulière lésion, bien étudiée par Caillet (1), peut être produite par l'action de causes directes ou indirectes déterminant une contusion ou une commotion violente du globe oculaire. Le mécanisme de la déchirure a été expliqué de la manière suivante : la choroïde étant unie à la

(1) *Des ruptures isolées de la choroïde* (thèse de Strasbourg, 1869).

sclérotique en arrière, au pourtour de la pupille, et en avant au niveau de l'ora serrata et des procès ciliaires, si la sclérotique se trouve aplatie par l'action d'une violence extérieure, la choroïde, qui représente une surface sphérique à rayon plus petit, ne peut se prêter à une distension égale à celle de la sclérotique, et cède dans le point le plus faible, c'est-à-dire au voisinage du nerf optique.

La rétine, adossée à la face interne de la choroïde sans lui adhérer, se laisse plus facilement décoller. Cependant on observe quelquefois sa déchirure dans le point correspondant à la rupture de la choroïde, et Caillet en rapporte deux cas empruntés à Sœmisch et à Wharton Jones.

Indépendamment des troubles de la vision dépendant du traumatisme et qui peuvent disparaître plus ou moins complétement selon la gravité des lésions, la rupture de la choroïde peut être reconnue par l'examen ophthalmoscopique qui permet de constater dans le voisinage du pôle postérieur, non loin de la tache jaune, et plus souvent en dehors qu'en dedans du nerf optique, la présence d'une bandelette longue et étroite, à concavité dirigée vers la pupille. Quelquefois il existe deux ou trois ruptures, le plus souvent parallèles. Dans deux cas observés par de Græfe et Frank, les ruptures partaient des bords de la papille en forme de rayons.

Au début, ces bandelettes présentent une coloration d'un rouge sombre, due à l'infiltration sanguine, mais plus tard on constate un reflet blanc brillant déterminé par les fibres de la sclérotique mises à nu. Quand la rétine est intacte, on peut suivre les vaisseaux de cette membrane qui passent au-devant de ces bandelettes blanchâtres sans offrir aucune interruption, aucune altération soit dans leur couleur, soit dans leurs contours. Ce dernier signe devient surtout évident lorsque l'on fait usage de l'ophthalmoscope binoculaire de Giraud-Teulon.

Quant aux troubles fonctionnels résultant de la rupture isolée de la choroïde, ils se bornent parfois à la persistance d'un scotome correspondant au siége de la rupture. Enfin, on a parfois observé une perte graduelle de l'acuité de la vision, sans que l'ophthalmoscope permît de découvrir aucune modification du fond de l'œil.

Il va sans dire que le traitement des ruptures de la choroïde ne présente rien de particulier, et doit consister à prévenir l'invasion d'accidents inflammatoires à l'aide des moyens appropriés.

6° Corps étrangers dans l'humeur vitrée.

Des corps étrangers extraordinairement volumineux ont pu, à l'insu des malades et des médecins, séjourner dans l'humeur vitrée. Ainsi O'Beirne (1) rapporte qu'un clou long de trois quarts de pouce séjourna dans l'œil pendant trois semaines, et Castelnau a publié (2) un fait non moins cu-

(1) *Dublin med. Press*, juillet 1841.
(2) *Arch. gén. de méd.*, 2 octobre 1842.

rieux, car un fragment d'acier d'un demi-pouce de long resta pendant trois ans et demi dans l'intérieur de l'humeur vitrée. D'autres faits analogues ont été publiés par Ansiaux, Critchett, etc.

Si la présence du corps étranger dans l'humeur vitrée est immédiatement suivie d'accidents inflammatoires aigus, l'œil peut se perdre très-promptement, mais, dans quelques cas, ces corps étrangers sont à la fois ignorés du malade et du médecin. Le sang épanché primitivement dans l'œil se résorbe peu à peu, et l'inflammation s'éteint progressivement. Cependant, on voit le plus souvent survenir quelques troubles profonds qui ne doivent point être oubliés du chirurgien; ainsi l'iris se décolore, la pupille se resserre, le cristallin devient opaque et l'atrophie de l'œil est souvent la conséquence de cet accident méconnu.

D'autres fois il existe des douleurs assez vives, souvent intermittentes. Chez le malade observé par de Castelnau, cette intermittence a été de deux ans; les douleurs furent d'abord très-vives durant deux jours et deux nuits, et disparurent le quatrième jour pour ne plus se manifester qu'au bout de deux ans. On a vu aussi la plaie par laquelle le corps étranger avait pénétré dans l'œil se rouvrir au bout d'un certain temps et le laisser sortir au dehors.

Une conséquence très-grave du séjour prolongé des corps étrangers dans l'intérieur de l'œil, c'est le développement d'une inflammation sympathique dans l'œil du côté opposé, et l'on verra avec quelle facilité ces inflammations sympathiques sont suivies de la perte complète de l'œil.

Il est souvent difficile de se prononcer sur l'existence d'un corps étranger dans l'humeur vitrée; un examen très-attentif à l'œil nu peut quelquefois conduire à la vérité, mais l'emploi de l'ophthalmoscope sera ici très-utile, dès que l'épanchement sanguin aura été dissipé.

On a vu, comme dans le cas de Castelnau, ces corps étrangers sortir d'eux-mêmes au dehors, mais la lenteur avec laquelle s'accomplit leur expulsion ne permet pas d'attendre, et dès qu'on s'est assuré de la présence d'un corps étranger dans l'humeur vitrée, on doit procéder à une extraction immédiate. Il ne peut être tracé de règles générales sur ce point de médecine opératoire; seulement si le corps fait quelque saillie dans un point, c'est à ce niveau qu'on doit chercher à pratiquer l'extraction.

ARTICLE II.

LÉSIONS VITALES ET ORGANIQUES DU GLOBE OCULAIRE.

Nous diviserons cet article en deux parties, et nous étudierons successivement les lésions qui attaquent à la fois la totalité ou la presque totalité du globe de l'œil et celles qui restent plus ou moins exactement limitées à une des parties constituantes de l'organe. Mais, contrairement à l'ordre adopté pour les lésions traumatiques, nous commencerons

par l'étude des lésions vitales et organiques propres à chaque partie constituante du globe oculaire.

A. — LÉSIONS VITALES ET ORGANIQUES PROPRES A CHAQUE PARTIE CONSTITUANTE DU GLOBE OCULAIRE.

§ I. — Lésions vitales et organiques de la conjonctive.

1° Inflammations (conjonctivites).

La plupart des auteurs d'ophthalmologie décrivent à part l'*hypérémie de la conjonctive*. Après avoir cherché attentivement les particularités d'origine et de symptomatologie spéciales à cette affection, et susceptibles d'établir avec les conjonctivites franches des différences importantes, nous avons trouvé que toutes les causes qui provoquent la conjonctivite commencent par amener l'hypérémie de la muqueuse, soit directement, soit par action réflexe. L'altération des sécrétions de l'œil dans la conjonctivite est seule caractéristique de la phlegmasie oculaire; mais, comme c'est une lésion de la période confirmée, il s'ensuit qu'au début la distinction est tout à fait impossible. Il nous a semblé, par conséquent, qu'il valait mieux faire rentrer dans un chapitre unique l'hypérémie et l'inflammation de la conjonctive, qui, d'ailleurs, donnent lieu aux mêmes indications thérapeutiques.

L'inflammation de la conjonctive est extrêmement fréquente et revêt des formes variées. Afin d'éviter de nombreuses répétitions, il ne sera pas inutile d'exposer tout d'abord l'étiologie et la symptomatologie communes à toutes les conjonctivites.

Étiologie. — Les causes des conjonctivites sont prédisposantes et occasionnelles.

Causes prédisposantes. — Bien qu'on puisse rencontrer ces affections à tout âge, c'est dans l'enfance et la jeunesse qu'elles sont le plus fréquentes. La même remarque peut être faite à propos des maladies cutanées, mais cela tient surtout à la prédominance de la scrofule qui exerce son influence sur toutes les membranes tégumentaires à cette période de la vie.

Les *climats* froids et surtout humides, comme la Hollande, l'Allemagne du nord, l'Angleterre, sont particulièrement favorables au développement des conjonctivites. On peut expliquer cette influence par la fréquence plus grande des causes occasionnelles, telles que les refroidissements, et aussi par la généralisation de la scrofule dans ces pays privés pendant plusieurs mois de soleil.

L'*épidémie* joue un grand rôle dans la dissémination des ophthalmies. Elle paraît agir même indépendamment de causes plus générales, et l'on voit souvent régner dans les armées des conjonctivites épidémiques, sans qu'il y ait une fréquence plus grande des causes ordinaires qui engendrent cette affection. D'autres fois, ces conjonctivites épidémiques surviennent comme symptôme secondaire d'une maladie générale également

épidémique; c'est ainsi qu'on les rencontre dans les fièvres éruptives, la scarlatine, la rougeole, l'érysipèle, la grippe et quelques autres affections catarrhales : ces cas rentrent dans la description particulière de ces maladies.

La *contagion* ne peut guère être séparée de l'épidémie dans l'étiologie de la conjonctivite. Non-seulement elle est évidente dans les cas où il existe une sécrétion virulente, directement inoculable; mais elle joue un rôle important dans presque toutes les autres formes d'ophthalmie. Gosselin a bien fait ressortir l'importance de cet élément étiologique, spécialement dans les conjonctivites catarrhales et granuleuses.

Le *tempérament* et les *conditions diathésiques individuelles* ont une influence capitale sur la fréquence et la marche des conjonctivites. Toutefois, il ne faut pas exagérer la valeur de ces causes : toute ophthalmie survenant chez un scrofuleux n'est pas nécessairement liée à la scrofule, mais elle a de grandes chances pour être modifiée dans ses allures par cette diathèse. De même, on n'est pas toujours en droit d'appeler arthritiques les ophthalmies qui surviennent chez un rhumatisant, mais on ne peut méconnaître qu'il y ait certaines conjonctivites qui alternent avec l'apparition d'un eczéma ou d'une poussée articulaire, et qui, se répétant plusieurs fois dans les mêmes circonstances, montrent bien qu'elles relèvent directement de l'arthritisme.

La *syphilis*, qui a tant de relations avec les maladies des membranes profondes de l'œil, paraît avoir une action moins directe sur la conjonctive. Aussi les conjonctivites qui se rattachent à cette cause sont-elles presque toujours d'origine réflexe, et traduisent à l'extérieur un trouble de nutrition de la choroïde ou de la rétine.

Certaines maladies de peau invétérées, comme le psoriasis, s'étendent parfois jusqu'à la conjonctive, et déterminent des ophthalmies rebelles à toute espèce de traitement. Il est clair que, dans ces cas, la cause relève d'une influence plus générale, et c'est sur les antécédents du malade et la nature de l'affection cutanée, que l'on devra baser le diagnostic et le traitement de l'affection oculaire.

Causes occasionnelles. — Quelle que soit la prédisposition de la conjonctive à s'enflammer, il est bien rare qu'elle ne soit pas éveillée par quelque circonstance occasionnelle. Celles-ci sont très-nombreuses. Il suffit souvent de cils mal implantés, de glandes oblitérées ou hypertrophiées, de corps étrangers accidentels, pour amener une conjonctivite. Le froid, surtout l'humidité, agissent dans le même sens; d'autres fois, c'est l'irritation causée par la présence de gaz nuisibles, l'air vicié, la fumée, les vapeurs ammoniacales, qui déterminent et entretiennent la maladie. Enfin, il est toute une catégorie de conjonctivites qui ne doivent leur origine qu'à l'extension d'une phlegmasie du voisinage : catarrhe du sac lacrymal, coryza chronique, maladies des conduits lacrymaux. Nous aurons soin de montrer, à propos de chaque espèce de conjonctivite, quelles en sont les causes les plus habituelles.

SYMPTOMATOLOGIE. — Toute conjonctivite se caractérise par un ensemble de troubles fonctionnels et de signes objectifs; les symptômes généraux sont variables et peuvent souvent manquer.

Les *symptômes fonctionnels* se rattachent à de la gêne dans les mouvements des paupières et à des désordres de sensibilité de la muqueuse.

Dès le début de la conjonctivite, et souvent même avant qu'on puisse constater aucun symptôme apparent à la vue, le malade se plaint de lourdeur des paupières. Cette sensation, qui ne manque presque jamais, s'accompagne d'une sensibilité exagérée, localisée en certains points de la muqueuse, et qui s'exaspère toutes les fois que le malade ferme les paupières. Il croit sentir dans son œil un corps étranger, comme des grains de sable, et cette impression pénible, en même temps qu'elle le porte à froncer ses paupières, excite la sécrétion des larmes qui deviennent à leur tour une cause d'irritation pour la conjonctive. Les conséquences de cette irritation sont la congestion des vaisseaux de la paupière et de la conjonctive, surtout des veines, et leur distension par le sang, ce qui augmente encore la sensation de graviers qu'éprouve le malade.

La douleur de la conjonctivite est très-différente de celle que déterminent les affections profondes de l'œil. Celles-ci se traduisent par un sentiment de tension pénible au fond de l'orbite, et d'élancements douloureux dans le front, dans les tempes. Ici, la sensation est superficielle et s'accompagne rarement de troubles cérébraux, au moins quand l'affection reste bien localisée : de plus, il n'existe pas ordinairement de désordres fonctionnels considérables. A part la gêne produite par une sécrétion de larmes plus abondante, la vue reste parfaitement intacte, et la lumière n'impressionne pas désagréablement les malades. Nous verrons, au contraire, que la photophobie survient dès que l'inflammation gagne la cornée ou l'iris.

Les *symptômes physiques* se résument dans la tuméfaction, la rougeur, et une altération des sécrétions normales de la surface de l'œil.

La *rougeur* mérite d'être spécialement étudiée; c'est en effet le phénomène qui permet de reconnaître à première vue l'hypérémie de la conjonctive. Sans entrer dans des détails anatomiques qui ne sauraient trouver ici leur place, nous rappellerons en peu de mots la distribution vasculaire de la portion antérieure du globe de l'œil.

Tandis que les membranes profondes reçoivent le sang des artères ciliaires postérieures et de l'artère de la rétine, la conjonctive et la sclérotique sont alimentées par les artères ciliaires antérieures, et par les artères musculaires. Ces dernières, plus spécialement affectées à la conjonctive, rampent le long de la muqueuse palpébrale, se réfléchissent sur le cul-de-sac conjonctival, et viennent gagner la muqueuse bulbaire, jusqu'au voisinage de la cornée, en décrivant un trajet sinueux et irrégulier. Là, elles s'anastomosent avec les ramifications des artères ciliaires qui, après avoir alimenté la sclérotique, vont s'aboucher dans les vaisseaux de

l'iris (1). Il existe donc une réelle indépendance entre les systèmes vasculaires des enveloppes de l'œil, bien qu'ils communiquent entre eux par des anastomoses au voisinage du grand cercle de l'iris. Or, dans la conjonctivite, la rougeur est toujours d'autant plus marquée qu'on s'éloigne de la conjonctive bulbaire, et le réseau, d'une teinte violacée au voisinage des paupières, pâlit de plus en plus, au fur et à mesure qu'on s'approche de la cornée. De plus, les vaisseaux, congestionnés et volumineux, sont superficiels, facilement mobiles, immédiatement baignés par les larmes : ils ont un trajet flexueux et irrégulièrement convergent vers le pôle antérieur de l'œil. Ces caractères sont pathognomoniques de l'irritation conjonctivale. Est-ce, au contraire, la cornée ou l'iris qui s'enflamme, la rougeur est toute différente; c'est le cercle périkératique, formé des dernières branches vasculaires de la sclérotique, qui s'injecte le premier; les vaisseaux sont beaucoup plus fins, plus serrés; ils affectent une direction rectiligne, et pâlissent d'autant plus qu'on s'éloigne davantage du pôle de l'œil.

Fig. 45. — Injection des vaisseaux de la conjonctive.

La *tuméfaction* constitue un signe de moins de valeur que la rougeur. Tandis que celle-ci ne manque jamais, la tuméfaction est souvent fort peu marquée. Tantôt elle est bornée à la conjonctive palpébrale, tantôt elle est étendue à la muqueuse bulbaire qu'elle recouvre et envahit tout entière, de façon à empêcher presque complétement le jeu des paupières, et à masquer en partie la cornée. Celle-ci paraît alors comme enchâssée au milieu d'un bourrelet tuméfié, auquel on a donné le nom de *chémosis*: d'une manière générale, on peut dire que la gravité des conjonctivites, au point de vue des fonctions de l'œil, dépend assez exactement de l'intensité du chémosis. Ces différences d'aspect tiennent à des conditions pathogéniques que nous connaissons mal. Nous aurons du reste l'occasion de revenir sur ce symptôme, à propos de diverses espèces de conjonctivites.

Les *altérations de sécrétion* sont un phénomène d'une grande valeur, car tant qu'elles manquent, on est autorisé à n'admettre que de l'hypérémie simple de la conjonctive; mais dès que la muqueuse est enflammée, elle donne lieu à des sécrétions morbides. C'est d'abord l'exagération des sécrétions normales, des larmes; à un degré plus élevé, il se fait une desquamation abondante de produits épithéliaux; enfin du pus

(1) Voy. Donders et van Warden, *Annales d'oculistique*, 1864, t. LII.

peut prendre naissance à la surface de l'œil, et présenter dans son abondance, dans ses qualités physiques et dans ses propriétés virulentes, les différences les plus considérables. On ne sera donc pas étonné de voir de nombreux auteurs prendre pour base de la classification des conjonctivites ces modifications sécrétoires.

Telles sont les généralités que nous voulions mettre en relief. Nous pouvons maintenant aborder l'étude des différentes formes de conjonctivites, et, nous basant sur les caractères anatomiques, nous réunirons toutes les variétés dans les cinq espèces suivantes : *a. conjonctivite simple* ou *catarrhale; b. conjonctivite papuleuse; c. conjonctivite purulente; d. conjonctivite diphthéritique; conjonctivite granuleuse.*

Nous indiquerons de suite les principales sources auxquelles on devra recourir pour l'étude des différentes formes de conjonctivites.

ARLT, *Ophthalmia catarrhalis epidemica* (*Wien med. Wochenschrift*, 1863, n° 3). — GALEZOWSKI, *Essai sur la conjonctivite lacrymale et son influence sur la vue* (*Gaz. des hôp.*, 1868, p. 430). — GOSSELIN, *Mém. sur l'origine par contagion des conjonctivites catarrhales* (*Arch. gén. de méd.*, avril 1869). — FITZ-GERALD, *Lacrymal conjonctivitis and its influence on the sigth* (*Dublin Quart. Journ.*, nov. 1869).

RICHTER, *Traitement de la conjonctivite scrofuleuse* (*Prager Vierteljahrschrift*, 1859, et *Annales d'oculistique*, 1860, t. XLIII, p. 282). — DOLMIC, *Sur quelques points de l'hist. de la conjonctivite exanthématique* (Soc. *méd. prat.*, 6 juin 1861). — JOURDAN, *De l'ophthalmie scrofuleuse*, thèse de Paris, 1868.

GACHÉ, *De l'ophthalmie purulente*, thèse de Paris, 1866. — KLOTZ, *Des conjonctivites purulentes*, thèse de Paris, 1868. — DEQUEVAUVILLERS, *De l'ophthalmie des nouveau-nes* (*Arch. gén. de méd.*, 1843, t. X et XI). — BERG, *Recherches des médecins suédois sur l'ophthalmie des nouveau-nés* (*Ann. d'oculistique*, 1856, t. XXXV, p. 290). — POINCARRÉ, *De l'ophthalmie purulente des nouveau-nés*, thèse de Paris, 1852. — TROUSSEAU, *Des ophthalmies à l'hôpital des enfants malades* (*Annales d'oculistique*, 1856). — DROUET, *De l'ophthalmie blennorrhagique*, thèse de Paris, 1860. — H. COLLIS, *De l'ophthalmie blennorrhagique* (*Dublin Quart. Journ.*, t. XXXV). — COCAING, *De l'ophthalmie blennorrhagique*, thèse de Paris, 1868.

CAFFE, *Mém. sur l'ophthalmie de l'armée belge*, Paris, 1840. — BENDZ, HAIRION, etc., *Mémoire sur les ophthalmies des armées* (*Compte rendu du congrès d'ophthalmologie*. Bruxelles, 1837). — QUADRI, *De l'ophthalmie militaire dans l'Italie méridionale* (*Annales d'oculistique*, 1861). — CZOLECHOWSKI, *Compte rendu de l'épidémie d'ophthalmie contagieuse observée sur les soldats en Bohême de 1853 à 1862* (*Ann. d'oculistique*, 1863, t. LIV).

ARLT, *Trachome de la conjonctive* (*Ann. d'oculistique*, 1850, t. XXIV). — THIRY, *Recherches sur les granulations de la conjonctive* (*Compte rendu du congrès ophthalmologique*, Bruxelles, 1857). — BADER, *Inoculation du pus dans la conjonctivite granuleuse* (*Ophthalmic Hosp. Reports*, 1863). — SICARD, *Des granulations palpébrales*, thèse de Paris, 1865. — CHAMPOUILLION, *Quelques mots sur l'ophthalmie algérienne* (*Gaz. méd. de l'Algérie*, 1867, n° 6). — ROY, *De l'ophthalmie granuleuse*, thèse de Paris, 1868. — DURR, *Relation entre l'ophthalmie et l'angine granuleuse* (*Ann. d'oculistique*, 1868, t. LX, p. 78). — QUADRI, *De la granulation palpébrale*, Naples, 1868. — WOLFRING, *Contribution à l'histologie du trachome* (*Ann. d'oculistique*, 1869, t. LXII, p. 27). — HAIRION, *Des granulations de la conjonctive* (*Ann. d'oculistique*, 1870, p. 5).

CHASSAIGNAC, *Sur l'ophthalmie diphthéritique* (*Ann. d'oculistique*, 1847). — J. HUTCHINSON, *Ophthalmie diphthéritique* (*Ann. d'oculistique*, 1860, t. XLIV, p. 143). — WARLOMONT, *Ophthalmie diphthéritique* (*Ann. d'oculistique*, t. XLIV, p. 115 et 197). — LEWINSKI, *De la conjonctivite épidémique* (*Ann. d'oculistique*, 1861, t. XLV, p. 43). — WECKER, *De la conjonctivite purulente et de la diphthérite de la conjonctive*, thèse de Paris, 1861. — E. H. MARTIN, *De la diphthéritie oculaire, principalement chez les enfants*, thèse de Paris, 1862, n° 94. — RAYNAUD, *De l'ophthalmie diphthéritique*, thèse de Paris, 1866.

a. — *Conjonctivite simple ou catarrhale.*

ÉTIOLOGIE. — L'inflammation simple de la conjonctive reconnaît souvent pour origine des causes externes, par exemple la présence de corps étrangers dans l'œil : elle est fréquente dans les filatures, chez les enfants occupés à peigner le lin, chez les ouvriers carriers, les maçons, les plâtriers, et aussi chez ceux qui manient le verre de Schweinfurt (arsénite de cuivre). Bouisson (1) (de Montpellier) a signalé l'ophthalmie produite par le soufrage des vignes.

Le plus ordinairement elle succède à l'impression de l'air froid et humide. Il faut aussi bien évidemment admettre une prédisposition à la maladie chez certaines personnes; car la moindre fatigue, le moindre courant d'air froid, suffisent à la déterminer et à la reproduire. Il faut tenir compte également dans ces cas de l'hypertrophie des glandes conjonctivales qui devient, ainsi que le fait remarquer Galezowski, une cause d'irritation : il se passe là ce qu'on observe pour certaines angines glanduleuses, qui sont à la fois la cause et la conséquence des récidives.

L'exposition de l'œil à une vive lumière ou à des émanations irritantes, amène assez souvent la conjonctivite : c'est ainsi qu'elle se montre chez les ouvriers vidangeurs et les égoutiers, qui respirent des gaz ammoniacaux et sulfurés; cependant il faut dire que l'introduction dans ces industries de certains moyens de désinfection a rendu bien plus rare cette variété d'ophthalmie.

La conjonctivite la plus simple devient parfois épidémique, lorsqu'une même cause agit en même temps sur plusieurs individus. Assalini rapporte que les troupes du duc de Modène, envoyées à Reggio en 1792, furent atteintes rapidement de conjonctivite, après avoir passé une nuit sous les portiques d'un couvent tourné au nord, et placé dans la partie basse de la ville. Sans nier la possibilité de cette interprétation, nous croyons qu'il y a plutôt lieu d'admettre dans ces cas, l'existence d'un principe infectieux miasmatique, susceptible de se transmettre par contagion directe. C'est à cette catégorie de conjonctivites, pour lesquelles on peut suivre le mode de transmission et de dissémination du mal, que Gosselin donne exclusivement la dénomination de catarrhales, en raison de leur origine. Tout en reconnaissant qu'il y a là une circonstance étio-

(1) *Gaz. des hôp.*, 1863, n° 96.

logique particulière, nous ne pouvons séparer la conjonctivite catarrhale de la conjonctivite simple, parce que cliniquement ces deux espèces ne présentent aucune différence.

Nous rappellerons également que c'est cette forme de conjonctivite qu'on a voulu rattacher à l'influence rhumatismale : Mackenzie l'appelait même *catarrho-rhumatique*, pour indiquer les liens étroits qui existent entre ces deux modes pathogéniques.

Rien n'est moins démontré que l'influence de la suppression des hémorrhoïdes, des excès, des chagrins, sur la production de la conjonctivite. En revanche, les veilles, le travail prolongé à la lumière des lampes et du gaz, ont une action incontestable; mais, le plus souvent, la conjonctivite n'est dans ce cas que la conséquence secondaire de troubles de l'accommodation de l'œil, habituellement d'un certain degré d'hypermétropie.

Symptomatologie. — La conjonctivite simple se montre à l'état aigu et à l'état chronique, et dans les deux cas, elle est habituellement binoculaire, tout en n'ayant pas une égale intensité à droite et à gauche. Parfois même, elle diminue sur un œil, lorsqu'elle augmente sur l'autre.

La conjonctivite aiguë débute par une sensation de picotement, de chaleur et de lourdeur des paupières où le malade accuse vainement la présence d'un corps étranger. Presque dès le début, la sécrétion lacrymale est augmentée, et on y trouve des filaments muqueux plus abondants que de coutume. Cette sécrétion muco-albumineuse ne tarde pas à se charger de débris d'épithélium, de matière sébacée et de globules purulents qui s'accumulent à l'angle interne de l'œil pendant la nuit, et contribuent en se desséchant à fixer les cils les uns contre les autres. L'œil est chassieux, mais non à la façon de la blépharite ciliaire où les croûtes sont molles et grasses; ici, elle sont sèches et cassantes. Souvent à ce degré la conjonctive oculaire n'est pas prise, et on découvre seulement une rougeur dans les culs-de-sac et sur la conjonctive palpébrale qui est sillonnée par de gros vaisseaux dilatés, perpendiculaires au bord libre des paupières.

A un degré plus avancé, la rougeur vasculaire franchit le cul-de-sac oculo-palpébral, et la conjonctive oculaire rougit et se tuméfie à son tour. Nous avons déjà insisté sur les caractères de cette rougeur et sur la disposition flexueuse, irrégulière et mobile du réseau vasculaire conjonctival; nous n'y reviendrons pas. L'extension de la rougeur inflammatoire coïncide en général avec une sensation plus vive de graviers dans l'œil; puis, cette sensation s'efface peu à peu au bout de quelques jours, et fait place uniquement à de la cuisson et à une gêne douloureuse dans les paupières. Cette rémission dans les douleurs du début est d'autant plus remarquable, qu'elle ne coïncide pas forcément avec un apaisement des symptômes locaux qui souvent se sont aggravés : preuve bien frappante du rôle que joue l'élément nerveux.

A cette période, la sécrétion est devenue franchement épithéliale et purulente; en soulevant les paupières, on voit du muco-pus se déposer

au grand angle de l'œil et des filaments blanc jaunâtre glisser à la surface de la cornée ou séjourner dans le cul-de-sac inférieur de la conjonctive; mais ce n'est jamais du pus comparable pour sa virulence et sa quantité à la sécrétion de la conjonctivite purulente.

Le larmoiement se rencontre quelquefois, mais n'est jamais très-marqué; la photophobie manque toujours : lorsqu'elle existe, elle annonce que l'inflammation gagne la cornée ou l'iris. Les seuls troubles de la vision sont dus à la présence de filaments de muco-pus, au-devant de la cornée.

Lorsque la conjonctivite fait de nouveaux progrès, les vaisseaux sanguins s'injectent de plus en plus et arrivent jusqu'au bord de la cornée; une ecchymose générale ou partielle se produit assez souvent dans le tissu cellulaire sous-muqueux. Enfin, accident plus commun encore, la conjonctive se boursoufle par une infiltration séreuse ou séro-sanguine, à laquelle on a donné le nom de *chémosis*. On a distingué un chémosis *inflammatoire* ou *phlegmoneux*, et un chémosis *séreux*. Le premier est formé par le dépôt dans les mailles du tissu cellulaire sous-conjonctival d'un exsudat plastique assez consistant et par l'injection vasculaire; le second est dû à une simple infiltration de sérosité.

Très-rarement, même lorsque les signes locaux ont atteint un degré d'intensité considérable, la conjonctivite s'accompagne de fièvre ou de quelque trouble général de l'économie.

La conjonctivite aiguë se termine assez souvent par résolution au bout d'un petit nombre de jours, lorsque le malade cesse d'être soumis aux causes qui ont produit la maladie.

D'autres fois, l'inflammation se propage à la cornée, mais il est plus rare de la voir s'étendre aux membranes profondes de l'œil. Quelquefois, après avoir semblé se guérir et abandonner un œil, elle gagne l'œil opposé pour revenir ensuite au premier atteint; c'est ce qu'on appelle la *conjonctivite à répétition;* enfin elle passe assez souvent à l'état chronique.

Cette dernière forme est celle qu'affecte d'emblée la conjonctivite chez certains individus. Les symptômes fondamentaux sont à peu près les mêmes, mais la conjonctive éprouve des modifications plus profondes.

C'est surtout la muqueuse palpébrale qui devient épaisse et rougeâtre; quelquefois elle se recouvre de véritables fongosités. La conjonctive oculaire, participant à la congestion et, dans une certaine mesure, au gonflement, est rarement hypertrophiée, tandis que la conjonctive palpébrale l'est toujours plus ou moins.

La conjonctivite chronique existe souvent sans douleur appréciable et sans cette chaleur cuisante de la conjonctivite aiguë, mais elle est sujette à des exacerbations et à des complications névralgiques, et il n'est pas rare de voir l'état aigu succéder à l'état chronique et *vice versa*.

La persistance de cette phlegmasie conjonctivale favorise le développement de l'inflammation dans les membranes oculaires voisines; aussi voit-

ou souvent la conjonctivite chronique s'accompagner de kératite ou d'iritis.

VARIÉTÉS. — La description qui précède s'applique à la conjonctivite générale et simple, mais on rencontre quelques variétés qui méritent une courte mention.

La localisation de la phlegmasie sur certains points de la conjonctive a suffi pour faire distinguer des conjonctivites *palpébrale*, *angulaire*, *des culs-de-sac de la conjonctive*.

Conjonctivite palpébrale. — L'inflammation débute souvent par la conjonctive palpébrale, et lorsqu'après s'être généralisée elle tend à disparaître, c'est encore la muqueuse des paupières qui est abandonnée en dernier lieu par la phlegmasie. Ce fait est important à connaître, car quelques personnes peuvent croire à tort à la guérison des malades chez lesquels disparaît promptement la conjonctivite oculaire. Cependant la chaleur, la sensation de graviers, un léger larmoiement continuent, et, si l'on examine l'œil avec soin, on constate que la face interne des paupières est rouge, gonflée, et le siége d'une vascularisation très-intense.

Conjonctivite angulaire. — On donne le nom de *conjonctivite angulaire* à une phlegmasie limitée aux points de la conjonctive oculaire qui correspondent aux commissures palpébrales interne ou externe. La rougeur est tantôt diffuse, tantôt disposée sous forme de pinceau à pointe dirigée en dehors. C'est surtout à la partie externe qu'on observe cette variété de conjonctivite qui, chez certains individus, est aussi remarquable par sa ténacité que par son siége.

Conjonctivite des culs-de-sac. — Il est une dernière forme de conjonctivite partielle dont il importe de bien préciser le siége; c'est celle qui reste limitée aux points où la conjonctive palpébrale se réfléchit sur la conjonctive oculaire. Rien n'est plus insidieux que cette forme d'ophthalmie : les malades accusent du picotement, de la chaleur dans l'œil; tous les matins ils se réveillent avec les paupières collées par du mucus, ont une sensibilité anormale à la lumière et se fatiguent rapidement pour peu qu'ils travaillent le soir. Un examen rapide de la conjonctive ne fait rien découvrir, mais si l'on écarte forcément la paupière du globe de l'œil, on voit dans la rainure oculo-palpébrale un bourrelet rouge et gonflé, très-nettement arrêté au point de réflexion de la muqueuse bulbaire.

Cette forme de conjonctivite, étudiée et décrite par Gosselin, au point de vue clinique, a été l'objet de recherches plus complètes de la part de Galezowski, qui lui a donné le nom de *conjonctivite lacrymale*.

D'après cet auteur, ce serait le séjour des larmes dans le cul-de-sac conjonctival qui, en entraînant leur décomposition alcaline, en ferait une cause d'irritation permanente pour la muqueuse. Mais c'est là une altération secondaire qui peut dépendre elle-même de causes multiples, particulièrement de troubles des voies lacrymales. On devra donc toujours rechercher si, de ce côté, il n'existe pas quelque lésion inaperçue.

Dans les formes confirmées de cette affection, on constate, au niveau du

cul-de-sac conjonctival, une hypertrophie notable des glandes folliculaires qui parfois peuvent en imposer pour des granulations. Cette hypertrophie est presque toujours secondaire ; néanmoins il serait possible que, dans quelque cas, elle constituât la lésion primitive.

Nous ne nous arrêterons pas à décrire les autres conjonctivites partielles, non plus que les espèces que certains oculistes ont cru devoir séparer à cause de leur origine. C'est ainsi que la *mitte des vidangeurs* n'est qu'une conjonctivite catarrhale épidémique dont la description isolée n'a plus de raison d'être. Quant aux ophthalmies *exanthématiques*, nous nous bornerons à dire qu'elles sont le plus souvent fort simples : ainsi, dans la majorité des cas de rougeole et de scarlatine, l'éruption oculaire se borne à une fluxion conjonctivale sans gravité. Toutefois, on sait la tendance qu'ont ces pyrexies à provoquer la suppuration ; aussi n'est-il pas rare de voir, dans leur déclin, des conjonctivites purulentes se déclarer et aboutir à la fonte de l'œil. Il en est de même de la variole où, à l'influence pyrogénique générale, vient se joindre l'éruption pustuleuse locale. Rien n'est malheureusement plus commun, si l'on n'y fait grande attention et quelquefois en dépit de tous les soins, que de voir l'opacité de la cornée et la perte de la vue être la conséquence d'une variole confluente.

Diagnostic. — La conjonctivite simple ne peut être confondue avec les autres inflammations de l'œil (kératite, iritis), quoiqu'elle les accompagne assez souvent. En effet, lorsque la conjonctivite existe seule, on ne constate ni épiphora abondant, ni photophobie, ni névralgie circumorbitaire ni injection des vaisseaux sclérotidiens ; enfin il n'existe point de troubles de la cornée, ni de changement dans la couleur de l'iris et dans la forme de la pupille.

Pronostic. — C'est une maladie bénigne, mais trop souvent assez tenace.

Traitement. — On doit d'abord s'efforcer de soustraire le malade aux causes qui ont pu produire la conjonctivite. Ainsi l'on doit extraire les corps étrangers qui se sont arrêtés sur la muqueuse et qui l'enflamment si souvent. Quand l'inflammation paraît sous la dépendance d'un embarras gastro-intestinal, la première indication est d'administrer un purgatif. Dans les cas assez rares où la maladie reconnaît pour cause l'ingestion de l'iodure de potassium, on doit cesser l'emploi de ce médicament.

Il est inutile d'ajouter que le malade devra éviter la trop vive lumière, le froid, le travail assidu le soir, les excès et les fatigues de tout genre.

Quelquefois la cessation des causes qui ont amené l'ophthalmie suffit à la guérison spontanée, mais il n'en est point ainsi dans tous les cas, et l'on doit souvent avoir recours à un traitement général et local.

Si l'ophthalmie est très aiguë, et si, d'autre part, elle se montre sur un sujet assez vigoureux, il faut de suite faire usage des émissions sanguines. La saignée générale est rarement indiquée ; les émissions sanguines locales sont préférables dans la majorité des cas. On appliquera donc des sangsues ou des ventouses scarifiées, soit à la tempe, au niveau

de l'angle externe de l'œil, soit derrière les oreilles, en quantité suffisante pour amener une déplétion sanguine assez forte.

On a cru agir plus efficacement en conseillant d'appliquer les sangsues directement sur la conjonctive enflammée; c'est une mauvaise pratique à rejeter absolument. Un dernier mode d'émissions sanguines consiste dans des scarifications de la conjonctive; ces scarifications, faciles à pratiquer avec un petit couteau à lame courbe, ne conviennent que dans ces conjonctivites qui s'accompagnent d'un chémosis phlegmoneux un peu considérable. Dans la plupart des autres cas, elles sont inutiles, mais lorsqu'il existe de l'œdème de la conjonctive, c'est, de tous les moyens, celui qui agit le plus rapidement.

On conseillera en même temps un purgatif salin comme l'eau de Sedlitz. Le calomel, que quelques médecins anglais ont administré dans ce cas jusqu'à salivation, n'a point sur la marche de la phlegmasie l'heureuse influence qui suit parfois son application dans l'iritis et la kératite; il a donc plus d'inconvénients que d'avantages.

Les topiques dont on fait le plus d'usage dans le traitement de la conjonctivite sont les liquides désignés sous le nom de *collyres* et qu'on verse à la surface de la conjonctive enflammée.

On a, dans l'antiquité, désigné sous le nom de collyres des sortes de pâtes dont l'usage ne nous est pas parfaitement connu, mais sur lesquelles les oculistes romains imprimaient leur cachet spécial. Aujourd'hui on appelle encore du nom de collyres secs certaines poudres qu'on insuffle dans les yeux, mais on réserve surtout ce nom aux solutions composées en général d'une eau distillée qui tient en solution un sel métallique. Le nombre des collyres est si grand qu'on ne peut avoir la prétention de les énumérer tous.

Les sels métalliques dont on fait le plus souvent usage dans les collyres sont : l'azotate d'argent, le sulfate de cuivre, le sulfate de zinc, l'acétate de plomb, le borax; on emploie aussi le laudanum, le tannin, etc. Ces substances sont tenues en dissolution dans l'eau distillée ou dans les eaux de roses, de plantain, de mélilot.

L'application des collyres est souvent très-mal faite, et, dans un très-grand nombre de cas, ces solutions n'atteignent pas la surface malade de la conjonctive. Les paupières se contractent quand la goutte du collyre arrive au bord des paupières, et la contraction de ces organes suffit à la rejeter au dehors. L'emploi du petit vase connu sous le nom d'œillère est aussi des plus défectueux.

Il est donc indispensable que le chirurgien applique lui-même les collyres ou qu'il prenne le soin de bien en indiquer le mode d'emploi; à cet effet, les paupières étant écartées avec l'indicateur et le pouce de la main gauche, on laisse tomber sur l'œil quelques gouttes du collyre préalablement renfermé dans un tuyau de plume. Si les paupières se contractent convulsivement, deux doigts ne suffisent plus à écarter les paupières; il faut alors verser dans le grand angle de l'œil quelques

gouttes du collyre et écarter ensuite rapidement les paupières; l'œil est alors baigné par la solution médicamenteuse. On peut aussi imbiber de la solution médicamenteuse l'extrémité d'un pinceau dont on badigeonne largement la muqueuse.

Les collyres qui conviennent le mieux dans la forme aiguë de la conjonctivite sont ceux d'azotate d'argent et de sulfate de cuivre à la dose de 0,05 ou 0,10 de sel pour 30 grammes d'eau distillée; on peut leur associer quelques gouttes de laudanum.

Le collyre au nitrate d'argent, le plus généralement employé, est presque regardé comme spécifique contre l'ophthalmie catarrhale; mais, pour que son application soit utile, il faut que l'affection soit exclusivement localisée à la conjonctive et qu'il n'y ait aucun vestige de kératite concomitante; dans le cas contraire, le nitrate d'argent serait nuisible. Pour la même raison, il ne faut pas prolonger trop longtemps son emploi; une ou deux semaines suffisent amplement; on en fait deux ou trois instillations par jour dans l'œil malade. Dixon (1) conseille de laver avant chaque instillation les paupières avec de l'eau tiède, probablement afin de solliciter la dilatation des vaisseaux et d'obtenir du collyre l'effet astringent maximum. Son application est assez pénible; il a pour effet immédiat d'exagérer les symptômes fonctionnels de la conjonctivite; mais quelque temps après se produisent une réaction et une détente très-sensibles.

A côté des collyres qu'on instille dans l'œil, il faut placer les eaux avec lesquelles on lave largement les paupières et qui pénètrent aussi tant soit peu dans l'intérieur de l'œil. On emploie en général dans ce but des décoctions de plantes émollientes ou astringentes. Ainsi, dans les premiers jours d'une conjonctivite aiguë, on se trouve bien de laver souvent l'œil avec une décoction de racines de guimauve et de têtes de pavot. Dès que les symptômes d'acuité ont disparu, j'emploie avec avantage la décoction de racines de ratanhia.

A la période aiguë, on se trouve aussi très-bien de l'application prolongée de compresses imbibées d'eau fraîche; l'action continue du froid fait très-rapidement tomber la douleur et le picotement oculaire, mais il faut éviter de continuer trop longtemps la réfrigération qui peut provoquer des névralgies sus-orbitaires.

Le chémosis, qui complique assez souvent la conjonctivite, exige-t-il un traitement spécial? S'il est accompagné d'une grande tension avec chaleur et rougeur, il est indiqué d'y pratiquer quelques scarifications, et dès qu'on a obtenu une rémission dans les phénomènes inflammatoires, on emploie le collyre à l'azotate d'argent (0,05 à 0,15 de sel d'argent); dans le chémosis séreux, dont la résolution est souvent si longue à se faire, les mouchetures sont aussi très-utiles.

La conjonctivite chronique, primitive ou consécutive à une conjonctivite aiguë, ne cède que difficilement aux divers moyens que nous avons

(1) Holmes, *A system of surgery by various authors* (*Diseases of the eye*, vol. II, p. 678).

déjà indiqués. Cependant on fera bien d'essayer d'abord les collyres astringents au nitrate d'argent et surtout au sulfate de cuivre, en ayant soin seulement de concentrer la solution (de 0,25 à 0,15 de sulfate de cuivre pour 15 grammes d'eau).

Mais la muqueuse enflammée s'habitue facilement à l'action des divers collyres et l'on est souvent obligé d'avoir recours à des attouchements directs à l'aide des caustiques solides. Un crayon de sulfate de cuivre, promené légèrement sur la surface malade, amène des changements plus rapides et plus satisfaisants que tous les collyres. On renouvelle ces cautérisations tous les trois ou quatre jours, et dans l'intervalle on instille dans l'œil un léger collyre au laudanum ou on lave cet organe avec de la décoction de racine de ratanhia.

La *conjonctivite des culs-de-sac* est souvent très-rebelle à guérir. L'emploi de collyres au sulfate de zinc ou au borax, comme pour les autres variétés de conjonctivite, rend de véritables services, mais le plus souvent, d'après Galezowski, il faut recourir à un traitement chirurgical et rétablir le cours des larmes, soit par des injections, soit au moyen de l'incision des conduits lacrymaux.

b. — *Conjonctivite papuleuse.*

On donne le nom de *conjonctivite papuleuse, pustuleuse, phlycténulaire, plastique*, à une affection caractérisée par le développement sur la muqueuse oculaire d'une petite élevure qui se présente sous la forme tantôt d'une vésicule, tantôt d'une papule ou d'une pustule. En tenant compte des circonstances étiologiques dans lesquelles elle apparaît, on l'a aussi appelée *conjonctivite eczémateuse* ou *scrofuleuse*.

Étiologie. — Cette forme de conjonctivite est extrêmement fréquente, et pour ainsi dire spéciale à l'enfance. C'est exceptionnellement qu'on l'observe au delà de vingt à vingt-cinq ans; pourtant le fait est peut-être plus commun qu'on ne pense, l'affection étant en général assez bénigne pour que le chirurgien ne soit pas consulté.

L'influence de la constitution et du tempérament individuel sur le développement de cette affection n'est pas douteuse. On s'accorde à la considérer, dans la plupart des cas, comme une manifestation de la scrofule. Elle est l'apanage, en effet, de ces enfants pâles, blonds, chétifs, et qui présentent simultanément des otorrhées, du coryza, des engorgements ganglionnaires, de l'impétigo de la face ou du cuir chevelu. Les statistiques du reste nous renseignent peu sur la fréquence réelle de cette manifestation : d'après Beer, elle serait considérable. Mais on n'a pas jusqu'ici recherché si cet état de la conjonctive coïncide plutôt avec telle ou telle manifestation cutanée ou ganglionnaire. Wecker fait d'ailleurs remarquer qu'on met volontiers sur le compte de la scrofule chez les enfants bien des accidents qui ne sont pas immédiatement constitutionnels.

Quoi qu'il en soit, il paraît incontestable que si le tempérament lymphatique prédispose à la conjonctivite phlycténulaire, les mauvaises conditions d'hygiène et de nourriture exagèrent singulièrement la prédisposition. C'est dans les quartiers populeux et pauvres que la maladie est la plus commune.

On a insisté sur la coïncidence de l'ophthalmie pustuleuse avec la dentition : on l'a vue aussi alterner avec la production d'orgeolets et d'éruptions cutanées.

Il n'est pas douteux que sous le nom de conjonctivite pustuleuse, on ne confonde des états d'origine et de nature différentes. Il y a évidemment des cas où la même lésion anatomique est l'expression de diathèses fort différentes. C'est ainsi que certaines conjonctivites pustuleuses doivent être considérées comme des *zonas de la branche ophthalmique* (1); d'autres se rattachent à l'eczéma arthritique ou dartreux; enfin le psoriasis, quand il s'étend de la peau à la muqueuse oculaire, détermine de petites élevures et des conjonctivites extrêmement tenaces. Doumic rapporte que, sous l'influence d'un embarras gastrique, il vit apparaître chez un homme de trente-cinq ans, en même temps que l'herpès du nez et des lèvres, des vésicules sur la conjonctive. Lui-même, à la suite du contact d'une matière virulente sur sa conjonctive, vit se développer deux papules qui paraissaient n'avoir aucun caractère spécifique.

Il résulte de ces considérations que, tout en regardant l'ophthalmie pustuleuse comme habituellement de nature scrofuleuse, il ne faudrait pas conclure de son existence au tempérament lymphatique du sujet. Sous ce rapport, il est indispensable d'examiner simultanément l'état de la peau, qui indiquera presque toujours à quelle diathèse on a affaire.

Symptomatologie. — La conjonctivite papuleuse débute par l'apparition de vaisseaux sanguins disposés sous forme d'éventail, dont la pointe est dirigée vers la cornée, et la base vers le fond du globe oculaire. Le nombre des vaisseaux est quelquefois très-restreint; mais le plus souvent on en distingue une vingtaine. Ce lacis vasculaire est généralement formé de deux plans, dont le plus superficiel se laisse facilement déplacer. Cette apparition de petits vaisseaux à la surface de la conjonctive est ordinairement isolée, le reste de la muqueuse est sain et nullement injecté.

Fig. 46. — Conjonctivite papuleuse.

Après un ou deux jours, on voit apparaître, au sommet du pinceau vasculaire, de petits points blanchâtres qui se confondent en grandissant,

(1) Consultez sur ce sujet l'excellente thèse de A. Hybord, *Du zona ophthalmique et des lésions oculaires qui s'y rattachent.* Thèse de Paris, 1872.

et constituent une élevure papuleuse. Ces petites élevures sont formées par le dépôt, dans le tissu cellulaire sous-conjonctival, d'une matière plastique jaunâtre, de consistance demi-liquide; elles varient du volume d'une tête d'épingle à celui d'un grain de millet.

Ordinairement la papule qui donne à cette conjonctivite un cachet spécial est unique : d'autres fois, on en trouve plusieurs, et il n'est pas rare alors de voir à chacune d'elles correspondre un faisceau vasculaire spécial.

La lésion de la conjonctive s'arrête parfois à ce degré; mais souvent aussi, à la papule succède l'évolution d'une *vésicule* ou d'une *pustule*. On voit alors, sur la petite masse plastique dont nous avons parlé, se former une élevure mince et transparente, ordinairement très-petite : il faut même quelquefois la loupe pour constater la nature vésiculeuse de l'affection, comme pour certains eczémas. D'autres fois la petite bulle devient opalescente, puis jaunâtre, et simule tout à fait l'apparence d'une pustule, qui peut même s'ombiliquer. Enfin, dans quelques cas, plusieurs séries de ces vésico-pustules se montrent successivement, et peuvent, en s'ouvrant, donner naissance à de petites ulcérations.

Le siége de ces papules est fort variable. Leur caractère commun est d'occuper toujours la conjonctive oculaire, jamais la conjonctive palpébrale : on peut même dire qu'il est de règle qu'elles occupent toujours les parties de la conjonctive les plus voisines de la cornée : on n'a pas l'explication anatomique de ce fait.

Il n'est pas indifférent, au point de vue des symptômes et de la marche de la maladie, de voir siéger les pustules dans tel ou tel point. On doit sous ce rapport établir une distinction fondamentale, suivant que la pustule est placée en dehors de la cornée, ou qu'elle s'est développée sur cette membrane. Les cas intermédiaires sont ceux où elle empiète à la fois sur la conjonctive et sur la cornée.

Lorsque la pustule est exclusivement conjonctivale, l'affection est en général fort simple. Au bout de quelques jours, on voit se résorber le petit noyau plastique sous-muqueux, en même temps que l'injection vasculaire pâlit, et la conjonctive revient à son état normal. D'autres fois les vésicules s'ouvrent et les produits de sécrétion sont balayés par les larmes. Enfin, quand la papule est passée à l'état de pustule, elle se tuméfie, se ramollit et finit par s'ouvrir, en laissant après elle une petite ulcération circulaire qui ne tarde pas à guérir. Mais cette dernière forme s'accompagne souvent de complications, et parfois même elle peut donner lieu à un amincissement de la sclérotique qui la prédispose à la formation d'un staphylôme.

Dans cette variété simple de conjonctivite pustuleuse, les signes fonctionnels sont fort peu marqués : de la gêne dans les mouvements de l'œil, une sensation de graviers et du larmoiement sont les seuls symptômes qu'on observe. Pourtant, dans quelques cas, même sans complications cornéennes, on voit se développer des douleurs névralgiques assez in-

tenses, qui coïncident souvent avec une éruption d'herpès sur le trajet des rameaux de la branche ophthalmique, et plus particulièrement sur le trajet du rameau nasal.

Une complication que l'on rencontre quelquefois est l'*épisclérite*, ou l'inflammation de la sclérotique. Elle se caractérise par une rougeur lie-de-vin du globe de l'œil, en un point limité siégeant au pourtour de la cornée. Cette complication n'a pas de gravité par elle-même, mais elle est tenace et entraîne un retard considérable dans la guérison.

Lorsque les pustules siégent sur la cornée, ou sur les limites de l'insertion de cette membrane, l'évolution anatomique accomplit exactement les mêmes phases, mais les symptômes et les conséquences de l'affection sont bien plus sérieuses. On voit dans ces cas une infiltration, d'abord limitée, apparaître le long du bord externe de la cornée, en même temps que les vaisseaux conjonctivaux, anormalement développés, viennent y aboutir par un pinceau plus ou moins large. Le tissu cornéen se boursoufle et devient d'un gris jaunâtre : les lamelles épithéliales antérieures se soulèvent sous forme de petites phlyctènes, et à la vésico-pustule succède une ulcération. Seulement, tandis que sur le tissu conjonctival les inconvénients en étaient fort peu considérables, ici ils offrent souvent une réelle gravité. L'ulcération cornéenne, ordinairement peu étendue, est toujours assez profonde, ce qui, indépendamment de l'opacité qui en est la conséquence, amène souvent un staphylôme partiel, et peut même entraîner la perforation de la chambre antérieure, comme Follin (1) en a vu un cas. Nous y reviendrons en parlant de la kératite pustuleuse.

Dans ces formes, les signes fonctionnels présentent une intensité qui n'est pas en rapport avec l'insignifiance apparente de la lésion. Peu d'affections oculaires sont en effet plus douloureuses. Les malades se plaignent d'un sentiment de cuisson, de brûlure, auquel se joignent des douleurs lancinantes intolérables et de véritables accès de névralgie. Il y a toujours simultanément une hyperesthésie considérable, caractérisée par de la photophobie, de la contraction des pupilles, du blépharospasme, de l'épiphora, symptômes qui persistent, même parfois après la résolution ou la rupture de la pustule. Du reste, la douleur et la photophobie constituent un signe variable, et dépendent en grande partie de l'irritabilité individuelle; car on voit des cas où la cornée est évidemment atteinte, et parfois même ulcérée, sans que les malades éprouvent d'autre sensation que celle d'un corps étranger.

Dans les cas ordinaires, l'affection disparaît d'elle-même au bout d'un certain temps; elle ne laisse d'autres traces que des opacités limitées et punctiformes sur le bord de la cornée. D'autres fois, les vaisseaux, au lieu de se résorber et de disparaître, restent hypertrophiés et s'étendent sur la conjonctive. Cette forme de pannus partiel est assez tenace, et à sa suite les malades gardent longtemps leur cornée trouble.

(1) Note manuscrite.

Nous ne parlerons pas des autres complications de l'affection, telles que croûtes sur les paupières, à la racine des cheveux ou des sourcils : ce sont là des manifestations d'un état général qui donnent la note de la nature de l'affection.

PRONOSTIC. — Il est entièrement subordonné au tempérament et à la constitution de l'individu affecté de conjonctivite pustuleuse : localement, il dépend de l'étendue de la pustule, et de sa situation au niveau de la cornée ou de la conjonctive. En thèse générale, on peut dire que c'est une affection bénigne, qui très-rarement entraîne de fâcheuses conséquences, mais dont les récidives sont assez fréquentes.

TRAITEMENT. — Quelques praticiens, considérant la conjonctivite phlycténulaire comme l'expression de la diathèse scrofuleuse, conseillent de s'abstenir de tout traitement local. Ils se bornent à prescrire des lotions émollientes ou très-légèrement astringentes à la surface de l'œil, en même temps que les toniques et les antiscrofuleux à l'intérieur. L'huile de foie de morue est particulièrement indiquée.

Le traitement local n'est pas cependant sans utilité : on doit tendre à faciliter la résolution de la papule et la rupture de la phlyctène. C'est dans ce but qu'il est bon de toucher légèrement avec le crayon de sulfate de cuivre la surface de la pustule et les vaisseaux voisins. Ces cautérisations doivent être renouvelées tous les deux ou trois jours, et dans l'intervalle on se borne à laver l'œil avec une décoction assez forte de racine de ratanhia.

On a recommandé, dans le but de faciliter la rupture de la vésicule, l'emploi de la poudre de calomel en insufflations. Ce mode de traitement n'est applicable que dans les cas où l'inflammation n'est pas trop intense : on peut alors répéter avec avantage les insufflations trois fois par jour. Il est probable que le calomel agit surtout mécaniquement, sinon comme résolutif. Quoi qu'il en soit, il faut bien savoir qu'on ne doit jamais l'employer, lorsque en même temps les enfants sont soumis à l'usage de l'iode, de l'iodure de potassium; car Hennequin (1) a démontré que, dans ces conditions, il se forme par double décomposition du biiodure de mercure, sel corrosif très-nuisible pour l'œil.

En même temps qu'on emploie la poudre de calomel, il est bon de lotionner les yeux avec une solution astringente (sulfate de zinc, borax, etc.).

Les complications cornéennes donnent lieu à des indications spéciales. Le collyre à l'atropine les remplit parfaitement; car il a pour effet de calmer la douleur et de dilater l'iris, c'est à-dire de diminuer la tension intra-oculaire.

Lorsqu'il existe de la photophobie, du blépharospasme et des douleurs ciliaires, on se trouve bien d'introduire matin et soir, entre les paupières, gros comme une lentille d'une pommade au bioxyde rouge de

(1) *Gaz. hebd.*, 1867, p. 99.

mercure (0,30 à 0,50 pour 10 grammes d'axonge). Dans les formes chroniques, Pagenstecher (1) a montré que le bioxyde jaune de mercure, préparé par voie humide était préférable : il le prescrit à la dose de 1 à 4 grammes pour 30 grammes d'axonge.

Contre l'élément névralgique qui, très-souvent, fait partie de l'appareil symptomatique de la conjonctivite papuleuse, on retire de fort bons effets des injections sous-cutanées de morphine. Nous ne conseillons pas les vésicatoires pansés à la morphine comme traitement ordinaire, parce que les individus atteints de conjonctivite pustuleuse contractent fréquemment des impétigos et des eczémas chroniques, dont le vésicatoire pourrait devenir le point de départ. Si les douleurs prenaient un caractère de périodicité ou d'intermittence, il serait indiqué de recourir au sulfate de quinine à assez haute dose.

Enfin, lorsqu'il existe des ulcérations de la cornée, le traitement varie suivant l'étendue, la situation et la profondeur de l'ulcération, et nous ne pouvons que renvoyer le lecteur au chapitre qui traite de cette affection.

c. — *Conjonctivite purulente.*

Nous réunissons sous ce titre l'ophthalmie des nouveau-nés et l'ophthalmie blennorrhagique qui, tout en différant par les conditions étiologiques au milieu desquelles elles se développent, présentent néanmoins le même appareil symptomatique et réclament à peu près le même traitement.

Étiologie. — *a. Conjonctivite des nouveau-nés.* — Cette affection est surtout fréquente dans les services de maternité. Sur des relevés faits à Stockholm, et publiés dans l'ouvrage de Mackenzie, la proportion des enfants contaminés atteindrait presque le dixième des naissances. Toutefois, il ne faudrait pas attribuer à ce chiffre plus de valeur qu'il n'en a réellement. Chacun sait que les maternités sont des foyers d'épidémie et que les conditions hygiéniques, même en temps normal, y sont relativement fort défavorables : rien d'étonnant dès lors que les statistiques y paraissent si chargées.

Il y a lieu également de tenir grand compte de la faiblesse du sujet, soit qu'il ait hérité du vice syphilitique de ses parents, soit que, par suite de mauvaises conditions d'hygiène dans les premiers jours qui ont suivi sa naissance, il soit resté au-dessous du développement normal des enfants de son âge.

L'épidémie, comme pour toutes les autres conjonctivites, joue un grand rôle dans l'étiologie de l'ophthalmie purulente des nouveau-nés. Trousseau et Lorain ont montré qu'il existe une solidarité intime entre les affections puerpérales qui sévissent dans les salles et le développement des érysipèles, la suppuration du cordon ombilical, l'ictère, etc. Chez les

(1) *The ophthalmic Review.* London, 1865.

Nous ne parlerons pas des autres complications de l'affection, telles que croûtes sur les paupières, à la racine des cheveux ou des sourcils : ce sont là des manifestations d'un état général qui donnent la note de la nature de l'affection.

Pronostic. — Il est entièrement subordonné au tempérament et à la constitution de l'individu affecté de conjonctivite pustuleuse : localement, il dépend de l'étendue de la pustule, et de sa situation au niveau de la cornée ou de la conjonctive. En thèse générale, on peut dire que c'est une affection bénigne, qui très-rarement entraîne de fâcheuses conséquences, mais dont les récidives sont assez fréquentes.

Traitement. — Quelques praticiens, considérant la conjonctivite phlycténulaire comme l'expression de la diathèse scrofuleuse, conseillent de s'abstenir de tout traitement local. Ils se bornent à prescrire des lotions émollientes ou très-légèrement astringentes à la surface de l'œil, en même temps que les toniques et les antiscrofuleux à l'intérieur. L'huile de foie de morue est particulièrement indiquée.

Le traitement local n'est pas cependant sans utilité : on doit tendre à faciliter la résolution de la papule et la rupture de la phlyctène. C'est dans ce but qu'il est bon de toucher légèrement avec le crayon de sulfate de cuivre la surface de la pustule et les vaisseaux voisins. Ces cautérisations doivent être renouvelées tous les deux ou trois jours, et dans l'intervalle on se borne à laver l'œil avec une décoction assez forte de racine de ratanhia.

On a recommandé, dans le but de faciliter la rupture de la vésicule, l'emploi de la poudre de calomel en insufflations. Ce mode de traitement n'est applicable que dans les cas où l'inflammation n'est pas trop intense : on peut alors répéter avec avantage les insufflations trois fois par jour. Il est probable que le calomel agit surtout mécaniquement, sinon comme résolutif. Quoi qu'il en soit, il faut bien savoir qu'on ne doit jamais l'employer, lorsque en même temps les enfants sont soumis à l'usage de l'iode, de l'iodure de potassium; car Hennequin (1) a démontré que, dans ces conditions, il se forme par double décomposition du biiodure de mercure, sel corrosif très-nuisible pour l'œil.

En même temps qu'on emploie la poudre de calomel, il est bon de lotionner les yeux avec une solution astringente (sulfate de zinc, borax, etc.).

Les complications cornéennes donnent lieu à des indications spéciales. Le collyre à l'atropine les remplit parfaitement; car il a pour effet de calmer la douleur et de dilater l'iris, c'est à-dire de diminuer la tension intra-oculaire.

Lorsqu'il existe de la photophobie, du blépharospasme et des douleurs ciliaires, on se trouve bien d'introduire matin et soir, entre les paupières, gros comme une lentille d'une pommade au bioxyde rouge de

(1) *Gaz. hebd.*, 1867, p. 99.

au grand angle de l'œil et des filaments blanc jaunâtre glisser à la surface de la cornée ou séjourner dans le cul-de-sac inférieur de la conjonctive; mais ce n'est jamais du pus comparable pour sa virulence et sa quantité à la sécrétion de la conjonctivite purulente.

Le larmoiement se rencontre quelquefois, mais n'est jamais très-marqué; la photophobie manque toujours : lorsqu'elle existe, elle annonce que l'inflammation gagne la cornée ou l'iris. Les seuls troubles de la vision sont dus à la présence de filaments de muco-pus, au-devant de la cornée.

Lorsque la conjonctivite fait de nouveaux progrès, les vaisseaux sanguins s'injectent de plus en plus et arrivent jusqu'au bord de la cornée; une ecchymose générale ou partielle se produit assez souvent dans le tissu cellulaire sous-muqueux. Enfin, accident plus commun encore, la conjonctive se boursoufle par une infiltration séreuse ou séro-sanguine, à laquelle on a donné le nom de *chémosis*. On a distingué un chémosis *inflammatoire* ou *phlegmoneux*, et un chémosis *séreux*. Le premier est formé par le dépôt dans les mailles du tissu cellulaire sous-conjonctival d'un exsudat plastique assez consistant et par l'injection vasculaire; le second est dû à une simple infiltration de sérosité.

Très-rarement, même lorsque les signes locaux ont atteint un degré d'intensité considérable, la conjonctivite s'accompagne de fièvre ou de quelque trouble général de l'économie.

La conjonctivite aiguë se termine assez souvent par résolution au bout d'un petit nombre de jours, lorsque le malade cesse d'être soumis aux causes qui ont produit la maladie.

D'autres fois, l'inflammation se propage à la cornée, mais il est plus rare de la voir s'étendre aux membranes profondes de l'œil. Quelquefois, après avoir semblé se guérir et abandonner un œil, elle gagne l'œil opposé pour revenir ensuite au premier atteint; c'est ce qu'on appelle la *conjonctivite à répétition;* enfin elle passe assez souvent à l'état chronique.

Cette dernière forme est celle qu'affecte d'emblée la conjonctivite chez certains individus. Les symptômes fondamentaux sont à peu près les mêmes, mais la conjonctive éprouve des modifications plus profondes.

C'est surtout la muqueuse palpébrale qui devient épaisse et rougeâtre; quelquefois elle se recouvre de véritables fongosités. La conjonctive oculaire, participant à la congestion et, dans une certaine mesure, au gonflement, est rarement hypertrophiée, tandis que la conjonctive palpébrale l'est toujours plus ou moins.

La conjonctivite chronique existe souvent sans douleur appréciable et sans cette chaleur cuisante de la conjonctivite aiguë, mais elle est sujette à des exacerbations et à des complications névralgiques, et il n'est pas rare de voir l'état aigu succéder à l'état chronique et *vice versa*.

La persistance de cette phlegmasie conjonctivale favorise le développement de l'inflammation dans les membranes oculaires voisines; aussi voit-

on souvent la conjonctivite chronique s'accompagner de kératite ou d'iritis.

VARIÉTÉS. — La description qui précède s'applique à la conjonctivite générale et simple, mais on rencontre quelques variétés qui méritent une courte mention.

La localisation de la phlegmasie sur certains points de la conjonctive a suffi pour faire distinguer des conjonctivites *palpébrale, angulaire, des culs-de-sac de la conjonctive.*

Conjonctivite palpébrale. — L'inflammation débute souvent par la conjonctive palpébrale, et lorsqu'après s'être généralisée elle tend à disparaître, c'est encore la muqueuse des paupières qui est abandonnée en dernier lieu par la phlegmasie. Ce fait est important à connaître, car quelques personnes peuvent croire à tort à la guérison des malades chez lesquels disparaît promptement la conjonctivite oculaire. Cependant la chaleur, la sensation de graviers, un léger larmoiement continuent, et, si l'on examine l'œil avec soin, on constate que la face interne des paupières est rouge, gonflée, et le siége d'une vascularisation très-intense.

Conjonctivite angulaire. — On donne le nom de *conjonctivite angulaire* à une phlegmasie limitée aux points de la conjonctive oculaire qui correspondent aux commissures palpébrales interne ou externe. La rougeur est tantôt diffuse, tantôt disposée sous forme de pinceau à pointe dirigée en dehors. C'est surtout à la partie externe qu'on observe cette variété de conjonctivite qui, chez certains individus, est aussi remarquable par sa ténacité que par son siége.

Conjonctivite des culs-de-sac. — Il est une dernière forme de conjonctivite partielle dont il importe de bien préciser le siége; c'est celle qui reste limitée aux points où la conjonctive palpébrale se réfléchit sur la conjonctive oculaire. Rien n'est plus insidieux que cette forme d'ophthalmie : les malades accusent du picotement, de la chaleur dans l'œil; tous les matins ils se réveillent avec les paupières collées par du mucus, ont une sensibilité anormale à la lumière et se fatiguent rapidement pour peu qu'ils travaillent le soir. Un examen rapide de la conjonctive ne fait rien découvrir, mais si l'on écarte forcément la paupière du globe de l'œil, on voit dans la rainure oculo-palpébrale un bourrelet rouge et gonflé, très-nettement arrêté au point de réflexion de la muqueuse bulbaire.

Cette forme de conjonctivite, étudiée et décrite par Gosselin, au point de vue clinique, a été l'objet de recherches plus complètes de la part de Galezowski, qui lui a donné le nom de *conjonctivite lacrymale.*

D'après cet auteur, ce serait le séjour des larmes dans le cul-de-sac conjonctival qui, en entraînant leur décomposition alcaline, en ferait une cause d'irritation permanente pour la muqueuse. Mais c'est là une altération secondaire qui peut dépendre elle-même de causes multiples, particulièrement de troubles des voies lacrymales. On devra donc toujours rechercher si, de ce côté, il n'existe pas quelque lésion inaperçue.

Dans les formes confirmées de cette affection, on constate, au niveau du

cette sensation de gravier qui est constante dans toutes les irritations de la conjonctive et qui indique les modifications de sécrétion de la muqueuse. Il semble que la sécheresse de la conjonctive soit plus marquée que dans les autres formes de conjonctivite. Mais cet état de la muqueuse est extrêmement passager, et elle devient rapidement le siége d'une sécrétion catarrhale intense. Le liquide qui se produit est un mélange de larmes, de filaments muqueux, et déjà de globules purulents qui donnent à la sécrétion une couleur citrine sur laquelle insistait beaucoup Desmarres.

Dès cette époque on observe souvent des douleurs vives et lancinantes qui sont plutôt le résultat d'une névralgie concomitante de la cinquième paire que de l'ophthalmie elle-même.

Deuxième période. — Cette seconde phase de la maladie, qui se confond si fréquemment avec la première, est surtout caractérisée par l'abondance de la suppuration. Les paupières se tuméfient et rougissent. La paupière supérieure est souvent assez boursouflée pour empiéter sur le plan de la paupière inférieure, ce qui donne à l'ensemble du visage un aspect tout particulier (fig. 47).

Fig. 47. — Conjonctivite purulente.

La sécrétion purulente, d'abord ténue, un peu visqueuse, devient bientôt opaque et abondante; elle se réunit dans le grand angle de l'œil ou coule sur la joue en irritant et excoriant la peau sur laquelle elle se répand. Les bords libres des paupières, presque toujours agglutinés ensemble, forment un obstacle à l'écoulement du pus qui s'accumule en abondance derrière les paupières. Si l'on vient à écarter alors rapidement ces organes, le pus peut être projeté au dehors et atteindre le visage du chirurgien. Il faut être prévenu de ce danger dont bien des personnes ont été victimes.

Quand le pus s'est écoulé, on trouve la conjonctive palpébrale épaissie, rouge, granuleuse, saignant facilement. La conjonctive oculaire est également soulevée par l'œdème sous-conjonctival et forme autour de la cornée un anneau saillant et rouge baigné par le pus.

La marche de ce chémosis est très-importante à connaître, car sa présence et son degré d'intensité constituent, bien plus que la sécrétion purulente elle-même, le danger de l'ophthalmie. Toujours considérable, le chémosis débute par la portion de la conjonctive bulbaire située à

droite et à gauche de la cornée, sur le plan transversal de l'œil : de là il envahit le cul-de-sac inférieur, et ce n'est qu'à la dernière extrémité qu'on le voit gagner la partie supérieure de la conjonctive bulbaire. Ces différents degrés du chémosis tiennent à la pression plus ou moins grande qu'opposent au boursouflement de la conjonctive oculaire les paupières supérieure et inférieure. Presque toujours, quand on voit les paupières tuméfiées, le chémosis est déjà complet, et l'infiltration menace plus ou moins immédiatement la nutrition de la cornée.

L'examen de l'œil, dans ces cas intenses, est du reste fort difficile, et dans bien des cas il n'est guère possible de se rendre un compte exact de l'état des parties. Le gonflement des paupières, leur immobilité, le renversement des cartilages tarses en dedans, et par-dessus tout le spasme du muscle palpébral, opposent des obstacles considérables à l'exploration directe, et il faut avoir recours à des élévateurs.

A l'aide de ce moyen, on reconnaît le plus habituellement que, dans cette phase de la maladie, la cornée est encore saine et transparente. La lumière qui la frappe gêne à peine le malade, et ce n'est pas un des symptômes les moins remarquables de cette grave ophthalmie que de constater, au milieu de désordres en apparence si considérables, l'absence presque complète de photophobie.

Le pus sécrété à la surface de l'œil se concrète quelquefois sous la forme d'une fausse membrane. On peut croire alors à l'opacité de la cornée, et lorsque par des injections on détache cet exsudat, il semble au premier moment que l'on assiste au décollement de la cornée. C'est là du reste un symptôme rare et moins commun que ne l'a annoncé Chassaignac, puisque dans la plupart des faits rassemblés par Pointcarré dans sa thèse (1852), il a fait défaut, et que Follin (1) l'a vainement cherché depuis.

Durant cette période de la conjonctivite purulente, comme dans quelques autres inflammations de l'œil, on voit quelquefois se développer un léger gonflement de l'un des ganglions préauriculaires auxquels aboutissent les lymphatiques des paupières. C'est à tort que Hairion (de Louvain) a voulu voir dans ce signe un caractère spécial à la conjonctivite blennorrhagique : il se rencontre dans toutes les ophthalmies purulentes. On peut même observer ce symptôme dans des blépharites légères.

La conjonctivite purulente peut s'arrêter là et revêtir une forme chronique qui sera décrite plus tard. Mais trop souvent elle fait des progrès, et la troisième phase de la maladie est surtout marquée par des désordres graves du côté de la cornée.

Troisième période. — Le gonflement des paupières et l'écoulement de pus persistent au même degré ; mais la cornée qui jusqu'alors était restée saine, commence à s'altérer. Cette altération débute toujours du côté où le chémosis est le plus considérable : elle reconnaît pour cause la

(1) Note manuscrite.

compression exercée par la tuméfaction des paupières et de la conjonctive bulbaire. D'après Giraldès, il faudrait tenir compte également d'un certain degré d'hypérémie choroïdienne et même d'une véritable choroïdite, dont la conséquence serait la production de thromboses et la nécrobiose du tissu cornéen.

Quoi qu'il en soit de cette dernière explication, on constate au bout de quelques jours les désordres suivants. La cornée prend d'abord une teinte grisâtre, qui paraît tenir à de l'œdème interstitiel; à cette apparence succède bientôt une infiltration jaunâtre, purulente, diffuse ou localisée, qui donne à la cornée l'aspect d'un lambeau de parchemin mouillé, opaque. Ce ramollissement inflammatoire entraîne pour conséquences la perte de résistance de la membrane antérieure de l'œil, la production de staphylômes, la destruction de la cornée et la perforation du globe oculaire.

Nous devons revenir sur ces complications cornéennes et sur les divers mécanismes par lesquels elles se produisent; car de ces variétés découlent d'importantes conséquences pratiques au point de vue du traitement.

Dans quelques cas rares, la cornée se détache de la sclérotique avant d'avoir subi de notables altérations. Il se produit peu à peu une ulcération latente dans le cercle sclérotico-cornéen, et l'œil peut s'ouvrir sans que la cornée ait perdu sa transparence. Dans un fait du docteur Vetch, on ne voyait immédiatement après la rupture de la cornée qu'un sillon linéaire s'étendant au travers du segment inférieur de la cornée. Plus tard seulement, il se déclara une opacité qui envahit graduellement toute la membrane. C'est là malheureusement ce qui survient presque toujours, de sorte qu'il y a bien peu de chances d'obtenir la guérison sans opacité cornéenne. Ce mode de rupture est du reste tout à fait exceptionnel : le plus habituellement, il se forme un sillon ulcéreux vers la portion périphérique de la cornée, et l'accroissement en profondeur de ce sillon amène l'ouverture de l'œil.

Ailleurs, ce n'est plus un processus ulcéreux : la cornée s'infiltre de pus dans un point de sa circonférence, et consécutivement à la rupture de cet abcès de la cornée, il se produit une ulcération de plus en plus perforante. Dans d'autres cas très-rares, selon Mackenzie, les lamelles externes de la cornée se mortifient et se détachent sous forme de squames. Enfin, par contre, l'infiltration purulente peut prédominer du côté des lamelles internes et amener la production d'un abcès s'ouvrant dans la chambre antérieure, d'un véritable hypopyon.

En résumé, suivant que le travail suppuratif ou ulcératif porte sur la partie moyenne ou sur les couches externe et interne de la cornée, il peut donner naissance à une mortification en masse du tissu, ou au contraire à des abcès s'ouvrant soit en dehors, soit en dedans.

La rupture de l'œil s'annonce presque toujours par l'écoulement subit d'un liquide chaud sur la joue : les malades signalent, en général, ce phénomène au chirurgien, et ils ont la notion que leur œil s'est vidé en

partie. D'ailleurs, ces ruptures coïncident souvent avec une remarquable détente dans les phénomènes généraux.

Quand la conjonctivite purulente s'est propagée à la cornée et aux tissus plus profonds de l'œil, le malade éprouve presque toujours de vives douleurs qui augmentent pendant la nuit et diminuent vers le matin. Ces douleurs sont tensives et se montrent par accès jusqu'à la rupture de la cornée. Quelquefois la douleur se répand autour de l'orbite ou se localise sur le trajet du nerf sus-orbitaire. Il est probable que cette sensation douloureuse correspond à une fluxion et à une augmentation de la tension intra-oculaire, sous l'influence d'une irritation périphérique de la cinquième paire. Nous aurons d'ailleurs l'occasion, à propos du glaucome, de revenir sur ces phénomènes névralgiques.

J'ai dit que la douleur était parfois intermittente, les paroxysmes douloureux durent alors de trois à quatre heures, et c'est souvent de dix heures à minuit que leur expression est la plus vive ; il n'est pas rare de voir un de ces paroxysmes brusquement interrompu et calmé par la rupture de la cornée.

Ce grave accident est très-souvent suivi d'une hernie de l'iris, qui se présente sous forme d'une fongosité rougeâtre. Puis, cette masse herniée contracte des adhérences avec les bords de l'ouverture faite à la cornée, et le fond de l'ulcère se cicatrise, grâce à la diminution de la pression intra-oculaire. Dans les cas heureux, la vision se rétablit assez rapidement; mais l'enclavement de l'iris, en devenant la cause d'irritations continuelles des nerfs ciliaires, prédispose le malade à la production d'un nouveau staphylôme, et le place sous le coup d'un glaucome ultérieur. D'autres fois, la vision se trouve anéantie par le dépôt de fausses membranes dans la pupille ou à la surface de la capsule du cristallin.

Les choses se passent souvent d'une façon encore plus défavorable. Lorsque l'ulcération est considérable et que la cornée se perfore dans presque toute son étendue, le changement de pression qui se produit dans le globe de l'œil est tellement considérable, la détente tellement brusque, que non-seulement l'iris est projeté en avant, mais encore le cristallin se luxe, le corps vitré se déplace et fait issue au dehors, la rétine se décolle, et l'œil se vide plus ou moins complétement. Il s'ensuit une atrophie consécutive, ce que les Allemands ont appelé la *phthisie du globe de l'œil*.

Enfin, la phlegmasie de la conjonctive peut s'étendre à toutes les membranes profondes ; cette terminaison, la plus fâcheuse de toutes, constitue ce que nous décrirons plus loin sous le nom d'*ophthalmite :* l'œil est alors toujours irrévocablement perdu, et de plus, il se produit souvent une ophthalmie sympathique qui compromet gravement les fonctions de l'autre l'œil.

La conjonctivite purulente est loin d'amener constamment à sa suite des accidents aussi graves. D'abord, il existe une forme bénigne, sur laquelle insiste avec juste raison Giraldès, et dans laquelle la conjonctive

palpébrale seule est le siége de la sécrétion purulente, la conjonctive bulbaire restant intacte. Or, nous l'avons vu, ce n'est pas la présence du pus qui crée le danger pour la cornée, c'est l'intensité du chémosis et la compression qu'il exerce sur les vaisseaux nourriciers de cette membrane. L'ophthalmie purulente limitée à la conjonctive palpébrale, telle qu'elle se présente souvent chez les nouveau-nés et les enfants, est réellement bénigne, et disparaît rapidement sous l'influence de quelques collyres.

Dans les cas de conjonctivites purulentes intenses qui, grâce au traitement, tendent à marcher vers la guérison, on voit d'abord le gonflement de la paupière diminuer, puis disparaître; l'œdème sous-conjonctival s'efface peu à peu; enfin, la conjonctive qui circonscrit la cornée reprend graduellement sa coloration normale, et ce retour à l'état naturel s'opère jusqu'au cul-de-sac oculo-palpébral.

La membrane semi-lunaire et la face interne des paupières restent encore rouges et recouvertes de granulations papillaires. La sécrétion du pus n'est point abolie, et sous l'influence de différentes causes, une récidive peut avoir lieu; du reste, dans cet état, la sécrétion purulente est encore très-contagieuse. Le symptôme le plus persistant à cette époque de la maladie, c'est l'état granuleux de la surface des paupières, conséquence de l'hyperplasie des papilles qui tapissent la muqueuse à l'état normal. Nous reviendrons du reste sur ce point.

Par suite de la persistance même des granulations, il se développe sur la cornée des altérations secondaires, résultat des frottements qu'exerce la surface dépolie de la conjonctive palpébrale sur le globe oculaire. La cornée se vascularise, s'infiltre de dépôts plastiques, et l'on constate des désordres sur lesquels nous aurons occasion d'insister davantage en parlant des phlegmasies de la cornée.

Diagnostic. — Le diagnostic de la conjonctivite purulente se tire uniquement des conditions au milieu desquelles la maladie se développe, et en même temps de la promptitude avec laquelle se manifestent les principaux symptômes. En général, la conjonctivite blennorrhagique a une marche plus rapidement envahissante que l'ophthalmie des nouveau-nés; cependant, cette dernière, ainsi que l'a montré Giraldès, présente une forme grave qui entraîne la fonte de la cornée en deux ou trois jours. On peut donc dire que, pris isolément, aucun des signes que nous avons indiqués, n'a de valeur caractéristique; mais par leur réunion, ils fixent le diagnostic.

L'ophthalmie purulente contagieuse des armées se rapproche essentiellement, au point de vue des symptômes généraux et de la marche, des autres conjonctivites purulentes. Elle n'en diffère que par la présence des granulations palpébrales. Nous reviendrons sur ce point en parlant de la conjonctivite granuleuse.

Pronostic. — Le pronostic a perdu de sa gravité depuis ces dernières années, mais il faut pour cela soigner la maladie dès le début : aban-

donnée à elle-même, la conjonctivite purulente constitue une affection des plus sérieuses qui compromet très-rapidement la vue : on ne saurait donc prendre trop de précaution pour la conjurer et en empêcher la propagation.

Chez les enfants, le pronostic est encore plus favorable, d'abord, parce que chez eux l'inflammation reste ordinairement longtemps palpébrale, ensuite, parce que rarement elle entraîne la production de granulations et de fongosités des paupières si communes chez l'adulte. Aussi, même si l'on a affaire à une cornée infiltrée et jaunâtre, ne doit-on point encore désespérer; car on voit parfois ces opacités disparaître merveilleusement.

Nous avons déjà parlé de la rapidité avec laquelle marche l'ophthalmie blennorrhagique. On l'a vue amener la fonte de l'œil en huit ou dix heures. Nous ne retrouverons guère que la conjonctivite diphthéritique dont le pronostic soit aussi sérieux. Cependant, même intense, cette ophthalmie peut guérir, si l'on emploie à temps une médication énergique.

Traitement. — Le traitement de l'ophthalmie purulente est, grâce aux travaux publiés depuis les vingt dernières années, le côté le mieux connu de l'histoire de cette affection. Il comprend l'ensemble des moyens destinés à prévenir le développement de la conjonctivite et à la combattre.

Traitement prophylactique. — Affection essentiellement contagieuse et inoculable, la plupart du temps épidémique, l'ophthalmie purulente se propage avec une déplorable facilité, si l'on n'a soin d'isoler les sujets qui en sont affectés. La première précaution à prendre, si l'on a affaire à un nouveau-né ou à un jeune enfant, est de le séparer autant que possible du contact des autres enfants, et de mettre à part tous les objets qui servent à son entretien, tels que : linges, éponges, charpie, etc., afin que ces objets ne soient pas utilisés pour d'autres enfants.

Quant aux sujets atteints de blennorrhagie, il suffit, en général, de les avertir de la possibilité d'une inoculation du pus uréthral, et d'exiger d'eux une propreté minutieuse, pour voir tomber au minimum la proportion des ophthalmies : malgré cela, ce sera toujours une utile précaution d'isoler les malades, qui peuvent devenir un foyer de contagion pour les autres, lorsqu'ils sont placés dans une même salle d'hôpital.

Traitement curatif. — Le traitement local de la conjonctivite purulente est tout différent selon qu'il existe ou non des complications cornéennes. Ce premier point est fondamental; car, on ne saurait trop le répéter, la purulence de la conjonctive n'est rien, comparée à la gravité des accidents du côté de la cornée. Aussi, doit-on poser comme précepte général, qu'il faut tout faire pour conserver l'intégrité de cette membrane et ne se préoccuper que secondairement de la conjonctive.

Lorsqu'on a affaire à un cas simple, où l'inflammation, quoique intense, n'a pas encore menacé la cornée et reste limitée à la conjonctive, l'indication est parfaitement nette : il faut toujours recourir à la médication substitutive. Le topique le plus employé et le plus efficace est sans con-

tredit le nitrate d'argent ; mais il faut savoir le manier. Il y a peu d'années toutes les conjonctivites purulentes étaient traitées par le collyre au nitrate d'argent, à dose variant de 0, 20 à 3 grammes pour 30 grammes d'eau. On doit à de Graefe d'avoir montré les inconvénients de cette façon d'agir. Si avec le collyre on est sûr de porter le caustique sur toute la surface conjonctivale, en revanche, on est exposé à léser la cornée ; or, cette application est loin d'être inoffensive, et elle prépare le dépolissement et le ramollissement de cette membrane.

Le procédé le plus sûr consiste à retourner les paupières, ce qui chez les jeunes enfants est très-facile, mais qui chez les adultes présente parfois plus de difficultés. La face interne de la conjonctive palpébrale une fois mise à nu, on passe sur sa surface, à plusieurs reprises, un pinceau imbibé de la solution de nitrate d'argent. Suivant l'intensité de la conjonctivite, il est bon d'employer des solutions différentes. Dans les formes légères, où la phlegmasie se limite aux paupières, une solution de 1 gramme de nitrate d'argent pour 100 grammes d'eau suffit : pour les formes plus sérieuses, on se trouve bien d'employer la solution au 20e et même au 10e. Dans tous les cas, on doit toujours avoir soin de neutraliser l'excès de nitrate d'argent déposé sur la conjonctive, au moyen d'une injection d'eau légèrement salée, ou d'un badigeonnage chloruré. De cette façon, la cornée ne peut éprouver aucun effet nuisible du contact du caustique.

Les cautérisations peuvent être faites également avec avantage au moyen de caustiques solides ; mais ce n'est que dans les cas tout à fait graves, qu'il convient de toucher la conjonctive avec le nitrate d'argent pur. Afin d'avoir une échelle de caustiques solides, correspondant aux divers degrés de collyres, Desmarres père a imaginé des crayons mitigés, où le nitrate d'argent est associé à du nitrate de potasse en proportions variables. Ces crayons sont d'un usage fort commode, en ce qu'ils permettent de limiter leur action exactement aux points malades, et de cautériser plus complétement les parties les plus boursouflées.

Quelque intense que soit l'ophthalmie purulente, il n'est guère besoin de pratiquer plus de trois à quatre cautérisations par jour. Chacune d'elles imprime à la conjonctive des modifications assez profondes, et leur effet se fait sentir pendant plusieurs heures, bien qu'en apparence la sécrétion purulente n'ait pas changé de nature, et qu'elle se produise avec une excessive abondance. Au bout de vingt-quatre ou quarante-huit heures, on voit la surface de la muqueuse se modifier, le boursouflement diminue, et la sécrétion purulente se tarit à son tour.

Un complément indispensable de la cautérisation consiste en des lavages répétés de la conjonctive, pour chasser le pus et les larmes qui s'accumulent à la surface de l'œil. C'est à Chassaignac que l'on doit d'avoir surtout contribué à régulariser ce mode de traitement. Il faut renouveler souvent ces injections, et les pratiquer surtout avant de toucher les paupières avec le caustique ; cependant, il ne convient pas de dépasser une

injection par heure, ce serait causer aux malades des souffrances inutiles, que de les répéter à des intervalles plus rapprochés. Ces lotions devront se pratiquer avec une seringue, ou mieux, avec un irrigateur dont on peut graduer le jet à volonté : il est inutile d'insister sur les précautions à prendre, afin d'éviter la projection de liquides virulents dans l'œil du chirurgien.

Ces deux opérations, lavage et cautérisation, constituent le traitement fondamental de toute ophthalmie purulente, et c'est ce qui justifie les détails dans lesquels nous sommes entrés à cet égard. Il nous reste à décrire certains moyens thérapeutiques également fort efficaces, mais qui répondent à des indications spéciales.

Lorsque l'affection marche très-vite, et s'accompagne d'une sensation de chaleur pénible avec douleurs tensives, lancinantes dans l'œil et la région circumorbitaire, comme on le voit pour la conjonctivite blennorrhagique, le meilleur remède consiste dans l'application en permanence de *compresses glacées* ou tout au moins très-fraîches sur l'œil. Un sachet de baudruche, dans lequel on laisse fondre de petits fragments de glace, remplit parfaitement cette indication, mais on ne saurait sans inconvénient continuer indéfiniment l'emploi de la glace, qui peut par l'impression du froid prolongé donner lieu à des névralgies rebelles; aussi, dès que la sédation des douleurs est obtenue, il faut suspendre ce traitement.

On a beaucoup vanté contre la douleur de l'ophthalmie purulente l'*application de sangsues* sur la tempe, jointe à l'emploi des révulsifs intestinaux. Cette médication trouve son indication dans les cas où il existe une tension considérable dans l'œil, et un gonflement énorme des paupières. Toutefois, il faut bien savoir que l'émission sanguine locale, pratiquée de cette façon, a peu d'influence sur les accidents inflammatoires, et qu'elle n'est jamais suivie que d'une rémission momentanée; aussi, faut-il s'en montrer assez sobre, de peur de débiliter le malade.

Il n'en est pas de même des *scarifications de la conjonctive*. Celles-ci sont toujours indiquées quand il y a un violent chémosis; or, on sait que c'est le cas le plus commun. Aucun moyen n'amène un dégorgement plus rapide, et une cessation plus évidente de la douleur. L'avantage est surtout manifeste, quand il existe des fongosités à la face profonde de la paupière, comme dans certaines ophthalmies des nouveau-nés : les scarifications les font disparaître plus vite que tous les autres moyens. Il y a toutefois une précaution à prendre, c'est de ne jamais les pratiquer dans les moments qui précèdent la cautérisation au nitrate d'argent; car ce liquide, en pénétrant dans les incisions, pourrait agir trop profondément, et déterminer pour la suite des cicatrices fâcheuses. Il faut toujours laisser à la petite plaie du bistouri le temps de se réunir par première intention, avant d'y porter le caustique.

On se trouve bien d'essayer simultanément une dérivation du côté de l'intestin, surtout s'il existe de la constipation. Les drastiques à petite

dose, particulièrement le jalap et le calomel (0,30 de chaque), remplissent ce but.

Enfin, si le chémosis est extrême et forme un bourrelet rouge qui circonscrit et comprime la cornée de toutes parts, il y aura lieu d'en faire l'excision; c'est un moyen d'amener la déplétion du tissu vasculaire, plus vite encore que par les scarifications.

Contre ces douleurs intolérables siégeant au fond de l'œil et dans la tête, et certainement dues à une fluxion intra-oculaire, à une véritable poussée de glaucome aigu, on a conseillé et pratiqué avec succès la paracentèse du globe oculaire et l'évacuation de l'humeur aqueuse : sir Patrick Mac Gregor assure avoir ponctionné en deux ans quarante-cinq fois la cornée, et avoir toujours observé une détente dans les phénomènes douloureux.

Le traitement devient fort difficile lorsqu'on a affaire à une ophthalmie purulente avec complications cornéennes. Ici, plus que jamais, il y a contre-indication formelle des collyres liquides : les cautérisations au pinceau ne sont même pas assez sûres, et c'est aux crayons de Desmarres qu'il faut recourir; s'il existe un fort chémosis, les scarifications doivent être faites largement.

Lorsque la cornée ne présente qu'un léger dépolissement, et qu'il n'existe pas d'érosion superficielle, le meilleur topique est l'instillation deux ou trois fois par jour d'un collyre au sulfate d'atropine (2 à 5 centigrammes pour 10 grammes d'eau). Outre l'action astringente qu'exerce la belladone sur les petits vaisseaux, elle calme les douleurs, et surtout, en faisant dilater la pupille, s'oppose à l'établissement d'adhérences et de synéchies trop communes à la suite de l'ophthalmie purulente.

S'il y a tendance à la production d'un abcès cornéen, ce qui se reconnaît à l'apparition d'une zone ou d'un noyau d'infiltration jaunâtre, superficielle, le mieux est de pratiquer la paracentèse de l'abcès, et simultanément de la chambre antérieure. De cette façon on diminue la pression intra-oculaire, ce qui permet la cicatrisation plus facile de l'ulcère cornéen. Cette petite opération, très-simple en apparence, a besoin d'être faite avec certaines précautions, si l'on veut éviter des accidents assez sérieux. Il faut, avant tout, agir doucement et lentement, afin que le liquide de la chambre antérieure s'écoule goutte à goutte, comme par un suintement imperceptible; autrement on risquerait de voir se produire le prolapsus de l'iris, la hernie et la luxation du cristallin.

Lorsque la cornée s'est ulcérée et perforée en un point de sa surface, la conduite du chirurgien dépend essentiellement de la nature de la perforation qui vient de se produire. Certaines ruptures de la cornée, en effet, se comportent exactement comme des opérations pratiquées artificiellement; c'est ce qui a lieu quand elles sont limitées, et qu'elles sont survenues graduellement. Dans ces cas, l'état de l'œil est le même que si le chirurgien avait fait la paracentèse, et le pronostic est relativement assez bénin.

Mais si la perforation s'est faite sur une large surface ou brusquement, y a souvent déplacement du cristallin, hernie, enclavement de l'iris ur une assez grande étendue, et finalement réparation cicatricielle de ı cornée qui reste opaque et déformée. Il s'agit alors de voir quel parti n peut tirer de l'état des enveloppes de l'œil. Lorsqu'il reste une portion e cornée transparente, l'établissement d'une pupille artificielle est évi-emment indiqué, et donne au malade tout ce qu'il peut gagner au point e vue de la vision. Dans le cas contraire, faut-il abandonner la cornée elle-même, sans rien tenter? Cette conduite serait rationnelle, si l'ob-ɔurité de la vue était la seule conséquence de l'opacité cornéenne; mais expérience prouve qu'il se fait alors consécutivement, par suite du éplacement du cristallin et surtout de l'enclavement de l'iris, des irri-ıtions des nerfs ciliaires qui entraînent de l'hydrophthalmie, des sta-hylômes et du glaucome, et entretiennent dans le fond de l'œil des ouleurs souvent intolérables. Presque toujours, il y aura donc lieu de ratiquer l'iridectomie, qui a pour résultat de maintenir une diminution e pression intraoculaire durable. Nous aurons du reste l'occasion de ɔvenir sur ce point en parlant des kératites et de leurs complications.

d. — *Conjonctivite diphthéritique.*

A côté de l'ophthalmie purulente, et à un degré supérieur dans échelle de gravité des phlegmasies oculaires, se place la conjonc-vite diphthéritique. Comme l'ophthalmie purulente, elle reconnaît ɔujours une cause spécifique, suit une marche constamment aiguë, arfois foudroyante, et entraîne des désordres souvent irrémédia-les; sa caractéristique est la présence, à la surface et dans l'épais-ur de la muqueuse conjonctivale, d'un exsudat pseudo-membraneux ɔécial.

L'histoire de cette grave variété d'ophthalmie est de date récente. A eine mentionnée par Béclard, en 1827, elle avait été notée incidemment ar Wharton Jones, en 1835; mais c'est à Bouisson (de Montpellier) qu'est ue la première observation détaillée d'une conjonctivite pseudo-mem-raneuse. Il eut le grand mérite d'attirer l'attention des observateurs ır cette question peu connue; à partir de ce moment, en effet, nous ɔyons se multiplier les recherches de la part de Chassaignac, de Gibert, e Magne, de de Graefe, de Wecker, etc.

La conjonctivite diphthéritique, en tant que maladie spéciale, n'est pas ncore admise par tout le monde. C'est ainsi que Marjolin la nie et n'y oit qu'une complication de l'ophthalmie purulente. Le Fort va encore ıs loin, et la regarde comme une simple ophthalmie plastique. Enfin, es Allemands, transportant aux phlegmasies oculaires les termes tout à ait impropres dont ils se servent pour les inflammations des autres ɔnes, reconnaissent, à côté d'une conjonctivite catarrhale, une con-

jonctivite croupale ; celle-ci comme la pneumonie de ce nom, serait caractérisée par la présence d'un exsudat *interstitiel* au lieu d'un exsudat superficiel. Il résulte de ce conflit d'opinions et d'appellations une confusion fort regrettable, et qu'il serait utile de faire cesser.

Et d'abord toute fausse membrane observée sur la conjonctive n'implique nullement l'idée de conjonctivite diphthéritique. A l'état normal et indépendamment de toute complication épidémique on voit chez certains individus des vésicatoires, au lieu de provoquer une bulle pleine de sérosité, donner naissance à un exsudat pseudo-membraneux. Cet exsudat n'a rien de spécifique, il est fibrineux et exclusivement inflammatoire. La même chose s'observe pour les paupières : sous l'influence de causes mal connues, quand la conjonctivite est d'emblée violente, elle s'accompagne quelquefois de fausses membranes albumino-fibrineuses, étalées à la surface de la conjonctive, et généralement peu adhérentes ; on trouve au-dessous d'elles la muqueuse congestionnée, turgide et saignant facilement. C'est même à un cas de ce genre, pour le dire en passant, que Bouisson a eu affaire, quand il a donné sa première description de l'ophthalmie pseudo-membraneuse; ce n'est qu'un degré intense de conjonctivite phlegmoneuse. La même remarque s'applique aux fauses membranes lamelliformes dont on constate la présence chez les jeunes enfants atteints d'ophthalmie purulente.

Nous réservons ici le mot de conjonctivite diphthéritique pour désigner une affection caractérisée par le dépôt sur la conjonctive de fausses membranes adhérentes, tantôt superficielles, tantôt interstitielles, et qui, comme on l'observe pour le croup et l'angine couenneuse, sont bien moins le fait de l'inflammation locale que de l'empoisonnement diphthéritique général.

ÉTIOLOGIE. — Ce que nous venons de dire de la nature de la conjonctivite diphthéritique domine l'histoire des causes de cette affection. Nous y retrouvons en effet toutes celles de la diphthérite en général.

C'est ainsi que l'âge des sujets a une valeur étiologique évidente. De même qu'on voit le croup frapper exceptionnellement les enfants au-dessus de douze ans, de même la diphthérite oculaire ne s'observe guère avant la première année, ni au delà de la dixième ; il n'en est pas de même de la diphthérite oculaire secondaire, qui, comme nous le verrons, se présente à presque tous les âges. La statistique de Gibert donne, comme maximum de fréquence, la période de deux à trois ans, qui entre pour plus de moitié dans la proportion totale des cas observés. Les travaux ultérieurs de Raynaud, Giraldès et Wecker, n'ont que peu modifié ce résultat. Comme le croup également, la conjonctivite diphthéritique affecte indistinctement les deux sexes. Raynaud a trouvé un peu plus de garçons atteints que de filles ; l'inverse s'est présenté dans une proportion notable à Lewinski, dans la relation qu'il nous a laissée de l'épidémie de Kœnigsberg. Enfin, il n'est pas sans intérêt de faire remarquer que c'est presque toujours à l'automne et au printemps, période de transition

brusque dans la température, qu'ont eu lieu les épidémies. Le même fait a été signalé pour les autres manifestations diphthéritiques.

Relativement aux conditions individuelles des enfants atteints, nous trouvons que presque toujours la mauvaise hygiène, la débilité constitutionnelle, le lymphatisme, y prédisposent. Cette étiologie banale se retrouve pour toutes les maladies ou à peu près, et nous y insisterons peu. Nous ferons cependant remarquer que le croup ne suit pas cette règle, et qu'il atteint de préférence les enfants les plus beaux et les plus vigoureux. Cette différence pourrait peut-être s'expliquer par ce fait, que presque jamais la diphthérite oculaire ne se développe d'emblée sur un œil absolument sain ; dès lors, toutes les conditions mauvaises qui prédisposent aux ophthalmies simples, appellent la diphthérite oculaire, lorsque règne l'épidémie.

La conjonctivite diphthéritique *secondaire*, sur laquelle on n'a pas assez insisté, se présente fréquemment à la suite ou pendant la défervescence des maladies éruptives. Parmi celles-ci, la variole en est presque absolument indemne, la rougeole s'en complique quelquefois; enfin, dans certaines épidémies de scarlatine, la diphthérite oculaire a été assez fréquente. C'est là un fait bien remarquable, si on le compare aux autres manifestations secondaires de la diphthérite. Dans la rougeole où l'exanthème atteint surtout le larynx, la trachée et les bronches, le croup secondaire est fréquent ; dans la scarlatine, où le larynx est respecté, mais où l'angine domine, c'est le voile du palais qui est le plus souvent le siége de couennes diphthéritiques. Il semble donc que toute phlegmasie antécédente appelle les manifestations pseudo-membraneuses et, si l'on se rappelle que, dans la rougeole comme dans la scarlatine, il existe un exanthème conjonctival fort prononcé, on comprendra peut-être pourquoi ces maladies ont le privilége de la diphthérite oculaire secondaire.

L'ophthalmie purulente franche se complique assez rarement de dépôts pseudo-membraneux, bien que quelques auteurs aient soutenu le contraire; c'est dans la seconde période de la conjonctivite purulente que l'on voit apparaître les symptômes de la conjonctivite diphthéritique.

Les véritables causes de la conjonctivite diphthéritique, comme des autres ophthalmies, sont l'épidémie et la contagion. Relativement à l'influence épidémique, elle est absolument démontrée : c'est toujours simultanément que l'on voit la maladie frapper plusieurs enfants pour disparaître ensuite pendant fort longtemps. De Graefe a vu trois épidémies de ce genre; Jacobson en a décrit une à Kœnigsberg, coïncidant avec une épidémie de scarlatine; enfin, à plusieurs reprises, Giraldès a été forcé de fermer les salles des ophthalmies où régnait la diphthérite.

La contagion de la maladie est beaucoup moins démontrée. Aucun des faits invoqués par Gibert ne la prouve suffisamment : cependant cette cause paraît évidente dans quelques cas de de Graefe, et dans ceux rapportés par Giraldès. Quant à nous, nous admettons complétement la

contagion démontrée surabondamment pour le croup et l'angine couenneuse. Mais comment se fait cette contagion? Est-ce immédiatement par une véritable inoculation, ou médiatement par le transport de miasmes ou de ferments diphthéritiques? La question n'est pas encore résolue

Symptomatologie. — Avec de Graefe, Wecker et Follin (1), nous diviserons la conjonctivite diphthéritique en trois périodes distinctes.

Première période.— Stade diphthéritique ou d'infiltration.— Nous retrouvons à cette période tous les traits principaux des conjonctivites, mais, dans cette forme, ils affectent une intensité et une gravité toutes spéciales.

Le début de la maladie est le plus souvent insidieux. L'enfant paraît atteint d'une affection oculaire légère; on n'y prend pas garde, puis on voit survenir rapidement des phénomènes graves. Dans d'autres cas, au contraire, la conjonctivite s'annonce dès le principe par des allures plus franches, et, en quelques heures, il se produit des accidents tellement intenses, que l'existence de l'œil est sérieusement compromise. Entre ces cas foudroyants et ceux à marche lente, on peut observer tous les intermédiaires qui tiennent, soit au génie épidémique, soit aux conditions individuelles des malades.

La douleur ouvre presque toujours la scène; d'abord assez obscure, elle ne tarde pas à devenir lancinante et tensive, et très-souvent s'accompagne d'irradiations périorbitaires. Dans les cas à marche rapide, cette douleur est parfois absolument intolérable, et tout à fait analogue à celle du glaucome aigu. Il est probable, quoique ce ne soit pas démontré, que dans ces formes foudroyantes il y a de l'ophthalmite généralisée, et qu'il se produit très-rapidement un excès de tension intra-oculaire. Gibert affirme que, si l'on ne touche pas les yeux des enfants, ils ne paraissent pas souffrir. La douleur, en effet, s'exagère toujours quand on veut examiner les paupières, et dans ces moments elle devient tellement intolérable que l'on est obligé de recourir au chloroforme; depuis longtemps de Graefe et Giraldès emploient ce moyen.

Comme au début de l'ophthalmie purulente, il existe dans la diphthérite oculaire de la rougeur du bord libre des paupières, et cette rougeur peut bientôt gagner le reste de ces membranes. C'est là un symptôme variable et qui n'a rien de spécifique. Il n'en est pas de même du gonflement et de la dureté tout à fait spéciale de ces parties; dans aucune ophthalmie, ce dernier phénomène n'est aussi tranché. La paupière est tendue, rigide; au lieu d'être œdémateuse comme dans l'ophthalmie purulente, elle donne au toucher une sensation de dureté caractéristique, et, si l'on veut la faire mouvoir sur le globe de l'œil, on éprouve une résistance insolite, fort pénible aux malades.

Lorsqu'on est parvenu à retourner la paupière, ce qui souvent n'est pas possible sans le secours du chloroforme, on constate sur la muqueuse épaissie et indurée toutes les lésions de la diphthérite. Ainsi, dès le début,

(1) Note manuscrite.

et quand il est encore possible de reconnaître les caractères de la muqueuse, on la trouve jaunâtre, lisse, polie, et bien différente de ce que l'on observe dans la conjonctivite purulente, où elle est molle, vasculaire et rougeâtre. Sur certains points existent des îlots pseudo-membraneux qui ne tardent pas à devenir confluents, et bientôt toute la muqueuse palpébrale est recouverte uniformément de la fausse membrane. Celle-ci se moule très-exactement sur la surface interne des paupières et s'étend jusqu'à la conjonctive oculaire.

Cette portion de la muqueuse est très-rarement prise d'emblée; pendant que la portion palpébrale est déjà envahie par la diphthérite, elle reste ordinairement indemne ou subit un gonflement œdémateux avec rougeur et vascularisation intense. Mais elle ne tarde pas à se prendre à son tour, et à s'infiltrer d'un exsudat jaunâtre. On voit alors, dans les cas les plus intenses, la cornée enchâssée dans un réseau de pseudo-membranes.

La nature et la disposition de l'exsudat, qui n'est pas seulement superficiel, mais infiltré dans les mailles du tissu muqueux et même sous-muqueux, rendent parfaitement compte des phénomènes. La rigidité des paupières en est la conséquence; le tissu devenu couenneux et comme lardacé est parfois tellement épaissi que l'on peut y pratiquer des scarifications sans avoir une goutte de sang. La compression des glandes et des vaisseaux de la conjonctive par l'exsudation fibrineuse a pour résultat de dessécher la surface de cette membrane et de restreindre sa vascularité. Parfois, cependant, on trouve sous la paupière et sur la conjonctive bulbaire de petites plaques ecchymotiques dues à l'excès de pression et à la stase sanguine au niveau des capillaires encore perméables; c'est du reste un symptôme de peu d'importance et qui n'a nulle valeur pronostique, ainsi que l'a prouvé Giraldès.

La sécheresse de la conjonctive, qui constitue l'un des phénomènes les plus frappants de la maladie, est loin d'être toujours absolue; en général, quand on entr'ouvre les paupières, il s'échappe une faible quantité d'un liquide grisâtre, séreux, composé en grande partie de larmes, de mucus, de débris épithéliaux et fibrineux; au microscope on y constate l'existence de quelques globules purulents, mais en trop petit nombre pour donner au liquide l'apparence de pus véritable.

Pendant le stade diphthéritique, la cornée reste en général transparente; ce n'est que dans les cas très-graves qu'elle peut se nécroser et se perforer en quelques heures, avant même que la période d'élimination n'ait commencé. Dans les conjonctivites d'intensité moyenne, la cornée paraît saine, et comme le chémosis est toujours bien moins intense que dans l'ophthalmie purulente, on serait tenté de porter un pronostic favorable. Mais il faut bien savoir que ce chémosis, si inoffensif en apparence, est bien plus dangereux que l'œdème sous-conjonctival inflammatoire pour l'intégrité de la cornée, et que le sphacèle de cette membrane en est presque toujours la conséquence.

C'est pendant la période d'infiltration diphthéritique que l'on observe surtout des phénomènes généraux. Ils sont d'ailleurs variables suivant la rapidité de la marche de la maladie. Presque toujours il existe de la fièvre ; la peau est sèche, la soif vive; souvent il s'y joint de l'anorexie. Une forme assez fréquente s'accompagne, comme l'intoxication diphthéritique en général, de symptômes de dépression et d'adynamie.

La durée de ce stade est très-variable, il peut arriver à son maximum en quelques heures, comme aussi en plusieurs jours; rarement il dépasse trois ou quatre jours. On voit alors la sécrétion oculaire devenir graduellement plus abondante et s'accompagner de dépôts floconneux; la rigidité des paupières diminue et la vascularisation conjonctivale reparaît. Le second stade, celui d'élimination, est alors commencé.

Deuxième période. — Stade d'élimination et de suppuration. — Elle est caractérisée par les modifications qui s'opèrent du côté de la conjonctive. Les fausses membranes deviennent moins adhérentes ; sur certains points elles se ramollissent ou se détruisent par un travail moléculaire dont il est difficile de suivre la trace, en sorte qu'elles se présentent sous forme de petites plaques et de ponctuations de plus en plus discrètes. En même temps que s'opère cette disparition des fausses membranes, on assiste au retour de la circulation du sang dans la muqueuse; des anses capillaires tuméfiées se dessinent par places, et viennent alimenter de véritables bourgeons charnus, rouges et saignants comme sur une plaie granuleuse. Avec la circulation reparaissent les sécrétions : la sérosité grisâtre et corrosive, qui humectait les paupières à la première période, augmente beaucoup d'abondance et change de nature; elle se charge de tous les détritus fibrineux, épithéliaux et pseudo-membraneux qui ne sont pas encore résorbés ni expulsés au dehors; il s'y joint aussi une sécrétion purulente franche qui ne tarde pas à devenir considérable. A ce moment il serait difficile de reconnaître la conjonctivite diphthéritique d'une conjonctivite purulente, car l'abondance de la suppuration domine la symptomatologie. Comme on le voit, ce processus d'élimination est celui de toute plaie qui bourgeonne et tend à se cicatriser par seconde intention, seulement il emprunte à la région où il se développe des caractères particuliers.

A cette période on observe presque toujours une très-notable détente dans les symptômes généraux. La douleur est moindre, bien qu'elle se fasse souvent encore sentir; les mouvements des paupières sont moins pénibles pour le malade, puisque la rigidité du début a fait place à une simple tension inflammatoire.

Mais c'est presque toujours dans le cours de cette période que surviennent les complications cornéennes. Nous les avons déjà indiquées à propos de l'ophthalmie purulente ; nous les retrouvons ici avec une gravité d'autant plus grande que la compression exercée par l'exsudat a été plus intense.

La cornée, trop longtemps privée de l'apport de ses sucs nourriciers, ne suit pas le mouvement de réparation de la conjonctive; presque tou-

jours elle s'ulcère à la périphérie ou se nécrose en masse, d'où résultent la perforation du globe de l'œil, la hernie de l'iris, les staphylômes, etc., et trop souvent aussi le phlegmon diffus du globe de l'œil et sa fonte purulente.

Troisième période. — Stade de rétraction ou de cicatrisation. — Cette troisième période ne doit pas être considérée comme spéciale à la conjonctivite diphthéritique. Elle se montre à la suite de toutes les ophthalmies purulentes; seulement, en raison de l'intensité plus grande de la diphthérite oculaire, elle acquiert plus d'importance. Tout n'est pas fini, en effet, quand l'exsudat diphthéritique éliminé a fait place à une sécrétion inflammatoire et purulente franche, et il y a loin de cet état au retour de l'œil à sa constitution normale. Voici les phases par lesquelles passe ce travail de réparation. Comme dans toute plaie granuleuse, les bourgeons charnus sécrètent d'abord abondamment, puis finissent graduellement par se tarir; la conjonctive bulbaire est la première à reprendre son apparence habituelle : la conjonctive palpébrale, plus fortement touchée, reste plus longtemps hypertrophiée et rouge. Mais la cicatrisation ultérieure se fait toujours d'une façon irrégulière, parce qu'il s'établit sur la muqueuse une rétraction proportionnelle à la quantité et à la profondeur de l'infiltration diphthéritique. Pour peu que cette infiltration ait été abondante, la rétraction devient considérable, et provoque un renversement en dedans des paupières, un véritable entropion. Si les ulcérations siégent à la fois sur la muqueuse palpébrale et bulbaire, il s'en suit une adhérence vicieuse, un symblépharon souvent fort compliqué et très-difficile à guérir. Enfin, si la cornée n'a pas été complétement détruite pendant la période suppurative, c'est à ce moment qu'au ramollissement inflammatoire ou ulcéreux du tissu cornéen succèdent des opacités irrémédiables ou des pannus rebelles, et que l'on voit se produire des staphylômes.

Durée, terminaison. — Il ressort de ce que nous venons de dire sur la marche de la conjonctivite diphthéritique, que sa durée est fort variable. Dans les cas bénins, où la muqueuse palpébrale seule est envahie, la maladie ne dépasse guère un septénaire ; ordinairement, en comptant les trois périodes, on arrive à un total de quinze à vingt jours. Enfin les cas très-graves échappent à toute appréciation; on voit la cornée se perforer et l'œil se vider en quelques heures ; mais il faut des semaines pour la cicatrisation, quand elle s'opère. C'est alors que l'on voit le globe de l'œil se rétracter, se réduire à un moignon informe et douloureux, et que l'on est presque toujours obligé, pour éviter les dangers de l'ophthalmie sympathique consécutive, d'en pratiquer l'énucléation.

La résolution est une terminaison tout à fait exceptionnelle de la diphthérite oculaire. Presque jamais la cornée n'échappe aux atteintes du mal. Dans les circonstances les plus heureuses, le malade en est quitte pour des opacités cornéennes plus ou moins étendues et durables : malheureusement la règle est l'ulcération et la nécrose de la cornée, avec

toutes ses conséquences désastreuses. Enfin, non-seulement l'œil peut être compromis et détruit, mais on a vu quelquefois la mort survenir dans la diphthérite oculaire secondaire des fièvres éruptives ; cette terminaison n'est pas très-rare.

On n'a jamais signalé, à la suite de la conjonctivite diphthéritique, de paralysie consécutive. C'est là un fait remarquable, si l'on se rappelle la fréquence de cet accident après l'angine couenneuse.

Diagnostic. — La conjonctivite diphthéritique ne pourrait être confondue qu'avec les formes de conjonctivite purulente qui s'accompagnent aussi de plaques pseudo-membraneuses; cependant les caractères différentiels de ces deux affections peuvent être assez facilement établis. Ainsi dans la conjonctivite purulente au début, la muqueuse est très-vasculaire, molle, comme fongueuse, tandis que, dans la diphthérite de l'œil, elle est sèche, lisse et infiltrée de plaques d'exsudat jaunâtre. Dans le premier cas, l'œil est baigné par une abondante sécrétion de pus; dans le second, il est simplement imbibé d'une sérosité louche et grisâtre. Enfin, les exsudats purulents lamelliformes ne ressemblent nullement aux dépôts fibrineux. Plus tard, quand la muqueuse se vascularise et se débarrasse des exsudats diphthéritiques, le diagnostic devient beaucoup plus difficile; la marche seule de la maladie peut empêcher de la confondre avec une simple ophthalmie purulente.

C'est ici le lieu de revenir sur une question dont nous avons dit déjà quelques mots à propos de la nature de la maladie. Suivant quelques auteurs, la conjonctivite diphthéritique, telle que nous l'avons décrite, ne serait pas toujours une affection spécifique, liée à l'empoisonnement diphthéritique. Certaines conjonctivites phlegmoneuses, non spécifiques, donneraient lieu à des exsudats inflammatoires interstitiels et entraîneraient les mêmes désordres que la conjonctivite diphthéritique la plus franche. Cette doctrine a été défendue surtout par Gosselin et Lannelongue, qui voient dans ces deux processus deux maladies distinctes, et nous devons dire que certains faits sont tout à fait en rapport avec cette manière de voir. Ainsi Wecker, partisan cependant de la théorie toxique, cite des expériences où l'inoculation de pus blennorrhagique sur un œil sain a pu déterminer une véritable conjonctivite diphthéritique, avec exsudats, nécrose de la cornée et fonte purulente de l'œil; c'est là le type de la conjonctivite phlegmoneuse diffuse de Gosselin. Voici, d'après cet auteur, quels seraient les symptômes différentiels de ces deux ophthalmies. Dans la conjonctivite phlegmoneuse, le gonflement des paupières est dur, rigide, sans altération de couleur de la peau, et détermine des douleurs atroces. Dans la conjonctive diphthéritique, le début serait toujours insidieux, le gonflement moindre et la douleur apparaîtrait seulement après la production de la fausse membrane; celle-ci serait aussi beaucoup plus superficielle, facile à détacher au moins partiellement, et laisserait voir au-dessous d'elle la muqueuse rouge et congestionnée. Enfin, tandis que la vraie diphthérite oculaire s'accompagne

de symptômes généraux d'intoxication, la conjonctivite phlegmoneuse resterait toujours une maladie purement locale.

Assurément, si ces symptômes étaient toujours aussi tranchés, rien ne serait plus facile que d'établir un diagnostic différentiel. Mais il suffit de lire les observations citées dans les auteurs, et particulièrement dans la thèse de Raynaud, pour se convaincre que ces distinctions sont loin d'être l'expression clinique des faits. On y trouve mentionnés des cas où les douleurs ont été atroces dès le début, la rigidité des paupières excessive, la sécrétion nulle et l'exsudat interstitiel assez épais pour ne pas donner de sang sous le bistouri, et cependant il s'agissait bien d'accidents diphthéritiques, puisqu'ils coïncidaient avec une épidémie de croup et se compliquaient de diphthérie de la gorge, du larynx ou des fosses nasales. On peut donc dire jusqu'à nouvel ordre que, s'il existe deux maladies distinctes, caractérisées par un exsudat pseudo-membraneux, leur marche et leurs symptômes présentent assez peu de différence pour qu'on puisse les confondre dans une même description. Les indications thérapeutiques sont d'ailleurs absolument les mêmes.

Pronostic. — Après ce que nous avons dit des complications et des accidents de la diphthérite oculaire, il est inutile d'insister sur la gravité de cette maladie. Seule, de toute les conjonctivites, elle entraîne parfois la mort, et dans certaines épidémies, la proportion des cas mortels a été considérable. Sur cinq cas observés par Gibert, il y eut quatre morts. Mais il faut tenir compte de l'état général, et surtout des maladies antérieures; c'est ainsi que la diphthérite secondaire à la rougeole, à la scarlatine et à la coqueluche présente beaucoup plus de gravité.

Relativement au pronostic local, quelques chiffres de de Graefe sont tristement instructifs. Sur quarante yeux atteints chez les enfants, dix-neuf furent détruits, et les trente-un autres guérirent avec synéchie antérieure et opacité de la cornée nécessitant l'établissement d'une pupille artificielle ; d'après le même auteur, la moyenne des yeux sauvés serait encore moindre chez les adultes.

Le pronostic tire d'ailleurs sa gravité de l'abondance de l'infiltration fibrineuse et de l'arrêt consécutif de la circulation. Quand la cornée, par exemple, commence à s'altérer pendant le stade diphthéritique, avant qu'aucun des signes qui annoncent l'élimination ne paraisse, l'œil est fatalement perdu.

Quand la cornée n'est point atteinte dans les deux premiers jours, il y a plus de chance de guérison ; mais c'est toujours l'état de la conjonctive qui doit guider dans le pronostic.

Traitement. — Contrairement à ce que l'on observe dans la diphthérite du pharynx et des autres muqueuses, les caustiques énergiques ou les simples irritants ont agi d'une façon nuisible au début de l'affection. Cette proscription des caustiques ne s'étend pas au deuxième stade de la maladie. L'état inflammatoire tend alors à dominer, et l'on peut employer avec avantage les cautérisations.

Les émissions sanguines ont été très-vantées. Elles peuvent rendre service dans quelques cas spéciaux; mais la plupart du temps, elles sont contre-indiquées. Il ne faut pas oublier, en effet, que la diphthérie est une maladie générale, et que les phénomènes d'intoxication ont bien plus d'importance que l'inflammation locale.

Les scarifications de la conjonctive n'ont pas non plus la valeur qu'on leur connaît dans l'ophthalmie purulente. A cause de l'état exsangue de la muqueuse, elles déterminent une déplétion insignifiante, et peuvent même devenir un danger, en favorisant la production de fausses membranes nouvelles aux points scarifiés. Wecker, de Graefe et Raynaud les proscrivent : toutefois Lewinski les regarde comme utiles. Il en est des scarifications comme des caustiques : elles ne sont indiquées qu'au deuxième stade; quand l'affection est devenue de l'ophthalmie purulente, elles constituent alors un puissant moyen de déplétion pour l'œil, en même temps qu'elles favorisent et accélèrent l'élimination des eschares.

C'est aux sangsues que de Graefe donne la préférence à la période d'infiltration fibrineuse. Elles valent mieux que les scarifications, parce qu'elles permettent de tirer plus de sang. Wecker et de Graefe conseillent de les appliquer à l'angle interne de l'œil, afin de dégorger plus directement la circulation oculaire; on a pu ainsi successivement en placer jusqu'à cent cinquante en sept jours, dans un cas de conjonctivite intense. Il va sans dire que l'état du sujet fournira les meilleures indications sur la quantité du sang à lui retirer.

Le principal adjuvant des sangsues à cette période est l'application de compresses froides et même glacées, renouvelées très-souvent. Aucun moyen ne soulage davantage les malades; mais il ne faut pas l'employer trop longtemps, on devra habituer l'œil à s'en passer graduellement, en les renouvelant moins fréquemment. On associera à ces moyens l'emploi des irrigations fraîches, également d'une grande utilité contre les douleurs intolérables qu'éprouvent quelques malades. Raynaud vante beaucoup les injections d'eau additionnée de laudanum et de liqueur de Labarraque, pour nettoyer l'œil des sécrétions âcres qui le baignent. A l'hôpital des enfants, on se trouve bien de laver les fausses membranes avec de l'acide citrique dilué, puis avec de l'eau froide. Giraldès a l'habitude de les toucher avec de la teinture d'iode; mais ce moyen n'a pas paru amener une guérison plus rapide.

Dès que la résolution commence, il est bon de faire de légers attouchements avec le crayon d'azotate d'argent mitigé aux points où la muqueuse présente une vascularité de retour; mais on doit avoir grand soin de ne pas léser la cornée, presque toujours fort endommagée déjà à cette période.

Il ne faut pas négliger d'employer, à côté du traitement local, le traitement général contre la diphthérite. De Graefe et, après lui, Wecker, insistent beaucoup sur l'emploi des mercuriaux à l'intérieur, et notamment

du calomel à doses fractionnées jusqu'à salivation. Ce qui a été observé jusqu'ici en France n'autorise pas à considérer l'action des mercuriaux comme bien utile. On a eu recours aussi à l'acide phénique sans en retirer de grands bénéfices. Enfin, le perchlorure de fer, administré comme dans le croup, n'a pas paru modifier avantageusement la maladie. Il n'en serait pas de même du chlorate de potasse, qui a été considéré comme une sorte de spécifique contre les fausses membranes, et qui est vanté par Raynaud. On le donne à la dose de 2 à 8 grammes par jour.

Il est inutile d'ajouter que le régime doit être fortifiant et tonique.

L'œil sain devra être protégé par une occlusion faite avec soin; malgré cela, il sera bon de lever le bandeau deux fois par jour, afin de s'assurer si la maladie n'a point de tendance à se propager ; trop souvent, en effet, l'affection diphthéritique est binoculaire. Enfin, à la troisième période, il faudra s'opposer autant que possible à l'établissement d'adhérences vicieuses qui sont une grande gêne pour les mouvements de l'œil, et qui peuvent devenir l'origine d'ophthalmies réflexes graves.

c. Conjonctivite granuleuse (conjonctivite purulente des adultes; ophthalmie des armées).

Sous le nom de granulation de la conjonctive on a réuni des états pathologiques absolument différents.

Toutes les fois que la conjonctive a été le siége d'un travail inflammatoire intense ou chronique, il s'y produit une hyperplasie de tous les éléments anatomiques, et spécialement des papilles du chorion muqueux. Les conséquences de cette nutrition anormale sont d'abord l'épaississement en masse de la muqueuse, puis l'irrégularité et l'inégalité de sa surface. Tantôt elle est simplement tomenteuse, lorsque les papilles, également développées, n'atteignent pas un degré d'hypertrophie très-considérable ; d'autres fois, elle devient veloutée, fongueuse, végétante; c'est ce que l'on voit après l'ophthalmie purulente ou diphthéritique. Pendant longtemps, ces différents aspects ont été considérés comme autant de variétés distinctes de l'affection granuleuse. C'est ainsi que Sicard, d'après Sichel, décrit des formes de granulations villeuses, miliaires, influentes, en crête de coq, etc., et leur consacre autant de chapitres particuliers. Cette manière de voir est tout à fait irrationnelle. L'hypertrophie papillaire n'est qu'un accident de la conjonctivite chronique, et si on la rencontre en même temps que les vraies granulations, c'est que précisément celles-ci entretiennent une inflammation permanente de la muqueuse, qui en modifie la texture. Il y a là deux lésions complétement distinctes.

Pour nous, la caractéristique spécifique de la conjonctivite granuleuses est l'existence de la *granulation.* Nous appelons de ce nom de petits corps arrondis, solides, devenant au bout de quelque temps gélatineux et translucides, et finissant par laisser sur la conjonctive une cica-

trice dure et rétractile. Ces petits corps ainsi constitués, ont été successivement décrits sous le nom de granulations *vésiculeuses* (Wecker), *vésiculaires* (Hairion), de *trachôme simple* ou *mixte* (Stellwag de Carion) (1).

Caractères anatomiques. — Lorsque l'on vient à renverser la paupière supérieure d'un individu affecté de granulations commençantes, on voit au niveau du cartilage tarse, surtout au voisinage de l'angle externe de la conjonctive, une série de petites taches blanchâtres, à peine du volume d'une tête d'épingle, qui se détachent plus ou moins sur le fond de la muqueuse congestionnée. Il n'est pas toujours facile de surprendre le début de ce travail pathologique. Dans les cas où la maladie a une marche aiguë, la présence de ces petits corps étrangers détermine un afflux sanguin sur la muqueuse et une injection du réseau vasculaire, qui ont pour conséquence une sorte d'érection des papilles normales. Celles-ci forment une surface veloutée, légèrement épaissie, qui déborde parfois les granulations, et les masque en partie, de sorte que, ce qui frappe au premier abord, si l'on n'y fait attention, c'est la rougeur de la paupière. D'autres fois, au contraire, la granulation débute insidieusement ; la conjonctive reste pâle comme à l'état normal, et le relief que détermine la néoplasie sur sa surface n'est pas très-visible : il faut souvent recourir à la loupe ou à l'éclairage oblique pour en prendre une notion précise.

Fig. 48.— Granulations de la face interne de la paupière supérieure.

Ces petites élevures occupent manifestement, non-seulement la surface, mais l'épaisseur de la couche dermique de la conjonctive; elles débutent par la portion tarsienne des paupières; puis gagnent les culs-de-sac, et finalement l'angle interne de l'œil. Dans ce premier stade, elles peuvent atteindre la grosseur d'un grain de millet; elles sont transparentes et donnent du liquide, quand on vient à les piquer ; elles ont donc l'apparence vésiculeuse, bien qu'en réalité, comme nous le verrons, elles soient pleines et solides.

Au bout d'un temps variable, mais en général assez court, on voit se produire graduellement dans les granulations, des modifications qui con-

(1) Toutes ces expressions sont mauvaises et contribuent beaucoup à embrouiller la question. Pour ne prendre qu'un exemple, tandis que le trachome, pour Wecker, représente l'état de la conjonctive chargée de vraies granulations, d'après Hairion, ce ne serait que le deuxième ou troisième stade de ces mêmes granulations. Enfin, dans son récent ouvrage, Galezowski en fait le synonyme d'hypertrophie papillaire. Le mot de *trachome* est donc à supprimer puisqu'il ne répond pas à une unité pathologique.

stituent le deuxième stade d'évolution. Elles deviennent plus nombreuses et plus grosses, repoussent par leur développement une partie des éléments de la muqueuse, et se répandent même parfois sur la conjonctive oculaire et sur la caroncule lacrymale. Leur aspect est alors tout à fait caractéristique, et c'est à cette période qu'on les a depuis longtemps comparées à des grains de tapioca cuit, ou à des œufs de grenouilles. Cette analogie rend parfaitement l'état sous lequel elles se présentent: translucides, sans être absolument transparentes, offrant parfois un petit point gris jaunâtre, elles forment, quand on les regarde obliquement, des rangées irrégulières dont on peut apprécier la saillie au moyen du doigt promené légèrement sur la paupière.

Il est très-rare, à cette période, qu'il n'existe pas simultanément des altérations inflammatoires de la conjonctive. Mais, on ne saurait trop le répéter, ce sont là de pures conséquences de la présence des granulations; on ne peut en douter quand on suit la marche de leur développement. On trouve en effet, presque toujours de l'hypertrophie papillaire, et surtout de l'hypertrophie glandulaire, qui simulent au premier abord des granulations, et exigent même pour en être distinguées une sérieuse attention; c'est là ce qui avait fait admettre par Stellwag de Carion, le *trachome mixte*, où toutes les formes de granulations se rencontraient réunies, et le *trachome diffus*, où la confluence de ces granulations masquait la conjonctive normale.

A une troisième période, des changements profonds amènent une nouvelle apparence des granulations. De gélatiniformes qu'elles étaient, elles deviennent grisâtres et jaunâtres, puis subissent une double transformation. Tantôt elles se résorbent et disparaissent directement, tantôt elles s'organisent; cette dernière terminaison paraît la plus fréquente. C'est ce que Hairion, auquel nous empruntons ces détails, appelle la période *végétante et fibreuse*. On observe alors, à la surface de la conjonctive, de petites masses rouges et charnues, tandis qu'ailleurs la muqueuse est molle et tomenteuse. Bientôt, la vascularisation diminuant, il survient un phénomène analogue à ce qu'on observe sur les plaies en général; le tissu embryonnaire se transforme en tissu fibreux cicatriciel, et la conjonctive présente une surface inégale et pleine d'anfractuosités. La rétraction de ce tissu peut aller assez loin pour amener ultérieurement l'atrophie plus ou moins complète de la muqueuse.

Telle est la marche de la granulation. Comme on le voit, c'est une néoplasie spéciale, qui se développe sur la conjonctive, en suivant des phases variables comme rapidité, mais constantes comme évolution. De même que pour la conjonctivite diphthéritique, il existe ici un élément spécifique qui envahit la muqueuse, y détermine des désordres plus ou moins considérables, et nécessite consécutivement une période d'élimination du produit et de réparation de la muqueuse. Pour la fausse membrane diphthéritique, ce dernier stade prend les allures de l'ophthalmie purulente; pour la granulation, nous verrons que, suivant les

cas, tantôt il survient aussi de la purulence, tantôt il se fait une cicatrisation lente.

Ces considérations nous amènent à parler de la constitution intime et de la nature de la granulation. C'est là un point qui, malgré les nombreux travaux publiés dans ces dernières années, est loin d'être encore élucidé.

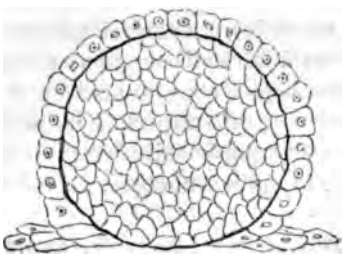

Fig. 49. — Structure d'une granulation vésiculeuse de la conjonctive (Hairion).

A la première période, si l'on examine au microscope une des petites élevures de la conjonctive, on la trouve constituée par une masse de petits noyaux serrés les uns contre les autres, et confondus par leurs bords, de telle sorte qu'on ne peut y démontrer de substance intercellulaire. Au-dessus se trouvent les couches de cellules épithéliales polyédriques, qui tapissent la surface de la conjonctive.

A un degré déjà plus avancé, lorsque la granulation a pris l'aspect gélatineux, les éléments n'ont pas changé; mais la texture est différente. Tandis que la substance intercellulaire n'existait qu'à l'état de vestige, elle s'est développée davantage à cette période, et, comme elle est transparente, elle détermine par sa prédominance un état analogue de la granulation. Par contre, l'élément nucléaire est devenu plus rare, et n'est pas facile à voir, de sorte que pendant longtemps l'état primitif de la néoplasie a été méconnu. Cette structure, ainsi qu'on peut le remarquer, se rapproche beaucoup de celle de la granulation tuberculeuse à son premier stade; mais elle en diffère notablement aux périodes suivantes. Tandis que la dégénérescence graisseuse est la règle pour le tubercule, ici elle est très-rare, malgré les faits de ce genre dus à Arlt. Quant au travail intime qui se produit dans la granulation, lorsqu'elle se transforme en tissu fibreux, ou qu'elle se résorbe, il est fort mal connu, et il y a lieu d'attendre sur ce point des recherches ultérieures.

L'incertitude est encore plus grande, si l'on aborde la question de la nature intime de ces granulations. Sans reproduire ici toutes les opinions émises par les auteurs, ce qui excéderait les limites de ce traité, nous nous bornerons à résumer en quelques mots, les principales théories.

On a voulu voir, dans la production des granulations, le développement exagéré des follicules clos de la conjonctive (Stromeyer et Benz). Mais, si la structure microscopique de ces deux sortes de productions justifie un rapprochement, il n'en est pas de même de leur siége; car les follicules clos normaux ne se trouvent qu'à la partie interne du cul-de-sac conjonctival, tandis que, d'après Hairion, c'est la dernière région qui soit envahie par les granulations.

L'opinion généralement admise par Wecker, Thiry, Hairion, etc., est que la granulation résulte d'une production de noyaux dérivée du tissu cel-

lulaire de la conjonctive, d'une sorte « d'exsudation plastique » (Wecker). C'est, en d'autres termes, constater la nature du tissu morbide sans donner aucune explication de son origine. Aussi, en admettant la néoplasie, la question de sa spécificité se pose tout d'abord ; et là encore existent de nombreuses contradictions. Tandis que pour Wolfring, en Allemagne, et, en France, pour Gosselin, il n'y a là aucun élément spécifique, la plupart des ophthalmologistes soutiennent la doctrine opposée. Ainsi, Wecker, Mannhardt, Thiry, regardent le néoplasme granuleux comme tout à fait spécial, ce dernier auteur admet même un virus particulier, virus granuleux, qui, déposé sur la muqueuse uréthrale, aurait la propriété de provoquer de la blennorrhée granuleuse. Enfin, Hairion, dans le travail le plus récent qui ait été publié sur ce sujet, sans partager complétement les idées de Thiry, se range aussi à l'idée de la spécificité.

Nous ne citerons que pour mémoire l'hypothèse de Galezowski, qui voit dans la granulation le produit d'un parasite végétal ou animal. Rien n'est moins prouvé.

Étiologie. — Nous retrouvons, à propos de la conjonctivite granuleuse, la plupart des causes signalées déjà pour les autres ophthalmies. Ici encore l'épidémie et la contagion sont les deux grandes sources du mal.

Mais un point d'étiologie tout particulier à cette affection est la recherche et la date de son origine. Les granulations sont-elles une maladie ancienne, ou d'importation récente? La question en elle-même paraîtrait oiseuse si l'on n'avait pas, dans ces derniers temps, attaché une importance considérable à ce point de doctrine. Il se rattache en effet intimement à l'histoire de la forme grave, épidémique, de l'ophthalmie granuleuse, que l'on a décrite sous les noms de *conjonctivite purulente des adultes, ophthalmie des armées, etc.* Il importe donc de dire quelques mots sur ce sujet.

Quand l'armée française fit l'expédition d'Égypte (1798-1799), elle n'échappa point aux ophthalmies si fréquentes dans cette région, et bon nombre de soldats perdirent la vue; toutefois, après leur retour en France, les troupes restèrent à l'abri de l'épidémie. L'armée anglaise, au contraire, rapporta dans ses foyers des conjonctivites épidémiques et contagieuses qui, pendant quelque temps, atteignirent certains régiments.

Ce serait là, pour les auteurs belges, l'origine égyptienne de l'ophthalmie granuleuse. Des armées franco-anglaises, elle se serait communiquée aux autres armées d'Europe, et s'y serait maintenue depuis avec des exacerbations plus ou moins considérables.

En Belgique, particulièrement, elle devint tout à fait endémique, et le mal fit de tels progrès, que, lors de la séparation de ce pays d'avec la Hollande, on s'en inquiéta dans les sphères administratives. Une commission fut nommée pour y porter remède. La première mesure adoptée fut de changer la forme du collet de la tunique qui, d'après les idées régnantes, entretenait la congestion du cou et de la face; la seconde fut le renvoi dans leurs foyers de tous les granulés; 45000 furent ainsi licenciés

dans les trois derniers trimestres de 1834. La conséquence immédiate de cette fâcheuse inspiration fut la dissémination du mal et sa multiplication dans toute la Belgique; chaque commune eut sa petite épidémie, et cet état de choses dura vingt ans. En 1857 seulement, on décida que les granulés, au lieu d'être renvoyés dans leurs familles, seraient dirigés sur des hôpitaux spéciaux, et l'on ouvrit des dépôts pour les convalescents. Grâce à ces mesures d'isolement, le mal a constamment diminué depuis, et l'on a fini par en triompher à peu près complétement.

On voit, par ce rapide historique, que si l'épidémie et la contagion sont absolument démontrées pour l'ophthalmie granuleuse, en revanche son origine égyptienne paraît bien moins certaine. Il est, en effet, difficile de comprendre comment l'épidémie s'est éteinte dans l'armée française qui revenait directement d'Égypte, tandis que successivement elle envahissait les armées russe, italienne et prussienne. D'ailleurs on ne connaît pas depuis assez longtemps les caractères même extérieurs de la granulation, pour pouvoir affirmer qu'avant 1799 cette maladie n'était pas venue en Europe. La solution de cette question nous semble impossible et d'ailleurs de peu d'intérêt. Il suffit qu'on sache que l'ophthalmie granuleuse existe dans tous les pays, qu'elle est endémique en France, à Paris, tout comme en Belgique ou en Allemagne, qu'elle est certainement contagieuse et souvent épidémique, et que du génie épidémique régnant dépendent les variations cliniques qu'elle présente.

Comme pour les autres conjonctivites, la contagion s'exerce de deux façons : directement par inoculation de la sécrétion conjonctivale, ainsi que l'ont démontré les expériences de Thiry : indirectement par l'air ambiant, qui probablement ne sert que de véhicule à la matière inoculable. On a voulu aller plus loin et chercher quel était, dans les liquides sécrétés, l'élément véritablement contagieux. Van Roosbroeck a cru pouvoir établir par quelques expériences que la propriété virulente résidait dans le globule de pus, mais ces expériences ne sont pas absolument probantes. D'ailleurs il reste sur cette question bien des points obscurs; ainsi, l'inoculation du pus de granulation ne reproduit pas fatalement la granulation et peut déterminer une ophthalmie purulente franche, de la même façon que nous avons vu du pus blennorhagique donner lieu à une conjonctivite identique à la conjonctivite diphthéritique.

Symptomatologie.— Bien que les granulations soient toujours identiques avec elles-mêmes, il est indispensable de les distinguer cliniquement suivant qu'elles affectent une marche aiguë ou chronique.

A. *Forme aiguë.* — Les accidents aigus qui accompagnent les granulations débutent tantôt primitivement, tantôt dans le cours d'une conjonctivite chronique granuleuse. Cette dernière circonstance est la règle, et il est rare de voir l'affection survenir d'emblée. Dans tous les cas, les symptômes observés sont beaucoup plus ceux de l'inflammation de la conjonctive que ceux de la granulation proprement dite. Aussi trouve-t-on les mêmes troubles fonctionnels que dans la conjonctivite catarrhale intense

permet de porter le diagnostic granulations avant même d'avoir retourné la paupière. Ailleurs, le pannus tient non-seulement au développement de néo-vaisseaux sur la cornée, mais à la formation de vraies granulations, de sorte que celles-ci une fois résorbées, il reste des cicatrices plus ou moins profondes, qui changent la courbure et la résistance de la cornée, et l'exposent à des staphylômes ultérieurs, en même temps qu'elles entraînent dans l'avenir la production d'un astigmatisme souvent très-fâcheux.

Du côté de la paupière, les inflammations fréquentes qu'amènent les granulations, les cicatrices qu'elles laissent après elles, atrophient plus ou moins la muqueuse qui devient fibreuse, blanchâtre, bosselée. Toute l'épaisseur de la conjonctive peut ainsi être transformée en un tissu rétractile, et la conséquence de cet état est souvent la production d'adhérences vicieuses entre la conjonctive oculaire et la conjonctive palpébrale. Il y a toujours aussi un raccourcissement en masse de la conjonctive, surtout sensible au niveau des culs-de-sac qui disparaissent : d'où résulte une gêne considérable dans les mouvements des paupières.

Par suite de ces cicatrices vicieuses, toutes les sécrétions de l'œil sont modifiées, les canaux excréteurs des glandes lacrymales et conjonctivales oblitérées, et l'on observe cette sécheresse douloureuse de la conjonctive que l'on a décrite sous le nom de *xérophthalmie*.

Les mêmes altérations se rencontrant au voisinage du bord libre des paupières, entraînent pour conséquences la déviation des cils, l'entropion, l'atrophie des glandules ciliaires et des bulbes pileux, bref, l'exagération de cet état, que nous verrons succéder parfois à la blépharite ciliaire.

Enfin, du côté des commissures, on peut observer la rétraction, le raccourcissement de la muqueuse qui se traduisent, soit par la diminution de la fente palpébrale (blépharo-phimosis), soit par la déviation des points lacrymaux avec toutes leurs conséquences.

Pronostic. — Ce que nous avons dit de la marche de l'affection et de ses complications nous dispense d'insister beaucoup sur son pronostic. Il est toujours assez sérieux, parce que les granulations constituent une affection tenace, à récidives fréquentes, et qui laisse après elle des cicatrices vicieuses. Cependant, lorsqu'on reconnaît la maladie à sa première période, il est rare qu'une thérapeutique bien dirigée n'en vienne pas facilement à bout.

Le pronostic dépend de l'abondance des granulations, des complications inflammatoires et cornéennes concomitantes. Pour ces dernières, il y a lieu de distinguer le pannus simple, limité à la moitié supérieure de la cornée, qui guérit toujours, ainsi que les érosions superficielles de cette membrane. Il n'en est pas de même quand le pannus est complet, et surtout formé par de vraies granulations; dans ce cas, le pronostic doit être très-réservé.

La suppuration est toujours une complication sérieuse par les dangers qu'elle amène du côté de la cornée; il faut en excepter pourtant les cas

d'une gêne dans les mouvements des paupières; la paupière supérieure est surtout gonflée et un peu pendante. Cette disposition donne aux granulés une attitude particulière; ils ont toujours l'air de sommeiller à demi. Lorsqu'ils veulent voir un objet placé devant eux, ils rejettent la tête en arrière afin de ramener les yeux dans la direction de l'objet. Les granulations s'accompagnent toujours d'un certain degré de sécrétion purulente; aussi chaque matin les cils sont collés les uns aux autres, et les paupières ne s'ouvrent que difficilement.

Si l'on vient à retourner les paupières, on est parfois fort étonné de trouver un nombre considérable de granulations volumineuses, que l'on supposerait devoir entraîner des accidents beaucoup plus sérieux. Nous avons déjà décrit les caractères de la granulation, sa transparence, son apparence vésiculeuse spéciale, nous n'y reviendrons pas; qu'il nous suffise de dire que c'est dans la forme chronique de la conjonctivite granuleuse que cette étude est le plus facile. Tantôt les granulations sont discrètes et disséminées aux lieux d'élection de la conjonctive; c'est ce que Stellwag de Carion appelle les *granulations simples*. Tantôt, comme dans la forme aiguë, il s'y joint des lésions inflammatoires et hyperplasiques de la conjonctive, et alors on trouve à la fois des papilles hypertrophiées et des grains vésiculeux en grande abondance. Enfin, on observe parfois une infiltration granuleuse chronique diffuse, dans laquelle toute la surface conjonctivale est recouverte de granulations confluentes, mélangées à des papilles pédiculées, irrégulières ou tuberculeuses.

Il est rare que les granulations accomplissent leur évolution complète sans donner lieu à des symptômes réactionnels. Si l'affection est en effet chronique dans son ensemble, le plus souvent on observe accidentellement de brusques poussées inflammatoires qui peuvent aller jusqu'à la suppuration.

Cette marche continue avec rechutes et exacerbations, fait que la durée de la maladie peut être longue, et que, tant qu'il existe des granulations, on n'est jamais sûr d'en avoir fini avec les complications possibles.

Abandonnées à elles-mêmes, les granulations n'ont qu'une très-faible tendance à guérir spontanément. Le plus souvent, au bout d'un temps variable, il survient des altérations très graves de la cornée, des opacités, des abcès, des ulcérations.

Ces complications cornéennes sont de deux sortes; le plus ordinairement elles se bornent au dépolissement de la surface cornéenne, qui se traduit par de petites plaques grisâtres. Cette kératite superficielle est due aux frottements des paupières sur la cornée; elle est d'origine traumatique.

Mais la terminaison de beaucoup la plus commune est sans contredit l'établissement d'un pannus vasculaire sur cette membrane. C'est là un fait tellement usuel, qu'on peut dire que neuf fois sur dix le pannus est la conséquence d'une conjonctivite chronique, avec ou sans granulations. Le plus souvent il est borné à la partie supérieure de la cornée, ce qui

permet de porter le diagnostic granulations avant même d'avoir retourné la paupière. Ailleurs, le pannus tient non-seulement au développement de néo-vaisseaux sur la cornée, mais à la formation de vraies granulations, de sorte que celles-ci une fois résorbées, il reste des cicatrices plus ou moins profondes, qui changent la courbure et la résistance de la cornée, et l'exposent à des staphylômes ultérieurs, en même temps qu'elles entraînent dans l'avenir la production d'un astigmatisme souvent très-fâcheux.

Du côté de la paupière, les inflammations fréquentes qu'amènent les granulations, les cicatrices qu'elles laissent après elles, atrophient plus ou moins la muqueuse qui devient fibreuse, blanchâtre, bosselée. Toute l'épaisseur de la conjonctive peut ainsi être transformée en un tissu rétractile, et la conséquence de cet état est souvent la production d'adhérences vicieuses entre la conjonctive oculaire et la conjonctive palpébrale. Il y a toujours aussi un raccourcissement en masse de la conjonctive, surtout sensible au niveau des culs-de-sac qui disparaissent : d'où résulte une gêne considérable dans les mouvements des paupières.

Par suite de ces cicatrices vicieuses, toutes les sécrétions de l'œil sont modifiées, les canaux excréteurs des glandes lacrymales et conjonctivales oblitérées, et l'on observe cette sécheresse douloureuse de la conjonctive que l'on a décrite sous le nom de *xérophthalmie*.

Les mêmes altérations se rencontrant au voisinage du bord libre des paupières, entraînent pour conséquences la déviation des cils, l'entropion, l'atrophie des glandules ciliaires et des bulbes pileux, bref, l'exagération de cet état, que nous verrons succéder parfois à la blépharite ciliaire.

Enfin, du côté des commissures, on peut observer la rétraction, le raccourcissement de la muqueuse qui se traduisent, soit par la diminution de la fente palpébrale (blépharo-phimosis), soit par la déviation des points lacrymaux avec toutes leurs conséquences.

Pronostic. — Ce que nous avons dit de la marche de l'affection et de ses complications nous dispense d'insister beaucoup sur son pronostic. Il est toujours assez sérieux, parce que les granulations constituent une affection tenace, à récidives fréquentes, et qui laisse après elle des cicatrices vicieuses. Cependant, lorsqu'on reconnaît la maladie à sa première période, il est rare qu'une thérapeutique bien dirigée n'en vienne pas facilement à bout.

Le pronostic dépend de l'abondance des granulations, des complications inflammatoires et cornéennes concomitantes. Pour ces dernières, il y a lieu de distinguer le pannus simple, limité à la moitié supérieure de la cornée, qui guérit toujours, ainsi que les érosions superficielles de cette membrane. Il n'en est pas de même quand le pannus est complet, et surtout formé par de vraies granulations; dans ce cas, le pronostic doit être très-réservé.

La suppuration est toujours une complication sérieuse par les dangers qu'elle amène du côté de la cornée; il faut en excepter pourtant les cas

où il existe un pannus vasculaire diffus; on a vu alors parfois la transparence de la cornée se rétablir, et c'est même l'observation de ces faits heureux qui a conduit à préconiser l'inoculation de pus comme mode de traitement.

Traitement. — Il comprend la série des moyens prophylactiques et thérapeutiques qu'on emploie pour prévenir le développement des granulations et en arrêter les progrès.

La prophylaxie de la conjonctivite granuleuse a été le sujet de travaux fort remarquables de la part des médecins belges, qui ont eu pendant longtemps à lutter contre la forme aiguë épidémique. Nous renvoyons pour de plus amples détails sur cette question au compte rendu du congrès ophthalmologique de Bruxelles (session de 1857). On y trouve de fort intéressants documents sur les moyens tour à tour employés pour éteindre la maladie dans les armées du Portugal, du Danemarck, de la Russie, de la Hesse, de la Belgique et de la Hollande. Des nombreux règlements et décrets publiés sur ce sujet, il ressort surtout l'importance de l'isolement. Les plus grands soins sont nécessaires pour entretenir la propreté et l'aération des salles, pour éviter l'encombrement des malades et la contagion résultant de l'usage commun des cuvettes, essuie-mains, etc.

La thérapeutique des granulations doit varier suivant la forme à laquelle on a affaire.

Lorsque des granulations aiguës s'accompagnent de symptômes inflammatoires intenses et d'une sécrétion muco-purulente, l'ophthalmie purulente masque l'élément morbide spécifique; le traitement est celui que nous avons indiqué en parlant de cette affection. Souvent, en soignant l'ophthalmie purulente, on guérit les granulations, car celles-ci se résorbent et perdent leurs caractères spécifiques sous l'influence d'une violente inflammation.

Dans les cas ordinaires, quand un malade vient consulter le chirurgien pour des granulations récentes, simples, indolentes, sans complication inflammatoire, Follin (1) conseille d'employer d'abord des pommades résolutives, telles que la pommade au calomel ou au précipité rouge (0,05 à 0,20 pour 10 gr. d'axonge) que l'on introduira chaque soir à l'intérieur de la paupière. Lorsque le médicament produit une excitation suffisante, on le suspend momentanément pour le reprendre de nouveau. On peut y associer des cautérisations superficielles avec le sulfate de cuivre.

Quel que soit le mode de traitement employé, l'indication capitale est de favoriser autant que possible la vascularisation, et consécutivement la résorption des granulations. Il ne faut pas oublier que, d'une part, on a affaire à une maladie chronique, lente à guérir, où la patience est aussi nécessaire au médecin qu'au malade; d'autre part, que la granulation fait corps avec la conjonctive, et qu'on ne doit pas chercher à détruire l'une

(1) Note manuscrite.

directement sous peine d'altérer profondément la structure de l'autre. Stromeyer a bien mis ce point en lumière. La grande difficulté du traitement consiste, tout en provoquant un degré d'irritation suffisante pour amener la résorption de l'exsudat, à ne pas dépasser ce point, et à éviter la purulence, qui constitue alors une véritable complication. Tel est l'esprit général de la méthode.

Dans les cas où il existe de volumineuses granulations, sans que la muqueuse conjonctivale soit boursouflée, rouge ni saignante, on doit chercher à provoquer une vascularisation un peu forte; ce qui réussit très-bien avec les cautérisations au sulfate de cuivre. Il vaut mieux l'employer solide qu'en solution, et l'on ne doit pas trop multiplier les cautérisations, parce qu'elles n'exercent leur effet utile qu'à la condition d'un certain repos de l'œil après leur application. Une cautérisation par jour dans les cas intenses, et tous les deux ou trois jours dans les cas bénins suffisent amplement. Ces cautérisations doivent porter surtout sur la conjonctive tarsienne et sur les culs-de-sac.

Lorsque la muqueuse est rouge et injectée, en même temps qu'elle est semée de granulations, lorsque surtout la sécrétion est muco-purulente, les indications ne sont plus tout à fait les mêmes; on doit plutôt modérer l'état subinflammatoire de la conjonctive que l'exciter. Le nitrate d'argent reprend alors la supériorité que nous lui avons reconnue dans le traitement des conjonctivites franches, et l'on en retire de fort bons effets. La solution varie suivant les cas (de un dixième à un quarantième). Les crayons mitigés sont également utiles, mais il ne faut jamais oublier que les cautérisations ne doivent pas être assez profondes pour intéresser la muqueuse.

Enfin, si l'hypertrophie papillaire existe simultanément avec les granulations, sans qu'il y ait un notable degré d'hypérémie conjonctivale, Wecker recommande les cautérisations avec un mélange à parties égales de sous-acétate de plomb liquide et d'eau distillée. Cette solution a une incontestable efficacité pour réprimer l'exubérance des papilles, en même temps que pour tarir les sécrétions morbides.

Aux états inflammatoires francs de la conjonctivite granuleuse correspondent des indications spéciales. Lorsque les papilles sont très-hypertrophiées et turgescentes, les *scarifications conjonctivales*, qui réussissent si bien dans les formes analogues de l'ophthalmie purulente, constituent le meilleur des traitements; on les pratique tous les deux ou trois jours, parallèlement au bord libre de la paupière, et de cette façon très-rapidement on arrive à réduire les fongosités conjonctivales. La plupart du temps, ce moyen, joint à la cautérisation au sulfate de cuivre, suffit à guérir des conjonctivites granuleuses intenses.

Cependant il est certains cas rebelles : ce sont ceux dans lesquels les granulations sont volumineuses et presque confluentes. On a conseillé alors d'*exciser* avec des ciseaux fins le sommet des granulations et des papilles conjonctivales. Il en est de même de l'abrasion des culs-de-sac

palpébraux, fongueux et hypertrophiés, qui parfois rend des services; mais il ne faut y recourir qu'à la dernière extrémité, parce que la cicatrice qui succède à cette petite opération est formée de tissu inodulaire et peut donner lieu à des rétractions vicieuses.

Cependant il est incontestable que, dans les cas où l'on a affaire à des granulations dures, blanchâtres, d'apparence cartilagineuse, la tonsure et l'abrasion constituent le meilleur traitement, surtout quand on a essayé déjà inutilement auparavant le sulfate de cuivre et le nitrate d'argent. Ce procédé est sans aucun doute préférable aux caustiques forts qui amènent des cicatrices profondes et irrégulières.

On a vanté beaucoup d'autres topiques pour modifier la conjonctivite granuleuse; nous mentionnerons seulement le tannin en mucilage et l'acétate de plomb neutre porphyrisé, à cause de l'emploi qu'on en fait encore en Belgique. Mais ces topiques ne paraissent pas avoir donné en France de résultats bien satisfaisants.

Dans le traitement classique des granulations au moyen du sulfate de cuivre, il est utile, dans l'intervalle des cautérisations, de laver l'œil fréquemment avec de l'eau fraîche, ou mieux, si l'on craint quelques complications cornéennes, avec une solution légèrement narcotique et astringente. Testelin recommande spécialement dans ce but l'*eau jaune* et l'*eau noire*.

Lorsque les malades se présentent au chirurgien à une période avancée de l'affection granuleuse, il existe souvent un pannus plus ou moins complet avec rétrécissement de la fente palpébrale. Dans ces cas, la première chose à faire, avant de s'occuper de la cornée, est d'agrandir l'orifice palpébral.

Pagenstecher (1) a indiqué pour cette opération un procédé très-simple et d'une exécution assez facile. On pratique une incision à partir de la commissure externe de la paupière, dans la direction du ligament palpébral; dans un premier temps, on sépare la peau et le muscle orbiculaire, en respectant la conjonctive; dans un second temps, on sectionne la muqueuse; on la renverse sur les lambeaux cutanés excisés, et l'on fait la suture; de cette façon on n'a pas à craindre l'adhérence cicatricielle des lèvres de l'incision, et presque toujours on empêche les cils de prendre une direction vicieuse.

Le *pannus* n'exige pas toujours un traitement spécial. Lorsqu'il est partiel et simplement vasculaire, le traitement des granulations palpébrales suffit à le faire disparaître. Il n'en est plus de même quand le pannus est chronique, généralisé et inodulaire. Dans ce cas, la cornée a tout à fait perdu sa sensibilité normale, il faut absolument ramener sur la conjonctive de la vascularisation et même de la purulence. Pour cela, les cautérisations avec le sulfate de cuivre, l'application réitérée de compresses imbibées d'eau chaude, de thé ou d'infusions aromatiques sont conseil-

(1) *Annales d'oculistique*, mars 1862.

lées et souvent employées avec succès. Mais on est parfois obligé de recourir à l'abrasion circulaire de la conjonctive, lorsque ces moyens échouent.

Doit-on, quand on a essayé tous les moyens de modifier la surface du pannus, pratiquer l'inoculation du pus blennorrhagique? Cette méthode hardie, préconisée d'abord par Jœger et Piringer, a été appliquée depuis en Belgique sur une assez grande échelle, et, sans aucun doute, elle a amené parfois des résultats inattendus. Toutefois, si l'on réfléchit aux dangers de susciter une ophthalmie purulente dans un œil déjà malade, aux complications cornéennes qui en sont la conséquence pour peu qu'il existe un chémosis considérable, et surtout à la possibilité d'inoculer une conjonctivite diphthéritique en voulant simplement provoquer une ophthalmie purulente, on se montrera très-réservé dans l'emploi de cette méthode. Pour nous, nous n'osons la conseiller, ni même la recommander comme moyen exceptionnel. Si, cependant, on croyait devoir y recourir, il serait prudent, au lieu du pus blennorrhagique dont la virulence est excessive, de choisir du pus de conjonctivite ordinaire, doué de propriétés moins contagieuses. Il va sans dire qu'il faudrait surveiller avec grand soin la marche de l'ophthalmie provoquée, et à la première alerte employer les moyens les plus énergiques pour maîtriser l'inflammation.

2° Xérophthalmie.

On désigne sous le nom de xérophthalmie un état de sécheresse et de rétraction de la conjonctive oculaire, état auquel la cornée finit par participer, et qui donne à l'œil l'aspect terne d'un œil de cadavre.

Cette affection a été décrite pour la première fois par Schmidt (1), puis étudiée avec soin par Ammon (2), et plus tard par Velpeau et par Mackenzie.

Étiologie. — C'est une affection très-rare chez les jeunes sujets, et qu'on a surtout observée chez des adultes atteints depuis longtemps de conjonctivite chronique; cependant, on ne saurait en conclure que la phlegmasie chronique de la conjonctive est la cause de la xérophthalmie; car on voit un grand nombre d'individus atteints de la première affection, et un très-petit nombre de la dernière.

Les autres opinions qui ont été émises sont sans valeur. On ne jette pas un grand jour sur la question en annonçant que la conjonctive subit une modification qui lui fait perdre les propriétés des muqueuses pour ressembler à la peau. L'opinion de Vidal, qui rattachait la xérophthalmie à une lésion de l'innervation, manque tout à fait de preuves, et il en est de même de la supposition faite par les traducteurs de l'ouvrage de Mac-

(1) *Ueber die Krankheiten des Thränenorgans*, Wien, 1803.
(2) *Zeitschrift für die Ophthalmologie*, vol. XIX.

[illegible]. Testelin et Warlomont supposent que, pour le développement du [illegible], il faut que l'inflammation se propage de la conjonctive à la capsule de Tenon. La rétraction de la conjonctive serait consécutive à celle de la membrane albuginée, et cette rétraction serait tout à fait d'accord avec ce qu'on sait des propriétés rétractiles des tissus blancs.

Symptomatologie. — Les lésions de la xérophthalmie s'observent le plus souvent après plusieurs attaques de conjonctivite; la muqueuse oculaire se dessèche, et se rétracte d'abord sur plusieurs points, et peu à peu dans toute son étendue. L'épithélium conjonctival est épaissi, sec, demi-opaque comme l'épiderme; il ne se laisse point mouiller par les larmes qui coulent sur lui, comme s'il était graissé. Les parties ont aussi changé de couleur, et la conjonctive revêt une coloration rougeâtre ou olivâtre.

La rétraction de la conjonctive crée sur cette muqueuse des plis assez roides, et, dans quelques cas, cette rétraction est assez grande pour effacer les culs-de-sac oculo-palpébraux; on voit alors la muqueuse se porter directement du bord libre de la paupière sur l'œil.

La cornée, subissant des altérations de même nature, semble recouverte d'une matière pulvérulente, grisâtre, très-adhérente, et sur certains points cette membrane paraît inégalement opaque.

Ces changements dans la texture de la conjonctive modifient profondément sa sensibilité. On peut toucher cette membrane avec des barbes de plume sans que le malade s'en aperçoive, et, dans un cas où la cutisation de la conjonctive était très-marquée, le malade sentait à peine un assez fort collyre au nitrate d'argent.

Il est facile de comprendre que la vision s'affaiblit de plus en plus, et proportionnellement aux altérations de la cornée, dont le desséchement entraîne l'opacité. On a cité l'exemple d'un malade qui, en humectant son œil avec un peu de salive, voyait la forme des objets se dessiner d'une façon moins confuse.

Le pronostic d'une semblable lésion est des plus graves; car la xérophthalmie se termine d'ordinaire par l'opacité de la cornée et l'atrophie de l'œil.

Traitement. — La chirurgie est impuissante dans ce cas, et les palliatifs n'ont qu'une utilité très-contestable; ainsi, pour retarder les funestes conséquences de la xérophthalmie, on a conseillé des instillations souvent réitérées d'eau tiède, de glycérine dans l'œil, l'excision des plis qui irritent les parties, etc.; mais trop souvent ces moyens sont restés sans action. On pourrait alors avoir recours à l'occlusion prolongée de l'œil au moyen de la suture des bords libres des paupières, procédé qui paraît avoir donné parfois d'assez bons résultats.

3° Ptérygion.

Dans le ptérygion, la conjonctive oculaire est le siége d'un épaississement partiel qui a la forme d'un triangle dont la base serait tournée vers la

caroncule, tandis que le sommet, se dirigeant vers la cornée, atteindrait un des points compris entre la circonférence et le centre de cette membrane.

Étiologie. — On a soutenu, mais à tort, que le ptérygion était une conséquence de l'ophthalmie. L'expérience indique tous les jours le contraire, et Beer a eu raison de rejeter cette étiologie; mais il cesse, selon nous, d'être dans le vrai, lorsqu'il prétend que le ptérygion reconnaît le plus souvent pour cause l'action de la chaux et de la poussière des pierres sur la conjonctive. Un très-grand nombre d'individus atteints de ptérygion n'ont jamais été exposés à ces conditions. L'opinion de Arlt ne me paraît pas mieux démontrée. Cet auteur admet que le point de départ du ptérygion est une ulcération du bord de la cornée, dont la rétraction entraîne la conjonctive et devient le sommet du cône du ptérygion.

On ignore en réalité la véritable cause du ptérygion ; mais on a remarqué qu'il est fréquent chez les personnes ayant habité longtemps les climats chauds. Heincken, cité par Mackenzie, assure qu'il est endémique à Madère, et qu'un dixième des bateliers de cette île en est atteint. On a invoqué alors l'action d'un soleil brûlant sur les yeux; ce qui est loin d'être démontré.

Anatomie pathologique. — On ne sait presque rien sur l'anatomie pathologique du ptérygion. Scarpa prétendait qu'il était formé par un amas de vaisseaux variqueux dégénérant en une membrane épaisse et opaque; mais on ne voit guère les varicosités dont parle Scarpa. On n'a pas mieux établi que la maladie est due à la vascularisation et au développement morbide de l'expansion aponévrotique de l'un des muscles droits. Testelin, le savant traducteur de Mackenzie, a soumis à un examen minutieux quatre ptérygions après l'excision, et il n'y a trouvé que les éléments ordinaires de la conjonctive et de son tissu sous-jacent; il n'y avait aucun élément fibro-plastique.

Symptomatologie. — Le ptérygion débute lentement et sans douleur; les malades ne s'en aperçoivent guère, avant qu'on leur ait dit qu'ils ont quelque chose dans l'œil; on voit alors un épaississement jaunâtre et de forme triangulaire de la conjonctive. Le plus souvent le ptérygion est situé au côté nasal, et semble une élongation du repli semi-lunaire de la conjonctive. On voit plus rarement le ptérygion occuper le côté temporal, ou se montrer à la partie supérieure ou inférieure de l'œil; quelquefois il est double; Beer a même vu trois ptérygions sur le même œil.

La forme élémentaire du ptérygion est un triangle à sommet dirigé vers la cornée. Ce sommet est presque toujours simple, on n'a vu que très-rarement ce sommet bifurqué. Quand la substance du ptérygion est fine, transparente, peu vasculaire, on désigne la maladie sous le nom de *pterygium tenue*; si, au contraire, cette substance est épaisse, riche en vaisseaux, d'apparence musculaire; c'est alors le *ptérygium crassum*. Cunier, Petrequin et Desmarres ont fait aussi, d'après l'aspect anatomique des parties, une division du ptérygion en quatre espèces : pté-

rygion celluleux, vasculaire, charnu, graisseux. Tant que le ptérygion reste limité à la conjonctive et à la circonférence de la cornée, c'est une affection qui nuit seulement à la régularité de l'œil, mais qui n'altère en rien la vision; mais cette expansion morbide se dirige peu à peu vers le centre de la cornée, et met alors obstacle au passage des rayons lumineux. Middlemore fait justement remarquer, que lorsque le ptérygion charnu est arrivé au centre de la cornée, il s'étale et peut obscurcir la totalité de la membrane.

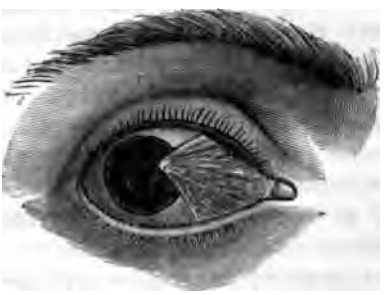

Fig. 50. — Ptérygion.

Traitement. — On a quelquefois guéri des ptérygions récents par des cautérisations avec l'azotate d'argent, le sulfate de cuivre, ou par des applications d'acétate de plomb neutre et pulvérulent; mais ce résultat n'est que rarement obtenu. Le plus souvent on doit avoir recours à l'excision de la production morbide.

Divers procédés opératoires ont été mis en usage, Le plus simple consiste, les paupières étant largement écartées, à exciser avec de petits ciseaux, de la base au sommet, le ptérygion soulevé dans son milieu avec une pince à griffes. Si la base est très-large, on peut n'en enlever qu'une partie, mais il importe de disséquer avec soin toute la portion du ptérygion qui empiète sur la cornée.

Lorsque la guérison s'obtient, ce n'est qu'au prix d'une cicatrice blanchâtre à la surface de la cornée; dans d'autres cas plus malheureux, le mal récidive.

C'est pour parer à cet accident et éviter les dangers inhérents à une trop large dissection que d'autres méthodes opératoires ont été imaginées. Ainsi Desmarres, après avoir disséqué le ptérygion, du sommet à la base, pratique une incision de la conjonctive, de 6 à 8 millimètres, parallèle à la circonférence de la cornée. Les lèvres de cette incision s'écartent suffisamment pour recevoir le ptérygion que l'on fixe au moyen d'un point de suture. L'espace dénudé laissé par le ptérygion se cicatrise en quelques jours. Desmarres fils (1) a proposé de diviser, du sommet à la base, le ptérygion préalablement disséqué et de greffer chaque moitié, l'une au-dessus, l'autre au-dessous de la cornée. On peut compléter les procédés de Desmarres père et fils, en réunissant par une suture les deux bords de la solution de continuité laissée par le déplacement du ptérygion (2).

Je signalerai enfin, comme susceptible de rendre parfois des services,

(1) Miroudot, *Quelques considérations sur le ptérygion*, thèse de Paris, 1862.

(2) Voy. Knapp, *Pterygium operationen durch doppelten Transplantation* (*Archiv für Ophth.* 1868, t. XIV, p. 267).

la méthode de ligature imaginée par Szokalski (1). Deux aiguilles courbes sont enfilées aux extrémités d'un même fil de soie, l'une des aiguilles traverse le sommet du ptérygion, aussi près que possible de la cornée; la seconde traverse sa base. Les fils étant coupés près des aiguilles, il reste ainsi trois anses avec lesquelles on étreint successivement le sommet, la base et la partie moyenne du ptérygion. On peut au bout de quelques jours détacher complétement celui-ci avec des ciseaux.

4° Tumeurs de la conjonctive.

a. *Polypes.* — La conjonctive est quelquefois le siége d'hypertrophies partielles, qu'on désigne sous le nom de polypes, et dont il est possible de distinguer plusieurs variétés. Tantôt ceux-ci représentent des tumeurs arrondies, inégales, du volume d'un petit pois, pourvues d'un pédicule étroit, lisses à leur surface; tantôt, au contraire, ce sont des tumeurs mollasses, implantées par une base large, fendillées, d'un aspect assez identique avec les végétations verruqueuses du prépuce; dans d'autres circonstances enfin, ces polypes simulent les bourgeons fongueux et blafards de certaines plaies, et par leur défaut de consistance ils s'aplatissent entre le globe oculaire et la paupière.

Examinées au microscope, ces tumeurs ont la structure de papilles hypertrophiées. On y retrouve les éléments normaux du chorion muqueux, plus un développement exagéré de l'épithélium.

Le siége habituel de ces polypes est le voisinage de la caroncule et du pli semi-lunaire. Ils ne produisent à leur début aucune gêne; plus tard, ils amènent et entretiennent une légère conjonctivite. Quand ils sont munis d'un pédicule assez long, ils glissent en avant de l'œil et peuvent, en se plaçant sur la cornée, gêner momentanément la vision. Dans un cas cité par Desmarres, le polype couvrait le point lacrymal inférieur, et entraînait du larmoiement.

Il est facile de reconnaître les polypes de la conjonctive et ils ne pourraient être confondus qu'avec les végétations polypiformes qu'on voit quelquefois se développer autour d'un corps étranger. Si la fongosité était dans ce cas bien développée et masquait complétement le corps étranger, on ne pourrait faire le diagnostic différentiel qu'à l'aide des commémoratifs, toujours incertains, mais il n'y aurait pas grand inconvénient, puisque dans les deux cas le traitement est le même.

L'excision est le seul mode de traitement applicable aux polypes de la conjonctive. Il est bon de cautériser le lieu d'implantation à l'aide de l'azotate d'argent ou du nitrate acide de mercure dilué au dixième. Dans le cas où la tumeur est très-volumineuse et ne permet pas de renverser la paupière, il faut alors inciser la commissure externe, et dès que le polype est enlevé, on réunit l'incision par des points de suture.

(1) *Archiv für physiol. Heilkunde*, 1845.

b. *Pinguécula.* — On a donné ce nom à une petite tumeur de couleur blanchâtre ou jaunâtre, située sur le diamètre transversal du globe de l'œil, le plus souvent en dedans, à une faible distance de la cornée. Cette tumeur, primitivement considérée comme constituée par de la graisse, paraît être due à un amas d'épithélium pavimenteux de la conjonctive. Cependant de nouvelles recherches seraient nécessaires pour établir nettement la constitution anatomique de cette tumeur.

La pinguécula ne détermine aucun trouble fonctionnel. Elle est susceptible de s'enflammer et de s'hypertrophier, et c'est dans ce cas seulement que son extirpation peut devenir nécessaire.

c. *Tumeurs graisseuses.* — On a décrit aussi dans la conjonctive et le tissu cellulaire sous-conjonctival, des tumeurs adipeuses, de véritables *lipomes.* D'après de Graefe, ils siégent de préférence au-dessus et en dehors de la cornée, au voisinage de l'insertion du droit supérieur et du droit externe. Ce sont des tumeurs plates, jaunâtres, parfaitement lobulées, indépendantes de la conjonctive qui glisse sur elles et tout à fait indolentes. Parfois, à cause de leur volume, elles finissent par nécessiter l'énucléation.

d. *Dermoïdes.* — Ce sont de petites tumeurs d'un gris jaunâtre, siégeant au voisinage de la cornée, lobulées, dont le caractère tout spécial est d'être garnies de poils. De Græe père, qui a le premier décrit ces petites excroissances, les avait mentionnées sous le nom de *trichosis bulbi.* Depuis, Mackenzie, Wardrop, Ryba, Virchow, etc., ont observé des productions analogues.

Ordinairement uniques, elles peuvent exister au nombre de deux ou trois sur le même œil. Dans le fait de Wardrop, la petite tumeur, du volume d'une fève, naissait en partie de la cornée, en partie de la sclérotique, vers l'angle temporal. Une douzaine de poils très-longs et très-forts émergeaient de sa partie moyenne, traversaient la fente palpébrale et pendaient sur la joue. Le malade avait cinquante ans quand Wardrop l'observa, et il indiqua que les poils n'avaient paru qu'à seize ans, en même temps que le reste de sa barbe.

Malgré la couleur jaunâtre de ces tumeurs, elles ne contiennent pas de graisse : Ryba a montré que cette apparence était souvent due à l'existence des glandes sébacées qui accompagnent les poils; pourtant ceux-ci peuvent manquer, et l'on trouve alors une structure de tissu conjonctif, tout à fait disposé comme dans le derme de la peau, par bandes stratifiées. Wecker rapporte plusieurs cas de ce genre, où l'examen pratiqué par Virchow ne put faire reconnaître aucun follicule pileux.

Ces tumeurs sont toujours congénitales. Elles coexistent fréquemment avec des kystes dermoïdes de la queue du sourcil.

D'après Ryba, ces tumeurs seraient dues à un vice d'occlusion des paupières pendant la période fœtale. Il en résulterait que, sur les points à découvert, la conjonctive prendrait la structure du tégument externe, et qu'elle la garderait après la naissance. Un fait qui viendrait à l'appui de

leuses du volume d'un pois, de consistance molle. Dans un cas, reconnut à travers les parois du kyste un point jaunâtre formé corps de l'animal.

tumeurs cancéreuses. — Le cancer, dans ses différentes formes, atrarement d'emblée la conjonctive. L'épithélioma et le sarcome sont iétés de tumeurs malignes que l'on observe le plus fréquemment. mière n'offre rien de spécial. Le sarcome peut se montrer sous mélanique, et j'ai eu l'occasion tout récemment d'en observer un ıez un jeune homme d'une trentaine d'années.

ıarche de ces tumeurs est généralement assez rapide; elles tendent léveloppant à envahir les parties profondes du globe. Aussi doit-on ɜr de les détruire, soit par l'instrument tranchant, soit par les caus- Malheureusement les récidives sont très-fréquentes et généralement pides. Dans le cas de sarcome mélanique dont j'ai parlé plus haut, eur récidiva deux fois en moins d'un an et nécessita l'ablation du Nous reviendrons d'ailleurs sur la gravité toute spéciale de ces ɪs à l'occasion du cancer de l'œil.

§ II. — Lésions vitales et organiques de la cornée.

1° Inflammations (kératites).

affections de la cornée sont restées longtemps méconnues, et les s auteurs les comprenaient dans la description des ophthalmies en il. Il faut arriver au XVIIIe siècle, pour voir l'attention se fixer plus

la cornée fut admise sinon par tous, du moins par la majeure partie des chirurgiens.

Cependant la question n'était pas aussi simple qu'on aurait pu le croire. Avant les recherches microscopiques, la cornée n'était autre chose, pour les anatomistes, qu'une membrane transparente, anhiste, douée d'une vitalité très-faible, et dans laquelle les investigations les plus délicates n'avaient jamais pu faire découvrir le moindre vaisseau. Or, dans les idées de l'époque, la première condition pathogénique de l'inflammation étant un trouble vasculaire, les tissus dénués de vaisseaux n'étaient pas suceptibles de s'enflammer, et l'on ne pouvait donner ce nom aux désordres dont la cornée devient le siége. Sans entrer dans l'examen complet de cette question qui appartient à l'histoire des doctrines de l'inflammation en général, il est indispensable de jeter un rapide coup d'œil sur les diverses théories qui ont eu cours dans ces derniers temps relativement aux altérations inflammatoires de la cornée.

Au commencement du siècle, toute inflammation reconnaissait pour cause, dans l'esprit des pathologistes, un trouble vasculaire primitif : les autres manifestations extérieures de l'état inflammatoire, telles que la rougeur, la tuméfaction et la douleur, n'en étaient que les conséquences secondaires. Broussais, comme on le sait, fut le propagateur le plus ardent et le plus convaincu de cette doctrine.

Cependant l'existence de phénomènes en apparence identiques dans les tissus invasculaires, comme dans la cornée et les cartilages, restait difficilement explicable, même en admettant une exsudation de liquides phlegmasiques par les vaisseaux du voisinage. Aussi, dans une brochure qui précéda de dix ans la pathologie cellulaire de Virchow, et qui en renfermait toute la substance, Küss, de Strasbourg, montra que pour avoir une conception nette de l'inflammation, il fallait déplacer le point de départ de la théorie, et voir dans l'irritation des éléments anatomiques le phénomène initial. Cette idée, comme on le sait, a fait fortune, et est devenue le fondement de toute la doctrine de l'école allemande.

Pour la cornée, His (1) crut démontrer l'exactitude des notions professées par Virchow sur la prolifération cellulaire ; et par une série d'expérimentations, il fit voir qu'il se passait, à la suite de l'irritation de cette membrane, des modifications portant exclusivement sur les éléments cellulaires. C'est d'abord un gonflement et une augmentation de volume de la cellule, puis une segmentation dans les noyaux, à laquelle succède la formation de nouveaux corpuscules. Ceux-ci, pressés les uns contre les autres, et incapables de se développer, ne tardent pas à subir la dégénérescence graisseuse, et de là, proviennent ces opacités, ces infiltrations plastiques et purulentes que tous les observateurs ont signalées dans la cornée.

Telle est, d'après His, l'évolution anatomique des éléments cellulaires

(1) *Verhandlungen der phys. med. Gesellschaft in Wurzbourg*, t. IV, p. 90.

qui constitue la kératite : pour lui, comme pour Küss et pour Virchow, c'est là le type de l'inflammation à son état le plus simple, et sans les complications amenées par les modifications vasculaires.

Toutefois nous devons dire que l'accord est loin d'être fait sur ce point, malgré tout ce qu'a de séduisant la nouvelle doctrine. Sans parler de Robin, qui, partisan de la genèse spontanée des éléments anatomiques aux dépens d'un blastème, n'a jamais admis la scission et la prolifération d'éléments cellulaires préexistants, et qui considère la kératite comme toujours consécutive aux phlegmasies du voisinage, il s'est produit, dans ces dernières années, un retour vers les idées anciennes, seulement dans un sens tout différent. Cohnheim, se fondant sur l'expérimentation, admet que, dans toute inflammation, il y a passage direct des globules blancs du sang à travers la membrane vasculaire, et que jamais on ne peut constater la segmentation des éléments cellulaires. Ainsi, pour lui, comme pour Robin, le phénomène primitif serait la stase vasculaire ; mais tandis que dans la théorie du blastème, il y aurait un exsudat liquide susceptible d'organisation ultérieure, pour Cohnheim, les éléments cellulaires filtreraient en nature à travers les interstices vasculaires. Dans la cornée notamment, le processus inflammatoire viendrait toujours des vaisseaux de la conjonctive, et non de la cornée. Si l'on cautérise le centre de cette membrane avec du nitrate d'argent, ce n'est pas au point de contact que se fixe l'irritation, mais à la périphérie : l'examen microscopique montrerait la réalité de cette disposition. Comme on le voit, cette théorie nous ramène à l'opinion de Broca (1), qui, en 1858, refusait encore à la cornée la possibilité de s'enflammer, à cause de sa structure invasculaire.

Les conclusions de Cohnheim ne sont pas acceptées par tout le monde. Dans une thèse qui résume bien les opinions en présence, Bussard (2) rapporte des expériences récentes de Feltz, qui donnent des résultats contradictoires. Ce physiologiste, en passant à travers la cornée d'une série de lapins des fils métalliques de petit calibre, a pu suivre jour par jour les progrès de la kératite qu'il provoquait. Il a vu ainsi que, contrairement à l'assertion de Cohnheim, c'est au point d'entrée et de sortie du fil que se produit l'opacité cornéenne, et non pas à la périphérie : dans les cas rares où ce résultat survient, cela est dû à des altérations dans le jeu de la membrane clignotante. Comme His, il constate que le premier phénomène appréciable est le gonflement du protoplasma qui remplit les lacunes cornéennes, mais jamais il n'a pu saisir aucune cellule en voie de segmentation ou de scissiparité : pour lui, les noyaux du protoplasma ne subissent aucunes modifications, et tout se passe dans le protoplasma lui-même, qui donne naissance, par une genèse en apparence spontanée, à des leucocytes nombreux. En résumé, cette théorie tient le milieu entre

(1) *Bull. Soc. anat.*, 1853, 3e série, t. VIII.

(2) *Revue critique des diverses théories émises sur l'inflammation de la cornée.* Thèse de Paris, 1871.

sanguins, et la lésion peut s'étendre à une grande partie ou même à la totalité de la surface cornéenne, c'est la *kératite vasculaire*, qui, arrivée à son plus haut degré, prend le nom de *pannus*.

a. *Kératite phlycténulaire.* — Elle offre beaucoup d'analogie avec la conjonctivite du même nom, qu'elle accompagne souvent ; mais elle mérite une description spéciale en raison des modifications que la différence des tissus imprime à cette affection.

Fig. 51. — Kératite phlycténulaire.

Étiologie. — Cette forme de la kératite est très-fréquente dans l'enfance, soit qu'elle débute d'emblée, soit qu'elle accompagne une éruption herpétique ou impétigineuse de la face ou du cuir chevelu; elle s'observe surtout chez les enfants scrofuleux, liée à la blépharite ciliaire; quelquefois aussi on la rencontre dans le cours ou à la suite de la rougeole, plus rarement de la variole et de la scarlatine.

Symptomatologie. — La kératite phlycténulaire est caractérisée par l'apparition de petites taches arrondies ou semi-lunaires, situées dans les couches les plus superficielles de la cornée ; les vaisseaux conjonctivaux sont injectés et se présentent sous forme de faisceaux triangulaires, irréguliers, dont la base est située sur le limbe de la cornée où ils semblent coupés net. Il existe en même temps de la photophobie, du larmoiement et des douleurs plus ou moins violentes irradiant dans l'œil et dans la région ciliaire. Ces taches, qui sont le plus souvent situées sur le pourtour de la cornée, font bientôt place à de petites phlyctènes plus ou moins saillantes, arrondies, troubles, formées par le soulèvement de l'épithélium ; ces phlyctènes s'ouvrent rapidement et donnent lieu à des ulcères à fond grisâtre, rempli de muco-pus, ou bien à des ulcérations peu profondes et à parois transparentes.

Dans les cas très-aigus, et lorsqu'il y a un certain nombre de ces phlyctènes sur la cornée, tout le pourtour de cette membrane est entouré de vaisseaux conjonctivaux hypérémiés; ceux-ci empiètent quelquefois sur la cornée elle-même, de sorte que la maladie se rapproche de la kératite vasculaire. On comprend aisément que, dans de telles conditions, la vision est plus ou moins profondément troublée par le fait même de ces opacités temporaires, sans compter la photophobie et l'augmentation plus ou moins considérable de la sécrétion des larmes et du mucus conjonctival, qui viennent encore apporter une gêne notable à l'exercice de la vue.

La maladie a une marche aiguë, mais elle dure quelquefois très-longtemps, de nouvelles phlyctènes succédant aux anciennes, et la conjonctivite qui accompagne si souvent l'herpès cornéen pouvant se prolonger elle-même et entretenir par ce seul fait l'inflammation de la cornée.

La kératite phlycténulaire guérit souvent d'une façon complète, surtout lorsque les ulcérations sont peu profondes et que l'exsudat se résorbe en totalité; la cornée reprend alors sa transparence et la vue n'en souffre nullement. Mais il n'en est pas toujours ainsi : Lorsque les phlyctènes volumineuses ont donné lieu à des ulcérations profondes, on peut voir survenir des taches indélébiles de la cornée; la maladie peut encore se terminer par la formation de ptérygions, dans les cas où la conjonctive elle-même a été ulcérée au pourtour de la cornée; enfin, après de nombreuses récidives de l'herpès cornéen, on voit parfois survenir une kératite vasculaire se terminant par le pannus.

VARIÉTÉS. — A côté de la forme commune de kératite superficielle, que nous venons de décrire, il faut mentionner deux variétés beaucoup plus rares, dont la disposition offre quelque chose de particulier : nous voulons parler de la *kératite à bandelettes* et de la *kératite vésiculeuse*.

La *kératite à bandelettes* se présente sous la forme d'une traînée opaque s'avançant de la périphérie vers le centre, et terminée par une sorte de relief. De la même façon que pour la conjonctivite papuleuse, des anses vasculaires viennent converger vers cette bande de tissu infiltré. Cette forme a peu de tendance à s'ulcérer, mais elle laisse après elle des opacités en forme de bandes souvent ineffaçables et toujours visibles à l'éclairage oblique. D'autres fois, ce sont des séries de petites papules se succédant dans une direction déterminée : Bérard donnait à la maladie le nom de *kératite en fusée*.

La *kératite vésiculaire* est extrêmement rare. On pourrait la comparer au zona ou à l'herpès de la cornée. Elle se caractérise anatomiquement par une petite phlyctène. Ici, l'épithélium n'est plus soulevé par une production celluleuse anormale, mais par du liquide, à la façon d'une vésicule. Un fait remarquable, c'est que cette variété, comme le zona, est toujours accompagnée d'une douleur vive et d'une photophobie hors de proportion avec la lésion locale. La rupture de la vésicule se fait, et laisse place à une petite érosion : une autre lui succède, mais jamais elles ne sont bien abondantes. Souvent les douleurs persistent après la rupture de la vésicule.

Le PRONOSTIC de la kératite phlycténulaire est en général bénin, en ce sens que rarement elle laisse après elle des opacités qui compromettent sérieusement la vue : il varie du reste suivant le volume et la profondeur des ulcérations, suivant la marche aiguë ou chronique qu'affecte la maladie, et l'état de la constitution qui souvent prédispose aux rechutes.

Le TRAITEMENT doit être à la fois général et local : de légers purgatifs, l'eau de feuilles de noyer, l'huile de foie de morue, les préparations iodées, l'iodure de fer, les ferrugineux, etc., sont indiqués. On met

sanguins, et la lésion peut s'étendre à une grande partie ou même à la totalité de la surface cornéenne, c'est la *kératite vasculaire*, qui, arrivée à son plus haut degré, prend le nom de *pannus*.

a. *Kératite phlycténulaire.* — Elle offre beaucoup d'analogie avec la conjonctivite du même nom, qu'elle accompagne souvent ; mais elle mérite une description spéciale en raison des modifications que la différence des tissus imprime à cette affection.

Fig. 51. — Kératite phlycténulaire.

Étiologie. — Cette forme de la kératite est très-fréquente dans l'enfance, soit qu'elle débute d'emblée, soit qu'elle accompagne une éruption herpétique ou impétigineuse de la face ou du cuir chevelu; elle s'observe surtout chez les enfants scrofuleux, liée à la blépharite ciliaire; quelquefois aussi on la rencontre dans le cours ou à la suite de la rougeole, plus rarement de la variole et de la scarlatine.

Symptomatologie. — La kératite phlycténulaire est caractérisée par l'apparition de petites taches arrondies ou semi-lunaires, situées dans les couches les plus superficielles de la cornée ; les vaisseaux conjonctivaux sont injectés et se présentent sous forme de faisceaux triangulaires, irréguliers, dont la base est située sur le limbe de la cornée où ils semblent coupés net. Il existe en même temps de la photophobie, du larmoiement et des douleurs plus ou moins violentes irradiant dans l'œil et dans la région ciliaire. Ces taches, qui sont le plus souvent situées sur le pourtour de la cornée, font bientôt place à de petites phlyctènes plus ou moins saillantes, arrondies, troubles, formées par le soulèvement de l'épithélium ; ces phlyctènes s'ouvrent rapidement et donnent lieu à des ulcères à fond grisâtre, rempli de muco-pus, ou bien à des ulcérations peu profondes et à parois transparentes.

Dans les cas très-aigus, et lorsqu'il y a un certain nombre de ces phlyctènes sur la cornée, tout le pourtour de cette membrane est entouré de vaisseaux conjonctivaux hypérémiés; ceux-ci empiètent quelquefois sur la cornée elle-même, de sorte que la maladie se rapproche de la kératite vasculaire. On comprend aisément que, dans de telles conditions, la vision est plus ou moins profondément troublée par le fait même de ces opacités temporaires, sans compter la photophobie et l'augmentation plus ou moins considérable de la sécrétion des larmes et du mucus conjonctival, qui viennent encore apporter une gêne notable à l'exercice de la vue.

1° *Pannus primitif.* — Les vaisseaux naissent toujours au point de contact de la cornée et de la conjonctive : mais contrairement à ce que l'on observe dans la kératite phlycténulaire, ils envahissent simultanément tous les points de la circonférence cornéenne, au lieu d'empiéter sur un espace limité. Il en résulte une véritable membrane vasculaire, qui s'étend à la manière d'un voile au devant de l'œil, et obscurcit notablement la vision.

Les symptômes fonctionnels sont assez variables. Quelquefois, l'envahissement par les vaisseaux peut se faire sans provoquer autre chose que de la gêne, et sans s'accompagner d'une photophobie considérable : mais le plus souvent il y a une vive sensibilité des yeux à l'action de la lumière, un larmoiement considérable et des douleurs ciliaires profondes. L'intensité de ces troubles fonctionnels paraît en rapport avec la rapidité du développement du tissu morbide.

Cette forme de kératite est presque toujours une manifestation de la scrofule : on la voit de préférence chez les enfants des grandes villes. Elle ne tarde pas, à son tour, à éveiller l'inflammation sympathique de la conjonctive, et, au bout de quelques jours, on voit se prononcer un cercle rouge périkératique et une tuméfaction de la conjonctive, qui montrent que cette dernière prend part à la phlegmasie (*kérato-conjonctivite*).

La marche de cette affection est généralement aiguë : cependant elle peut, après avoir présenté d'abord des allures rapides, s'arrêter et tendre à la chronicité. Le pannus reste alors à l'état d'une infiltration grisâtre, traversée par des vaisseaux, en général, peu abondants.

Comme pour la kératite phlycténulaire, le traitement général antiscrofuleux doit être placé en première ligne. Localement, l'application de collyre à l'atropine et l'usage répété des compresses chaudes paraissent encore le meilleur moyen de rétablir la cornée dans son état normal. La cautérisation au nitrate d'argent ou au sulfate de cuivre est toujours contre-indiquée, ces substances, comme l'a indiqué de Graefe, se fixant dans la cornée et y devenant l'occasion de taches indélébiles. L'emploi des collyres légèrement astringents, avec le borax et le sulfate de zinc, se limite aussi à peu près exclusivement aux cas où il existe des poussées aiguës inflammatoires, surtout du côté de la conjonctive.

Le symptôme douleur pourra être avantageusement combattu par la pommade belladonée en onctions sur les tempes et l'orbite. Une légère compression soulage aussi sensiblement la douleur. Quand il existe une photophobie notable, il va de soi que l'on doit maintenir l'œil à l'abri de la lumière.

On a conseillé, dans ces formes aiguës, l'excision des principaux vaisseaux conjonctivaux qui se rendent à la cornée. Cette pratique a pour résultat d'améliorer momentanément la maladie, mais elle n'empêche pas la reproduction de nouvelles anses vasculaires, et de plus elle détermine sur la conjonctive des inégalités cicatricielles qui peuvent devenir plus tard l'occasion d'une irritation permanente et d'un nouveau pannus.

iendra le moins possible les enfants à la chambre, on les fera jouer au grand air, et on leur donnera une bonne nourriture. Les éruptions concomitantes de la face et du cuir chevelu seront l'objet de soins particuliers, et l'on s'efforcera de les faire promptement disparaître par les moyens usuels : lotions de sublimé, pommade à l'oxyde de zinc, au calomel, au précipité jaune de mercure, etc.

Lorsque l'herpès cornéen se montre dans le cours d'une fièvre éruptive (variole, rougeole, scarlatine, etc.), on se trouvera bien d'employer dès le début un collyre très-légèrement astringent dont on introduira plusieurs fois par jour quelques gouttes entre les paupières.

On devra éviter le grand jour et le soleil, car la photophobie est généralement intense dans cette affection; on la diminue considérablement par les onctions de pommade belladonée sur le front et les tempes. On se trouve bien également de compresses d'eau tiède appliquées sur les paupières et d'instillations faites avec une légère solution de borax, additionnée d'un peu d'eau de laurier-cerise. L'emploi du bandeau compressif, après avoir versé dans l'œil quelques gouttes d'un collyre à l'atropine, produit, d'après Wecker, d'excellents effets.

Lorsque la phlyctène menace de s'abcéder, le meilleur traitement consiste dans l'application de compresses chaudes en permanence, en même temps que l'on continue l'usage de la solution d'atropine.

Quand la période aiguë est un peu calmée, les insufflations de calomel, pratiquées une ou deux fois par jour, agissent d'une façon très-avantageuse; lorsqu'il y a tendance à la chronicité, les applications de pommade au précipité rouge ou jaune entre les paupières, pratiquées une seule fois tous les jours, réveillent les ulcérations et les amènent à guérison. Les vésicatoires placés à la tempe ou à la nuque n'ont pas généralement grande utilité; appliqués pendant la période aiguë, ils peuvent même avoir des inconvénients et augmenter l'irritation de l'œil.

b. Kératite vasculaire. Pannus. — Cette affection est caractérisée par le développement de petits vaisseaux sanguins, marchant de la périphérie au centre de la cornée, et situés dans la couche épithéliale de cette membrane. Celle-ci présente toujours simultanément un aspect terne et dépoli et une coloration grisâtre, en sorte que l'altération du tissu cornéen paraît presque toujours primitive, et précède, dans la grande majorité des cas, l'apparition des anses vasculaires.

Les conditions dans lesquelles se montre la vascularisation anomale de la cornée sont complexes. Tantôt, en effet, l'affection est primitive, tantôt elle succède à l'inflammation des parties voisines; enfin, dans un troisième ordre de faits, la vascularisation se montre après la cicatrisation d'un ulcère de la cornée. Nous croyons devoir étudier séparément les deux premiers modes étiologiques qui, au point de vue clinique, présentent une marche fort différente, et n'exigent pas le même traitement. Quant au pannus cicatriciel, ce n'est qu'un accident de la kératite ulcéreuse, comme nous le verrons en parlant des ulcères de la cornée.

1° *Pannus primitif.* — Les vaisseaux naissent toujours au point de contact de la cornée et de la conjonctive : mais contrairement à ce que l'on observe dans la kératite phlycténulaire, ils envahissent simultanément tous les points de la circonférence cornéenne, au lieu d'empiéter sur un espace limité. Il en résulte une véritable membrane vasculaire, qui s'étend à la manière d'un voile au devant de l'œil, et obscurcit notablement la vision.

Les symptômes fonctionnels sont assez variables. Quelquefois, l'envahissement par les vaisseaux peut se faire sans provoquer autre chose que de la gêne, et sans s'accompagner d'une photophobie considérable : mais le plus souvent il y a une vive sensibilité des yeux à l'action de la lumière, un larmoiement considérable et des douleurs ciliaires profondes. L'intensité de ces troubles fonctionnels paraît en rapport avec la rapidité du développement du tissu morbide.

Cette forme de kératite est presque toujours une manifestation de la scrofule : on la voit de préférence chez les enfants des grandes villes. Elle ne tarde pas, à son tour, à éveiller l'inflammation sympathique de la conjonctive, et, au bout de quelques jours, on voit se prononcer un cercle rouge périkératique et une tuméfaction de la conjonctive, qui montrent que cette dernière prend part à la phlegmasie (*kérato-conjonctivite*).

La marche de cette affection est généralement aiguë : cependant elle peut, après avoir présenté d'abord des allures rapides, s'arrêter et tendre à la chronicité. Le pannus reste alors à l'état d'une infiltration grisâtre, traversée par des vaisseaux, en général, peu abondants.

Comme pour la kératite phlycténulaire, le traitement général antiscrofuleux doit être placé en première ligne. Localement, l'application de collyre à l'atropine et l'usage répété des compresses chaudes paraissent encore le meilleur moyen de rétablir la cornée dans son état normal. La cautérisation au nitrate d'argent ou au sulfate de cuivre est toujours contre-indiquée, ces substances, comme l'a indiqué de Graefe, se fixant dans la cornée et y devenant l'occasion de taches indélébiles. L'emploi des collyres légèrement astringents, avec le borax et le sulfate de zinc, se limite aussi à peu près exclusivement aux cas où il existe des poussées aiguës inflammatoires, surtout du côté de la conjonctive.

Le symptôme douleur pourra être avantageusement combattu par la pommade belladonée en onctions sur les tempes et l'orbite. Une légère compression soulage aussi sensiblement la douleur. Quand il existe une photophobie notable, il va de soi que l'on doit maintenir l'œil à l'abri de la lumière.

On a conseillé, dans ces formes aiguës, l'excision des principaux vaisseaux conjonctivaux qui se rendent à la cornée. Cette pratique a pour résultat d'améliorer momentanément la maladie, mais elle n'empêche pas la reproduction de nouvelles anses vasculaires, et de plus elle détermine sur la conjonctive des inégalités cicatricielles qui peuvent devenir plus tard l'occasion d'une irritation permanente et d'un nouveau pannus.

2° *Pannus secondaire.* — Cette forme est la plus commune. Elle succède, dans l'immense majorité des cas, à la conjonctivite granuleuse : on pourrait même dire qu'elle en est toujours l'expression symptomatique. Plus généralement, on la voit survenir toutes les fois qu'il existe en un point circonscrit de la cornée une irritation répétée. C'est ainsi que le rétrécissement de l'ouverture palpébrale, en déterminant des frottements du bord libre des paupières contre la cornée, entraîne le pannus; l'entropion, avec renversement des cils vers le globe de l'œil, en est aussi une cause fréquente, de même que l'ectropion, qui détermine le contact permanent d'une partie de la cornée avec l'air extérieur. Enfin, on voit parfois le pannus survenir à la suite d'une conjonctivite ou d'une kératite phlycténulaire.

Symptomatologie. — Dans les formes bénignes, on constate sur un des points de la cornée un léger trouble, accompagné d'une vascularisation peu intense. Le lieu où se fait ce travail pathologique correspond toujours au siége des granulations palpébrales; aussi très-fréquemment ce pannus est-il limité à la circonférence supérieure de l'organe. Dans les cas d'atrésie des paupières, c'est exactement au centre de la cornée que se fait l'opacité : elle dépend alors presque exclusivement du frottement de la paupière, mais il s'y joint aussi fréquemment un élément nerveux qui détermine le blépharospasme.

Les symptômes fonctionnels de la maladie sont tout à fait insignifiants. A peine le malade éprouve-t-il un peu de gêne dans les mouvements du globe oculaire et un léger degré de larmoiement : la photophobie est presque nulle, la vue même n'est pas complétement abolie, et les malades distinguent les objets comme à travers un brouillard.

Si l'on explore l'œil, surtout à l'éclairage oblique, on voit, au-dessous de la couche demi-opaque et vasculaire, se dessiner la transparence des parties profondes et le contour de l'iris. Le pannus ainsi constitué est dit *pannus tenuis*, et ne laisse après lui que des opacités peu considérables.

Il n'en est plus de même des formes graves du pannus, que l'on a appelé *pannus crassus* ou *sarcomateux*. Celui-ci est caractérisé par une opacification profonde de la cornée et par le développement d'un épais réseau de vaisseaux sanguins. Au-dessous de l'épithélium épaissi et soulevé, il se produit une couche de cellules fusiformes, qui se prolonge jusque dans la membrane de Bowmann et même dans les couches plus profondes de la cornée; les superficielles sont recouvertes ou traversées par de nombreux vaisseaux de nouvelle formation, qui ajoutent encore à l'opacité de cette membrane.

Lorsque le pannus sarcomateux est tout à fait constitué, il se présente sous forme d'une couche opaque, vasculaire, d'un gris rougeâtre, ressemblant parfois à un morceau de chair fongueuse et recouvrant généralement la totalité de la cornée. Ce tissu, tout à fait analogue à celui des

bourgeons charnus, et formé comme lui de cellules embryonnaires, est précédé par une sorte d'infiltration gélatiniforme qui envahit la cornée avant qu'on ne voie s'y développer l'élément vasculaire. Enfin, lorsque la maladie est très-ancienne, la membrane perd cet aspect de bourgeons charnus et finit par prendre le caractère du tissu tendineux.

On comprend aisément qu'arrivé à ce degré, le pannus gêne considérablement la vision, et l'empêche même complétement dans certains cas. Mais, même alors, il ne donne naissance à aucun des phénomènes qui accompagnent les inflammations oculaires, c'est-à-dire qu'il n'y a ni douleurs, ni photophobie. Cependant la cornée atteinte de pannus est susceptible de s'enflammer, et nous verrons qu'un certain mode de traitement du pannus est basé précisément sur ce fait.

La maladie peut durer des mois et des années entières. Lorsque l'on a affaire au *pannus tenuis*, la guérison se fait souvent spontanément au bout d'un certain temps : les vaisseaux qui avaient apparu sous l'épithélium disparaissent, et la cornée reprend à la fois sa transparence et son aspect poli et brillant. Mais pour peu que l'altération ait gagné les couches cornéennes profondes, surtout si l'épithélium en tombant a laissé de petites ulcérations qui ont entamé le tissu propre de la cornée, la guérison ne peut avoir lieu qu'au prix d'opacités plus ou moins considérables. Bien peu de pannus, on peut le dire, passent sans laisser de traces.

Le *pannus sarcomateux* est souvent sujet à des complications. Il s'y produit des abcès, des ulcères surtout, qui détruisent une certaine profondeur du tissu cornéen et laissent après eux des cicatrices vicieuses et des altérations de courbure indélébiles. D'autres fois, sans ulcérations, il peut résulter de la transformation du tissu cornéen en bourgeons charnus un défaut de résistance, qui, lorsque ce tissu morbide se résorbe, l'expose à se déformer. Il en résulte un espèce particulière de staphylôme où l'opacité se joint à l'altération de courbure pour rendre la vision tout à fait défectueuse.

Le PRONOSTIC du pannus secondaire se déduit aisément de ce qui précède : plus il est profond et invétéré, moins il y a de chances de guérison sans difformité.

TRAITEMENT. — L'indication capitale est de rechercher la cause qui a déterminé le pannus et qui l'entretient. Comme celle-ci est le plus souvent une conjonctivite granuleuse, on devra porter tous ses soins sur la conjonctive, et traiter la granulation selon les règles que nous avons indiquées précédemment, sans s'occuper du pannus. S'il existe du trichiasis, il faut enlever tous les cils qui frottent sur le globe oculaire; de même, en cas d'atrésie palpébrale, le débridement de la commissure externe suffit souvent à guérir un pannus invétéré.

Longtemps on a conseillé, comme adjuvant de cette médication, les moyens antiphlogistiques, tels que les sangsues, les purgatifs, le calomel à l'intérieur. Sauf ce dernier, qui est parfois indiqué et qui joue le rôle d'altérant, nous sommes peu partisan des sangsues, à moins qu'il ne

joigne au pannus une inflammation intense et une poussée aiguë du côté de la conjonctive. Comme pour les autres conjonctives, l'usage local de l'atropine combat avantageusement la douleur en diminuant la tension du globe oculaire. Dans les formes torpides, on se trouve bien parfois d'insufflations de calomel, auxquelles on peut joindre les astringents légers, comme le borax, une solution faible de sublimé ou de sulfate de cuivre. Mais pour peu qu'il existe une tendance au bourgeonnement de la membrane vasculaire, ce n'est plus en solution légère, c'est directement qu'il faut pratiquer la cautérisation avec le sulfate de cuivre ou de zinc, ou avec le perchlorure de fer, comme le recommandait Follin (1). Les caustiques au nitrate d'argent ou à l'acétate de plomb doivent être formellement proscrits, comme donnant trop facilement lieu à des dépôts métalliques dans l'intérieur des éléments de la cornée.

On retire d'excellents effets, dans les cas de pannus, de l'emploi de la pommade au précipité jaune, recommandée par Pagenstecher (2), dans la conjonctivite pustuleuse. La dose du précipité jaune doit être assez forte (1 gr. et plus pour 8 gr. d'axonge ou de glycérolé d'amidon), et il est indispensable que le chirurgien introduise lui-même gros comme une tête d'épingle de cette pommade dans le cul-de-sac conjonctival inférieur. Après un séjour de deux à trois minutes, l'œil doit être lavé à grande eau. Sans ces précautions, le médicament agissant trop longtemps ou en trop grande quantité, pourrait produire une véritable cautérisation et amener des cicatrices. Ce mode de traitement, tout excellent qu'il soit, doit être surveillé et abandonné dans le cas où il déterminerait une trop vive irritation.

On a conseillé, comme traitement local, même dans le cas de *pannus tenuis*, la section des vaisseaux. C'est là une pratique qui rarement est efficace, car il ne faut pas oublier que la vascularisation de la cornée est toujours consécutive à un travail cellulaire qui s'est opéré dans son intérieur; c'est bien plutôt l'infiltration gélatiniforme primitive qu'il faut attaquer que les vaisseaux proprement dits. Cependant, comme saignée locale, cette petite opération entraîne une déplétion qui n'est pas sans avantage.

Lorsque l'on a affaire au pannus invétéré, le traitement est difficile et la maladie rebelle. C'est dans ce cas que l'on s'est adressé, en dernière analyse, à l'intervention chirurgicale. Les incisions et les scarifications de la conjonctive sont le plus ordinairement insuffisantes : on a eu recours alors à l'excision, d'abord de parties limitées de la conjonctive, puis de toute la portion circonférentielle périkératique. Küchler (3), qui

(1) *Du perchlorure de fer dans la kératite panniforme* (*Archiv. génér. de méd.*, 1856, t. VII).

(2) Wecker. *Du bioxyde de mercure hydraté ou précipité jaune* (*Bullet. de thérap.* 15 janvier 1862).

(3) *Congrès ophthalm. de Bruxelles*, 1857.

préconise surtout ce procédé, l'appelle la *circoncision de la conjonctive*. Cette opération se pratique fort simplement. Au moyen d'une pince à griffe, on fait un pli à la conjonctive, et à l'aide de ciseaux courbes, on excise toute la portion comprise dans le pli, sans léser la sclérotique sous-jacente.

C'est d'après le même principe, que Furnari (1), en 1862, a proposé et exécuté ce qu'il appelle la *tonsure de la conjonctive* : après avoir disséqué la muqueuse à partir de la cornée sur tout le globe de l'œil dans une étendue de 3 millimètres, jusqu'à la sclérotique, il enlève à la fois le tissu sous-conjonctival. Le but de cette opération est de supprimer autant que possible l'abord du sang vers la cornée, et, par suite, la nutrition du pannus sarcomateux. Les vaisseaux cornéens, au bout de quelque temps, ne tardent pas à s'atrophier, et la cornée redevient transparente. Mais il est à craindre que les observations de guérison n'aient pas été suivies assez longtemps, car l'inconvénient commun de toutes ces méthodes d'excision, c'est de provoquer la formation d'un véritable tissu cicatriciel rétractile, qui peut, à un moment donné, redevenir une cause d'irritation chronique. Aussi croyons-nous qu'on ne doit y recourir que tardivement.

C'est aussi à la dernière extrémité qu'il faut en venir au moyen préconisé par Jæger et Piringer, nous voulons parler de l'*inoculation du pus blennorrhagique*. Le développement accidentel d'une ophthalmie purulente, qui, loin d'aggraver un pannus, amena une guérison jusque-là infructueusement poursuivie, fit rechercher s'il n'y avait pas là un mode de curation de ces cas rebelles. L'inoculation du pus a pour effet de développer une inflammation intense, dont la conséquence est une vascularisation très-active et la résorption des opacités cornéennes. De nombreux succès, obtenus par Van Roosbrœck, Warlomont, Taylor, Bader, Wilson, etc., ont prouvé l'efficacité de la méthode; néanmoins, nous n'oserions la préconiser, en raison de la possibilité de communiquer à l'œil une conjonctivite diphthéritique. Dans tous les cas, au lieu de prendre du pus blennorrhagique dont la virulence est excessive, nous conseillerions le choix de pus moins virulent, celui de l'ophthalmie des nouveau-nés, par exemple. L'indication de cette tentative, toujours téméraire, nous paraît tout à fait restreinte au cas de pannus double sarcomateux invétéré, lorsque la vue est gravement compromise et que le malade conserve à peine la notion de la nuit et du jour.

B. *Kératite interstitielle ou profonde.*

Elle se présente sous deux formes : *a*, la *kératite diffuse, parenchymateuse; b*, la *kératite ponctuée*.

a. *Kératite diffuse, parenchymateuse.* — On est fort peu d'accord sur la

(1) *Gaz. médic. de Paris*, 1862.

nature intime de cette affection, dont plusieurs auteurs contestent même l'origine inflammatoire. Elle est caractérisée physiquement par une opacification d'un bleu grisâtre ou jaunâtre de la cornée, disposée soit uniformément, soit par points disséminés. Anatomiquement, la lésion qui la produit est encore discutée : on l'attribue généralement à un gonflement et à une infiltration granulo-graisseuse des éléments du tissu cornéen proprement dit, aussi bien des corpuscules de la cornée que de la substance intercellulaire. C'est à ces opacités qu'on a donné à tort le nom d'*épanchements interlamellaires*, puisqu'elles paraissent constituées par des éléments solides.

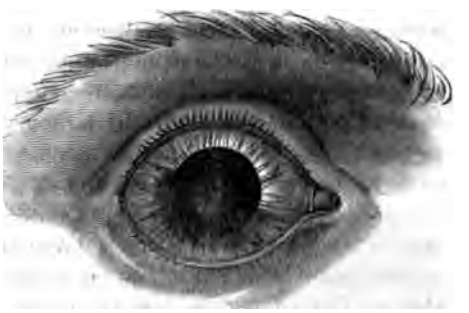

FIG. 52. — Kératite interstitielle vasculaire.

Cliniquement, la kératite interstitielle ne se présente pas toujours avec la même apparence. Dans certains cas, le seul désordre que l'on puisse constater est la présence, à la partie antérieure de la cornée, d'un certain nombre de petites ponctuations louches qui sont difficilement appréciables à l'œil nu, mais qui apparaissent très-distinctement si l'on se sert de l'éclairage oblique. Il faut savoir cependant qu'il existe une cause d'erreur dans ce mode d'exploration. En effet, même dans l'état normal, la cornée vue à l'éclairage oblique a souvent un aspect grisâtre, homogène, tandis que vue directement, elle est parfaitement transparente. Cela tient à ce que le tissu cornéen n'est pas doué dans toute son épaisseur du même indice de réfraction, et qu'il est disposé en lames minces superposées, de sorte que les rayons lumineux obliques y sont en partie absorbés, en partie réfléchis. Mais, avec un peu d'attention, on ne confondra pas cet état normal de la cornée avec l'infiltration morbide, car, dans celle-ci, il y a toujours une absence d'homogénéité qui frappe.

L'opacité de la cornée se comporte de plusieurs façons. Tantôt elle est disséminée et ponctiforme ; tantôt on la voit s'avancer graduellement de la périphérie vers le centre, en restant confinée à un segment de la cornée. Quelquefois, selon Wecker, cet envahissement se produit avec une telle lenteur, que les points pris les premiers ont eu le temps de recouvrer leur transparence avant que la cornée ne soit devenue complétement opaque.

La forme dite *syphilitique* de kératite interstitielle offre quelques caractères spéciaux. Elle se diffuse uniformément à toute la cornée, débute plutôt par le centre que par la périphérie, et s'étend comme un voile grisâtre, sans jamais passer à la purulence ni à la teinte jaunâtre. Cette forme particulière paraît coïncider avec certaines altérations des dents,

signalées par Hutchinson (1) : leur bord libre serait constamment échancré.

Du reste, au point de vue des symptômes fonctionnels, ces kératites interstitielles présentent une remarquable bénignité. Point de douleur, pas ou peu d'injection périkératique, à peine un léger larmoiement; tels sont les seuls symptômes appréciables. Le travail morbide évolue silencieusement, sans éveiller aucune réaction générale. L'obscurité croissante de la vision et le trouble des objets qui sont vus à travers un brouillard, sont les seuls désordres dont se plaignent les malades.

La marche de la maladie est toujours lente et continue. Au bout d'un certain temps, les vaisseaux de la cornée s'injectent en même temps que ceux de la sclérotique, et cet état constitue ce que l'on a appelé la *kératite diffuse vasculaire* (fig. 52). La disposition des vaisseaux diffère de celle que l'on observe dans la kératite vasculaire superficielle; ils sont généralement plus fins et moins tortueux, et l'injection est d'un rouge plus vif.

A une période plus avancée, lorsque la guérison survient spontanément, les vaisseaux, à leur tour, s'effacent petit à petit, et la cornée finit par recouvrer à peu près sa transparence. Presque toujours les deux yeux sont successivement ou simultanément envahis.

L'ÉTIOLOGIE de la kératite diffuse est mal déterminée. En Angleterre, on la rattache communément à la syphilis constitutionnelle héréditaire, mais cette opinion aurait besoin d'être étayée sur des faits plus précis. Pour Follin (2), on la verrait succéder aussi bien à la scrofule, à la tuberculose, même au rhumatisme. La seule condition étiologique commune à ces diathèses est l'état d'anémie où elles jettent les malades; mais c'est là une influence qui peut tout au plus agir comme cause prédisposante.

Le PRONOSTIC est assez bénin. Il est rare de voir la kératite interstitielle se compliquer d'ulcères ou d'abcès, ou même entraîner à sa suite une altération définitive de la transparence de la cornée. Cependant la persistance de l'infiltration cornéenne constitue toujours une condition fâcheuse.

TRAITEMENT. — Dans cette variété de kératite, il est indispensable de s'abstenir de l'emploi des moyens irritants. Ceux-ci ne peuvent qu'amener des accidents fâcheux et des complications graves, en donnant lieu à des poussées inflammatoires. Indépendamment des instillations d'atropine, qui sont presque toujours indiquées pour diminuer la tension intra-oculaire, le traitement anti-syphilitique, surtout l'iodure de potassium, paraissent avoir eu quelque influence dans la forme diffuse. Mais localement, il n'y a qu'un mode de traitement réellement efficace, c'est celui qui, préconisé par Lawrence, Mackenzie, Wecker, se rapproche le plus du procédé de guérison naturelle. Il consiste à provoquer

(1) *Ophthalmic Hospital Reports*, 1854, n°s 4 et 5.
(2) Note manuscrite.

la vascularisation de la cornée et la résorption des opacités, sans pourtant arriver à la purulence. Ce résultat est obtenu en appliquant sur l'œil avec persévérance, seulement deux heures par jour, des compresses chaudes (à 40° environ), imbibées d'infusions aromatiques. En surveillant avec soin cette médication, on peut éviter la formation d'un pannus, et arriver à rendre à la cornée presque toute sa transparence.

En tout état de cause, il faut se garder d'employer les collyres au nitrate d'argent, qui détruisent l'épithélium de la cornée et ne peuvent que favoriser l'infiltration opaque de cette membrane.

b. Kératite ponctuée. Sichel a décrit le premier sous ce nom une affection singulière de la cornée, qui a donné lieu à de nombreuses controverses. Elle est caractérisée par un certain nombre de petits points ou plaques blanchâtres ou grisâtres, de la grosseur d'une pointe d'aiguille. Ces points sont limités aux couches ces plus profondes de la cornée, tandis que les couches extérieures et moyennes ont conservé leur transparence; ils sont disposés en triangle, et ne se rencontrent guère que dans la moitié inférieure de la cornée (fig. 53).

FIG. 53. — Kératite ponctuée.

Ces petits points, d'abord isolés, ne produisent qu'un léger trouble de la vision, sans douleur, ni photophobie, ni larmoiement; plus tard ils augmentent lentement et se réunissent en prenant une teinte grisâtre ou bleuâtre plus foncée; ils occasionnent alors des troubles plus prononcés de la vue. Certains auteurs, Mackenzie, Coccius, Wecker, etc., voient dans ces petits points les reliquats d'une iritis séreuse, opinion qui paraît loin d'être démontrée. D'après Coccius, on distingue, à l'éclairage oblique, de petites masses de cellules dégénérées qui font saillie à la face concave de la cornée et proéminent dans la chambre antérieure.

L'inflammation des lames profondes de la cornée peut se terminer par la suppuration et la formation d'abcès, qui tantôt restent limités à la cornée, et tantôt perforent cette membrane, de sorte que le pus, tombant dans la chambre antérieure, y forme un hypopyon. Cette maladie marche avec une excessive lenteur, et peut durer plusieurs semaines.

Les frictions d'onguent mercuriel sur le front, le calomel à l'intérieur, suivi de l'usage des préparations iodées et des ferrugineux, constituent la base du traitement.

2° Abcès de la cornée (kératite suppurative).

Il n'est pas rare de voir, dans le cours de certaines phlegmasies oculaires, de petits dépôts de pus se former entre les lamelles de la cornée,

constituant de véritables abcès qui viennent s'ouvrir, soit à la face antérieure de cette membrane, soit à sa face postérieure (dans la chambre antérieure de l'œil), et qui entraînent toujours des conséquences plus ou moins graves pour l'organe de la vision.

On reconnaît deux formes distinctes d'abcès de la cornée : l'une, essentiellement aiguë, s'observe surtout dans l'ophthalmie purulente (principalement celle des nouveau-nés), dans l'ophthalmie varioleuse, traumatique, ou bien encore dans la kératite profonde et parenchymateuse, dans la kératite phlycténulaire; l'autre forme, qui revêt une marche chronique et à laquelle de Græfe a donné le nom d'*infiltration purulente indolente*, s'observe généralement sur de jeunes enfants au-dessous de huit ans. Dans cette forme on voit survenir, presque sans inflammation ni injection vasculaire, un point jaunâtre occupant le centre de la cornée; cette infiltration purulente envahit de proche en proche les couches profondes jusqu'à la membrane de Descemet qu'elle perfore, et alors l'humeur aqueuse prend une coloration jaunâtre diffuse. L'iris participe bientôt à la maladie et se décolore. Cette forme de la kératite offre une tendance remarquable à l'extension de la destruction suppurative. Quand la guérison a lieu, une sorte d'atmosphère grisâtre se forme tout autour de la partie qui a été détruite et les lamelles voisines se gonflent légèrement de manière à combler le vide. On a vu cette kératite suppurative sévir sous forme épidémique.

Dans les abcès que nous pourrions appeler inflammatoires, par opposition avec la forme que nous venons de décrire, tout le cortége des symptômes d'une vive phlegmasie oculaire existe; l'œil est fortement *injecté*, il y a du larmoiement, de la photophobie, des douleurs ciliaires, etc. Bientôt apparaît à une profondeur variable, dans les couches de la cornée, une masse blanchâtre ou jaunâtre, de volume et de forme très-variables. Une des variétés plus caractéristiques est l'abcès en coup d'ongle (*onyx*), dont l'aspect est celui d'un croissant plus ou moins large, à concavité toujours tournée en haut. Quand l'abcès est superficiel et volumineux, il semble quelquefois faire saillie en avant de la cornée; dans d'autres cas, il est situé beaucoup plus profondément et proémine du côté de la chambre antérieure. L'iris participe alors presque toujours à l'inflammation et l'humeur aqueuse est trouble.

Au début la matière de ces abcès n'est pas purulente, ni liquide, c'est une masse cohérente de détritus de noyaux et de corpuscules graisseux; plus tard, elle devient purulente et le pus chemine de diverses manières entre les lames de la cornée; tantôt il s'ouvre directement une voie à l'extérieur, à travers les lames antérieures de la cornée, ou, en arrière, vers la chambre antérieure; tantôt, au contraire, il se creuse un canal plus ou moins long entre les lames mêmes de la cornée, avant de se faire jour à la face antérieure ou postérieure de cette membrane. Tous ces détails s'observent facilement au moyen de l'éclairage oblique; on peut voir ainsi que, dans le cas où la collection a pénétré dans la chambre anté-

rieure, elle se déplace avec le mouvement de l'œil, tandis qu'elle reste fixe lorsqu'elle occupe les lames cornéennes.

Quand l'abcès cornéen s'ouvre à l'extérieur, il laisse après lui une perte de substance qui souvent se répare d'une façon complète par de nouvelles cellules transparentes, quand l'abcès siégeait à la périphérie de la cornée, tandis que ceux qui occupent la partie centrale de cette membrane se terminent généralement par des taches d'épaisseur variable. Lorsque l'abcès s'ouvre en arrière, dans la chambre antérieure, le pus se rassemble à la partie inférieure et donne naissance à un hypopyon. Dans certains cas, l'inflammation est si violente que la suppuration gagne la totalité du globe oculaire (*ophthalmite*).

Pronostic. — Les abcès de la cornée guérissent quelquefois complétement, c'est-à-dire que cette membrane recouvre sa transparence; cela a lieu ordinairement dans le cas d'abcès peu volumineux. La guérison complète est beaucoup plus rare dans les abcès qui ont une certaine dimension; il reste toujours des taches plus ou moins épaisses, formées par les éléments du pus métamorphosés et par des cellules graisseuses mélangées de sels calcaires. Dans les abcès très-volumineux, il n'est pas rare de voir une partie plus ou moins considérable de la cornée être frappée de destruction, ou bien encore les désordres produits par l'inflammation sont tellement profonds qu'ils entraînent la perte totale de l'organe par phthisie du globe.

Dans certains cas aussi la perte de substance se répare, mais les couches de nouvelle formation offrent une résistance trop faible à la pression intra-oculaire, et il se produit des déformations de la cornée (staphylômes) sur lesquelles nous reviendrons plus tard.

Traitement. — Il varie nécessairement pour chacune des deux formes d'abcès de la cornée. Dans le cas d'abcès aigus franchement inflammatoires, le traitement sera antiphlogistique dès le début; les applications de sangsues aux tempes et derrière les oreilles, les frictions d'onguent mercuriel belladonné sur le front devront d'abord être employées; les instillations fréquentes d'atropine dans l'œil seront d'un usage très-avantageux, en ce qu'elles diminuent la tension du globe, qu'elles modèrent les douleurs ciliaires, et enfin qu'elles maintiennent la pupille dilatée. Les purgatifs, le calomel à l'intérieur, etc., conviennent également à cette période.

Lorsque l'abcès est volumineux et qu'il y a une tendance à l'extension de la suppuration, on devra recourir à la paracentèse de la cornée. Cette petite opération, que l'on pratique soit à la circonférence de la cornée, soit (ce qui est préférable) à la partie la plus déclive de l'abcès, a pour résultat immédiat d'évacuer l'humeur aqueuse qui entraîne le pus à l'extérieur et nettoie ainsi l'abcès, et de faire cesser la tension de la cornée, ce qui suffit dans nombre de cas pour arrêter les progrès de la suppuration.

Mais il faut avoir soin de procéder à la ponction avec une grande len-

teur, afin que l'humeur aqueuse ne trouve pas d'emblée une issue trop facile ; autrement on courrait risque de voir se faire un déplacement de l'iris et même du cristallin.

De Græfe a beaucoup insisté sur les bons effets que l'on retire des applications de compresses chaudes sur les paupières dans le traitement de la kératite suppurative, lorsque la période aiguë est calmée. Quelques auteurs préfèrent à l'eau chaude simple une infusion de plantes aromatiques. Quel que soit le liquide employé, la chaleur a pour effet de déterminer une congestion et une vascularisation qui favorisent la nutrition de la cornée ; on voit le pourtour de l'abcès s'entourer d'un anneau grisâtre formé par des cellules gonflées de cette membrane ; c'est à ce moment que l'on devra cesser les applications chaudes.

Le bandage légèrement compressif est utile pour protéger l'œil contre la lumière, et par le fait même de la pression douce qu'il exerce, il lutte contre la pression intra-oculaire et soulage ainsi la cornée.

Il est inutile de dire que l'on devra traiter jusqu'à la guérison complète l'inflammation oculaire dans le cours de laquelle la kératite suppurative est survenue et qui peut persister après la disparition de l'abcès. On devra de même extraire les corps étrangers fixés dans la cornée, etc.

Les abcès cornéens indolents réclament encore l'emploi des compresses chaudes dont on continuera l'usage jusqu'à ce que l'on voie apparaître l'anneau grisâtre dont nous avons déjà parlé ; en général ces applications seront faites plus longtemps et d'une manière plus continue que dans les abcès aigus. Dans les cas d'abcès indolents, qui s'accompagnent de douleurs intermittentes, le sulfate de quinine et le quinquina, aidés de préparations ferrugineuses, sont d'une utilité incontestable. Le traitement tonique est d'ailleurs indiqué dans cette forme d'abcès, qui se présente surtout chez des sujets de constitution faible ; chez les jeunes filles mal réglées, on s'efforcera d'obtenir une menstruation régulière.

3° Ulcères de la cornée.

On donne le nom d'*ulcère de la cornée* à toute perte de substance plus ou moins étendue, résultant de la destruction partielle du tissu cornéen. La plupart des auteurs qui ont écrit sur les maladies des yeux ont établi de très-nombreuses divisions, qui toutes reposent sur l'apparence extérieure des ulcères plutôt que sur leur mode d'origine : et depuis Galien, ces diverses variétés ont été désignées par les noms les plus bizarres. Nous croyons inutile d'exhumer ces dénominations qui ne répondent à aucune catégorie bien nette.

Dans une autre division, qui a la prétention de remonter à la pathogénie de l'ulcération, on les désigne, les unes sous le nom d'*ulcères de résorption*, les autres sous le nom d'*ulcères inflammatoires*. Les premiers

n'atteindraient que l'épithélium et les couches les plus superficielles de la cornée, ils seraient transparents et taillés à facettes : les autres seraient troubles, jaunâtres, infiltrés de pus, et présenteraient une profondeur et une étendue plus considérables.

Cette classification, qui est due à Meyer (1), n'est pas à l'abri de la critique. Des ulcérations légères et superficielles peuvent être de nature inflammatoire ; des destructions profondes, au contraire, peuvent se présenter d'une façon insidieuse, sans que l'appareil symptomatique permette de soupçonner, à plus forte raison, d'affirmer un état phlegmasique. La plupart du temps, il faut bien le dire, la nécrose moléculaire et le travail inflammatoire marchent de pair, et l'on ne saurait établir des distinctions théoriques qui ne se vérifient point à l'examen clinique. Par le fait de l'inflammation, les éléments de nouvelle formation, pressés les uns contre les autres, se ramollissent et tendent à s'éliminer en laissant une perte de substance : mais, d'autre part, il existe toujours une gêne de la circulation périphérique, une stase vasculaire, qui empêche l'apport des sucs nutritifs et prédispose à la gangrène moléculaire. Ceci est surtout évident dans le cas de chémosis, et nous avons eu soin d'y insister en parlant des conjonctivites purulente et diphthéritique. En somme, les deux influences s'ajoutent, et il est à peu près impossible de les isoler l'une de l'autre.

Si l'ulcération cornéenne reconnaît presque toujours l'association de deux modes pathogéniques simples, l'inflammation et la nécrose moléculaire, en revanche, les conditions dans lesquelles elle peut survenir sont multiples, et on les observe dans nombre de maladies très-distinctes.

La *conjonctivite catarrhale* se complique parfois de petites ulcérations superficielles, limitées et sans gravité. Dans la *kérato-conjonctivite phlycténulaire*, celles-ci sont presque la règle, et la plupart des ulcérations si fréquentes chez les enfants scrofuleux reconnaissent cette cause. Mais au lieu de rester limitées à un simple dépolissement épithélial, elles ont une grande tendance à prendre de l'extension, et peuvent aboutir à la perforation de la cornée.

Les *conjonctivites purulente et diphthéritique* entraînent presque toujours, surtout quand elles s'accompagnent de chémosis considérable, des pertes de substance étendues de la cornée. Leur caractère est de se diffuser avec une extrême rapidité et d'envahir simultanément presque toute la circonférence de la cornée, en sorte que quelques jours suffisent parfois pour détruire entièrement cette membrane et amener la fonte de l'œil.

Dans les *kératites* proprement dites, les ulcères sont très-fréquents, soit que la kératite soit primitive ou secondaire. Ils peuvent se déclarer, tantôt comme accident initial, tantôt comme complication d'un abcès

(1) Meyer, *Compendium der Augenheilkunde*. Wien, 1866, 2e édit., p. 81.

interstitiel qui a fusé jusqu'à l'extérieur : cette forme est grave, car elle compromet non-seulement la cornée, mais l'œil lui-même. Nous avons vu également que certaines conditions de débilité générale et de perturbation profonde du système nerveux entraînaient une paralysie de la 5e paire, et comme conséquence, une prédisposition à l'ulcération suppurative. Enfin, certaines influences extérieures peuvent déterminer la production d'ulcères cornéens, tels sont les corps étrangers, les brûlures, ou même l'irritation chronique de l'œil en contact permanent avec l'air dans le cas d'ectropion.

Les caractères extérieurs des ulcères de la cornée sont assez importants à considérer, parce que, suivant leur siége et leur profondeur, leur gravité se modifie considérablement. Ainsi, tantôt ils sont superficiels et consistent dans un simple dépolissement de la surface épithéliale et des couches antérieures, visible seulement à l'éclairage oblique : tantôt au contraire, ils sont assez profonds pour traverser la totalité de l'épaisseur de la cornée, et même pour la perforer. Lorsqu'ils occupent le centre de la membrane, ils ont en général une forme arrondie ou en cupule, et ne manifestent que peu de tendance à s'étendre ; à la périphérie, au contraire, ils ont toujours une propension à s'allonger, et prennent la forme de navette, de croissant, de demi-lune, ils interceptent la nutrition de la cornée sur une notable longueur : aussi les voit-on progresser souvent en dépit du traitement qu'on leur oppose. Le fond des ulcères est tantôt lisse et uni, ou bien inégal, rugueux et infiltré de pus : quelquefois il est bombé, comme vésiculeux, et repoussé en avant. Leurs bords sont, suivant les cas, transparents ou opaques, taillés à pic, ou lamelleux et irréguliers. Souvent on observe au pourtour une vascularisation qui va rarement jusqu'au fond même de ces excavations.

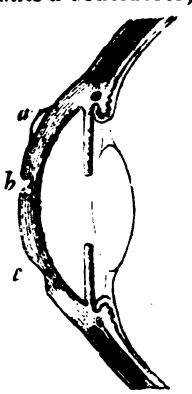

Fig. 54. — Ulcères de la cornée. — *a*, phlyctène. *b*, ulcère profond. *c*, ulcère envoie de réparation.

Les ulcères de la cornée peuvent se réparer : c'est là un fait d'expérience journalière tout à fait incontestable. Pendant longtemps on a ignoré comment se faisait cette cicatrisation, et l'on admettait la sécrétion d'une lymphe plastique organisable. Les récentes recherches et surtout l'expérimentation sur les animaux ont montré qu'une fois l'élimination faite des leucocytes et des cellules graisseuses qui tapissent le fond de l'ulcère, il se produit dans les parties adjacentes un gonflement des éléments préexistants. Ceux-ci ne tardent pas à se multiplier et passent par l'état embryonnaire, en devenant fusiformes. Lorsque cette régénération s'accomplit avec lenteur, suivant Wecker, elle permet au tissu cornéen de recouvrer sa transparence ; autrement il se fait une sorte de rétraction des éléments tuméfiés, et un développement de fibrilles opaques qui peuvent même s'incruster de granulations graisseuses ou calcaires.

Ceci se voit surtout quand, à la suite de l'ulcération, une vascularisation anormale s'est établie au centre de la perte de substance. D'autres fois, le tissu de nouvelle formation commence par être opaque, et ce n'est que progressivement qu'il reprend de la transparence, probablement par une érsorption graduelle de quelques-uns de ses éléments.

Certaines conditions sont nécessaires pour cette régénération du tissu cornéen : elle a lieu surtout chez les enfants et les jeunes sujets doués d'une bonne constitution, à la suite des traumatismes plutôt que d'une kératite scrofuleuse. Il faut aussi que la membrane de Descemet soit intacte, ou tout au moins, si elle a été ouverte, que ses bords se juxtaposent parfaitement : enfin, il est indispensable que l'humeur aqueuse ne soit pas en trop grande quantité dans la chambre antérieure, et qu'elle n'exerce pas une trop forte pression sur la face postérieure de la cornée. Nous verrons, en parlant du traitement, quelles conséquences thérapeutiques on peut tirer de cette remarque.

Pronostic. — Les *ulcères superficiels* guérissent en général facilement, sans laisser d'opacité de la cornée, et l'épithélium peut se reproduire d'une façon complète. Cependant il y a des cas où l'ulcération reste torpide et se prolonge indéfiniment, l'épithélium se régénère imparfaitement et manque en certains points : il en résulte des facettes aplaties, tout en restant transparentes, et cette lésion peut donner lieu à une variété d'astigmatisme rebelle.

Les *ulcères profonds*, même lorsqu'ils vont jusqu'à la perforation de la cornée, guérissent ordinairement, mais ils laissent après eux un exsudat qui offre les caractères du tissu cicatriciel, et qui ne recouvre jamais complétement sa transparence. Enfin, les ulcères qui siégent en partie sur la cornée et sur la conjonctive se terminent assez souvent par une cicatrice granuleuse qui devient le point de départ d'un ptérygion.

Quand l'ulcération a pénétré jusqu'à la membrane de Descemet, ou qu'elle n'a laissé subsister qu'une couche très-mince de tissu cornéen, celle-ci se trouve repoussée en avant par le fait de la pression intra-oculaire, sous forme d'une petite vésicule qui a reçu le nom de *kératocèle* ou *hernie de la cornée*. Il est rare que cette vésicule persiste longtemps ; elle se déchire bientôt et ses lambeaux obturent l'ouverture de l'ulcération ; ordinairement la cicatrisation se fait assez promptement, mais en laissant une tache.

Dans les ulcérations fort larges, on voit souvent les lames affaiblies de la cornée se soulever en avant ; cette saillie se recouvre d'un épithélium trouble et opaque, et l'on a alors un *staphylôme opaque, cicatriciel*, de la cornée.

Les *ulcères perforants* entraînent toujours après eux des accidents plus ou moins graves, suivant le siége qu'ils occupent, selon la hernie plus ou moins considérable de l'iris à travers la perforation, et enfin suivant l'issue d'une portion plus ou moins grande du contenu du globe oculaire. Dès que la cornée est perforée, l'humeur aqueuse s'écoule au dehors par

profondes, et qui troublent la vision d'une manière variable. La division de ces opacités, que l'on désigne encore sous le nom de *taies*, en *néphélion* ou *nuage*, *albugo* et *leucome*, n'offre rien de pratique à l'esprit, et par cela même ne mérite pas, suivant nous, d'être conservée. Mieux vaut, à notre avis, étudier ces lésions à un autre point de vue, et décrire des opacités *épithéliales*, *parenchymateuses*, *cicatricielles*.

a. Les *opacités épithéliales*, nécessairement superficielles, sont formées par l'épithélium épaissi, dont les couches sont devenues irrégulières. L'opacité est due, dans ces cas, à la présence de corpuscules graisseux, ou même à un tissu de nouvelle formation qui s'interpose entre l'épithélium et les lames les plus superficielles de la cornée ; l'opacité quelquefois est saillante à la surface de la cornée. Cette forme de taches succède le plus souvent au pannus partiel, et aux kératites chroniques produites par le frottement des cils, dans le trichiasis, ou par l'exposition de la cornée à l'air atmosphérique, dans l'ectropion.

b. Les *opacités parenchymateuses* sont le résultat d'une kératite profonde; elles sont produites par un gonflement considérable des cellules cornéennes, auquel se joint, d'après quelques auteurs, une transformation graisseuse du tissu interlamellaire. Leur étendue et leur épaisseur sont très-variables; elles ont les dimensions d'une petite perle, d'une grosse tête d'épingle, et sont d'un blanc jaunâtre ou nacré complétement opaque; d'autres fois elles sont plus larges, d'un gris bleuâtre, demi-transparentes; enfin elles peuvent occuper la totalité de la cornée, et offrent une coloration d'un blanc bleuâtre ou un aspect tendineux (*leucome total*).

c. Les *cicatrices de la cornée* succèdent à une perte de substance du tissu cornéen; elles varient beaucoup sous le rapport de l'épaisseur, de l'étendue et de la couleur. Tantôt minces, tantôt épaisses, elles représentent quelquefois un repli plus ou moins élevé et vascularisé, comme on le voit dans les cas de ptérygion empiétant sur la cornée. Ces cicatrices sont généralement entourées d'opacités plus ou moins profondément situées dans l'épaisseur de la cornée, d'une couleur toujours plus terne et moins brillante que la cicatrice elle-même.

Les cicatrices de la cornée compliquées d'adhérence de l'iris (*synéchie antérieure*) comprennent toute l'épaisseur de la cornée; on y voit souvent des cellules de pigment. On trouve quelquefois dans ces cicatrices des incrustations de sels calcaires, des cellules graisseuses ou des cristaux de cholestérine ; on y a même signalé de petites lamelles osseuses.

Enfin, certaines opacités de la cornée sont dues à des *incrustations métalliques;* tels sont les dépôts de plomb ou d'argent qui se produisent dans des cas d'ulcérations de la cornée, traitées par des collyres contenant des sels de plomb ou d'argent. Plus ou moins superficielles et opaques, ces taches, qui sont indélébiles, amènent un trouble variable dans l'exercice de la vision.

Au point de vue du siége qu'elles occupent, il y a une distinction

extrêmement importante à faire entre les opacités centrales et périphériques. Les taches centrales de la cornée peuvent bien, dans quelques cas, être très-opaques, mais en même temps peu étendues; le malade alors en fait pour ainsi dire abstraction, et sa vision n'en est pas sensiblement troublée. Il n'en est plus de même lorsque, tout en étant moins opaques, ces taches occupent une certaine étendue; elles empêchent alors la vision directe, et l'œil se dévie pour laisser arriver les rayons lumineux sur la rétine. Ce genre de strabisme peut survenir aussi bien dans les cas où un seul œil présente une tache cornéenne, que dans les cas où les deux yeux offrent de ces opacités de la cornée. Quant aux opacités périphériques, situées vis-à-vis du limbe de l'iris, on comprend aisément qu'elles n'apportent aucun trouble à l'exercice de la vision.

Les troubles visuels qui résultent de la présence de certaines taches demi-transparentes de la cornée proviennent de la diffusion que la lumière éprouve en les traversant. Les petites opacités centrales ont encore souvent pour effet de déterminer la myopie chez de jeunes sujets, qui, pour avoir des images rétiniennes relativement grandes et nettes, sont obligés de rapprocher les objets de leurs yeux et de faire ainsi des efforts constants d'accommodation. Un autre résultat de la présence de ces petites taches demi-transparentes de la cornée, c'est une fatigue rapide des yeux dans le travail sur de petits objets, alors même que la tache n'existe que sur un seul œil.

Quand il s'est produit des opacités étendues de la cornée dès la première enfance (*ophthalmie des nouveau-nés*), il n'est pas rare de voir persister un trouble variable dans la motilité des yeux (*nystagmus.*)

Le PRONOSTIC des taies de la cornée dépend non-seulement de l'épaisseur plus ou moins considérable qu'elles présentent, et de leur position plus ou moins superficielle, mais encore et surtout de leur ancienneté et de l'âge du malade. Il n'est pas rare, en effet, de voir, surtout chez de jeunes enfants, des taches qui succèdent à une inflammation de la cornée se dissiper promptement d'elles-mêmes; c'est ce qui arrive souvent aussi pour les dépôts plastiques qui viennent réparer une perte de substance superficielle de la cornée. Ces différentes sortes d'opacités, qui pourraient être qualifiées du nom d'*opacités temporaires*, sont susceptibles de guérison. Elles sont au contraire définitives et incurables quand elles siégent profondément dans les lames de la cornée, qu'elles sont constituées par du tissu cicatriciel, ou quand, bien que superficielles, elles sont dues à un dépôt exagéré de lamelles épithéliales infiltrées d'éléments divers.

Les cicatrices de la cornée avec synéchie antérieure, ne sont pas toujours incurables; il peut arriver, en effet, que l'adhérence de l'iris venant à cesser, la tache cornéenne diminue progressivement; ce fait rentre dans la catégorie des opacités temporaires. Nous dirons la même chose de certaines opacités centrales de la cornée, parfois très-étendues, qui coïncident avec une cataracte capsulaire centrale, et résultent d'une ulcération perforante de la cornée survenue dans le jeune âge, à la suite d'une oph-

thalmie purulente. La perte de substance s'est réparée au moyen d'un dépôt de lymphe plastique qui a d'abord établi une adhérence entre la cornée et la cristalloïde antérieure: mais ce dépôt n'a été que temporaire, l'exsudat s'est résorbé progressivement, l'adhérence s'est rompue, enfin la cornée a repris sa transparence, et il ne reste plus, comme résultat définitif, qu'une petite cataracte capsulaire centrale.

Le TRAITEMENT des taies de la cornée doit avoir d'abord pour but de déterminer un léger degré d'inflammation artificielle dont l'effet est d'activer les fonctions nutritives de la cornée, et par suite la résorption des produits de nouvelle formation qui constituent l'opacité. Aussi est-ce généralement à des moyens irritants locaux que l'on a recours: les insufflations de poudres de calomel et de sulfate de soude, les pommades au précipité rouge, les collyres avec le laudanum, l'iodure de potassium, etc., sont particulièrement usités. On commencera par les moyens les plus doux; ainsi les collyres irritent moins que les pommades, et celles-ci agissent moins que les substances pulvérisées en nature. L'irritation que l'on cherche à provoquer doit toujours être modérée; s'il survenait une inflammation intense, on suspendrait le traitement, on aurait recours aux compresses d'eau chaude, et l'on reviendrait ensuite à l'usage des collyres doux.

Les instillations d'atropine sont utiles par ce fait qu'elles diminuent la tension de la cornée et facilitent ainsi l'absorption dans une certaine mesure; cependant elles sont sans effet sur les leucomes invétérés.

L'acupuncture et le galvanisme, appliqués au traitement des opacités cornéennes, n'ont pas donné de bons résultats.

Nous pourrions en dire à peu près autant de l'abrasion de la cornée. Cette opération, vantée surtout par Malgaigne, n'est applicable qu'aux opacités superficielles avec incrustations métalliques; mais elle donne parfois lieu à des phénomènes de réaction très-intense, et l'on a vu à sa suite l'opacité se reproduire.

Quand tous les moyens ont échoué, on peut faire porter aux malades les lunettes sténopéiques de Donders, qui ne laissent arriver sur la rétine que les rayons les plus voisins de l'axe optique; le champ visuel en est considérablement rétréci, mais l'image gagne beaucoup de netteté.

Dans les cas graves où les deux yeux sont profondément atteints, à plus forte raison s'il n'existe plus qu'un œil dont la cornée porte une tache centrale étendue, enfin s'il y a occlusion de la pupille, on devra, suivant le cas, pratiquer le déplacement de la pupille, de façon à la transporter vis-à-vis d'une partie de la cornée demeurée transparente, ou faire l'iridectomie, si l'iris se trouve enclavé par tout son bord pupillaire dans la cicatrice cornéenne. Cette opération, dans ce cas, est d'autant plus indiquée, que c'est le meilleur moyen de supprimer l'irritation des nerfs ciliaires, qui peut à un moment donné provoquer l'éruption d'une poussée de glaucome. En outre, l'iridectomie a été pratiquée dans ces derniers temps par Panas, comme opération curative des opacités de la cornée, et

extrêmement importante à faire entre les opacités centrales et périphériques. Les taches centrales de la cornée peuvent bien, dans quelques cas, être très-opaques, mais en même temps peu étendues; le malade alors en fait pour ainsi dire abstraction, et sa vision n'en est pas sensiblement troublée. Il n'en est plus de même lorsque, tout en étant moins opaques, ces taches occupent une certaine étendue; elles empêchent alors la vision directe, et l'œil se dévie pour laisser arriver les rayons lumineux sur la rétine. Ce genre de strabisme peut survenir aussi bien dans les cas où un seul œil présente une tache cornéenne, que dans les cas où les deux yeux offrent de ces opacités de la cornée. Quant aux opacités périphériques, situées vis-à-vis du limbe de l'iris, on comprend aisément qu'elles n'apportent aucun trouble à l'exercice de la vision.

Les troubles visuels qui résultent de la présence de certaines taches demi-transparentes de la cornée proviennent de la diffusion que la lumière éprouve en les traversant. Les petites opacités centrales ont encore souvent pour effet de déterminer la myopie chez de jeunes sujets, qui, pour avoir des images rétiniennes relativement grandes et nettes, sont obligés de rapprocher les objets de leurs yeux et de faire ainsi des efforts constants d'accommodation. Un autre résultat de la présence de ces petites taches demi-transparentes de la cornée, c'est une fatigue rapide des yeux dans le travail sur de petits objets, alors même que la tache n'existe que sur un seul œil.

Quand il s'est produit des opacités étendues de la cornée dès la première enfance (*ophthalmie des nouveau-nés*), il n'est pas rare de voir persister un trouble variable dans la motilité des yeux (*nystagmus.*)

Le PRONOSTIC des taies de la cornée dépend non-seulement de l'épaisseur plus ou moins considérable qu'elles présentent, et de leur position plus ou moins superficielle, mais encore et surtout de leur ancienneté et de l'âge du malade. Il n'est pas rare, en effet, de voir, surtout chez de jeunes enfants, des taches qui succèdent à une inflammation de la cornée se dissiper promptement d'elles-mêmes; c'est ce qui arrive souvent aussi pour les dépôts plastiques qui viennent réparer une perte de substance superficielle de la cornée. Ces différentes sortes d'opacités, qui pourraient être qualifiées du nom d'*opacités temporaires*, sont susceptibles de guérison. Elles sont au contraire définitives et incurables quand elles siégent profondément dans les lames de la cornée, qu'elles sont constituées par du tissu cicatriciel, ou quand, bien que superficielles, elles sont dues à un dépôt exagéré de lamelles épithéliales infiltrées d'éléments divers.

Les cicatrices de la cornée avec synéchie antérieure, ne sont pas toujours incurables; il peut arriver, en effet, que l'adhérence de l'iris venant à cesser, la tache cornéenne diminue progressivement; ce fait rentre dans la catégorie des opacités temporaires. Nous dirons la même chose de certaines opacités centrales de la cornée, parfois très-étendues, qui coïncident avec une cataracte capsulaire centrale, et résultent d'une ulcération perforante de la cornée survenue dans le jeune âge, à la suite d'une oph-

cependant il n'est pas rare de la voir, au bout de plusieurs années, prendre des proportions considérables.

Les *causes* de cette maladie ne sont pas encore bien connues: pendant longtemps, on l'a rapportée à une inflammation antérieure de la cornée qui amènerait un ramollissement de cette membrane ; aujourd'hui on fait jouer le principal rôle à l'augmentation de la pression intra-oculaire qui projette la cornée en avant. Ce qui semble le prouver, c'est qu'il est assez fréquent de voir la conicité de la cornée coïncider avec un certain degré de glaucome, et chez les enfants, avec de l'hydrophthalmie. D'ailleurs, on peut reproduire expérimentalement le *keratoconus*, en lésant avec une aiguille à cataracte les parties centrales postérieures de la cornée (His et Wecker). Dans ce cas, l'affaiblissement de résistance du tissu cornéen joue le même rôle que l'exagération de tension de l'humeur aqueuse.

Le *traitement* médical n'est pas applicable à cette déformation cornéenne qui ne s'accompagne d'aucune inflammation. Le traitement chirurgical a au contraire une indication capitale à remplir, c'est de diminuer la pression intra-oculaire soit par des ponctions répétées de la cornée, soit par l'iridectomie. On se trouve mieux encore de transformer la pupille, au moyen de l'iridésis, en une fente étroite verticale ou horizontale. Les lunettes sténopéiques de Donders, qui agissent dans le même sens que cette opération, sont d'un usage avantageux dans les cas où l'on ne peut pas opérer.

b. La déformation que l'on désigne sous le nom de *cornée globuleuse* consiste dans une distension totale de la cornée, qui est projetée en avant sous forme d'une demi-sphère polie et transparente; rarement on y voit des opacités. Dans certains cas, il y a une telle distension de toute la portion antérieure du globe, que les paupières ne peuvent plus se fermer: cet état porte le nom de *buphthalmus*. L'iris et la choroïde participent généralement alors à la maladie; la chambre antérieure est énormément dilatée, d'où le nom que l'on donnait jadis à cette affection, *hydropisie de la chambre antérieure.*

On comprend aisément par cette courte description que la vue est à peu près nulle, en raison des profonds désordres qui accompagnent la déformation globuleuse de la cornée.

La cornée globuleuse peut survenir à la suite d'une kératite vasculaire généralisée, liée à une augmentation de pression intra-oculaire ; elle peut également se produire dans certaines affections profondes du globe, dans lesquelles la pression intra-oculaire augmente, en même temps que la cornée et la sclérotique diminuent de résistance.

La thérapeutique est impuissante contre cette affection; au début, on doit essayer de diminuer la pression intra-oculaire par des ponctions de la cornée et surtout par l'iridectomie, et de soutenir la cornée par un bandeau compressif. Quand la maladie est ancienne, l'intervention chirurgicale, sans être absolument contre-indiquée, n'offre que peu de chances

ces de succès. Enfin, si la déformation est telle que l'occlusion des paupières est devenue impossible, on devra pratiquer l'extirpation de toute la saillie cornéenne, d'après la méthode que nous allons exposer à propos du staphylôme opaque.

2° Sous le nom de *staphylôme opaque ou cicatriciel*, on désigne une altération de courbure de la cornée qui est transformée en tissu fibreux après avoir contracté des adhérences avec l'iris. Quand la maladie a envahi la totalité de la cornée, c'est un *staphylôme total* ou *sphérique ;* il est dit *partiel* quand l'affection est limitée à une partie de la cornée.

Le *staphylôme partiel* se présente sous forme d'une petite tumeur arrondie ou pyramidale, opaque, faisant une saillie plus ou moins considérable au-dessus des parties environnantes de la cornée; tantôt elle est étranglée par une sorte de collet; tantôt, au contraire, elle est mal délimitée et se perd insensiblement dans les parties voisines de la cornée. Le staphylôme partiel peut être central ou périphérique; on le trouve fréquemment dans le segment inférieur de la cornée. L'iris est adhérent à la cicatrice cornéenne, et la pupille est déformée par ce fait même; mais elle est généralement encore mobile; ses altérations varient du reste beaucoup, suivant le siége du staphylôme. Lorsqu'il est central, la pupille est ordinairement oblitérée de façon à produire la cécité; dans les staphylômes périphériques, la vue n'est pas abolie, elle est seulement gênée à un degré variable par la déformation de la pupille et l'opacité plus ou moins étendue de la cornée.

Le *staphylôme opaque total* est d'un volume variable, il peut atteindre quelquefois les dimensions d'une noix; sa forme est tantôt hémisphérique, et alors il offre un rétrécissement circulaire à sa base, tantôt irrégulière, mamelonée certains points s'étant laissés distendre plus facilement que d'autres. Sa couleur varie beaucoup; quelquefois blanche ou gris-jaunâtre, elle offre parfois une teinte bleuâtre, rarement uniforme, et présente çà et là des taches plus foncées dues à des dépôts de pigment uvéen; dans certains cas, la tumeur est couverte de vaisseaux de formation nouvelle. La vision est complétement abolie.

Fig. 56. — Staphylôme opaque total.

Le staphylôme opaque total de la cornée succède presque toujours à une perte de substance considérable de cette membrane, dans laquelle l'iris repoussé en avant est venu oblitérer la perforation, et a été recouvert d'un exsudat plastique qui, petit à petit, s'est transformé en cicatrice. Sous l'influence des tiraillements et des irritations continuelles des ciliaires, dus à l'enclavement de l'iris, l'humeur aqueuse s'est accumulée dans la chambre antérieure, et le tissu cicatriciel, insuffisant pour résister à la pression oculaire, s'est laissé passivement distendre. Il n'est

cependant il n'est pas rare de la voir, au bout de plusieurs années, prendre des proportions considérables.

Les *causes* de cette maladie ne sont pas encore bien connues : pendant longtemps, on l'a rapportée à une inflammation antérieure de la cornée qui amènerait un ramollissement de cette membrane ; aujourd'hui on fait jouer le principal rôle à l'augmentation de la pression intra-oculaire qui projette la cornée en avant. Ce qui semble le prouver, c'est qu'il est assez fréquent de voir la conicité de la cornée coïncider avec un certain degré de glaucome, et chez les enfants, avec de l'hydrophthalmie. D'ailleurs, on peut reproduire expérimentalement le *keratoconus*, en lésant avec une aiguille à cataracte les parties centrales postérieures de la cornée (Iris et Wecker). Dans ce cas, l'affaiblissement de résistance du tissu cornéen joue le même rôle que l'exagération de tension de l'humeur aqueuse.

Le *traitement* médical n'est pas applicable à cette déformation cornéenne qui ne s'accompagne d'aucune inflammation. Le traitement chirurgical a au contraire une indication capitale à remplir, c'est de diminuer la pression intra-oculaire soit par des ponctions répétées de la cornée, soit par l'iridectomie. On se trouve mieux encore de transformer la pupille, au moyen de l'iridésis, en une fente étroite verticale ou horizontale. Les lunettes sténopéiques de Donders, qui agissent dans le même sens que cette opération, sont d'un usage avantageux dans les cas où l'on ne peut pas opérer.

b. La déformation que l'on désigne sous le nom de *cornée globuleuse* consiste dans une distension totale de la cornée, qui est projetée en avant sous forme d'une demi-sphère polie et transparente ; rarement on y voit des opacités. Dans certains cas, il y a une telle distension de toute la portion antérieure du globe, que les paupières ne peuvent plus se fermer ; cet état porte le nom de *buphthalmus*. L'iris et la choroïde participent généralement alors à la maladie ; la chambre antérieure est énormément dilatée, d'où le nom que l'on donnait jadis à cette affection, *hydropisie de la chambre antérieure*.

On comprend aisément par cette courte description que la vue est à peu près nulle, en raison des profonds désordres qui accompagnent la déformation globuleuse de la cornée.

La cornée globuleuse peut survenir à la suite d'une kératite vasculaire généralisée, liée à une augmentation de pression intra-oculaire ; elle peut également se produire dans certaines affections profondes du globe, dans lesquelles la pression intra-oculaire augmente, en même temps que la cornée et la sclérotique diminuent de résistance.

La thérapeutique est impuissante contre cette affection ; au début, on doit essayer de diminuer la pression intra-oculaire par des ponctions de la cornée et surtout par l'iridectomie, et de soutenir la cornée par le bandeau compressif. Quand la maladie est ancienne, l'intervention chirurgicale, sans être absolument contre-indiquée, n'offre que peu de chan-

ces de succès. Enfin, si la déformation est telle que l'occlusion des paupières est devenue impossible, on devra pratiquer l'extirpation de toute la saillie cornéenne, d'après la méthode que nous allons exposer à propos du staphylôme opaque.

2° Sous le nom de *staphylôme opaque ou cicatriciel*, on désigne une altération de courbure de la cornée qui est transformée en tissu fibreux après avoir contracté des adhérences avec l'iris. Quand la maladie a envahi la totalité de la cornée, c'est un *staphylôme total* ou *sphérique ;* il est dit *partiel* quand l'affection est limitée à une partie de la cornée.

Le *staphylôme partiel* se présente sous forme d'une petite tumeur arrondie ou pyramidale, opaque, faisant une saillie plus ou moins considérable au-dessus des parties environnantes de la cornée; tantôt elle est étranglée par une sorte de collet; tantôt, au contraire, elle est mal délimitée et se perd insensiblement dans les parties voisines de la cornée. Le staphylôme partiel peut être central ou périphérique; on le trouve fréquemment dans le segment inférieur de la cornée. L'iris est adhérent à la cicatrice cornéenne, et la pupille est déformée par ce fait même; mais elle est généralement encore mobile; ses altérations varient du reste beaucoup, suivant le siége du staphylôme. Lorsqu'il est central, la pupille est ordinairement oblitérée de façon à produire la cécité; dans les staphylômes périphériques, la vue n'est pas abolie, elle est seulement gênée à un degré variable par la déformation de la pupille et l'opacité plus ou moins étendue de la cornée.

Le *staphylôme opaque total* est d'un volume variable, il peut atteindre quelquefois les dimensions d'une noix; sa forme est tantôt hémisphérique, et alors il offre un rétrécissement circulaire à sa base, tantôt irrégulière, mamelonée, certains points s'étant laissés distendre plus facilement que d'autres. Sa couleur varie beaucoup; quelquefois blanche ou gris-jaunâtre, elle offre parfois une teinte bleuâtre, rarement uniforme, et présente çà et là des taches plus foncées dues à des dépôts de pigment uvéen; dans certains cas, la tumeur est couverte de vaisseaux de formation nouvelle. La vision est complétement abolie.

Fig. 56. — Staphylôme opaque total.

Le staphylôme opaque total de la cornée succède presque toujours à une perte de substance considérable de cette membrane, dans laquelle l'iris repoussé en avant est venu oblitérer la perforation, et a été recouvert d'un exsudat plastique qui, petit à petit, s'est transformé en cicatrice. Sous l'influence des tiraillements et des irritations continuelles des nerfs ciliaires, dus à l'enclavement de l'iris, l'humeur aqueuse s'est accumulée dans la chambre antérieure, et le tissu cicatriciel, insuffisant pour résister à la pression oculaire, s'est laissé passivement distendre. Il n'est

pas nécessaire que la perforation ait été d'emblée considérable, et un staphylôme partiel peut se transformer en staphylôme total.

La cavité du staphylôme est généralement remplie par l'humeur aqueuse; on y trouve parfois des dépôts graisseux ou caséiformes, des dépôts de pigment, des cristaux de cholestérine, etc. Le corps vitré est quelquefois ratatiné, opaque; dans certains cas il est intact. Le cristallin manque parfois, soit qu'il ait été résorbé à la suite de l'ouverture de sa capsule, soit qu'il se soit échappé à l'extérieur, à travers la perforation de la cornée.

Il n'est pas toujours facile de retrouver, dans les enveloppes qui constituent le staphylôme opaque, la trace des membranes primitives de l'œil. L'étude des parties altérées et soudées par la maladie a été l'objet d'interprétations variables, dont l'exposé présente un intérêt plus scientifique que pratique. Ainsi, lorsque l'on dissèque un staphylôme, on trouve intimement liées l'une à l'autre, deux couches, l'une antérieure, fibreuse et souvent vasculaire, l'autre postérieure, d'un gris noirâtre, dans laquelle il n'est pas difficile de reconnaître la trace de l'iris et des tractus uvéaux. L'interprétation de la lame antérieure est sujette à plus de controverses. Tandis que la plupart des oculistes y voyaient le résultat de modifications inflammatoires survenues dans le tissu propre de la cornée, Wharton Jones, et après lui Bowmann et Roser, ont prétendu que la cornée a complétement disparu et qu'il n'en reste pas de vestige. La vérité est entre ces opinions exclusives, et les recherches microscopiques ont montré qu'on retrouvait, modifiés et transformés, le tissu de l'iris, celui de la cornée, et du tissu cicatriciel.

Le staphylôme opaque se développe d'abord assez rapidement, puis il est ordinaire de le voir s'arrêter et rester stationnaire pendant un temps assez long, pour reprendre ensuite un nouveau développement sous l'influence de poussées inflammatoires successives, qui se produisent du côté de la choroïde tiraillée par l'iris.

Traitement. — Lorsque le staphylôme est partiel et récent, on peut espérer enrayer ses progrès ou même le guérir complétement. Nous ne parlerons pas des différents topiques appliqués sur la cornée, non plus que de la cautérisation locale de l'iris hernié avec le crayon de nitrate d'argent. Ces moyens, qui activent la production d'adhérences anomales de l'iris avec la cornée, n'ont aucune action sur le staphylôme, et sont même souvent nuisibles. La seule indication rationnelle, avant que des adhérences vicieuses se soient établies, c'est de diminuer la pression intra-oculaire, et pour cela de pratiquer la paracentèse de la chambre antérieure. Lorsqu'il n'y a qu'une menace de staphylôme, cette petite opération, jointe à l'application méthodique du bandeau compressif, suffit à conjurer le danger et peut sauver l'œil. Mais le plus ordinairement, du moment que le staphylôme est produit, il y a indication de diminuer la pression intra-oculaire, et il ne faut pas hésiter à faire l'iridectomie.

Lorsque le staphylôme est très-étendu et invétéré, ces moyens ne suffisent plus; le mal dans sa marche progressive peut atteindre des proportions considérables et envahir la sclérotique. Il faut alors débarrasser le malade de cette tumeur, qui devient souvent l'origine de douleurs névralgiques intolérables.

L'ablation totale ou partielle de l'œil est une opération dont le manuel a été beaucoup perfectionné dans ces dernières années.

On la pratiquait autrefois au moyen d'un couteau à cataracte, en sectionnant transversalement toutes les parties sous-jacentes au staphylôme; puis on appliquait le bandeau compressif après avoir évacué le cristallin. Ce mode opératoire est très-défectueux. En effet, dès que le couteau a pénétré dans la chambre antérieure, il se fait une irruption de tout le contenu du globe de l'œil, qui se vide instantanément sous l'influence de la pression musculaire. La perte de substance est énorme, la cicatrisation longue et difficile, et il n'est pas rare de voir des accidents de suppuration survenir.

Critchett a introduit un grand perfectionnement dans l'opération de l'amputation partielle de l'œil. Voici comment on doit procéder : après avoir endormi le malade, on lui maintient la tête un peu basse; puis, les paupières étant tenues écartées à l'aide d'un dilatateur, de façon à bien découvrir toute la partie antérieure du globe de l'œil, on traverse la sclérotique avec de longues aiguilles courbes qui portent à leur extrémité un fil de soie; quatre ou cinq de ces aiguilles suffisent; on les laisse ainsi en place, de sorte qu'elles maintiennent toute la portion postérieure du globe de l'œil. Alors, au moyen du couteau à cataracte au mieux de ciseaux courbes, on excise toute la partie ectasiée, en ayant soin de ne rien laisser du tissu cornéen ni du cristallin. Grâce à la position horizontale du malade, il s'écoule peu d'humeur vitrée, et la suture se fait très-facilement. Les suites de l'opération sont en général très-simples. Il n'y a pas de suppuration; sous le bandeau compressif, la plaie se cicatrise très-rapidement, et dix ou quinze jours après l'amputation, la réunion est complète. Ce procédé a de plus l'avantage de laisser un moignon volumineux, large et mobile, sur lequel peut s'adapter par faitement un œil de verre. Même au point de vue de la difformité, cette opération est préférable à la non-intervention chirurgicale.

Le procédé de Critchett présente un léger inconvénient : la suture, en effet, laisse aux angles du moignon deux saillies souvent assez prononcées, qui peuvent gêner les mouvements des paupières. Aussi Knapp a-t-il proposé de recouvrir le moignon avec la conjonctive préalablement disséquée avant l'excision du segment antérieur de l'œil. C'est un temps de plus ajouté à l'opération, mais qui ne constitue pas une difficulté sérieuse.

Il est certains cas rebelles où, même après l'amputation partielle de l'œil, les résultats ne sont pas satisfaisants. On voit persister les phénomènes douloureux, et se manifester de plus en plus la tendance à l'hydrophthalmie. En outre, il n'est pas rare de voir survenir, du côté de l'œil

sain, des phénomènes d'ophthalmie sympathique qui, au point de vue du pronostic, sont de la plus haute gravité. Dans ces cas, il ne faut pas hésiter un seul instant à énucléer complétement le globe de l'œil.

Cette opération est également indiquée, même lorsqu'il n'existe pas d'ophthalmie sympathique, quand le staphylôme est tellement étendu qu'il comprend la plus grande partie de la sclérotique. Il est évident que, dans ce cas, l'amputation partielle du globe oculaire serait insuffisante.

6° Tumeurs de la cornée.

Les tumeurs primitivement développées dans la cornée sont excessivement rares. Un seul cas de cancer primitif de cette membrane est indiqué par Stellwag cité par Wecker, et encore ce fait est-il douteux. Cependant, nous trouvons mentionnés deux faits, l'un de Magni, relatif à un sarcome, l'autre de Irokeski, relatif à un papillome, dans lesquels le point de départ a paru être le tissu de la cornée.

Dans la grande majorité des cas, la maladie débute par la conjonctive, la sclérotique ou les membranes internes, d'où elle s'étend à la cornée; nous renvoyons donc le lecteur à la description des tumeurs de la conjonctive, nous bornant à énumérer ici les productions que l'on observe le plus souvent sur la cornée.

Parmi les tumeurs congénitales, ce sont les *dermoïdes* qui sont les plus fréquentes; on les trouve toujours simultanément sur la conjonctive ou la sclérotique d'une part et sur la cornée de l'autre. Il en est de même des tumeurs acquises, graisseuses, fibro-plastiques, des kystes et des épithéliomas (cancroïdes de la cornée); elles siégent constamment à la périphérie de la cornée, et semblent avoir pris naissance dans la conjonctive.

7° Gérontoxon.

On décrit, sous le nom de *gérontoxon*, une opacification de la périphérie de la cornée, qui survient à un âge plus ou moins avancé de la vie. Elle représente d'abord un arc blanc-grisâtre, occupant tantôt la partie supérieure, tantôt le demi-cercle inférieur de la cornée (*arc sénile*), mais, avec le temps, elle arrive progressivement à former un cercle complet. Cette opacification est due à une altération graisseuse des cellules cornéennes, et non pas à une maladie inflammatoire de la cornée. Dans certains cas, très-rares d'ailleurs, on a signalé une transformation semblable, siégeant tout à la fois dans le limbe cornéen et dans la portion correspondante de la sclérotique.

Quoi qu'il en soit, le gérontoxon n'est jamais développé au point de gêner la vision; nous ajouterons même que cette dégénérescence graisseuse de la périphérie de la cornée ne constitue nullement un obstacle à la cicatrisation des plaies que le chirurgien peut avoir à pratiquer sur

cette partie de la cornée, ainsi que le prouvent les faits très-nombreux de guérison à la suite d'opération de la cataracte par l'extraction à lambeau cornéen pratiquée chez des sujets qui présentaient un gérontoxon très-développé.

Relativement à l'étiologie, on ignore dans quelles conditions et sous quelle influence se développe cette dégénérescence graisseuse périphérique de la cornée, qui semblerait liée, dans un certain nombre de cas, avec la dégénérescence des artères.

Il est assez remarquable que la cataracte, que l'on a également attribuée à un défaut de nutrition consécutif à des altérations vasculaires, se rencontre très-rarement en même temps que l'arc sénile.

§ III. — Lésions vitales et organiques de la sclérotique.

1° Inflammations (épisclérite et sclérite).

a. *Épisclérite.* — La mince lamelle de tissu cellulaire qui s'étend entre la sclérotique bulbaire et le globe oculaire, s'enflamme quelquefois; et l'on dit alors qu'il y a *episcleritis*, ou encore *épisclérite*.

Étiologie. — L'épisclérite survient fréquemment sans qu'on puisse en déterminer la cause. Parfois on la voit succéder à l'impression du froid. Mais l'influence étiologique la plus fréquente et la plus incontestable est l'existence de la diathèse rhumatismale; c'est le plus souvent, en effet, chez des individus ayant eu déjà une ou plusieurs attaques de douleurs articulaires ou musculaires, qu'on voit apparaître cette affection.

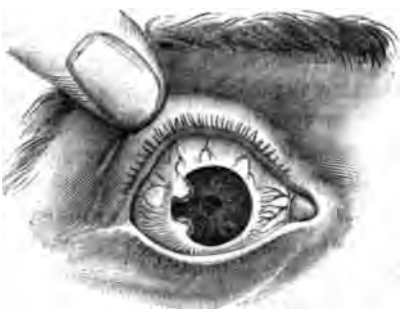

Fig. 57. — Sclérite et opacités consécutives de la cornée.

Symptomatologie. — On constate l'existence d'un gonflement, d'un boursouflement boutonneux, sur un point de la surface du bulbe voisin de la cornée; la partie centrale de ce gonflement circonscrit est d'un gris blanchâtre ou jaunâtre, manifestement formée par un boursouflement inflammatoire du tissu épiscléral. Les tissus voisins sont le siége d'une injection très-vive, et cette injection donne à la partie malade une teinte tout à fait caractéristique et pour ainsi dire pathognomonique; c'est une coloration rouge lie de vin, très-foncée. Autour de cette tache vineuse l'injection s'affaiblit de plus en plus, et l'on peut apercevoir la sclérotique à travers les mailles formées par le réseau des vaisseaux épiscléraux injectés.

thalmie purulente. La perte de substance s'est réparée au moyen d'un dépôt de lymphe plastique qui a d'abord établi une adhérence entre la cornée et la cristalloïde antérieure: mais ce dépôt n'a été que temporaire, l'exsudat s'est résorbé progressivement, l'adhérence s'est rompue, enfin la cornée a repris sa transparence, et il ne reste plus, comme résultat définitif, qu'une petite cataracte capsulaire centrale.

Le TRAITEMENT des taies de la cornée doit avoir d'abord pour but de déterminer un léger degré d'inflammation artificielle dont l'effet est d'activer les fonctions nutritives de la cornée, et par suite la résorption des produits de nouvelle formation qui constituent l'opacité. Aussi est-ce généralement à des moyens irritants locaux que l'on a recours: les insufflations de poudres de calomel et de sulfate de soude, les pommades au précipité rouge, les collyres avec le laudanum, l'iodure de potassium, etc., sont particulièrement usités. On commencera par les moyens les plus doux; ainsi les collyres irritent moins que les pommades, et celles-ci agissent moins que les substances pulvérisées en nature. L'irritation que l'on cherche à provoquer doit toujours être modérée; s'il survenait une inflammation intense, on suspendrait le traitement, on aurait recours aux compresses d'eau chaude, et l'on reviendrait ensuite à l'usage des collyres doux.

Les instillations d'atropine sont utiles par ce fait qu'elles diminuent la tension de la cornée et facilitent ainsi l'absorption dans une certaine mesure; cependant elles sont sans effet sur les leucomes invétérés.

L'acupuncture et le galvanisme, appliqués au traitement des opacités cornéennes, n'ont pas donné de bons résultats.

Nous pourrions en dire à peu près autant de l'abrasion de la cornée. Cette opération, vantée surtout par Malgaigne, n'est applicable qu'aux opacités superficielles avec incrustations métalliques; mais elle donne parfois lieu à des phénomènes de réaction très-intense, et l'on a vu à sa suite l'opacité se reproduire.

Quand tous les moyens ont échoué, on peut faire porter aux malades les lunettes sténopéiques de Donders, qui ne laissent arriver sur la rétine que les rayons les plus voisins de l'axe optique; le champ visuel en est considérablement rétréci, mais l'image gagne beaucoup de netteté.

Dans les cas graves où les deux yeux sont profondément atteints, à plus forte raison s'il n'existe plus qu'un œil dont la cornée porte une tache centrale étendue, enfin s'il y a occlusion de la pupille, on devra, suivant le cas, pratiquer le déplacement de la pupille, de façon à la transporter vis-à-vis d'une partie de la cornée demeurée transparente, ou faire l'iridectomie, si l'iris se trouve enclavé par tout son bord pupillaire dans la cicatrice cornéenne. Cette opération, dans ce cas, est d'autant plus indiquée, que c'est le meilleur moyen de supprimer l'irritation des nerfs ciliaires, qui peut à un moment donné provoquer l'éruption d'une poussée de glaucome. En outre, l'iridectomie a été pratiquée dans ces derniers temps par Panas, comme opération curative des opacités de la cornée, et

cal lui-même participe généralement à l'inflammation, et d'après quelques auteurs, la coloration lie de vin tout à fait caractéristique que nous avons décrite dans l'épisclérite tiendrait précisément à l'injection des capillaires du tissu sclérotical.

Si donc cette rougeur vineuse est très-répandue, si par contre le gonflement boutonneux du tissu épiscléral est peu accusé, nous aurons plutôt affaire à une sclérite qu'à une épisclérite ; quant aux autres caractères cliniques, ils sont à peu près les mêmes que ceux que nous venons d'assigner à l'épisclérite, et en les énumérant nous ne ferions que répéter ce que nous venons de dire précédemment.

Nous verrons plus tard, en étudiant la *sclérо-horoïdite antérieure et postérieure*, que, dans ces affections, le tissu sclérotical participe souvent au processus morbide qui a envahi d'abord la choroïde. Mais comme les lésions de la sclérotique ne sont alors que secondaires, il est plus rationnel d'en réserver la description pour le moment où nous traiterons des maladies de la choroïde.

2° Staphylôme de la sclérotique.

Étiologie. — Si la pression intra-oculaire demeurant constante, l'enveloppe sclérоticale perd de sa résistance, elle cède sur son point affaibli à la pression intérieure, se déforme en s'amincissant et se bombant, et il se produit une tumeur staphylomateuse.

La condition la plus favorable au développement d'un staphylôme réside donc dans le peu de résistance que l'enveloppe sclérоticale oppose à la pression intra-oculaire. Cette simple considération explique déjà d'une façon satisfaisante la fréquence du staphylôme chez les enfants, les adolescents, et sa rareté au fur et à mesure qu'on avance en âge, et que la sclérotique devient plus résistante. On ne la constatera à un âge avancé que dans deux conditions différentes : ou bien lorsqu'une maladie, la scléro-choïdite par exemple, aura troublé la nutrition et affaibli la résistance du tissu sclérotical, ou bien lorsque la pression intra-oculaire aura augmenté d'une façon progressive, comme dans le glaucome chronique.

On doit ajouter que dans les cas où les staphylômes de la cornée prennent un développement considérable, la sclérotique finit par s'amincir, dans les points contigus au staphylôme cornéen, et la partie ectasiée augmente alors insensiblement de volume aux dépens du tissu sclérotical. Comme le plus souvent les staphylômes de la cornée ont succédé à des ulcérations avec perte de substance, situées sur les bords de cette membrane, c'est aussi en ces points que se développent souvent les staphylômes de la sclérotique.

Symptomatologie. — Un des premiers effets de la distension staphylomateuse est de produire un amincissement de plus en plus marqué du tissu sclérotical. En même temps que cet amincissement se produit, on voit la

coloration normale de la sclérotique changer peu à peu et devenir bleuâtre, puis bleue foncée, puis noirâtre; cet aspect est dû à la choroïde sous-jacente qui apparaît à travers la sclérotique. La teinte sera donc d'autant plus foncée que l'amincissement du tissu sera plus considérable. La courbure normale de la surface du globe se déforme, et finit peu à peu par proéminer dans le point affaibli de façon à former une petite tumeur (*staphylôme partiel*); d'autres fois l'ectasie peut s'étendre à tout le globe, qui acquiert parfois un volume très-considérable (*staphylôme total*).

Dans certains cas, la tumeur, tout en restant circonscrite, est formée de petites élevures situées les unes près des autres, de coloration noirâtre, et formant ainsi un petit groupe qu'on a comparé à une grappe de raisin (*staphylôme rameux*).

Il est rare qu'un staphylôme sclérotical ait atteint un certain degré de développement sans qu'il détermine des troubles fonctionnels considérables. Il est clair que la distension des membranes internes, qui éprouvent les mêmes tiraillements que l'enveloppe sclératicale, entrave singulièrement leur nutrition, et par suite porte atteinte à leurs propriétés physiologiques, d'où il suit que la vision est abolie à un haut degré. Au début, les douleurs ne sont pas très-intenses, mais lorsque, par suite du développement incessant de la tumeur, les nerfs ciliaires sont tiraillés, elles deviennent de plus en plus vives. C'est dans ces cas qu'on peut voir survenir dans l'œil du côté opposé des phénomènes sympathiques qui ne disparaissent que par l'ablation complète du staphylôme ou mieux par l'énucléation du globe de l'œil.

Quand la tumeur devient considérable, elle produit sur les organes du voisinage (conjonctive, paupières) des phénomènes mécaniques d'irritation; enfin, dans les cas extrêmes, l'œil est volumineux, proéminent, au point d'empêcher l'occlusion des paupières.

DIAGNOSTIC. — Des tumeurs mélaniques ayant leur origine dans la choroïde et se faisant jour à travers la sclérotique, pourraient peut-être, au premier abord, être prises pour des staphylômes. Mais le mode d'apparition de la tumeur qui survient spontanément, tandisque le staphylôme succède à une affection préexistante; les douleurs vives, soit spontanées, soit provoquées par la pression; enfin la marche rapidement envahissante, permettront de différencier la tumeur mélanique d'un simple staphylôme.

On ne confondra pas non plus avec le staphylôme certaines pigmentations anormales du tissu sclérotical; celui-ci conserve toute sa force de résistance, et il n'y a ni amincissement, ni changement de courbure, ni trouble fonctionnel.

PRONOSTIC et TRAITEMENT. — Généralement progressive pendant une première période, la maladie finit par rester stationnaire. Il est possible que cet état définitif se produise quand la capacité du globe ayant augmenté, et l'enveloppe étant amincie, la pression intra-oculaire diminue et se met en équilibre avec le reste de résistance que lui offre l'enveloppe

sclératicale; peut-être aussi qu'alors les phénomènes endosmo-exosmotiques qui règlent la tension intra-oculaire sont changés, et empêchent celle-ci de dépasser un certain degré. On s'expliquerait ainsi la marche stationnaire du staphylôme quand il a atteint un certain degré de développement, et la rareté de la terminaison de la maladie par une rupture spontanée de l'enveloppe sclératicale.

Dans certains cas, cependant, il y a tiraillement des nerfs ciliaires, la tension intra-oculaire reste très-élevée, et la distension du globe peut arriver au point de produire une rupture spontanée, suivie de l'atrophie du globe; cette terminaison est extrêmement rare.

Au début, quand le staphylôme n'a pas atteint un volume considérable, on peut encore espérer l'enrayer dans son développement par des paracentèses répétées, par l'iridectomie, par l'application prolongée du bandeau compressif.

Mais il n'en est plus de même quand il a atteint un volume considérable; il faut alors avoir recours à l'énucléation partielle par le procédé de Critchett, ou mieux par celui de Knapp, que nous avons décrit plus haut.

§ IV. — Lésions vitales et organiques de l'iris.

1° Inflammations (iritis).

L'iritis, séparée pour la première fois des autres affections oculaires par Beer et Schmith, a été depuis l'objet de nombreuses divisions. Quelques auteurs, se plaçant exclusivement au point de vue étiologique, ont décrit une iritis *rhumatismale*, *syphilitique*, *scrofuleuse*, etc.; d'autres, s'appuyant sur les lésions anatomiques, ont divisé l'iritis en *séreuse*, *parenchymateuse*, *plastique*, etc. Mais ces distinctions sont à peu près impossibles à faire dans la pratique, et, dans tous les cas, elles ne sont pas assez importantes pour que nous nous croyons obligé de décrire à part chacune de ces variétés. Souvent, en effet, des iritis très-différentes par leur origine se présentent avec les mêmes caractères anatomiques; et inversement, une cause unique, telle que la diathèse rhumatismale, peut déterminer une iritis, tantôt séreuse, tantôt parenchymateuse; enfin, les lésions peuvent se transformer, et l'on voit quelquefois l'iritis parenchymateuse succéder à l'iritis séreuse.

En raison des considérations précédentes, j'adopterai la division de l'iritis en *aiguë* et *chronique*, et j'aurai soin, dans le cours de la description, d'insister sur les caractères qui appartiennent plus particulièrement à telle ou telle forme.

AMMON, *Iritis séreuse, iritis parenchymateuse* (*Ann. de la chir. franç. et étrang.*, 1844, t. X, p. 414). — RICORD, *De l'iritis syphilitique* (*Ann. d'oculistique*, t. XXXVI). — QUADRI, *De l'iritis séreuse* (*Ann. d'oculistique*, 1857, t. XXXVII, p. 31). — GALEZOWSKI, *Sur l'iritis blennorrhagique* (*Gaz. des hôpitaux*, 1867).

pas nécessaire que la perforation ait été d'emblée considérable, et un staphylôme partiel peut se transformer en staphylôme total.

La cavité du staphylôme est généralement remplie par l'humeur aqueuse; on y trouve parfois des dépôts graisseux ou caséiformes, des dépôts de pigment, des cristaux de cholestérine, etc. Le corps vitré est quelquefois ratatiné, opaque; dans certains cas il est intact. Le cristallin manque parfois, soit qu'il ait été résorbé à la suite de l'ouverture de sa capsule, soit qu'il se soit échappé à l'extérieur, à travers la perforation de la cornée.

Il n'est pas toujours facile de retrouver, dans les enveloppes qui constituent le staphylôme opaque, la trace des membranes primitives de l'œil. L'étude des parties altérées et soudées par la maladie a été l'objet d'interprétations variables, dont l'exposé présente un intérêt plus scientifique que pratique. Ainsi, lorsque l'on dissèque un staphylôme, on trouve intimement liées l'une à l'autre, deux couches, l'une antérieure, fibreuse et souvent vasculaire, l'autre postérieure, d'un gris noirâtre, dans laquelle il n'est pas difficile de reconnaître la trace de l'iris et des tractus uvéaux. L'interprétation de la lame antérieure est sujette à plus de controverses. Tandis que la plupart des oculistes y voyaient le résultat de modifications inflammatoires survenues dans le tissu propre de la cornée, Wharton Jones, et après lui Bowmann et Roser, ont prétendu que la cornée a complétement disparu et qu'il n'en reste pas de vestige. La vérité est entre ces opinions exclusives, et les recherches microscopiques ont montré qu'on retrouvait, modifiés et transformés, le tissu de l'iris, celui de la cornée, et du tissu cicatriciel.

Le staphylôme opaque se développe d'abord assez rapidement, puis il est ordinaire de le voir s'arrêter et rester stationnaire pendant un temps assez long, pour reprendre ensuite un nouveau développement sous l'influence de poussées inflammatoires successives, qui se produisent du côté de la choroïde tiraillée par l'iris.

Traitement. — Lorsque le staphylôme est partiel et récent, on peut espérer enrayer ses progrès ou même le guérir complétement. Nous ne parlerons pas des différents topiques appliqués sur la cornée, non plus que de la cautérisation locale de l'iris hernié avec le crayon de nitrate d'argent. Ces moyens, qui activent la production d'adhérences anomales de l'iris avec la cornée, n'ont aucune action sur le staphylôme, et sont même souvent nuisibles. La seule indication rationnelle, avant que des adhérences vicieuses se soient établies, c'est de diminuer la pression intra-oculaire, et pour cela de pratiquer la paracentèse de la chambre antérieure. Lorsqu'il n'y a qu'une menace de staphylôme, cette petite opération, jointe à l'application méthodique du bandeau compressif, suffit à conjurer le danger et peut sauver l'œil. Mais le plus ordinairement, du moment que le staphylôme est produit, il y a indication de diminuer la pression intra-oculaire, et il ne faut pas hésiter à faire l'iridectomie.

sa teinte paraît plus foncée, ce qui est dû à l'injection de son tissu. S'il était bleu, il paraît grisâtre; s'il était châtain, il paraît brunâtre.

Ses mouvements ne s'accomplissent plus comme à l'état normal, ils sont beaucoup plus lents, non parce que sa sensibilité réflexe à la lumière est émoussée, mais parce que ses fibres musculaires ne se contractent plus aussi facilement. Il résiste davantage à l'action des mydriatiques, et même avec une forte solution d'atropine, on n'arrive pas à dilater complétement la pupille.

Celle-ci est généralement rétrécie, irrégulière; on peut voir sur ses bords des petits points brunâtres, amas pigmentaires et exsudats, commencements de synéchies postérieures. Quand on instille de l'atropine, parfois ces synéchies se rompent et se présentent sous la forme de petites plaques brunâtres, adhérant à la cristalloïde antérieure; d'autres fois elles résistent, et donnent alors à l'ouverture pupillaire une configuration tout à fait irrégulière.

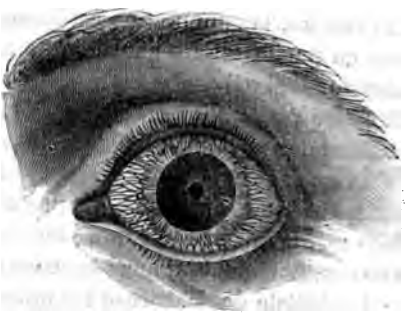

FIG. 58. — Iritis. — Injection périkératique. — Rétrécissement et déformation de la pupille.

L'humeur aqueuse est altérée dans sa transparence : de petits flocons blanchâtres flottent dans la chambre antérieure, s'accumulent à la partie la plus déclive, ou se déposent parfois sous forme d'un pointillé très-fin sur la face postérieure de la membrane de Descemet. Ces troubles de l'humeur aqueuse, qui peuvent se montrer même dans des cas où l'iris est très-peu altéré, avaient fait considérer auparavant cette maladie comme l'inflammation de la membrane qui tapisse la chambre antérieure, et l'on désignait cette inflammation sous le nom d'*aquo-capsulite*. Cette désignation ne saurait plus être acceptée, car elle repose sur des données anatomiques fausses. La face antérieure de l'iris est tapissée par un simple épithélium, mais aucune membrane ne s'étend à sa surface, et la membrane de Descemet se termine par les fibres du ligament pectiné au bord ciliaire de l'iris. C'est surtout dans la forme d'iritis dite *séreuse* qu'on observe ces troubles de l'humeur aqueuse coïncidant parfois avec une augmentation de sécrétion de ce liquide. Dans certaines formes rares d'iritis (*iritis parenchymateuse suppurative*), c'est tantôt du sang (*hypohéma*), tantôt du pus (*hypopyon*) qui s'épanche dans la chambre antérieure. L'apparition du pus doit toujours faire songer à la propagation de l'inflammation aux procès ciliaires et au corps ciliaire.

Les douleurs dans l'iritis offrent une intensité très-variable: elles peuvent être peu accusées (*iritis séreuse*), ou atteindre, dans d'autres cas, un degré extrême, irradiant le long des branches du trijumeau, apparais-

sant parfois sous forme intermittente, névralgique. Quand elles acquièrent un haut degré d'intensité, elles sont souvent le résultat de la compression des nerfs ciliaires consécutive à une augmentation considérable de la pression intra-oculaire. Elles sont alors rebelles à tout traitement médical, et cèdent au contraire avec promptitude à une paracentèse de la chambre antérieure qui produit une détente de la pression intra-oculaire.

Lorsque l'inflammation de l'iris est très-aiguë, comme on l'observe à la suite de certaines opérations et de traumatismes, on voit survenir quelques symptômes généraux : la température s'élève, le pouls devient dur et fréquent, la langue est sèche et saburrale, et il y a du subdélirium. Dans ces cas, la suppuration est imminente ; mais il existe presque toujours en même temps une choroïdite purulente qui se termine par un phlegmon de l'œil.

Les *troubles fonctionnels* sont généralement en rapport avec le siége et la nature des exsudats : si l'ouverture pupillaire déjà rétrécie est envahie par un exsudat qui achève de l'oblitérer, la vision peut être totalement abolie, et réduite à une simple perception lumineuse quantitative; il en est de même quand la chambre antérieure est remplie de flocons de sang ou de pus. Lorsque l'humeur aqueuse est restée transparente, que la couche épithéliale de la cornée est intacte, et que le champ pupillaire est complétement libre d'exsudats, les troubles fonctionnels peuvent être très-peu accusés.

Diagnostic. — Il est généralement assez facile de reconnaître l'iritis aux signes qui viennent d'être énumérés. Néanmoins j'ai vu souvent, faute d'un examen suffisant, confondre la maladie avec une simple conjonctivite. Je signale donc avec intention cette erreur très-préjudiciable pour le malade, que l'on évitera en tenant compte de la disposition des vaisseaux autour de la cornée, du trouble de l'humeur aqueuse, de l'altération de couleur de l'iris, de l'irrégularité de la pupille, de la paresse de l'iris, enfin des douleurs circumorbitaires.

Quant au diagnostic de la variété d'iritis, j'ai dit que, dans mon opinion, il est à peu près impossible de décider, d'après l'examen seul des symptômes objectifs, si l'on a affaire à une iritis syphilitique, rhumatismale ou autre. Le seul signe qui présente une réelle valeur et qui puisse faire soupçonner l'existence d'une iritis syphilitique, c'est la présence à la surface et près du bord pupillaire de l'iris de saillies arrondies, que l'on a décrites sous le nom de *condylomes* et de *gommes*. Ce sera donc à peu près exclusivement d'après l'examen général du sujet, d'après la présence d'autres manifestations de telle ou telle diathèse, que l'on sera conduit à établir l'origine et la nature de l'iritis.

Pronostic. — Au bout de quelque jours et à la suite d'un traitement approprié, on voit habituellement disparaître peu à peu l'injection périkératique, les douleurs diminuent d'intensité, la coloration tend à redevenir normale, l'œil recouvre son éclat, les mouvements de l'iris repren-

nent leur vivacité première, et tous les symptômes peuvent ainsi disparaître sans laisser de traces.

Malheureusement il n'en est pas toujours ainsi. Outre des exsudats qui, siégeant sur la cristalloïde antérieure au niveau de l'ouverture pupillaire, troublent singulièrement la fonction visuelle, on voit persister parfois des synéchies postérieures, tantôt partielles, tantôt totales, qui, entravant le jeu régulier de l'iris, favorisent les rechutes de la maladie, et exercent une influence pernicieuse sur la nutrition de tout l'organe.

Les cas les plus graves d'iritis sont ceux qui s'accompagnent de synéchies postérieures totales, de suppuration dans la chambre antérieure. Enfin quand l'inflammation se propage aux autres membranes de l'œil (corps ciliaire, choroïde), la maladie peut se terminer par la perte complète de l'organe.

Traitement. — Dans le traitement local de l'iritis aiguë on se laissera en partie guider par l'intensité des phénomènes locaux. Si l'œil est fortement injecté, la conjonctive bulbaire et palpébrale tuméfiée, si les douleurs sont vives, on se trouvera bien de l'application de sangsues au nombre de six à huit à la tempe du côté malade. On ne devra jamais négliger, dès le début, les instillations d'un collyre à l'atropine (0,10 centigrammes pour 30 grammes) toutes les trois heures. Chez certains individus l'usage prolongé de l'atropine produit une légère inflammation de la conjonctive ; on remplacera alors les collyres par des frictions d'onguent belladoné autour de l'orbite. Il est très-important de savoir que, dans quelque cas, quand la pression intra-oculaire est augmentée, l'atropine n'agit sur l'iris et ne passe dans la chambre antérieure que lorsqu'on a produit une détente dans la tension de l'œil, soit au moyen des déplétions sanguines, soit par la paracentèse de la chambre antérieure. Cette même opération réussit très-bien à faire disparaître les douleurs ciliaires très-intenses qui résistent à des injections hypodermiques de chlorhydrate de morphine ; la meilleure indication pour cette opération est l'augmentation de la dureté de l'œil que l'on constate par le toucher. Dès les premiers jours de l'apparition de la maladie, il est bon d'administrer des purgatifs et de produire ainsi une dérivation sur le tube intestinal.

Il va de soi que le traitement général devra surtout avoir en vue le point de départ étiologique de l'affection. Si l'on soupçonne l'existence de la syphilis, on devra prescrire les préparations mercurielles. L'emploi des pilules de protoiodure de mercure, à la dose de 5 à 10 centigrammes par jour, est surtout indiqué. Le calomel à doses fractionnées, les frictions d'onguent napolitain, le sublimé administré à l'intérieur ou sous forme d'injections hypodermiques, ont été recommandés par divers praticiens, soit comme spécifiques de l'iritis syphilitique, soit comme altérants dans les autres formes d'iritis aiguë. Si l'affection paraît être de nature rhumatismale, on prescrira la décoction de Zittman et les sudorifiques. Quand l'iritis a été précédée de manifestations goutteuses, arthritiques,

on ordonne au malade les eaux minérales alcalines de Vichy, de Contrexéville, etc., un traitement alcalin et un régime approprié. Enfin, si l'inflammation de l'iris a succédé à des troubles de la menstruation, à la suppression d'hémorrhoïdes, le but à atteindre sera de rétablir le cours normal des règles et de provoquer le retour du flux hémorrhoïdal.

b. *Iritis chronique.*

L'iritis chronique succède à l'iritis aiguë, ou s'établit pour ainsi dire d'emblée et sous l'influence des mêmes causes générales que nous avons indiquées en parlant de l'iritis aiguë.

Les altérations anatomiques du tissu iridien sont très-variables. Tantôt celui-ci est mince, atrophié, parfois même éraillé; tantôt, au contraire, il est épaissi, projeté en avant par les masses exsudatives qui occupent son plan postérieur ou l'épaisseur de son parenchyme (fig. 59). Quand il existe une synéchie postérieure totale, et que des liquides viennent à s'accumuler dans la chambre postérieure, l'iris bombé en avant dans ses parties périphériques et retenu au centre de la pupille par les exsudats prend l'aspect d'un entonnoir. Des vaisseaux d'un calibre anormal se développent parfois dans l'épaisseur de son tissu.

Fig. 59. — Hypertrophie de l'iris à la suite d'inflammation chronique.

Les phénomènes inflammatoires peuvent manquer presque complétement; c'est à peine si l'on trouve une injection périkératique un peu accusée, les veines ciliaires antérieures seules paraissent plus injectées que d'habitude.

Il est un point qui mérite d'attirer toute l'attention du praticien, c'est l'apparition, à des intervalles plus ou moins éloignés, de véritables poussées inflammatoires : ces formes d'iritis, désignées par certains auteurs sous le nom d'*iritis à rechute*, se présentent particulièrement quand il existe des synéchies postérieures. Au moment où se reproduisent ces poussées inflammatoires, les douleurs sont vives et la maladie reprend les mêmes caractères que dans l'iritis aiguë.

Les *troubles fonctionnels*, proportionnés à l'abondance et au siége des exsudats, sont généralement assez prononcés, et quand l'affection se propage au corps ciliaire et aux membranes profondes de l'œil, la diminution de l'acuité visuelle survient d'une façon progressive et complète.

L'iritis chronique est une affection grave. Les synéchies postérieures complètes ou incomplètes, entravant le sphincter iridien dans ses mouvements, peuvent produire des rechutes, des douleurs ciliaires, accompagnées d'hypersécrétion des liquides de l'œil, de véritables poussées glaucomateuses. Quand la synéchie postérieure est complète, il n'existe plus de communications entre la chambre antérieure et la chambre postérieure, l'humeur aqueuse s'accumule entre la face postérieure de l'iris et

le cristallin, et celui-ci altéré dans sa nutrition ne tarde pas à être envahi par des opacités, à se cataracter. Le processus morbide a parfois aussi de la tendance à envahir toute la choroïde, il se forme des exsudats entre cette membrane et la rétine qui est décollée. Le corps vitré se liquéfie, l'œil se ramollit et finit par s'atrophier.

Traitement. — Comme *traitement local*, on devra s'efforcer de prévenir l'apparition de synéchies, ou de détruire celles qui existent déjà. Pour empêcher la production de synéchies au centre de la pupille, on instillera jusqu'à cinq ou six fois par jour une solution assez concentrée de sulfate neutre d'atropine (0,20 centigrammes pour 30 grammes). Une fois la pupille dilatée, s'il se produit des adhérences qui l'empêchent de reprendre sa position primitive, on cherchera à les rompre en utilisant la propriété remarquable de la calabarine ou ésérine qui fait contracter le sphincter interne de l'iris.

Quand tous ces moyens ont été impuissants à rétablir le jeu normal de l'iris, quand la présence des synéchies provoque soit de nouvelles poussées inflammatoires, soit des douleurs ciliaires vives, on peut essayer de les rompre (*procédé de Passavant*). Dans ce but, on pratique sur les parties périphériques de la cornée, au moyen du couteau lancéolaire, une petite incision par laquelle on introduit l'extrémité d'une pince fine; puis, saisissant l'iris, on cherche par une traction modérée à rompre la synéchie. La pince est ensuite retirée avec précaution.

Dans les cas où il existe une synéchie postérieure totale, où l'iris est fortement soudé au cristallin, de Græfe a proposé de faire l'opération du *cérémorphosis*, ou déchirement de l'iris, opération déjà introduite dans la pratique et vulgarisée par Desmarres père. On fait une incision au niveau du limbe conjonctival comme pour l'iridectomie; puis, introduisant des pinces à griffes courbes dans la plaie et saisissant l'iris, on le déchire au niveau des adhérences de son bord pupillaire, on l'attire au dehors, et on l'excise. Cette opération ne diffère de l'iridectomie que parce que le bord pupillaire ne cède pas et reste en place, maintenu par les adhérences.

2° Tumeurs de l'iris.

Les tumeurs de l'iris sont assez rares : indépendamment des *abcès* et des *condylomes* signalés à l'occasion de l'iritis, on a observé quelquefois des *kystes* et des *tumeurs solides*.

a. *Kystes.* — Mackenzie, A. Richard (1), Stœber (2), S. Dixon (3), Guépin (4), en ont rapporté des exemples. Ces tumeurs semblent pres-

(1) *Gaz. hebdom.*, t. I, p. 1082.
(2) *Ibid.*, t. II, p. 55.
(3) *Ann. d'oculistique*, t. XXXVII, p. 141.
(4) Thèse de Paris, 1860.

que toujours reconnaître une origine traumatique, en sorte qu'il est permis de supposer, dans un certain nombre de cas où le liquide est coloré en brun, qu'il s'agit d'anciens foyers sanguins.

Tantôt il n'existe qu'un kyste simple ou multiloculaire, tantôt on trouve plusieurs poches indépendantes. La tumeur est de forme variable, lenticulaire, piriforme, bilobée.

Les parois du kyste sont tantôt blanchâtres, tantôt translucides, plus souvent opaques, dures, d'apparence fibreuse ou cartilagineuse. D'après Robin, il n'existe pas de membrane propre; la cavité du kyste est formée par un simple dédoublement du tissu cellulaire de l'iris. Le contenu du kyste est tantôt fluide et transparent, tantôt légèrement coloré en brun. Parfois au lieu de liquide, on trouve une matière gélatineuse, et, dans un cas de Guépin, cette matière de couleur grisâtre était composée de fines granulations de même couleur, de granulations graisseuses et pigmentaires.

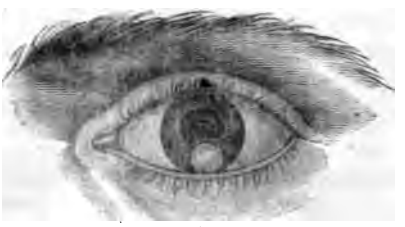

FIG. 60. — Kyste de l'iris.

Il est quelquefois assez difficile de reconnaître les kystes de l'iris. On devra avoir recours à l'éclairage oblique pour bien apprécier les caractères extérieurs de la tumeur qui se présente sous des aspects variés, selon sa couleur, son siége, son volume.

Parmi les divers moyens proposés pour guérir les kystes de l'iris, tels que : la ponction, le broiement, la déchirure ou l'excision de la paroi antérieure, aucun ne fournit de résultats satisfaisants, et le plus sûr consiste à pratiquer une large iridectomie et à enlever en même temps que le kyste la partie de l'iris qui le supporte.

b. *Tumeurs solides.* — Il est à peu près impossible aujourd'hui de donner une histoire clinique de ces tumeurs rarement observées.

Nous mentionnerons seulement certaines tumeurs épithéliales décrites récemment par Monoyer (1) sous le nom d'*épithélioma perlé* ou *margaritoïde*, et dont la nature nous paraît encore loin d'être démontrée, puis les *tubercules*, les *cancers*, et plus spécialement le *cancer mélanique*.

Ces tumeurs, lorsqu'elles sont reconnues de bonne heure, réclament pour traitement l'excision large de l'iris dans le point qui les supporte.

(1) *Gaz. méd. de Strasbourg*, 1872.

§ V. — Lésions vitales et organiques de la choroïde

1° Hypérémie et inflammations (choroïdites).

La choroïde, dont les nombreux vaisseaux servent non-seulement à sa nutrition propre, mais encore à celle des autres parties constituantes du globe oculaire, est fréquemment le siége de troubles circulatoires qui peuvent aboutir à l'inflammation de cette membrane.

L'*hypérémie congestive*, décrite isolément par la plupart des ophthalmologistes, est le plus souvent impossible à reconnaître avec certitude, même avec l'aide de l'ophthalmoscope, attendu que la coloration plus ou moins rouge du fond de l'œil ne dépend pas seulement de l'injection plus ou moins vive des vaisseaux choroïdiens, mais surtout du degré de pigmentation de la couche épithéliale.

Le diagnostic de l'hypérémie choroïdienne repose sur l'existence de signes rationnels que nous nous bornerons à énumérer rapidement. En première ligne, et parmi les signes objectifs, il faut noter l'injection périkératique portant surtout sur les veines ciliaires antérieures, qui sont augmentées de volume et deviennent tortueuses. A cet état d'hypérémie vient se joindre le plus souvent une légère suffusion séreuse au-dessous de la conjonctive bulbaire.

Si l'hypérémie se prolonge, un léger trouble survient dans l'humeur aqueuse où flottent des débris de cellules épithéliales, mais dans ces cas il ne s'agit déjà plus d'un simple trouble circulatoire et il commence à se produire des altérations de tissu.

Les phénomènes subjectifs consistent en un sentiment de plénitude dans l'œil, quelquefois de faibles douleurs spontanées ou provoquées par la pression, une sensibilité exagérée à la lumière, une fatigue survenant rapidement dans les travaux de lecture et d'écriture.

Les symptômes de l'hypérémie choroïdienne se montrent fréquemment chez les individus myopes ou hypermétropes qui sont obligés de se livrer à des efforts d'accommodation exagérés. L'influence prolongée de la lumière vive, artificielle, peut être aussi une cause occasionnelle de congestion choroïdienne. Les troubles circulatoires d'ordre mécanique, résultant d'affections cardiaques ou d'obstacles apportés au cours du sang dans les vaisseaux de l'abdomen, peuvent retentir sur la choroïde.

Enfin, l'hypérémie de la choroïde peut n'être que le premier degré de la choroïdite; aussi les deux affections se confondent-elles souvent au point de vue de l'étiologie et du traitement.

L'inflammation de la choroïde ou *choroïdite* revêt différentes formes. Tantôt limitée à la membrane, elle en occupe la totalité ou la presque totalité (*choroïdite généralisée*); tantôt elle reste circonscrite aux parties antérieure ou postérieure (*cyclite*, *sclérо-choroïdites postérieure* et *anté-*

rieure); tantôt enfin l'inflammation envahit en même temps l'iris et la choroïde (*irido-choroïdite*).

A. *Choroïdite généralisée.*

On doit en admettre quatre variétés principales, d'après la nature des lésions anatomiques. Ces quatre variétés sont : a. la *choroïdite séreuse;* b. la *choroïdite plastique ou exsudative;* c. la *choroïdite purulente,* et d. la *choroïdite disséminée* (*atrophique* et *exsudative*).

FALLOT, *Quelques mots sur la choroïdite* (*Ann. d'oculistique*, t. XX, p. 133). — ROSER, *Zur Lehre von der Choroiditis* (*Arch. für phys. Heilkunde*, vol. XII, 1852). — HULKE, *Morbid anatomy of the choroid* (*Ophth. Hospit. Reports*, 1858, n° 2, p. 67). — GUÉPIN, *De la congestion choroïdienne* (*Ann. d'oculistique*, 1859, t. XLI, p. 93). — SCHULTZE, *De la choroïdite syphilitique* (Thèse de Paris, 1859). — SCHWEIGGER, *Zur pathologischen Anatomy der Choroidea* (*Arch. für Ophthalmology*, vol. IX, p. 192).

a. *Choroïdite séreuse.*

ÉTIOLOGIE. — Très-rare dans le jeune âge et la vieillesse, cette affection est surtout fréquente entre vingt et quarante ans. Elle succède parfois à l'action du froid humide, mais son développement paraît le plus souvent lié à l'existence de diverses diathèses, telles que la goutte, le rhumatisme, la syphilis. La choroïdite séreuse peut survenir à l'époque de la ménopause et coïncider parfois avec des troubles de la menstruation ou avec la suppression de flux hémorrhoïdaux. Enfin il importe de savoir que la choroïdite séreuse se montre fréquemment comme la première manifestation de l'ophthalmie sympathique.

SYMPTOMATOLOGIE. — La choroïdite séreuse affecte le plus souvent un début insidieux; les malades se plaignent de légers troubles de la vue, en particulier de mouches volantes; il n'est pas rare de voir la maladie succéder à une iritis séreuse ayant déjà provoqué la formation d'un léger pointillé sur la membrane de Descemet et un trouble peu accusé de l'humeur aqueuse. C'est parfois quand la maladie a complétement disparu sur ce point que le tractus uvéal commence à être pris à son tour et qu'apparaissent les premiers symptômes de la choroïdite.

Les signes objectifs sont peu accusés : l'injection périkératique est faible, il n'existe pas de chémosis, la cornée n'a rien perdu de sa transparence, et à part un léger trouble de l'humeur aqueuse, il serait fort difficile de trouver quelque chose d'anormal dans l'intérieur de l'œil. Il peut pourtant à certains moments survenir de véritables poussées aiguës; l'injection des vaisseaux ciliaires antérieurs devient alors très-vive, il y a de la photophobie, l'épithélium cornéen perd de sa transparence, le bord de la cornée s'ulcère circulairement et indique le trouble profond apporté dans la nutrition de cette membrane. Si l'on explore le globe de l'œil à ce moment, on sent que la tension intra-oculaire est augmentée,

phénomène dû à l'hypersécrétion résultant du trouble circulatoire, et les nerfs ciliaires comprimés donnent naissance à des douleurs fort vives.

L'ophthalmoscope permet de reconnaître certaines altérations de la choroïde. La couche épithéliale imbibée par le liquide a subi une véritable macération, elle est altérée, a disparu par places; cette désorganisation est plus prononcée sur les régions équatoriales, et quand l'œil est dilaté par l'atropine on peut voir des portions de la choroïde dépouillées de la couche pigmentaire et montrant ainsi à l'observateur les gros troncs vasculaires et le stroma. Ce n'est qu'au début de la maladie qu'on peut apercevoir ces altérations; à une certaine période, le corps vitré devient tellement trouble qu'on ne voit plus le fond de l'œil qu'à travers un nuage.

FIG. 61. — Choroïdite séreuse à son début.

Il importe de se rendre compte de l'état du corps vitré, et ici l'ophthalmoscope rend d'importants services. Pour voir les corps flottants peu accusés il faut employer un éclairage faible et un miroir plan (*miroir de Coccius*), sans interposition de lentille, comme pour l'examen à l'image droite. En faisant exécuter à l'œil du malade des mouvements alternatifs en haut et en bas, on voit les corps flottants passer dans le champ pupillaire; on peut ainsi se renseigner sur leur nombre, leur siége, leur forme, et sur le degré de consistance ou de ramollissement du corps vitré.

PRONOSTIC. — La choroïdite séreuse est celle dont le pronostic est le moins grave et qui cède le plus facilement à un traitement approprié. Il importe toutefois de dire que la marche de la maladie est fort longue et présente des alternatives d'aggravation et d'amélioration. Abandonnée à elle-même, elle entraîne des troubles nutritifs très-graves; le corps vitré devient de plus en plus floconneux, de légères opacités ne tardent pas à se montrer dans le cristallin, il se produit des synéchies, enfin la vision diminue de plus en plus et finit pas disparaître complétement.

b. *Choroïdite exsudative.*

ÉTIOLOGIE. — La choroïdite exsudative se montre parfois spontanément sans qu'on puisse lui assigner un point de départ étiologique précis. On la voit survenir particulièrement chez les enfants comme complication des affections typhoïdes et méningitiques; elle apparaît aussi chez l'a-

dulte à la suite de maladies graves ayant amené une perturbation profonde dans les forces de l'économie. Enfin les diverses diathèses paraissent jouer un grand rôle dans la production de la maladie : telles sont les diathèses rhumatismale, arthritique, syphilitique.

Symptomatologie. — Dans la choroïdite exsudative les symptômes sont beaucoup plus accusés que dans la forme précédente, et il existe peu de maladies qui portent à l'organe visuel une atteinte aussi profonde.

L'injection périkératique, toujours intense, peut devenir considérable et s'accompagner de chémosis bulbaire, indice de l'embarras survenu dans la circulation choroïdienne. La cornée et l'humeur aqueuse perdent leur transparence; on voit apparaître dans la chambre antérieure divers produits morbides, tantôt du sang (*hypohæma*), tantôt des masses exsudatives qui, encombrant le champ pupillaire, abolissent rapidement la vision distincte. Si les exsudats sont moins abondants, ils peuvent ne recouvrir que les parties antérieures centrales du cristallin, sans se répandre dans la chambre antérieure; mais ils occasionnent toujours des troubles fonctionnels fort graves.

L'iris participe généralement plus ou moins à l'inflammation; son aspect brillant et poli a disparu, il devient plus terne, plus paresseux dans ses mouvements, et réagit moins facilement quand il est impressionné par la lumière. Il s'est produit une *irido-choroïdite*. Souvent alors la pression intra-oculaire augmentant, les nerfs ciliaires sont comprimés et occasionnent au malade des douleurs violentes qui peuvent devenir intolérables et ne cèdent qu'à la détente produite par une paracentèse de la chambre antérieure.

L'examen ophthalmoscopique a ici peu d'importance; il ne peut être d'un utile secours que lorsque les milieux transparents ne sont pas altérés, ce qui est rare. D'habitude, dès les premiers jours de la maladie, le corps vitré entravé dans sa nutrition devient trouble, se remplit d'opacités et rend impossible l'examen du fond de l'œil. Ces altérations graves survenues dans les milieux transparents de l'œil rendent compte des troubles fonctionnels considérables accusés par les malades. L'acuité visuelle baisse en effet rapidement et se réduit bientôt à une simple perception lumineuse quantitative.

Pronostic. — La marche de la maladie est souvent, en dépit des efforts faits pour l'enrayer, des plus funestes, et son pronostic toujours grave. Dans ces cas, on voit se produire, au bout d'un certain temps, des décollements rétiniens plus ou moins étendus, dont la présence s'annonce par des lacunes correspondantes du champ visuel, finissant par faire disparaître même toute perception lumineuse quantitative. Puis survient peu à peu, probablement par suite de l'oblitération des vaisseaux de la choroïde, une atrophie générale de toutes les membranes et de l'organe lui-même. Cette atrophie s'annonce par un aplatissement d'abord peu marqué au niveau de l'insertion des muscles droits, points où la

sclérotique est le plus comprimée, et par une résistance de moins en moins grande du globe oculaire à la pression du doigt. Le cristallin, rapetissé dans son volume, devient le siége de dépôts capsulaires d'un blanc laiteux, crayeux, parfois de véritables dépôts de sels calcaires. Sa surface antérieure se soude complétement à l'iris, dont le tissu s'atrophie peu à peu.

Quand, à la suite de ces altérations graves, des masses exsudatives, après avoir décollé, désorganisé la rétine, se sont répandues dans le corps vitré, les parties antérieures (cornée, humeur aqueuse, cristallin) peuvent avoir conservé leur transparence, et en examinant à l'éclairage oblique ou même simplement à la lumière solaire, le fond de l'œil apparaît avec une teinte jaunâtre qui pourrait en imposer pour une affection de mauvaise nature. Souvent, en effet, cette maladie, qui se montre chez les enfants à la suite d'affections typhoïdes ou méningitiques, pourrait être confondue à ce simple aspect avec le gliôme rétinien, maladie assez commune dans la première enfance.

Le diagnostic différentiel entre ces deux affections est donc très-important à établir, mais on doit avouer qu'il est parfois très-difficile. A part les commémoratifs, les deux seuls signes qui ont quelque valeur sont les suivants : 1° la coloration du gliôme vu surtout à la lumière solaire est plus jaunâtre, plus brillante que celle des produits de la choroïdite; 2° dans la première affection où il se produit une tumeur dans la cavité oculaire, la tension est en général augmentée, tandis qu'elle reste la même ou diminue dans la choroïdite.

c. *Choroïdite purulente.*

Dans cette variété de choroïdite, qui succède le plus souvent aux traumatismes et aux opérations chirurgicales qu'on pratique sur l'œil, en particulier à l'extraction de la cataracte, on voit survenir dès le début des symptômes graves. L'injection périkératique et le chémosis ne restent pas limités, comme précédemment, à la conjonctive bulbaire, le gonflement envahit les paupières qui rougissent et se tuméfient, et si ce n'était l'absence complète de sécrétion purulente, on pourrait croire au premier abord à une ophthalmie purulente. La capsule de Ténon, le tissu cellulaire mince et lamelleux qui le sépare de la sclérotique s'enflamment aussi en produisant un léger degré d'exophthalmie.

La vision est complétement abolie dès les premiers jours de la maladie. Les douleurs sont très-accusées, elles irradient dans le front, les tempes, envahissant parfois toute la tête. Le malade est inquiet, agité, dans cette période d'état il y a souvent des phénomènes généraux; température s'élève, la peau est chaude et sèche, le pouls dur et fréquent.

Bientôt la chambre antérieure se remplit de pus; on ne peut plus apercevoir le contour de l'iris, et la cornée, dont la face postérieure est recou-

verte de pus, apparaît avec une teinte jaunâtre. S'il ne se produit pas de perforation spontanée, ou si l'on ne débride pas l'enveloppe sclérotical, les douleurs qu'éprouve le malade peuvent acquérir un degré d'intensité extrême et ne cèdent que lorsque l'œil est complétement désorganisé, ou qu'il s'est fait une perforation et une rupture spontanée de la cornée, ce qui est une terminaison fréquente. Nous reviendrons d'ailleurs sur ce sujet en parlant du phlegmon de l'œil.

d. *Choroïdite disséminée (atrophique et exsudative).*

Sous le nom de *choroïdite disséminée*, nous décrirons les lésions de la choroïde que l'on peut rapporter tantôt à des exsudats, tantôt à des atrophies de cette membrane. Il est souvent, en effet, très-difficile de décider au moyen de l'ophthalmoscope si les altérations sont de nature atrophique ou exsudative, et, de plus, l'atrophie n'est souvent qu'une période plus avancée de l'exsudat.

Nous venons de dire que la choroïdite atrophique succède souvent à la choroïdite exsudative; dans d'autre cas, cependant, l'origine inflammatoire de l'atrophie choroïdienne pourrait être contestée. Son étiologie est alors fort obscure. Elle se développe souvent sur les yeux myopes, au pourtour des staphylomes, et s'étend d'arrière en avant.

Symptomatologie. — Les *plaques exsudatives* se présentent à l'ophthalmoscope sous forme de taches plus ou moins larges, blanchâtres, dissé-

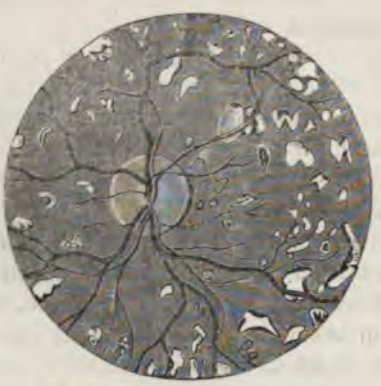

Fig. 62. — Choroïdite exsudative et atrophique.

Fig. 63. — Choroïdite aréolaire (Forster).

minées d'une façon irrégulière dans le fond de l'œil. Elles font parfois une légère saillie sur la surface où elles reposent, et sont uniformément entourées par un rebord pigmentaire. Dans les intervalles qui les séparent, le tissu choroïdien n'est pas altéré. Lorsque ces caractères sont bien tranchés, on est en droit d'affirmer qu'il s'agit d'exsudats.

Forster (1) a décrit le premier une forme particulière de choroïdite exsudative (*choroïdite aréolaire*), dans laquelle les exsudats se présentent sous forme de boutons saillants, disséminés dans toute l'étendue de la choroïde et concentriquement à la macula. Ces exsudats se forment à la surface de la choroïde, refoulent les parties externes de la rétine et peuvent donner ainsi naissance à des lésions fort graves. Cette maladie, assez rare, paraît reconnaître presque exclusivement pour point de départ la syphilis et se rencontre d'habitude dans la période de transition des accidents secondaires aux accidents tertiaires.

Les *plaques atrophiques* de la choroïde présentent les caractères suivants : au début, le pigment de la couche épithéliale commence à disparaître, laissant ainsi entrevoir le stroma et les vaiseaux choroïdiens; le pigment du stroma étant résorbé à son tour, les vasa vorticosa se dessinent nettement sur la choroïde atrophiée qui prend un aspect blanchâtre. Si le tissu continue à s'amincir ces plaques deviennent brillantes, chatoyantes, ce qui est dû au reflet de la lumière sur la sclérotique mise à nu. Autour de ces plaques blanchâtres, on voit se produire, de préférence le long des vaisseaux, des accumulations de pigment qui ressortent avec une grande netteté sous forme de taches noirâtres.

J'ajouterai que bien souvent on trouve des plaques qui participent à la fois des caractères de l'exsudat et de l'atrophie, cette dernière n'étant parfois qu'un degré plus avancé de la même lésion.

Les *troubles fonctionnels* accusés par les malades consistent dans la présence de *mouches volantes*, ce qui dénote souvent une altération notable du corps vitré, et de *scotomes* ou lacunes du champ visuel correspondant aux points où la choroïde est atrophiée. Quand la maladie fait des progrès et intéresse la macula, la vision centrale s'abolit et peut se perdre complétement.

TRAITEMENT. — Il varie nécessairement selon la variété de choroïdite à laquelle on a affaire. Lorsqu'il s'agit d'une choroïdite spécifique, les mercuriaux et l'iodure de potassium doivent être prescrits selon les règles ordinaires. Si la maladie semble liée à quelque trouble de la circulation générale (suppression des menstrues ou du flux hémorrhoïdal), comme cela a lieu fréquemment dans la choroïdite congestive et séreuse, on s'efforcera, par l'usage des moyens habituels, de régulariser le flux menstruel et de rappeler la congestion des veines hémorrhoïdales. A ce point de vue, et, sauf contre-indication particulière, les purgatifs fréquemment renouvelés conviennent généralement par la dérivation qu'ils déterminent vers l'abdomen. Les pédiluves et les maniluves irritants agiront de la même manière. Enfin, dans certaines formes aiguës, on pourrait administrer le calomel à doses fractionnées et jusqu'à salivation.

Localement, on prescrira les sangsues et les ventouses scarifiées aux

(1) *Ophthalm. Beiträge.* Berlin, 1862, p. 97.

tempes et aux apophyses mastoïdes, en proportionnant les émissions sanguines à la force du sujet et à l'intensité des phénomènes locaux. Les frictions belladonées autour de l'œil, les vésicatoires volants seront surtout indiqués dans le cas de douleurs vives; on pourra aussi avoir recours, dans ces conditions, à l'usage d'un collyre à l'atropine. Enfin la choroïdite purulente, parvenue à sa dernière période, réclame le même traitement que le phlegmon de l'œil, c'est-à-dire l'ouverture large du globe.

Il va sans dire que, dans toute choroïdite, le repos de l'organe est de rigueur. La choroïdite atrophique, en particulier, réclame l'abstention de tout travail assidu des yeux et surtout à la lumière artificielle.

B. *Choroïdites circonscrites.*

a. *Cyclite.*

On trouve dans un grand nombre d'ouvrages d'ophthalmologie décrite sous le nom de *cyclite* l'inflammation des parties antérieures du tractus uvéal, du corps ciliaire. Cette forme de choroïdite limitée, circonscrite, ne s'étendant ni à l'iris en avant, ni à la choroïde en arrière, est assez rare.

L'examen opthalmoscopique ne fournit pas toujours des éléments de diagnostic, car les lésions siégeant dans les parties équatoriales de l'œil peuvent, même quand la pupille est dilatée par l'atropine, échapper aux investigations. On a indiqué, comme signes cliniques appartenant en propre à cette maladie, un rétrécissement marqué du champ visuel et une sensibilité accusée à la pression de la région ciliaire. Parfois aussi cette maladie s'annonce par des épanchements de sang, de pus (*cyclite purulente*), qui se font tout à coup dans la chambre antérieure; elle donne enfin souvent naissance à des corps flottants du corps vitré qui tourmentent beaucoup les malades.

La cyclite reconnaît du reste les mêmes causes que la choroïdite et est justiciable du même traitement.

b. *Scléro-choroïdite postérieure.*

En décrivant les anomalies congénitales de la choroïde, nous verrons qu'il existe, dans les forts degrés de myopie, une affection très-commune, caractérisée par une atrophie circonscrite, limitée le plus souvent sous forme de croissant au bord interne du nerf optique. Cette affection congénitale reste souvent stationnaire; d'autres fois au contraire elle prend une marche progressive, l'atrophie choroïdienne envahissant les parties saines qui bordaient le staphylome. C'est à la maladie caractérisée par ce processus morbide progressif, envahissant, qu'on a donné le nom de *scléro-choroïdite postérieure.*

Symptomatologie. — Hâtons-nous de dire que si, d'après ce qui pré-

cède, la scléro-choroïdite postérieure frappe souvent les yeux atteints déjà de staphylome postérieur, elle peut intéresser aussi ceux qui n'en ont pas. La seule différence qui existe alors, c'est que, dans le premier cas, le processus atrophique commence à envahir les parties saines à partir de la limite staphylomateuse, tandis que, dans le second cas, les lésions se produisent immédiatement au pourtour du nerf optique.

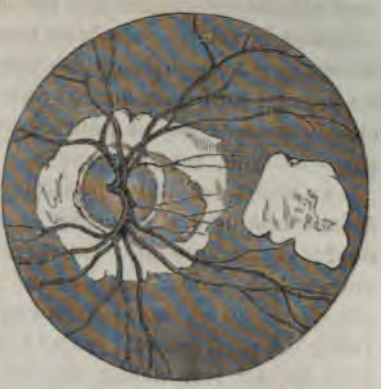

Fig. 64. — Scléro-choroïdite postérieure.

Nous insistons sur ce fait caractéristique de la scléro-choroïdite postérieure et qui empêche de la confondre avec le staphylome, à savoir la marche envahissante de la maladie. L'examen ophthalmoscopique devra donc principalement porter sur ce point : Y a-t-il envahissement du tissu sain par le processus morbide ?

Quand la portion de la choroïde qui entoure le staphylome tend à être envahie, voici ce que l'on observe : Tout d'abord les contours du staphylome, qui d'ordinaire tranchent par un bord fortement pigmenté sur le fond rouge de l'œil, perdent leur netteté, le pigment disparaît par places pour s'accumuler davantage sur d'autres points. Les parties de la choroïde voisines du staphylome prennent une teinte de plus en plus claire ; ce changement de coloration est dû à la disparition du pigment des cellules de la couche épithéliale de la choroïde, puis de celles du stroma, et finalement à l'atrophie progressive du tissu choroïdien. Ces altérations n'envahissent pas une grande étendue à la fois ; elles se produisent par places, par îlots, séparés d'abord les uns des autres par des espaces de tissu sain ; ce n'est que lorsque tous ces îlots se sont réunis qu'on voit le fond de l'œil occupé par une vaste tache blanchâtre, parsemée çà et là d'amas pigmentaires qui tranchent nettement sur la teinte générale du fond de l'œil. A ce moment, le pigment de la couche épithéliale et du stroma ayant disparu, les vaisseaux choroïdiens deviennent visibles et se distinguent facilement, par leur teinte pâle et leur direction, des vaisseaux rétiniens qui passent au-devant d'eux. Quand l'atrophie choroïdienne est extrêmement accusée, les vaisseaux choroïdiens disparaissent à leur tour, ne laissant que quelques traces, et la teinte du fond de l'œil prend un aspect nacré dû aux reflets de la sclérotique qui est presque à nu.

En explorant l'œil avec soin, on constatera la présence de flocons sombreux dans le corps vitré. Leur extrême mobilité est souvent un indice du ramollissement, de la fluidité du milieu dans lequel ils se trouvent.

Dans la période active du processus morbide, il existe une hypérémie

du nerf optique, mais il ne faut pas oublier que cette hypérémie peut paraître exagérée par un effet de contraste, les parties avoisinantes du nerf optique présentant une teinte plus blanchâtre que d'habitude.

Quand la scléro-choroïdite postérieure envahit un œil qui jusque là n'avait pas de staphylome, les lésions qui se produisent sont absolument les mêmes, sauf que, au lieu de commencer au voisinage du staphylome, elles commencent au pourtour du nerf optique, principalement à la partie externe, vers la macula.

La plupart des individus atteints de scléro-choroïdite postérieure, possédant déjà un certain degré de myopie, accusent une augmentation du degré de leur myopie; les verres qui auparavant leur suffisaient pour voir de loin ne leur conviennent plus, et ils sont obligés d'en prendre de plus forts; en un mot, ils trouvent que leur myopie *progresse*, ce qui, du reste, est parfaitement juste. A l'atrophie des membranes profondes se joint bientôt leur défaut de résistance; elles se laissent distendre plus facilement par la pression intra-oculaire, d'où allongement de l'axe antéro-postérieur de l'œil et en réalité augmentation de la myopie. Ainsi s'explique la relation qui existe entre la *myopie progressive* et la scléro-choroïdite postérieure.

La plainte la plus fréquente des malades porte sur la présence de mouches volantes qui s'agitent constamment dans leur champ visuel. Ce symptôme, qui n'est pas grave par lui-même et n'entraîne pas un trouble fonctionnel considérable, les tourmente pourtant beaucoup, parce qu'il attire constamment leur attention. Or, plus celle-ci est éveillée, plus les mouches volantes sont perçues distinctement.

Bien qu'ils n'aient pas une photophobie intense, les malades évitent avec soin l'influence d'une lumière trop vive; s'ils s'obstinent à travailler le soir, les yeux deviennent larmoyants, douloureux, et ils sont obligés d'interrompre leurs travaux. Sans être douloureux, le globe de l'œil est plus sensible, les malades éprouvent un sentiment de pesanteur, de tension qu'ils localisent dans le fond de leur œil.

Enfin le degré de l'*acuité visuelle* diminue constamment. Ce symptôme est en rapport avec l'étendue et le siége des lésions du fond de l'œil, et si la macula est envahie, la vision centrale peut être entièrement abolie.

Diagnostic. — Les détails dans lesquels nous sommes entrés en faisant l'exposé des signes ophthalmoscopiques nous dispenseront d'insister sur le diagnostic différentiel. On évitera en effet la confusion avec le staphylome postérieur en constatant que, dans celui-ci, les limites de l'atrophie sont nettes et précises, tandis qu'au contraire elles sont diffuses et en voie de développement dans la scléro-choroïdite; dans le premier cas, l'image ophthalmoscopique vue à différentes époques sera toujours la même, tandis que, dans le second cas, l'image du fond de l'œil pourra notablement changer pendant l'intervalle des examens, ce qui permettra de constater ainsi la progression plus ou moins rapide du mal.

Pronostic. — Bien que souvent fort lente, la marche de la scléro-cho-

roïdite est généralement progressive et peut devenir inquiétante, surtout si l'on n'écarte pas les causes qui lui ont donné naissance; livrée à elle-même, elle peut offrir une certaine tendance à se généraliser ou à envahir la région de la macula, circonstances qui rendent alors le pronostic fort grave.

ÉTIOLOGIE. — La scléro-choroïdite postérieure survient principalement chez les myopes à la suite de travaux de lecture exagérés; aussi l'observe-t-on principalement pendant la période de la vie consacrée aux études, c'est-à-dire de dix-huit à vingt-cinq ans. Elle est fort rare chez les gens de la campagne et chez ceux qui n'exigent de leurs yeux aucun effort soutenu d'accommodation. Chez les myopes, l'emploi de verres mal choisis en est aussi souvent la cause. De Graefe a insisté sur l'insuffisance musculaire des droits internes chez les myopes, qui, d'après lui, aurait une grande influence sur le développement de la myopie progressive, affection presque constamment liée à l'existence d'une scléro-choroïdite postérieure.

Autant les causes locales que nous venons d'énumérer ont une influence incontestable, autant est obscure l'action des causes générales sur la production de cette maladie.

TRAITEMENT. — On devra autant que possible condamner au repos l'organe malade et ne tolérer la lecture que pour les choses absolument nécessaires; les malades devront avoir pour leurs travaux un pupitre élevé, de façon à ne jamais incliner la tête et à éviter ainsi l'action congestive mécanique de la pesanteur. Enfin le choix des verres correcteurs chez les myopes sera fait avec tout le soin nécessaire.

Dans les cas où la maladie offre une marche plus aiguë, il sera utile de faire de temps à autre à la tempe des applications de ventouses, et principalement de ventouses Heurteloup, suivies d'un repos absolu dans l'obscurité pendant vingt-quatre heures et de frictions stimulantes autour de l'orbite. La plupart des auteurs recommandent aussi à l'intérieur l'emploi des mercuriaux, en particulier des préparations de sublimé à la dose de 1 centigramme par jour.

c. *Scléro-choroïdite antérieure.*

On décrit sous ce nom une forme particulière de choroïdite atrophique, dans laquelle le processus morbide se localisant dans les parties antérieures de la choroïde offre peu de tendance à se généraliser et à envahir la totalité de cette membrane.

SYMPTOMATOLOGIE. — On peut, au moyen de l'ophthalmoscope, arriver à constater l'existence de plaques atrophiques dans les parties antérieures de la choroïde, mais pour cela il y a deux précautions importantes à prendre : la première, c'est de dilater la pupille *ad maximum* au moyen de l'atropine; la deuxième, c'est de faire regarder le malade dans toutes les directions *extrêmes*. Si l'on néglige ces deux moyens,

des plaques atrophiques situées au-delà des régions équatoriales peuvent échapper aux investigations.

A part leur siége particulier, ces lésions anatomiques ne diffèrent pas de celles que nous avons décrites en parlant de la scléro-choroïdite postérieure; nous n'y reviendrons donc pas. Même teinte blanchâtre, de plus en plus éclatante suivant le degré d'atrophie; même accumulation anormale du pigment autour de ces plaques. Au début de la maladie, il est rare qu'elles occupent toute une zone circulaire de la choroïde; le plus souvent elles restent circonscrites sur un point, et ce n'est que peu à peu et dans une période assez avancée qu'elles s'étendent sur une zone circulaire. En dehors de ces lésions souvent difficiles à constater à cause de leur position excentrique, on ne rencontre parfois aucune autre altération du fond de l'œil; dans certains cas pourtant, il existe au pôle postérieur un état analogue à celui des parties antérieures, une scléro-choroïdite postérieure.

Il importe de signaler que le plus souvent on pourra constater à l'ophthalmoscope la présence de *corps flottants* dans le corps vitré, qui expliqueront très-bien les *mouches volantes* dont se plaignent constamment les malades. Ce dernier symptôme a une valeur telle, que, lorsqu'il est nettement accusé, on ne doit jamais négliger d'explorer les parties équatoriales de la choroïde, où l'on découvrira souvent le siége de la maladie.

Quand l'atrophie choroïdienne est peu accusée, l'aspect extérieur du globe oculaire n'offre rien d'anormal, mais au fur et à mesure que l'amincissement se produit et que le trouble nutritif s'étend au tissu sclérotical lui-même, on voit survenir des changements à la surface du globe oculaire. Ces changements consistent dans la coloration anormale que prend la sclérotique et dans la déformation qu'elle subit. Au niveau des points les plus amincis, l'enveloppe sclérotical prend une teinte bleuâtre qui devient de plus en plus foncée au fur et à mesure que l'amincissement fait des progrès; puis il se forme des ectasies, tantôt partielles, tantôt totales, suivant l'envahissement de la maladie.

Dans certains cas particuliers, qu'on pourrait presque considérer comme une *forme aiguë* de la maladie, la sclérotique s'injecte vivement et prend alors une coloration *rouge vineuse* tout à fait caractéristique. Si la maladie suit une marche progressive, la cornée perd sa transparence, son tissu s'opacifie lentement sur certains points sans présenter pourtant de traces d'inflammation ni d'ulcération. Ces opacités sont ici le résultat d'un trouble nutritif.

Au premier rang des *signes subjectifs* nous devons signaler l'apparition de *mouches volantes*. Celles-ci se présentent avec les formes les plus diverses : tandis qu'au début elles n'apparaissent que lorsque le malade regarde une surface uniformément éclairée, elles se montrent plus tard d'une manière permanente, et déterminent une gêne pénible. Le processus atrophique affaiblissant la résistance de l'enveloppe sclérotical, celle-ci

se laisse distendre par la pression intra-oculaire, l'axe antéro-postérieur s'allonge, et il survient de la *myopie*. La vision des objets éloignés devient de plus en plus confuse et il est facile de constater, au moyen de verres concaves, que ce trouble fonctionnel doit être rattaché en partie à un changement survenu dans le système dioptrique de l'œil.

Si l'on explore avec soin le champ visuel, on pourra constater souvent des *scotomes* correspondant aux parties malades et un véritable rétrécissement périphérique du champ visuel quand la maladie a envahi tout le pourtour de l'œil.

DIAGNOSTIC. — La seule erreur qu'on risque de faire en présence de la scléro-choroïde antérieure, c'est de la méconnaître. Son siége particulier, en effet, lui permet d'échapper souvent à une investigation superficielle; mais une fois les lésions constatées, elles sont tellement nettes et caractéristiques, qu'il est difficile de confondre l'affection avec aucune autre.

PRONOSTIC. — Bien que souvent limitée aux parties antérieures de la choroïde, la maladie peut se généraliser et envahir la totalité de cette membrane. D'autres fois, tout en restant limitée dans les parties antérieures, elle produit de telles lésions du côté de la sclérotique qui s'amincit outre mesure, et de la cornée qui devient de plus en plus trouble, que le pronostic est fort grave. Cependant, un traitement bien dirigé peut enrayer la marche du processus morbide et faire disparaître certains troubles, tels que les mouches volantes, si gênantes pour le malade. Quant aux parties qui ont été envahies, il est bien évident qu'elles ne peuvent jamais recouvrer leurs propriétés physiologiques.

Au point de vue de l'ÉTIOLOGIE et du TRAITEMENT, nous sommes obligés de renvoyer à ce que nous avons déjà dit pour les choroïdites atrophiques en général; car, à part cette particularité, en somme d'ordre secondaire, de la localisation du processus morbide, le point de départ est le même. Toutefois la forme aiguë, dans laquelle le tissu sclérotical injecté, rouge vineux, prend au moins une aussi grande part que la choroïde au processus morbide, paraît devoir être rattachée souvent à l'existence de la diathèse rhumatismale.

Dans le cas où la cornée s'opacifie, quelques observateurs ont tenté d'enrayer ce trouble nutritif en pratiquant l'*iridectomie*. Ce moyen paraît avoir donné parfois d'assez bons résultats, tandis que, dans d'autres cas, l'influence de l'opération a été, sinon funeste, tout au moins négative.

C. *Irido-choroïdite.*

Nous avons décrit isolément les maladies de l'iris et de la choroïde; toutefois, dans maintes circonstances, ces deux maladies peuvent exister simultanément et produire ainsi une *irido-choroïdite*. Les liens anatomiques étroits qui unissent la choroïde et l'iris expliquent bien l'enva-

hissement successif de ces deux membranes. L'irido-choroïdite apparaît donc souvent comme état morbide consécutif à une iritis ou à une choroïdite, mais elle peut aussi survenir d'emblée et subitement.

Quel que soit le mode d'apparition, nous trouverons ici comme symptômes l'ensemble de ceux qui appartiennent à l'iritis et à la choroïdite. Nous retrouverons aussi les mêmes variétés anatomiques : irido-choroïdites *séreuse*, *exsudative*, *suppurative*.

Ce serait répéter ce que nous avons déjà dit en parlant de l'iritis et de la choroïdite que de vouloir énumérer tous les symptômes observés dans l'irido-choroïdite. Cette dernière maladie n'a pas, en effet, de caractères qui lui soient propres. Ses symptômes résultent de l'association simultanée de ceux de l'iritis et de la choroïdite.

Nous noterons encore, comme présidant à la production de l'irido-choroïdite, les mêmes conditions étiologiques locales ou générales que nous avons signalées dans les pages précédentes. Nous ferons seulement observer qu'une des causes les plus fréquentes de l'irido-choroïdite se trouve dans l'existence de synéchies postérieures et antérieures qui entravent le jeu physiologique de l'iris et produisent un tiraillement dans son insertion ciliaire et dans les nerfs ciliaires.

On a vu que le moyen le plus efficace de faire cesser l'iritis chronique à rechute et qui a une grande tendance à se transformer en irido-choroïdite, consiste à détruire les synéchies, soit directement (*coreclisis*), soit indirectement (*iridectomie* ou *coremorphosis*). L'application de ventouses Heurteloup, les instillations d'atropine, les mercuriaux, le traitement alcalin, arsenical, suivant les cas, trouveront ici les mêmes indications que précédemment.

2° Décollement de la choroïde.

Le premier cas de décollement de la choroïde diagnostiqué au moyen de l'ophthalmoscope a été signalé par de Graefe (1), mais l'autopsie de l'œil ne put être pratiquée.

Depuis, Ivanoff (2) a rapporté en détail la dissection d'un œil dans lequel il trouva la choroïde complétement détachée de la sclérotique et séparée d'elle par un liquide tout à fait analogue à celui que l'on rencontre dans les décollements rétiniens. La choroïde et la rétine étaient intimement unies entre elles.

Le décollement de la choroïde, qui doit probablement succéder à des hémorrhagies se produisant entre cette membrane et la sclérotique, est une maladie extrêmement rare; c'est à peine si l'on en connaît quelques cas. Elleoffre les caractères suivants : à l'ophthalmoscope, on voit dans le corps vitré une tumeur ayant une surface uniformément tendue, sans plis,

(1) *Archiv. für Ophthalm.*, t. IV.
(2) *Ibid.*, t. XI, fasc. I, p. 191.

d'une coloration foncée; outre les vaisseaux rétiniens, on peut apercevoir, d'après Liebreich, les vaisseaux choroïdiens sous-jacents. La tumeur paraît fixée avec les parties voisines, elle n'a pas de mouvement propre, de tremblement particulier, quand on fait mouvoir le globe oculaire. Si c'est du sang épanché qui a décollé la choroïde, la portion de la sclérotique qui la recouvre peut changer de teinte, et il sera bon de rechercher l'existence de ce symptôme.

On pourrait confondre le décollement de la choroïde avec celui de la rétine, mais pour éviter l'erreur on s'appuiera sur les caractères différentiels suivants. Dans le décollement rétinien, la tumeur est plissée, flottante au moindre mouvement, elle a un reflet bleuâtre et transparent, au lieu d'être fixe, unie, d'un rouge foncé, comme dans le décollement de la choroïde.

Le diagnostic deviendra plus difficile quand il s'agira de déterminer si l'on a affaire à un décollement simple de la choroïde ou à une tumeur (*sarcome* ou *mélano-sarcome*). Les caractères ophthalmoscopiques sont en effet les mêmes, et, vu la rareté extrême du décollement simple, on devra être d'une grande réserve dans le diagnostic et le pronostic. Certains caractères cliniques permettront pourtant, dans certains cas, de rejeter l'existence d'une tumeur de la choroïde : d'abord la diminution de la tension intra-oculaire, augmentée au contraire, comme on le sait, dans les cas de tumeurs; l'absence de douleurs, enfin la tendance de l'œil à s'atrophier de plus en plus, ce qui est tout différent de ce que l'on observe dans la marche du sarcome.

Dans les quelques cas connus, la maladie a résisté à tout traitement et s'est constamment terminée par l'atrophie du globe oculaire.

3° Tumeurs de la choroïde.

Les tumeurs qui prennent naissance dans le tissu choroïdien sont des *mélano-sarcomes*, des *sarcomes*, ou enfin des *mélano-sarcomes carcinomateux*. Un seul cas de *myxo-sarcome* est rapporté dans le *Traité des maladies des yeux* de Wecker (t. I, p. 545).

Symptomatologie. — Quand la maladie est à son début, que la tumeur est encore peu volumineuse, elle proémine sous forme de saillie dans le corps vitré et peut alors être aperçue au moyen de l'ophthalmoscope. Son point de départ se trouve habituellement dans la région ciliaire, d'où elle s'avance lentement vers le centre du globe derrière l'iris, et ce n'est que lorsqu'elle a envahi l'ouverture pupillaire qu'elle devient visible pour l'observateur (fig. 65).

La présence de la tumeur intra-oculaire ne tarde pas à augmenter sensiblement la tension du globe et à déterminer des *phénomènes glaucomateux*. C'est alors qu'apparaissent une injection périkératique très-accentuée et des douleurs très-vives; la cornée et les milieux transparents se troublent, le globe de l'œil est douloureux et dur au toucher. Cette

période pourrait encore être désignée sous le nom de période intra-oculaire de la tumeur.

Si l'art n'intervient pas, après une série de crises douloureuses souvent fort intenses, la tumeur perfore la sclérotique et se propage rapidement dans l'orbite. D'autres fois, c'est à travers le tronc du nerf optique lui-même que se fait la propagation. Dès que le produit morbide a envahi le tissu cellulaire de l'orbite et apparaît à l'extérieur, il augmente avec rapidité et se montre sous l'apparence d'une masse fongueuse, bourgeonnante, saignant au moindre contact.



FIG. 65. — Sarcome de la choroïde. — A, B, portion de la tumeur refoulant l'iris contre la cornée; C, portion de la tumeur occupant le champ pupillaire.

DIAGNOSTIC. — Quand la tumeur est intra-oculaire et n'a pas encore provoqué d'attaques glaucomateuses, on pourrait la confondre avec un décollement simple de la rétine, qui d'ailleurs l'accompagne souvent. Pour établir le diagnostic différentiel, on tiendra compte de la mobilité qui existe dans le décollement simple, quand on fait imprimer un mouvement au *globe de* l'œil; tandis que la rétine décollée et appliquée sur une tumeur reste fixe. En outre, dans un décollement simple, la pression intra-oculaire est généralement diminuée; elle est augmentée, au contraire, quand il s'agit d'une tumeur. Le diagnostic est beaucoup plus difficile pendant la période glaucomateuse, quand les milieux de l'œil ont perdu leur transparence; on tiendra compte alors des antécédents, du caractère continu des douleurs, enfin de la tension excessive du globe, de la marche fatalement progressive de la maladie.

Certaines tumeurs intra-oculaires, comme les gliomes de la rétine, pourraient simuler le sarcome de la choroïde; mais les premières apparaissent exclusivement chez les jeunes sujets, tandis que les sarcomes se montrent de préférence à un âge avancé.

PRONOSTIC. — Tant que les tumeurs de la choroïde sont intra-oculaires et ne provoquent pas de phénomènes inflammatoires, leur marche est lente; mais dès que la sclérotique a été perforée, la production morbide envahit le tissu cellulaire de l'orbite et augmente alors avec une effrayante rapidité. Comprimant, détruisant les minces lamelles osseuses qui servent de parois à la cavité orbitaire, la tumeur envoie des prolongements dans la cavité crânienne, et la mort ne tarde pas à survenir à la suite de complications cérébrales. C'est aussi quand la tumeur a envahi l'orbite que l'on voit la maladie se généraliser, infecter l'économie, et que des productions analogues se forment rapidement dans certains organes parenchymateux (foie, rate, ganglions lymphatiques). La mort est souvent due, dans ces cas, à cette généralisation rapide.

Le pronostic est donc fort grave, mais il peut être atténué par l'intervention du chirurgien. Si les sarcomes de la choroïde sont reconnus au

début et si l'énucléation du globe oculaire est faite avant qu'ils ne se soient propagés dans l'orbite, on a souvent la satisfaction de voir le malade sinon complétement guéri, du moins délivré d'un mal qui parfois ne récidive qu'à une époque très-éloignée. Mais dès que la tumeur s'est propagée dans l'orbite, on ne peut plus se flatter d'atteindre le même résultat, et, si complète que soit l'extirpation, la récidive est le plus souvent très-rapide.

TRAITEMENT. — Le seul traitement consiste à faire aussi rapidement que possible l'énucléation du globe de l'œil, quand la tumeur est intra-oculaire. Si elle a envahi l'orbite et si l'examen attentif des parties, l'absence de troubles fonctionnels du côté du cerveau, permettent de supposer qu'elle est encore exclusivement contenue dans l'orbite, on peut tenter l'extirpation, mais sans se faire illusion sur les chances probables d'une récidive. On devra s'abstenir de toute intervention chirurgicale, si l'on soupçonne quelque complication du côté de l'encéphale ou une généralisation de la tumeur.

4° Tubercules de la choroïde.

Les tubercules de la choroïde ont été signalés pour la première fois par Manz (1) sur le cadavre d'un sujet qui avait succombé à une phthisie granuleuse aiguë. Plus tard, Cohnheim (2), dans ses recherches d'anatomie pathologique, démontra que cette affection était beaucoup plus commune qu'on ne le croyait et devait être considérée comme une manifestation fréquente de la tuberculose aiguë généralisée. On ne possédait encore que des observations faites sur le cadavre, lorsque Galezowski (3), de Graefe et Leber (4) indiquèrent les signes ophthalmoscopiques à l'aide desquels on peut diagnostiquer sur le vivant les tubercules de la choroïde.

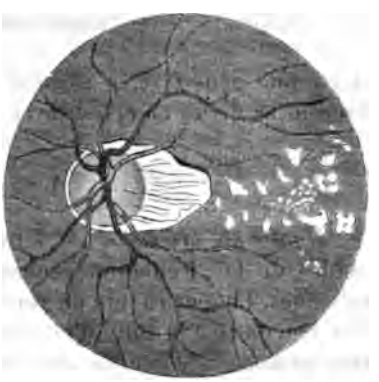

Fig. 66. — Tubercules de la choroïde sur un œil atteint de staphylôme postérieur.

Ils se présentent sous la forme de granulations grisâtres, tout à fait analogues à celles que l'on rencontre dans les autres organes, tantôt disséminées dans la choroïde, tantôt occupant de préférence le pôle postérieur de l'œil, quand elles sont peu

(1) *Archiv. für Ophthalm.*, t. IV, fasc. 2, p. 120, et t. IX, fasc. III, p. 133.
(2) *Virchow' Archiv*, mai 1867.
(3) *Archives générales de médecine*, septembre 1867.
(4) *Archiv für Ophthalm.*, t. XIV, fasc. 1, p. 183.

nombreuses. Les tubercules de la choroïde se développent d'abord dans la membrane chorio-capillaire, et ce n'est que lorsqu'ils ont acquis un certain volume qu'ils repoussent la rétine en avant et dépriment légèrement en arrière la choroïde et même la sclérotique. Ils apparaissent à l'ophthalmoscope sous la forme de points blanc-jaunâtres, autour desquels le pigment choroïdien est clair-semé. Quand ils sont plus volumineux, il est possible de constater, au moyen du déplacement parallactique de l'image, la saillie qu'ils forment au fond de l'œil.

Le diagnostic de la présence des granulations tuberculeuses dans la choroïde n'aurait réellement d'importance que si l'on pouvait, par ce moyen, reconnaître de bonne heure la phthisie granuleuse aiguë; mais on doit avouer que les autres signes de cette maladie sont si accusés quand apparaît celui-là, qu'il perd beaucoup de son importance. Il peut être pourtant utile et décisif dans des cas douteux.

Ajoutons en terminant que Cohnheim a trouvé des granulations tuberculeuses de la choroïde chez des individus qui avaient succombé à la phthisie lente et chronique, et que, par suite, cette affection n'est pas exclusivement propre à la phthisie granuleuse aiguë.

§ VI. — Lésions vitales et organiques de la rétine.

1° Troubles circulatoires de la rétine.

La rétine peut être le siége d'*hypérémie* ou d'*ischiémie*. L'*hypérémie rétinienne* se divise en *artérielle* et *veineuse*.

A. — *Hypérémie.*

a. *Hypérémie artérielle.* — L'hypérémie rétinienne accompagne les troubles de la circulation générale, et s'observe dans les palpitations cardiaques, l'hypertrophie du ventricule gauche. Le plus habituellement on la rencontre à la suite d'efforts exagérés de l'accommodation chez les *hypermétropes*. Elle complique souvent les maladies de la choroïde. Enfin l'exposition longtemps prolongée à une vive lumière paraît être aussi une cause occasionnelle assez fréquente de cette maladie.

L'hypérémie artérielle se révèle à l'ophthalmoscope par une coloration rosée du tissu papillaire, dont la blancheur normale disparaît sous l'injection des capillaires. On aperçoit parfois une striation rougeâtre qui suit la distribution des fibres nerveuses du nerf optique, et irradie à partir de la papille vers l'équateur de l'œil. Comme cette coloration est sujette à des variations individuelles fréquentes, il ne faut pas négliger quand un seul œil est malade d'examiner comparativement les deux côtés.

Les *troubles fonctionnels* consistent dans une hyperesthésie, une photo-

phobie plus ou moins accusée, une fatigue survenant rapidement dans les travaux de près, un sentiment de tension, de pesanteur dans le globe oculaire. L'acuité visuelle est rarement amoindrie; parfois même les malades présentent cette particularité curieuse de mieux distinguer les petits objets avec un faible éclairage.

Les déplétions sanguines locales, les dérivatifs sur le tube intestinal, l'emploi des verres teintés (bleu de cobalt ou fumés) sont indiqués. On ne devra jamais négliger de rechercher s'il existe une anomalie de la réfraction, car il suffira souvent de la corriger au moyen de verres convenables pour faire disparaître l'hypérémie de la rétine.

b. *Hypérémie veineuse.* — L'*hypérémie veineuse* ou *par stase* de la rétine survient lorsqu'il y a un trouble circulatoire dans le système veineux de la tête et du cou. Ses principales causes sont : les affections cardiaques, particulièrement celles du cœur droit, certaines anomalies congénitale telles que la persistance du trou de Botal. Liebreich lui a donné dans ce cas le nom de *rétinite cyanosée.* De Graefe a montré le premier que le développement de tumeurs cérébrales diminuant la cavité crânienne s'accompagnait des troubles circulatoires qui retentissaient sur la papille.

A l'ophthalmoscope, on voit, à côté des artères de la papille qui sont normales, des veines dilatées et tortueuses qui semblent parfois interrompues dans une portion de leur trajet. Les bords disparaissent dans une légère teinte blanchâtre, due à une suffusion séreuse qui s'étend le long des parois des vaisseaux. Dans les cas de cyanose, la teinte de la papille est tout à fait particulière; elle est rouge sombre, presque vineuse.

Avec l'exagération de la pression intra-veineuse disparaît le pouls veineux physiologique qui, à l'état normal, se manifeste du centre de la papille vers la périphérie.

B. — *Ischémie.*

L'ischiémie rétinienne se produit expérimentalement en comprimant le globe de l'œil. Elle s'accompagne d'affaiblissement de la vision, plus ou moins accusé selon le degré de compression, pouvant aller jusqu'à la cécité complète. Ce trouble circulatoire peut se produire spontanément. Alfred Graefe (1) l'a observé sur un enfant de cinq ans qui pendant la nuit perdit complétement la vue. Le lendemain, on constata à l'ophthalmoscope que les artères étaient filiformes, animées de pulsations isochrones au pouls. Le cœur battait cent soixante fois à la minute et très-faiblement. Alfred Graefe diagnostiqua une ischiémie de la rétine, due à une diminution de la tension générale artérielle, qui n'était plus en équilibre avec la pression intra-oculaire. Pour abaisser celle-ci, il pratiqua

(1) *Arch. für Ophthalm.*, t. VIII, 1re partie, p. 143.

sur chaque œil une iridectomie ; le succès fut complet, et la vision redevint normale.

L'ischiémie rétinienne se rencontre dans la syncope, au début de l'attaque épileptique. Dans ces conditions, elle est le résultat de l'abaissement de la tension de la circulation générale produite par l'affaiblissement des contractions du cœur. Les caractères ophthalmoscopiques sont l'amincissement des artères qui paraissent exsangues, et la présence du pouls artériel dans l'artère centrale de la rétine.

2° Lésions des vaisseaux de la rétine.

a. Varicosités. — On a observé dans les veines de la rétine des *varicosités* fort étendues. Ces cas coïncident, en général, avec une disposition analogue des veines de toute l'économie, particulièrement de la face et des paupières. Liebreich a signalé aussi cette lésion dans certains cas de glaucôme.

b. Anévrysme de l'artère centrale de la rétine. — On ne l'a observé qu'une seule fois sur le vivant, et sa description est encore fort incomplète. C'est Sous (de Bordeaux) qui a consigné le fait dans le tome LIII des *Annales d'oculistique.* Il constata à la partie inférieure de la papille une tumeur volumineuse, piriforme, rouge sombre, pulsatile et se continuant avec un vaisseau de la rétine fort aminci. Les troubles fonctionnels étaient notables.

c. Embolie de l'artère centrale de la rétine. — La première observation d'embolie de l'artère centrale de la rétine a été faite en 1859 par de Graefe (1). Depuis on en a publié un assez grand nombre de faits. C'est à cette affection qu'il faut rapporter les cas de cécité soudaine, instantanée, qui paraissaient si difficiles à expliquer avant la découverte de l'ophthalmoscope.

Symptomatologie. — Les signes ophthalmoscopiques diffèrent suivant l'époque où l'on procède à l'exploration du fond de l'œil. Immédiatement après l'accident, on trouve les artères de la papille remarquablement minces et pâles, exsangues, apparaissant comme des filaments blanchâtres; les veines ont conservé leur calibre, les bords du disque nerveux sont effacés sous la suffusion séreuse dans laquelle ils sont plongés. Un voile blanchâtre couvre les bords de la papille, s'étend dans un espace comprenant environ deux ou trois fois son diamètre, puis diminue et disparaît complétement, de telle sorte que les parties équatoriales de la rétine conservent leur transparence parfaite. La *macula* présente une particularité importante à connaître : sa teinte, qui à l'état normal est déjà plus foncée que les autres parties du fond de l'œil, s'est encore assombrie d'une façon manifeste et forme alors une véritable tache. Dans certains cas, il est facile de voir que cette tache sombre n'est autre chose qu'un foyer hémorrhagique.

(1) *Arch. für Ophthalm*, t. V, 1re partie.

Si l'on suit avec l'ophthalmoscope les diverses phases du processus morbide, on voit le nuage qui voilait les contours de la papille disparaître peu à peu et le tissu rétinien reprendre sa transparence. Le nerf optique prend une teinte blanchâtre, et au bout d'un certain temps il offre les caractères manifestes de l'atrophie. Lorsque l'examen du fond de l'œil n'est pratiqué qu'à une période éloignée du début de l'affection, l'image ophthalmoscopique est donc tout à fait différente de celle du début.

Les *troubles fonctionnels* observés dans l'embolie de l'artère centrale consistent dans une perte immédiate et complète de la vue. Ce phénoméne est pour ainsi dire pathognomonique, surtout quand il se produit pendant le jour et dans un moment où le malade se sert de la vision binoculaire. Dans les cas où l'on a observé une oblitération de l'une des principales branches de l'artère, mais non du tronc lui-même, il se produit une lacune plus ou moins étendue du champ visuel, mais non une suppression complète.

Un fait digne de remarque, c'est que les malades atteints d'embolie de l'artère centrale de la rétine accusent souvent une perte passagère de la vue, avant que celle-ci ne soit définitivement abolie. Ce phénomène, constaté par des observateurs sérieux, reste encore inexpliqué.

La perte subite de la vue est définitive, malgré les anastomoses qui existent entre les artères ciliaires courtes postérieures et l'artère centrale. Aussi certains observateurs rattachent-ils les troubles observés en pareil cas à une embolie de l'artère ophthalmique; mais il est difficile d'admettre cette dernière opinion, quand on songe que, dans la plupart des cas, on n'a observé aucun trouble dans la circulation choroïdienne.

Cette affection a été souvent constatée chez des individus qui ne présentaient aucune autre lésion apparente; mais comme elle rentre dans le groupe général des embolies, il est probable qu'elle reconnaît les mêmes causes. Les traitements employés jusqu'à ce jour pour la combattre ont été inefficaces.

3° Hémorrhagies de la rétine (rétinite hémorrhagique).

On doit comprendre sous ce titre une affection de la rétine caractérisée *uniquement* par la présence de foyers hémorrhagiques dans l'épaisseur de cette membrane. Sans cette restriction, toutes les rétinites pouvant se compliquer d'hémorrhagies, rentreraient dans la description de la maladie qui nous occupe.

Étiologie. — Les hémorrhagies de la rétine peuvent dépendre de causes générales ou locales. Parmi les premières, nous trouvons les troubles circulatoires, résultant soit d'affections cardiaques (insuffisance des valvules, hypertrophie du ventricule gauche), soit d'obstacles apportés dans la partie supérieure du corps au retour du sang vers le cœur (tumeurs

du cou, congestion encéphalique). On a signalé aussi certaines altérations du sang, comme dans le *purpura hemorrhagica*, etc.

Parmi les causes locales, on doit noter les altérations des parois des vaisseaux de la rétine, qui se rompent sous l'influence de la tension normale. D'autres fois, c'est à la suite d'une détente brusque de la pression intra-oculaire, consécutive à une paracentèse, à l'iridectomie, en particulier dans le glaucome, qu'on voit ces hémorrhagies se produire.

Symptomatologie. — Lorsqu'on examine à l'ophthalmoscope le fond d'un œil atteint de rétinite hémorrhagique, on aperçoit le long des vaisseaux de la rétine de petites taches rouges, plus foncées que les parties voisines. Ces taches, d'une étendue variable mais généralement peu considérable, ont une configuration caractéristique qu'on a comparée à une *flammèche*. Cela tient à ce que l'hémorrhagie se produisant dans la couche des fibres nerveuses qui ont toutes une direction longitudinale, le sang extravasé a une certaine tendance à se répandre dans la même direction. Tantôt les foyers hémorrhagiques sont disséminés d'une manière uniforme, tantôt ils occupent de préférence, soit les régions équatoriales, soit la région de la macula. Examinés immédiatement après leur production, ils ont une teinte rouge foncée, mais peu à peu cette coloration disparaît, et l'on voit à leur place de petites plaques blanchâtres de dégénérescence graisseuse, ou de petits amas de pigment noirâtre. Quand l'hémorrhagie s'est produite à des intervalles variables, par poussées successives, on peut trouver réunies ces différentes sortes de transformations.

Les *troubles fonctionnels* ne sont très-accusés que lorsque les hémorrhagies siégent dans la région de la macula. La vision centrale peut alors souffrir d'une façon sensible. Si, par contre, les hémorrhagies n'occupent que les parties équatoriales, les troubles de la vision sont à peu près nuls, et ce n'est quelquefois que par hasard qu'on découvre la maladie. Une plaque hémorrhagique assez étendue pourrait donner naissance à un *scotome* fixe, mais ce fait est rarement observé dans la pratique.

Diagnostic. — On pourrait confondre les hémorrhagies de la rétine avec celles de la choroïde, mais on évitera l'erreur en tenant compte des considérations suivantes : Les hémorrhagies de la choroïde se présentent sous forme de taches foncées assez larges, ayant des contours nets, arrondis, elles siégent derrière les vaisseaux rétiniens qui passent sans interruption au-devant d'elles. Les hémorrhagies rétiniennes, au contraire, ont la forme de flammèches et siégent le long des vaisseaux rétiniens qui paraissent interrompus à leur niveau.

Quand on constatera d'autres altérations de la rétine accompagnant l'hémorrhagie, comme dans la rétinite albuminurique, diabétique, etc., l'hémorrhagie ne sera plus qu'un symptôme, qu'une complication, et non plus la maladie principale. Ce qui caractérise cette dernière, c'est précisement l'absence de toute lésion autre que l'hémorrhagie.

Pronostic, traitement. — Le pronostic et le traitement sont évidem-

ment subordonnés à l'origine, au point de départ étiologique de la maladie. Les troubles de la circulation générale doivent être combattus par l'emploi de la digitale, des pédiluves sinapisés, de légers dérivatifs sur le tube intestinal; les altérations du sang par les préparations ferrugineuses, le quinquina, un régime tonique.

Comme médication locale, on pourra faire usage, pour favoriser la résorption du sang épanché, des émissions sanguines à la tempe, à la nuque, en tenant compte des forces du sujet. Pour éviter les hémorrhagies rétiniennes qui accompagnent la paracentèse ou l'iridectomie faites sur des yeux où la tension est considérable, on aura soin, en pratiquant ces opérations, de laisser écouler l'humeur aqueuse aussi lentement que possible, de façon à ne pas produire une détente brusque de la pression.

4° Inflammations (rétinites).

Avec la plupart des auteurs, nous adopterons dans l'étude des rétinites la division étiologique, et nous décrirons : A, la *rétinite idiopathique*, B, les *rétinites secondaires* ou *symptomatiques*.

On consultera avec fruit les travaux indiqués ci-dessous :

VIRCHOW, *Zur pathologischen Anatomie der Netzhaut und des Sehnerven* (*Virchow's Archiv*, t. X, p. 170). — GALEZOWSKI, *Rech. ophthalmoscopiques sur les maladies de la rétine et du nerf optique* (*Ann. d'oculistique*, t. XLIX, p. 85). — BOUSSEAU, *Des rétinites secondaires*. (Thèse de Paris, 1868.)

LÉCORCHÉ, *Altérations de la vision dans la néphrite albumineuse*. (Thèse de Paris, 1858). — LIEBREICH, *Ophthalm. Befund bei Morbus Brightii* (*Archiv f. Ophthalm.*, t. V, 2e part., p. 265). — DE GRAEFE, *Leçon sur l'amaurose albuminurique* (*Ann. d'oculistique*, 1864).

LÉCORCHÉ, *Amblyopie diabétique* (*Gaz. hebd.*, 1861, p. 717).

LIEBREICH, *Ueber Retinitis leucœmica* (*Alleg. med. centralzeitung*. Décembre 1861).

MOOREN, *Rétinite pigmentaire* (*Ann. d'oculistique*, 1859, t. XLI). — MOUCHOT, *Sur la rétinite pigmentaire*. (Thèse de Paris, 1868.)

A. — *Rétinite idiopathique.*

La rétinite dite idiopathique, qu'on ne peut rattacher à aucune cause générale, est une affection rare. On a invoqué, pour expliquer son développement, les influences extérieures, comme le travail à une lumière trop vive ou insuffisante, les efforts continus et exagérés de l'accommodation chez les hypermétropes.

SYMPTOMATOLOGIE. — Dans la rétinite, les bords de la papille sont voilés par un léger nuage. Le fond de l'œil a perdu sa coloration jaune rougeâtre habituelle; il présente un aspect grisâtre, et l'on y découvre plus difficilement l'entrée du nerf optique dont les contours sont effacés. Les vaisseaux sont généralement peu altérés; mais, dans la forme chronique, on aperçoit des raies blanchâtres le long de leurs parois,

ce qui indique une prolifération de la tunique adventice. Ces raies blanchâtres se montrent aussi à la périphérie, et ne sont autre chose que de petits rameaux artériels oblitérés, que leur transformation fibreuse a rendus visibles à l'ophthalmoscope. Les veines sont légèrement tortueuses et dilatées; rarement il existe des hémorrhagies rétiniennes. Les petites plaques blanchâtres, si fréquentes dans la rétinite albuminurique, qui, dans la région de la macula, forment une étoile rayonnée, sont ici fort rares.

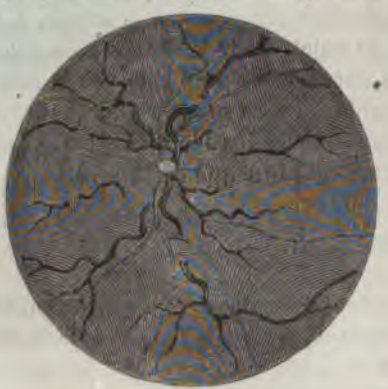

FIG. 67. — Rétinite idiopathique.

Les *troubles fonctionnels*, très-variables, ne sont pas toujours en rapport avec les altérations anatomiques constatées : ce fait s'observe, du reste, pour toutes les lésions de la rétine qui siégent dans les couches antérieures et qui n'intéressent pas les éléments sensoriels (cônes et bâtonnets). La vue est affaiblie, mais non complétement abolie : il est bien rare que le malade ne distingue pas les objets à un ou deux pieds de distance. Ces troubles peuvent disparaître complétement sans laisser de traces, sauf les cas où il s'est produit des altérations définitives (*névrite périvasculaire*). Le tissu rétinien et consécutivement le nerf optique s'atrophient lentement. Le pronostic devient alors très-grave.

TRAITEMENT. — Quand on soupçonne une cause efficiente (exposition à une lumière trop vive, efforts exagérés de l'accommodation), la première chose à faire sera évidemment de soustraire le malade à cette influence et de condamner l'œil au repos. On pourra ensuite, selon l'état du sujet, produire une dérivation sur le tube intestinal, ou, quand il n'existe pas d'anémie, des déplétions sanguines locales. Enfin, pour éviter l'irritation produite par la lumière blanche, on conseillera l'usage des verres bleus de cobalt ou fumés.

B. — *Rétinites secondaires ou symptomatiques.*

a. *Rétinite albuminurique.* — Les troubles fonctionnels de la vision peuvent apparaître dans l'albuminurie, et résultent soit de lésions directes de la rétine, soit de troubles purement cérébraux dus à l'intoxication urémique, sans altérations du fond de l'œil.

Dans l'albuminurie liée à la grossesse et à l'existence de tumeurs abdominales, on peut rencontrer des désordres oculaires, comme dans les véritables néphrites; mais c'est particulièrement dans la dégénérescence amyloïde des parois des vaisseaux du rein qu'on observe la même dégénérescence dans ceux de la rétine. Ainsi s'explique la fréquence

des hémorrhagies rétiniennes dans cette affection. Quelques auteurs ont voulu invoquer les affections cardiaques si communes chez les albuminuriques, pour expliquer les troubles circulatoires de la papille (Traube). Mais sans nier l'influence que peut exercer l'affection cardiaque, nous dirons que l'on a observé des cas types de rétinite albuminurique chez des individus ayant le cœur absolument sain.

SYMPTOMATOLOGIE. — A l'ophthalmoscope, on constate au début l'œdème de la rétine, sous forme de suffusion grisâtre autour de la papille, dont le tissu est plus injecté qu'à l'état normal. Plus tard, apparaissent dans ces mêmes points des plaques gris-blanchâtres, d'abord disséminées, puis confluentes, qui forment une zone autour du nerf optique hypérémié. Cette zone blanchâtre peut acquérir une largeur double de celle de la papille. Elle est habituellement mouchetée de petits foyers hémorrhagiques dont la coloration rougeâtre tranche vivement sur ce fond blanc. Dans la région de la macula, les lésions sont caractéristiques. Elles consistent en de petites plaques blanchâtres situées autour de la macula et offrant l'aspect d'une étoilée rayonnée. Les veines sont dilatées et tortueuses, leurs contours moins nets disparaissent dans l'œdème qui les environne. Mais les lésions du fond de l'œil ne sont pas toujours aussi prononcées. Dans un grand nombre de cas, au lieu d'une zone concentrique blanche péripapillaire, on trouve de petits points blanchâtres et des foyers hémorrhagiques, dispersés sans ordre au fond de l'œil; c'est un degré moins avancé de l'affection précédente.

FIG. 68. — Rétinite albuminurique.

Les autopsies de rétinites albuminuriques ont montré que ces plaques blanchâtres péripapillaires étaient dues à une hypertrophie considérable du tissu cellulaire rétinien ayant subi ultérieurement la dégénérescence graisseuse. Les tubes nerveux atteints de dégénérescence ganglionnaire scléreuse offrent une apparence variqueuse. Les cellules de la couche ganglionnaire subissent aussi la dégénérescence graisseuse et s'atrophient.

Dans la région de la macula, la figure étoilée est produite par les mêmes altérations qui ont envahi les fibres radiées qui traversent les couches rétiniennes perpendiculairement vers le point central de la macula où elles convergent. Cette dernière lésion n'est pourtant pas propre à l'albuminurie, on la rencontre dans d'autres rétinites.

b. *Rétinite diabétique.* — Les troubles de la vue, assez fréquents chez les diabétiques, peuvent tenir à plusieurs causes différentes; ils sont dus tantôt à la présence d'opacités du cristallin (cataractes diabétiques), tantôt

à une paralysie de l'accommodation; parfois enfin, ils dépendent de lésions des membranes profondes, de véritables rétinites.

La rétinite diabétique offre des caractères ophthalmoscopiques qui ont une grande analogie avec ceux de la rétinite albuminurique. Ce sont encore des plaques blanches, graisseuses, mais au lieu d'être confluentes et de former autour du nerf optique une véritable aréole blanche, elles restent discrètes et disséminées. Par contre, les hémorrhagies, tout en présentant les mêmes caractères, sont plus fréquentes et plus nombreuses que dans la rétinite albuminurique.

Il est bon de noter que l'on observe parfois des lésions extrêmement accusées du côté de la rétine, sans que les milieux transparents de l'œil aient subi la moindre altération; et par contre, on trouve souvent des cataractes complètes chez des sujets dont le fond de l'œil est tout à fait normal.

Les *troubles fonctionnels* sont en rapport avec l'étendue et le siége des lésions; les hémorrhagies de la macula sont surtout à craindre, car elles entraînent la perte immédiate de la vision centrale.

c. *Rétinite leucémique.* — Liebreich a signalé le premier une forme particulière de rétinite qui se montre parfois dans la leucocythémie, mais cette complication n'est pas constante et l'on ne possède encore qu'un petit nombre d'observations sur ce sujet.

Les signes ophthalmoscopiques les plus importants consistent dans un changement de coloration du fond de l'œil, qui devient jaune-orangé, les veines sont bordées par un liséré blanchâtre. Ces altérations paraissent en rapport avec celles qui existent dans le sang, et qui sont dues à l'accumulation des globules blancs.

d. *Rétinite syphilitique.* — La rétinite syphilitique se montre comme accident intermédiaire entre la période secondaire et la période tertiaire. Elle existe souvent seule et sans autre manifestation spécifique concomitante; rarement elle accompagne les éruptions cutanées.

Ses caractères sont négatifs; c'est ainsi qu'elle ne présente ni altérations des vaisseaux, ni hémorrhagies de la rétine. On voit à l'ophthalmoscope un léger nuage autour de la papille: le corps vitré est le siége d'opacités, de corps flottants, quelquefois très-petits, et que l'on ne peut découvrir qu'à un faible éclairage. La rétinite syphilitique est aussi remarquable par la fréquence de ses récidives, qui rendent l'affection très-rebelle et aggravent son pronostic.

Le traitement qui paraît donner les meilleurs résultats consiste dans l'emploi des frictions mercurielles et de l'iodure de potassium à l'intérieur.

e. *Rétinite pigmentaire.* — On donne le nom de rétinite pigmentaire à une affecion caractérisée par l'apparition, dans le tissu rétinien, de taches noirâtres, pigmentaires, envahissant d'abord les parties équatoriales de l'œil, et s'étendant ensuite peu à peu vers les parties centrales.

Quand ces taches noirâtres, dues à des accumulations de pigment,

sont isolées et clair-semées, on les trouve le plus souvent le long des parois des vaisseaux de la rétine. Ceux-ci, et plus particulièrement les artères, sont rétrécis dans leur calibre, et à une époque avancée de la maladie, on peut observer une oblitération complète des petites branches.

Il n'existe qu'un très-petit nombre d'autopsies dans lesquelles la rétine ainsi altérée ait pu être soumise à un examen histologique sérieux. D'après Leber, Iwanoff, on trouve dans cette forme de rétinite une prolifération du tissu conjonctif des couches externes de la rétine, prolifération qui entraîne dans les points où elle se produit la destruction des cônes et des bâtonnets. La couche épithéliale de la choroïde qui, d'après les recherches embryogéniques, doit être considérée comme faisant partie de la rétine, ne tarde pas à s'altérer : il se fait une destruction des parois des cellules, qui finissent par disparaître.

Étiologie. — D'après les recherches de Liebreich, dans un grand nombre de cas, la rétinite pigmentaire est congénitale et se rencontre chez des enfants issus de mariages consanguins. De Graefe a constaté plusieurs fois une influence héréditaire, et Wecker signale la coïncidence de la rétinite pigmentaire avec une anomalie congénitale dans le nombre des doigts et des orteils. Certains auteurs ont aussi accusé la syphilis de produire cette maladie.

Symptomatologie. — On voit à l'ophthalmoscope, dans les parties périphériques, des taches noirâtres, étoilées, à contours anguleux, et qu'on a comparées avec assez de justesse aux ostéoplastes. Ces plaques de pigment, quoique souvent très-nombreuses, restent isolées, conservent leurs formes propres, et ne se réunissent jamais en une masse uniforme. D'autres fois, elles sont très-clair-semées, disposées sans ordre régulier, et de préférence le long des vaisseaux. Ceux-ci, rétrécis dans leur calibre, finissent par s'oblitérer, et se détachent alors sur le fond rouge de l'œil sous forme de lignes blanchâtres.

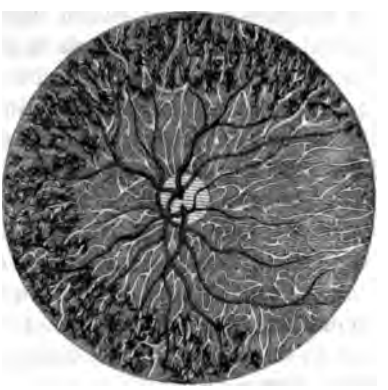

Fig. 69. — Rétinite pigmentaire.

La lésion se traduit par l'*héméralopie*, c'est-à-dire que l'acuité visuelle baisse d'une façon disproportionnée avec l'éclairage. Quand le jour tombe ou que l'intensité de la lumière est faible, les malades ne peuvent plus travailler ni même parfois se conduire.

La maladie affecte ordinairement une marche lente chez l'adulte; aussi l'héméralopie constitue-t-elle pendant longtemps le seul phénomène morbide. Mais à mesure que la pigmentation s'étend des parties équatoriales vers la macula, le champ visuel se rétrécit. Cette diminution cen-

tripète peut revêtir la forme d'un scotome annulaire : la vision centrale est alors séparée de la vision excentrique par une zone complétement dépourvue de sensibilité. La perte de la vision périphérique imprime aux malades une démarche incertaine; ils ont de la peine à s'orienter et paraissent maladroits, parce que ne voyant pas les obstacles qui les entourent, ils les évitent plus difficilement. Le passage d'un lieu très-éclairé dans un autre plus sombre les fait immédiatement changer d'allures, et ils sont quelques instants avant de se reconnaître. Le champ visuel se rétrécissant de plus en plus, il en résulte finalement la perte complète de la vision centrale.

A une époque avancée de la maladie, on voit survenir dans le cristallin des opacités qui présentent un aspect étoilé et siégent dans les couches postérieures; de là elles s'étendent lentement, et finissent par envahir toute l'étendue de la lentille.

La rétinite pigmentaire atteint le plus souvent les deux yeux à la fois. Sa marche est différente suivant l'âge des sujets : chez les adultes, elle est très-lente; quelquefois le début remonte à l'enfance et la cécité n'arrive qu'à trente ou quarante ans. D'autres fois, chez les jeunes enfants, son évolution est très-rapide; son origine remonte à la vie intra-utérine, et au moment de la naissance elle a déjà atteint les principales phases de son évolution. Ce qu'il y a de remarquable dans ces cas, c'est que souvent l'apparition des dépôts de pigment n'a lieu qu'à une époque assez éloignée de la naissance (trois, quatre ans). La lésion principale, celle qui entraîne la perte de la vue, consiste dans la destruction des éléments sensoriels par la prolifération du tissu conjonctif des couches externes. Dans cette forme de rétinite pigmentaire intra-utérine, la maladie, au lieu de s'étendre progressivement des parties équatoriales aux parties centrales, peut envahir d'emblée ces dernières.

Pour s'assurer que les enfants à la mamelle possèdent la vision centrale, il faut leur présenter un objet brillant et constater qu'ils le suivent bien du regard. Quand leur fixation est excentrique, la macula a déjà subi des altérations. Un certain nombre d'enfants atteints de rétinite pigmentaire ont du *nystagmus rotatoire*. Cela tient précisément chez eux à l'abolition de la vision centrale, laquelle n'a jamais réglé le jeu musculaire.

Pronostic. — Le pronostic est des plus graves; la cécité complète est la terminaison la plus fréquente de la rétinite pigmentaire.

Traitement. — L'iodure de potassium, le sublimé, les émissions sanguines locales n'ont donné jusqu'ici aucun résultat satisfaisant. Ces moyens ont parfois ralenti la marche de la maladie, mais n'ont pu l'empêcher d'être fatalement progressive.

5° Décollement de la rétine.

On dit qu'il y a décollement de la rétine lorsque cette membrane a perdu ses adhérences avec la choroïde.

ÉTIOLOGIE. — Dans la majorité des cas, le décollement de la rétine dépend d'une myopie progressive (*scléro-choroïdite postérieure*), s'accompagnant de ramollissement du corps vitré et d'épanchement séreux sous-rétinien. Les lésions traumatiques de l'œil, compliquées de l'issue du corps vitré ou d'une hémorrhagie sous-rétinienne, peuvent aussi être la cause du décollement. Dans ce cas, la rétine s'écarte de la choroïde au point opposé de la blessure, et la maladie commence par un décollement du corps vitré au point opposé à celui du prolapsus, comme on l'observe quelquefois après l'opération de la cataracte par extraction.

Des productions anormales entre la choroïde et la rétine, telles que les sarcomes, les tumeurs mélaniques, peuvent produire des décollements rétiniens.

ANATOMIE PATHOLOGIQUE. — Les recherches récentes d'Ivanoff (1) ont montré que le décollement de la rétine est précédé le plus souvent d'altérations notables du corps vitré. Ce corps, qu'il faut considérer aujourd'hui comme un véritable tissu vivant, composé de cellules et d'une substance intercellulaire, gélatiniforme et transparente, commence par se détacher de la rétine en se ratatinant sur lui-même. Dans ces conditions, l'espace qui sépare alors le corps vitré de la rétine se remplit d'un liquide séreux. La disparition de ce liquide, soumis à des phénomènes de résorption plus actifs que le corps vitré, peut à un moment donné favoriser la production du décollement rétinien. La poche formée par l'écartement entre la rétine et la choroïde est remplie par un liquide transparent et séreux, analogue à celui qui existait entre la rétine décollée et le corps vitré.

Pour de Graefe, la cause déterminante du décollement rétinien se trouverait dans la différence d'élasticité entre la rétine et la choroïde. La choroïde cèderait à l'augmentation de pression intra-oculaire ; la rétine, ne subissant pas cette élongation, se détacherait de la choroïde, et l'espace ainsi formé se remplirait de sérosité.

Dans le liquide séreux sous-rétinien, on trouve quelquefois du sang, des cristaux de cholestérine, et souvent des cônes et des bâtonnets.

SYMPTOMATOLOGIE. — Les troubles fonctionnels sont caractéristiques. Le début est brusque, la vue s'obscurcit tout à coup, le malade se plaint d'avoir constamment un nuage dans une partie de son champ visuel. C'est généralement dans les parties supérieures que la vision est abolie, le siége le plus fréquent du décollement se trouvant à la partie inférieure. Si le sujet est myope, il accuse parfois subitement une vision satisfaisante des objets éloignés. Ce phénomène résulte du rapprochement de la rétine vers le foyer des milieux dioptriques de l'œil. Mais cette amélioration, ce reculement du *punctum remotum*, ne sont que passagers.

Les troubles de la vue ne sont pas toujours en rapport avec l'étendue de la surface décollée : les portions rétiniennes voisines du décollement

(1) *Arch. für Ophthalm.*, t. XV.

étant souvent altérées, la surface de la rétine, en se déformant, fait perdre aux images des objets leur forme normale; les lignes horizontales ou verticales paraissent tiraillées comme dans l'astigmatisme.

Il est rare que la rétine soit décollée aux environs de la papille, la lésion siége ordinairement dans les régions équatoriales. Pour l'observer, il faut dilater la pupille avec l'atropine. On aperçoit alors une tumeur d'une coloration blanc-bleuâtre, correspondant à la partie décollée; au début, le reflet bleuâtre est faible, car la rétine, qui est transparente, repose sur le liquide séreux transparent; mais quand l'affection est plus ancienne, le chatoiement blanc-bleuâtre devient plus prononcé, parce que le liquide épanché sous la rétine est devenu opaque. A l'image droite, on voit les vaisseaux rétiniens se répandre à la surface du décollement, et former un coude au moment où ils l'atteignent. Sur ce point, on obtient un déplacement parallactique de l'image, en faisant varier la position de la lentille. Si l'on fait exécuter un mouvement brusque à l'œil observé, on constate de la part de la surface décollée un petit tremblottement dû à la présence du liquide séreux entre la rétine et la choroïde.

Fig. 70. — Décollement de la rétine.

Diagnostic. — De même que le décollement de la rétine, les hémorrhagies du corps vitré déterminent une disparition brusque de la vision. Mais celle-ci est généralisée à toute l'étendue du champ visuel; ce qui n'a pas lieu dans le décollement de la rétine où elle est toujours limitée.

Dans les cas où le décollement est symptomatique d'une tumeur de la choroïde, la tension de l'œil est augmentée; elle est diminuée, au contraire, quand le décollement est simple.

Pronostic. — Le liquide sous-rétinien glissant entre la rétine et la choroïde et se répandant dans la partie déclive du globe oculaire, le décollement a une grande tendance à gagner en étendue, de sorte que l'œil finit par se ramollir et se perdre complétement. C'est dans les vastes décollements que surviennent des cataractes d'un blanc grisâtre ou laiteux, ayant le même aspect que les cataractes molles diabétiques ou traumatiques. Quand, à la suite d'un décollement de la rétine, il s'est produit dans le cristallin des opacités qui empêchent d'explorer le fond de l'œil, il est de la plus haute importance de reconnaître l'existence du décollement. Nous indiquerons plus tard, à l'occasion du diagnostic de la cataracte, les moyens à mettre en usage pour établir la présence du décollement, qui est une contre-indication à l'opération de ces sortes de cataracte.

TRAITEMENT. — L'œil sera placé dans un repos aussi complet que possible; la lecture, l'écriture, seront formellement interdites. Le malade devra éviter avec soin les cahots, les secousses qui peuvent augmenter l'étendue du décollement. Les préparations mercurielles, l'application répétée de ventouses Heurteloup, paraissent avoir donné dans certains cas de bons résultats. Quelques chirurgiens ont tenté la ponction à travers la sclérotique pour vider l'épanchement, dans l'espérance d'amener le recollement de la rétine. Ce moyen n'a produit le plus souvent qu'une amélioration passagère suivie de rechute; il mérite pourtant d'être employé quand tous les autres ont échoué.

6° Tumeurs de la rétine.

Les tumeurs de la rétine sont généralement toutes de même nature et appartiennent à la catégorie des *gliomes*. Robin, qui les a étudiées un des premiers, considérait ces tumeurs comme formées par l'hypergenèse des éléments de la couche granuleuse externe de la rétine. Virchow était arrivé aux mêmes conclusions. Des recherches plus récentes ont modifié cette opinion. Schultze (1) a montré que la couche granuleuse externe est de nature nerveuse. Certains réactifs donnent aux grains de cette couche un aspect strié caractéristique qu'on ne rencontre jamais dans ceux des gliomes, bien que ceux-ci présentent une structure analogue. On admet aujourd'hui que ces tumeurs sont formées aux dépens des éléments conjonctifs des fibres radiées et de la névroglie qui prolifèrent; le tissu nerveux n'y entre pour rien.

Ces tumeurs peuvent se généraliser et donner lieu à des métastases dans le cerveau, la moelle et même le foie et la rate, rarement dans les ganglions lymphatiques.

C'est à Iwanoff (2) que l'on doit les notions les plus complètes sur la structure et la constitution de ces tumeurs. On avait d'abord admis qu'elles se développaient toujours de dedans en dehors. Iwanoff a démontré que parfois ce sont les zones internes de la rétine qui prolifèrent, et que la tumeur proémine alors en dedans. Dans ces conditions, il se produit souvent au début des décollements de la rétine (fig. 71).

FIG. 71. — Gliomes de la rétine (Virchow).

Les enfants sont particulièrement sujets à cette affection, qui se montre pendant la vie intra-utérine, après la naissance, et surtout dans les premières années. On n'en connaît pas d'exemple au-delà de l'âge de seize

(1) *Archiv. für microscop. Anatomie*, t. II, fasc. 2 et 3.
(2) *Archiv. für Ophthalm.*, t. XV, fasc. 2, p. 69.

ans. Les tumeurs intra-oculaires qu'on rencontre après cette époque sont des sarcomes de la choroïde. Chez les jeunes enfants, même quand la tumeur se généralise, elle reste à l'état de gliome. Lorsque son développement est très-rapide, on observe parfois sa transformation en *glio-sarcome*. La maladie atteint souvent les deux yeux à la fois.

Le symptôme le plus important de cette affection est la coloration qu'elle donne au fond de l'œil, qui paraît d'un blanc jaunâtre particulier. Knapp (1) conseille de se servir, pour l'examen, de la lumière solaire qui permet d'apprécier mieux cette teinte jaunâtre.

Les troubles fonctionnels sont difficiles à constater à cause de l'âge des petits malades.

On pourrait confondre cette maladie avec les choroïdites plastiques, symptomatiques d'affections cérébrales. Ces dernières possèdent un reflet blanc grisâtre plutôt que jaunâtre; de plus, elles coïncident avec des phénomènes cérébraux actuels ou antérieurs.

Quand la tumeur reste contenue dans le globe oculaire, il se produit un excès de tension et des phénomènes glaucomateux caractérisés par des douleurs atroces. Plus tard, on voit la cornée se perforer et donner issue à une tumeur rougeâtre, vasculaire, bourgeonnante, *ensemble* symptomatique désigné autrefois sous le nom de *fongus de l'œil*. La maladie ne tarde pas à se généraliser du côté de l'encéphale et des viscères. Sa durée totale est de quinze à dix-huit mois.

Il résulte de cette marche et de ce pronostic très-grave que la seule intervention possible est l'énucléation du globe de l'œil. Si l'on attend pour opérer que le fongus fasse saillie hors de l'œil, l'opération n'a souvent d'autre résultat que d'activer la marche de la maladie et de favoriser sa reproduction, tandis que l'énucléation au début a fait éviter quelquefois la récidive.

§ VII. — Lésions vitales et organiques du nerf optique.

1° Inflammations.

On distingue aujourd'hui deux formes principales d'inflammation du nerf optique. La première, localisée d'abord à l'extrémité oculaire du nerf optique, s'étend ensuite dans une certaine zone rétinienne autour de la papille, et est désignée sous le nom de *neuro-rétinite*, ou, d'après son mode de production, *névrite par étranglement*, *par stase*. Dans cette variété de névrite, le processus morbide n'a pas une grande tendance à se prolonger sur la portion du nerf optique intermédiaire à l'œil et à l'encéphale, et, dans tous les cas, si la propagation a lieu, elle s'effectue de la périphérie vers les parties centrales.

(1) *Sur le gliome de la rétine* (*Compte rendu du Congrès ophthalmologique de Paris*, 1868).

Dans la deuxième forme de névrite admise par la plupart des auteurs, l'inflammation, dont le point de départ est dans les centres nerveux, se propage le long du nerf optique et vient se manifester consécutivement à son extrémité oculaire. Ce mode de production a valu à la maladie le nom de *névrite descendante.*

a. — *Neuro-rétinite.*

C'est en 1860 que de Graefe appela le premier l'attention sur l'image particulière que le nerf optique présente à l'ophthalmoscope dans certaines affections cérébrales, en particulier dans les cas de tumeurs à développement assez rapide, dans les cas d'épanchements, d'exsudations siégeant à la base du crâne. Pour rattacher la série des phénomènes morbides qui se passent sur la portion intra-oculaire du nerf optique à ceux qui s'accomplissent dans l'intérieur de la cavité crânienne, de Graefe émit l'hypothèse suivante. Lorsqu'un produit morbide vient à diminuer la cavité crânienne, un des premiers effets est l'augmentation de pression dans cette cavité à parois inextensibles, d'où résulte un ralentissement circulatoire dans le sinus caverneux, et, par suite, de proche en proche dans la circulation veineuse rétinienne, puisque le tronc de la veine ophthalmique, qui reçoit la veine centrale de la rétine, se jette dans le sinus caverneux. La circulation veineuse rétinienne étant embarrassée, le nerf optique se congestionne, s'œdématie, et tend à augmenter de volume; mais comme il est bridé dans l'anneau fibreux sclérotical qui l'entoure de toutes parts, il se gonfle, fait saillie en avant, les troubles circulatoires s'exagèrent encore davantage et entraînent alors de véritables troubles nutritifs (prolifération rapide de tissu conjonctif, compression, disparition des fibres nerveuses). Les troubles circulatoires qui résultent du rétrécissement de la cavité crânienne se produisant des deux côtés, l'affection est habituellement bilatérale.

Symptomatologie. — Dans la neuro-rétinite par étranglement, les signes ophthalmoscopiques sont très-différents suivant la période de la maladie. Le début s'annonce par une simple hypérémie veineuse du tissu papillaire, le tronc de la veine centrale et ses principales branches apparaissent avec une teinte plus foncée, leur calibre est augmenté, et leurs sinuosités plus accentuées. Peu à peu les contours du disque nerveux s'effacent et disparaissent sous la suffusion séreuse, et il n'est plus possible de distinguer les limites de l'anneau sclérotical. A cet état œdémateux succède un véritable gonflement, un boursouflement en avant de la papille, qui proémine au fond de l'œil. On peut constater facilement ce fait soit au moyen de l'ophthalmoscope binoculaire qui donne la sensation du relief, soit en imprimant un déplacement à la lentille qui sert à l'examen de l'image renversée; ce déplacement est accompagné d'un déplacement parallactique correspondant de l'image ophthalmoscopique.

A cette période, la circulation rétinienne est tellement entravée, qu'il

n'est pas rare de voir au fond de l'œil des hémorrhagies siégeant le long des vaisseaux en forme de flammèches, les veines sont très-tortueuses et engorgées, les artères, au contraire, sont plus pâles et plus minces que d'ordinaire. Le processus morbide (œdème, prolifération du tissu conjonctif) envahit toujours, quand la maladie se prolonge, une certaine zone de la rétine autour du nerf optique, d'où le nom de *neuro-rétinite*, adopté par la plupart des auteurs. Cette zone, d'une étendue variable, qui se présente à l'ophthalmoscope avec un aspect terne blanc-grisâtre, est toujours circonscrite, et ne s'étend jamais jusqu'aux parties équatoriales.

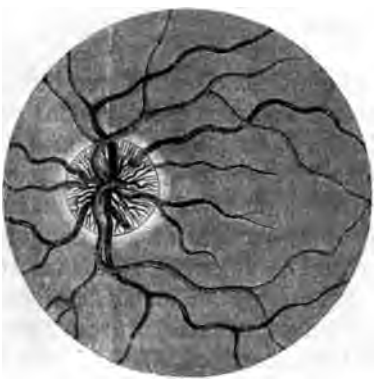

Fig. 72. — Neuro-rétinite.

Enfin, comme terme final de la maladie, on voit la papille s'affaisser peu à peu, pâlir, devenir progressivement blanchâtre, et présenter tous les caractères de l'atrophie. *Si donc* l'examen est pratiqué à une époque très-éloignée du début de la maladie, on ne trouve que des atrophies des nerfs optiques, et il est bon de connaître quels sont les caractères qui permettront d'affirmer que ces atrophies ont succédé à des neuro-rétinites. Ces caractères sont les suivants : tandis que, dans les autres formes d'atrophie, le disque papillaire conserve des *limites* précises, dans celle qui nous occupe les bords de la papille sont tout à fait effacés, et il est difficile de reconnaître une séparation entre le tissu rétinien et le tissu papillaire; les veines conservent toujours aussi des sinuosités plus accusées qu'à l'état normal, et le calibre de ces vaisseaux est sinon augmenté, du moins tout à fait intact.

Les *troubles fonctionnels* qu'on observe sont de deux ordres : les uns, sur lesquels nous n'insisterons pas, dépendent exclusivement de l'affection cérébrale (tumeurs, épanchement, etc.), cause première de la maladie, les autres sont la conséquence des troubles circulatoires survenus dans le nerf optique et la rétine. Il est remarquable que la diminution d'acuité visuelle ne soit pas toujours en rapport avec les lésions oculaires démontrées par l'ophthalmoscope. On a vu des cas où la neuro-rétinite était en pleine période d'état, et où pourtant la vision était presque intacte, mais l'on doit s'empresser d'ajouter qu'au fur et à mesure que le nerf optique s'atrophie, l'acuité visuelle baisse et finit par disparaître.

Pronostic. — Le pronostic est fort grave, car cette affection existe le plus souvent sur les deux yeux, et quand la maladie cérébrale qui lui a donné naissance n'emporte pas le malade, il survient une cécité complète par suite de l'atrophie des nerfs optiques.

Traitement. — On est forcé d'avouer son impuissance en face de cette

maladie redoutable, qui n'est que la manifestation d'un état grave de l'encéphale, contre lequel on devra diriger toute son attention et tous ses soins; l'emploi des courants continus et des émissions sanguines locales ont parfois donné quelques bons résultats.

b. — *Névrite descendante.*

Dans cette forme, l'inflammation ayant pris naissance dans les centres nerveux ou sur une portion du trajet des nerfs optiques, se propage le long de ces conducteurs jusqu'à leur extrémité oculaire.

Les maladies de l'encéphale et des méninges qui provoquent l'apparition de la névrite descendante sont généralement de nature inflammatoire (encéphalite, méningite, méningo-encéphalite). Les maladies de l'orbite peuvent aussi lui donner naissance.

Les caractères ophthalmoscopiques de la névrite descendante ressemblent tellement à ceux de la neuro-rétinite, qu'il est à peu près impossible, au moyen de l'ophthalmoscope, de faire le diagnostic différentiel entre ces deux affections; aussi nous bornerons-nous à signaler, comme signes plus particuliers à la névrite descendante, un boursouflement moins considérable du nerf et une tendance plus grande à l'envahissement général du tissu rétinien par le processus morbide.

De même que pour la neuro-rétinite, les troubles fonctionnels ne sont pas en rapport avec les lésions démontrées par l'ophthalmoscope. Dans certains cas, l'affection intéressant les centres nerveux et ne s'étant pas encore propagée le long des nerfs optiques, on peut observer une cécité soudaine sans altération du fond de l'œil, et c'est seulement quelques jours plus tard qu'apparaissent les lésions caractéristiques de la névrite optique. D'autres fois, au contraire, il existe des altérations caractéristiques du fond de l'œil, et c'est à peine si le malade accuse des troubles de la vue. Quoi qu'il en soit, le pronostic est généralement très-grave, car si le sujet ne succombe pas à la maladie principale, l'atrophie des nerfs optiques survient presque fatalement.

L'indication thérapeutique est de s'adresser surtout à la maladie principale; quant à l'état local, il n'y aura guère que les déplétions sanguines locales qui pourront amener un peu d'amélioration.

2° Atrophie.

L'atrophie des nerfs optiques est le résultat d'un processus morbide caractérisé par la destruction plus ou moins complète de leurs fibres nerveuses. Tantôt l'atrophie porte sur tous les éléments constituants du nerf (éléments cellulaires et nerveux), c'est l'*atrophie simple* ou *blanche;* tantôt les éléments nerveux seuls sont atrophiés par suite de l'hypergenèse des éléments cellulaires, c'est l'*atrophie grise.*

Étiologie. — Les causes de l'atrophie des nerfs optiques sont nombreuses et variées. Parfois la maladie se montre sans qu'on puisse décou-

vrir dans l'organisme aucun état morbide concomitant (*atrophie simple progressive*). Mais plus fréquemment elle accompagne certaines maladies cérébrales et spinales (*ataxie locomotrice*). On la voit succéder aussi aux diverses formes de névrites (*neuro-rétinite, névrite descendante*) que nous avons précédemment étudiées. Les troubles nutritifs consécutifs à des lésions de la cinquième paire peuvent aussi la produire; c'est ainsi qu'on a signalé son développement à la suite de blessures de la région frontale ayant intéressé des branches du trijumeau et à la suite de certaines affections dentaires. Enfin, les maladies de la rétine s'accompagnant de l'atrophie des vaisseaux rétiniens (*embolie de l'artère centrale, rétinite pigmentaire, rétinites spécifiques*), se terminent souvent par l'atrophie des nerfs optiques.

Symptomatologie. — L'atrophie parvenue à une période avancée est facile à reconnaître au moyen de l'ophthalmoscope. Au lieu de sa coloration rosée, la papille offre une teinte blanchâtre qui tranche très-nettement sur le fond rouge jaunâtre de l'œil et frappe tout d'abord l'observateur. Cette blancheur, due à la disparition du réseau capillaire, est d'autant plus éclatante que l'atrophie est plus avancée. Au début de la maladie, on est parfois obligé pour constater cette différence de teinte, d'avoir recours à un mode spécial d'éclairage (miroir d'Helmholtz). Avec cet instrument, qui ne projette que peu de lumière au fond de l'œil, on peut arriver à voir des changements de teinte qui échapperaient à l'exploration ordinaire. Dans les formes très-accusées, et en particulier quand le tissu nerveux atrophié a été remplacé par du tissu cellulaire, la papille prend un aspect chatoyant et nacré.

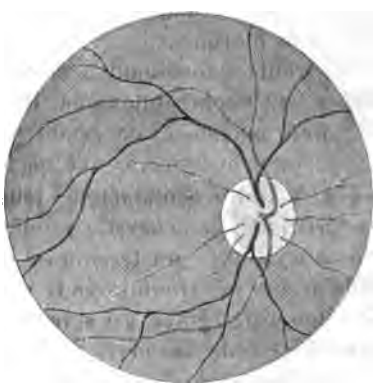

Fig. 73. — Atrophie de la papille.

Il est possible, dans certains cas, d'arriver à déterminer au moyen de l'ophthalmoscope la nature de l'atrophie que l'on a sous les yeux. On a signalé comme caractères différentiels entre l'atrophie progressive simple et celle qui survient dans l'ataxie locomotrice, la diminution plus considérable du système vasculaire, le retrait, l'excavation infundibuliforme de la papille, qui se montreraient plus volontiers dans la première forme. Dans l'atrophie qui succède aux névrites, les bords du disque nerveux, au lieu d'être nets, sont diffus et se confondent insensiblement avec les parties voisines; le système vasculaire offre aussi des traces des troubles antérieurs : les artères sont minces, les veines dilatées et tortueuses. Lorsqu'enfin la maladie dépend d'une affection chronique des vaisseaux de la rétine, le caractère principal de l'atrophie consiste en une diminution considérable du calibre de tous les vaisseaux.

Les *troubles fonctionnels*, toujours très-accusés, sont généralement en

rapport avec les lésions démontrées par l'ophthalmoscope. De Graefe a décrit, comme appartenant en propre à l'*atrophie progressive simple*, un rétrécissement concentrique du champ visuel, s'étendant peu à peu jusqu'aux parties centrales. Dans l'atrophie *ataxique*, le rétrécissement n'est pas uniforme, il est plus prononcé en certains endroits que dans d'autres; cette irrégularité trouve sa raison d'être dans la manière dont les nerfs sont envahis par le processus morbide. On sait, en effet, que la dégénérescence grise se produit d'abord par places. Le *daltonisme*, c'est-à-dire l'abolition de la faculté de distinguer les diverses couleurs, est un signe qui appartient à toutes les formes d'atrophie, et qui se montre souvent dès le début; il pourra éclairer le diagnostic dans les cas difficiles. Enfin, on a vu des cas dans lesquels la perte de la vision commence à se produire dans la région centrale, pour s'étendre ensuite de proche en proche dans les parties périphériques. Le trouble fonctionnel est alors tellement accusé dès le début, qu'on pourrait croire à une apparition subite de la maladie. Le plus souvent, néanmoins, la vision se perd graduellement et la cécité ne devient complète qu'au bout de plusieurs années.

DIAGNOSTIC. — Les caractères fournis par l'examen ophthalmoscopique sont tellement nets qu'ils suffisent le plus souvent à établir, non-seulement l'existence de l'atrophie, mais parfois même sa nature. Néanmoins, on a observé des cas dans lesquels la papille avait une coloration anormale, blanchâtre, bleuâtre, qui pourrait tout d'abord en imposer pour une atrophie, mais l'acuité visuelle est généralement profondément altérée dans la véritable atrophie.

Dans le glaucome chronique simple, le nerf optique présente des lésions importantes, les milieux de l'œil sont transparents, de plus les troubles fonctionnels très-accusés offrent une certaine analogie avec ceux de l'atrophie. Pour éviter la confusion entre ces deux maladies, on tiendra compte des signes suivants, propres au glaucome : refoulement du nerf, excavation à pic de la papille sur le bord de laquelle les vaisseaux sont comme coupés, tension intra-oculaire augmentée.

PRONOSTIC. — L'atrophie des nerfs optiques est une maladie extrêmement grave. De Graefe attache une grande importance à la détermination exacte du champ visuel, faite à plusieurs reprises différentes. Quand le rétrécissement ou les scotomes restent stationnaires, le pronostic est moins grave. On voit souvent alors, en effet, l'atrophie rester limitée à une portion du nerf. Mais si le rétrécissement ou les scotomes progressent, il en est de même de l'atrophie, et le résultat final est la perte complète de la vue.

C'est un fait connu depuis longtemps que le début de l'ataxie locomotrice s'annonce souvent par une perte plus ou moins complète de la vue. Charcot a signalé ce fait intéressant qu'à l'hospice de la Salpêtrière on voit souvent des femmes aveugles par suite d'atrophies des nerfs optiques, être atteintes longtemps plus tard d'autres maladies cérébrales ou spinales graves pouvant entraîner la mort.

TRAITEMENT. — On ne doit instituer un traitement qu'au début de la maladie ou dans sa période d'état. Lorsque l'ophthalmoscope montre des lésions irrémédiables, lorsque la cécité est complète, aucune médication ne pourra restituer la fonction visuelle. De Graefe s'est élevé avec force contre la pratique très-employée autrefois et encore suivie aujourd'hui par quelques praticiens, qui consiste à traiter les malades atteints d'atrophie progressive simple, par les dérivatifs, les purgatifs, les altérants, les émissions sanguines, les applications de séton à la nuque; cette thérapeutique, loin d'être utile, peut précipiter la marche de la maladie. Une bonne hygiène, un régime reconstituant, une médication tonique, le fer, le quinquina, paraissent agir le plus favorablement. Dans l'atrophie ataxique, on a recommandé les préparations de nitrate d'argent, les applications de cautères le long de la colonne vertébrale, les bains sulfureux, l'emploi des courants continus le long de la région dorsale. Si l'on soupçonne que l'atrophie est due à une irritation d'un des filets de la cinquième paire, on devra chercher à en faire la section. On a cité des cas où l'avulsion des dents cariées a restitué la vision qui commençait à s'affaiblir.

Dans ces derniers temps, Nagel, de Tubingue, a préconisé *l'emploi* des injections sous-cutanées de strychnine à la dose de 2 à 5 milligrammes dans les diverses formes d'amblyopies. On trouve dans les recueils d'ophthalmologie certains faits cliniques qui paraissent montrer l'heureuse influence de ce médicament dans les cas où il existait déjà des lésions atrophiques manifestes du côté des nerfs optiques.

§ VIII. — Lésions vitales et organiques de la chambre antérieure.

La plupart des auteurs d'ophthalmologie décrivent sous le nom d'*aqueo-capsulite* l'inflammation de la membrane de l'humeur aqueuse (membrane de Demours ou de Descemet). Cette affection doit être aujourd'hui rayée du cadre nosologique, car son existence reposait sur une erreur anatomique. La membrane de Descemet, qui recouvre la face postérieure de la cornée, s'arrête au niveau du ligament pectiné de l'iris et ne se prolonge nullement sur cette dernière membrane. La prétendue aqueo-capsulite des auteurs se rapporte à l'*iritis séreuse* et a été précédemment décrite. Nous consacrerons seulement quelques lignes aux épanchements de sang et de pus dans la chambre antérieure, désignés sous les noms d'*hypohœma* et d'*hypopyon*.

1° Hypohœma.

L'hypohœma, ou épanchement de sang dans la chambre antérieure, reconnaît souvent pour cause le traumatisme, soit accidentel, soit chirurgical. Dans ces conditions, et en l'absence de maladie préexistante de l'organe, il est remarquable de voir avec quelle facilité le sang est ré-

et combien son action est inoffensive. Chez un grand nombre
nés ou d'opérés qu'on avait laissés avec la chambre antérieure
le sang, on est souvent surpris le lendemain de ne plus en trouver
i l'hypohœma est par lui-même peu nuisible à l'organe visuel,
pourtant dans certains cas être le signe d'une affection grave;
arition, en particulier dans le glaucome aigu ou chronique à *forme*
agique, est généralement un indice de mauvais augure, car il dé-
ne tendance aux hémorrhagies consécutives, due souvent à une
des parois des vaisseaux de l'œil.
oit aussi survenir l'hypohœma dans certaines formes d'irido-cho-
Enfin on a publié des faits, rares à la vérité, dans lesquels
œma apparaissait d'une façon *périodique*, parfois en rapport avec
menstruel.
ng épanché dans la chambre antérieure, obéissant à l'action de la
ur, s'accumule à la partie déclive; sa surface libre est hori-
, et il se déplace en même temps que la cavité qui le renferme.
il y a peu de temps qu'il est extravasé, il est facile à recon-
par sa coloration propre qui n'est pas sensiblement altérée, mais
il a séjourné un certain temps dans la chambre antérieure, dont
enu s'est troublé et altéré, qu'il est entré lui-même dans la
métamorphoses régressives, il peut être plus difficile de con-
a présence. Dans certains cas, le sang occupe la totalité de la cham-
térieure; l'ouverture pupillaire étant alors complétement fermée,
end un aspect terne caractéristique.
ohœma n'offre par lui-même aucune gravité et ne réclame pas
ention chirurgicale.

2° Hypopyon.

ésigne sous ce nom l'épanchement du pus dans la chambre anté-
En se conformant à cette définition, on ne doit pas envisager
pyon comme une maladie spéciale, ayant des caractères propres,
ien simplement comme un symptôme commun à plusieurs mala-
ut à fait différentes dans leur nature. Aussi est-ce plutôt pour nous
ner aux usages classiques que par une nécessité imposée par la
e que nous consacrerons quelques mots à la description de l'hy-
.

ne décrirons ici que les signes objectifs, puisque tous les autres
ennent aux maladies souvent fort différentes qui ont donné nais-
à l'épanchement. La présence du pus dans la chambre antérieure
ce par un changement de teinte de son contenu : l'humeur
e perd sa transparence, se trouble, et un léger dépôt se forme peu
la partie la plus déclive, entre la face antérieure de l'iris et la
ane de Descemet. Ce dépôt est constitué par une accumulation de
de pus, cellules dont la coloration varie suivant le degré d'évo-

lution morbide qu'elles ont atteint. Quand les cellules sont devenues tout à fait jaunâtres, la coloration de l'hypopyon est aussi jaunâtre. Quand les cellules de pus sont mélangées, ce qui est assez rare, à des globules sanguins extravasés, la nuance change et devient jaune-rougeâtre.

La collection purulente, soumise à l'action de la pesanteur, s'épanche dans la cavité qu'elle occupe suivant la loi d'équilibre des liquides dans les vases qui les renferment, c'est-à-dire que sa surface libre est horizontale. On a comparé l'aspect de la collection purulente à la lunule blanchâtre que l'on aperçoit à la racine des ongles. Le pus extravasé dans la chambre antérieure s'y trouvant libre, pourra se déplacer si sa consistance n'est pas trop grande, quand la cavité qui le renferme se déplacera elle-même. On pourra constater facilement ce fait en faisant exécuter des mouvements à l'œil du malade. Dans les cas extrêmes, la chambre antérieure peut être tout à fait remplie, ce qui donne à l'œil un aspect particulier, les limites de la cornée et de la sclérotique étant alors beaucoup moins distinctes.

Fig. 74. — Hypopyon.

Ces deux caractères, à savoir : le niveau horizontal de la surface libre du liquide et la possibilité de le déplacer, empêchent de confondre l'hypopyon avec l'accumulation du pus dans les lamelles de la cornée (*Onyx*). Dans ce dernier cas, en effet, la collection purulente ne possède plus les deux caractères précédents. Enfin, on ne devra pas négliger d'employer ici l'éclairage oblique qui pourra fournir des renseignements utiles.

Nous avons déjà dit que l'hypopyon était un symptôme commun à plusieurs autres maladies ; parmi celles-ci, il faut citer en premier lieu certaines formes de *kératites ulcéreuses* graves où ce symptôme est tellement constant que quelques auteurs les ont désignées sous le nom de *kératites à hypopyon* (Roser).

L'hypopyon apparaît dans certaines formes de *cyclite;* le pus prend alors naissance dans le corps ciliaire, et passant derrière l'iris, vient se collecter dans la chambre antérieure. Le premier indice des *irido-choroïdites purulentes métastatiques* est souvent aussi un épanchement purulent dans la chambre antérieure. Celui-ci se montre enfin dans les inflammations graves de l'œil consécutives aux lésions traumatiques, accidentelles ou chirurgicales ; son apparition est alors d'un fâcheux pronostic.

A part l'indication particulière de vider l'hypopyon, quand il devient trop considérable, en faisant une paracentèse à la partie la plus déclive de la chambre antérieure, le traitement est généralement subordonné aux affections dont il dépend, et il en a été parlé à l'occasion de chacune d'elles.

donne le nom de cataracte à toute opacité placée dans le champ
aire, entre la pupille et le corps vitré. On dit que la cataracte est
lorsque l'opacité siége dans le cristallin ou dans sa capsule; la cata-
est *fausse* quand l'opacité résulte de produits déposés à la surface
e de la cristalloïde. Enfin on a appelé *cataractes secondaires* les
és qui se montrent dans le champ de la pupille après que le cris-
cataracté a été déplacé ou extrait par la main du chirurgien.
pendamment de ces trois divisions fondamentales, on a admis une
le variétés de la cataracte qui ont été désignées soit d'après les
ions étiologiques dans lesquelles elles se développent (*cataractes
tiques, congénitales, diabétiques, etc.*), soit d'après certains carac-
propres dépendant du siége de l'opacité (*cataractes corticales, cen-
zonulaires, etc.*), de sa consistance (*cataractes dures, molles, demi-
etc.*), de sa couleur (*cataractes vertes, noires, etc.*), enfin de certaines
larités d'aspect (*cataractes étoilées, déhiscentes, pointillées, etc.*).
que plusieurs de ces variétés de cataractes aient été l'objet de
ions spéciales, nous conserverons seulement, dans l'étude géné-
i va suivre, la division indiquée plus haut en trois grandes classes
enant: A. les *cataractes vraies*; B. les *cataractes fausses*; C. les
tes *secondaires*.
consultera sur la cataracte en général et sur ses variétés les plus
ux suivants :

aracte. Paris, 1786. — J. Beer, *Praktische Beobachtun-
ar*. Wien, 1794. — Montain, *Traité de la cataracte*.

ractes (*Archives d'ophthalmologie*, 1856, t. V, p. 177). — FOUCHER, *Leçons sur la cataracte*. Paris, 1868.

GRIMA, *De la cataracte traumatique*. Thèse de Paris, 1868. — LÉCORCHÉ, *Cataracte diabétique* (*Arch. gén. de méd.*, 5e série, t. XVII et XVIII).— MARGOSSOFF, *Etudes sur la cataracte diabétique*. Thèse de Montpellier, 1869.

LUSARDI, *Mémoire sur la cataracte congénitale*. Paris, 1827. — DESMARRES, *Réflexions sur les cataractes congénitales* (*Journ. des connaiss. méd.-chir.*, 1845). — CRITCHETT, *Practical remarks on congenital cataract* (*Ophthalm. Hosp. Reports*, 1860-61, t. III). — MORAND, *Recherches sur la cataracte congénitale*. Thèse de Paris, 1858. — RUCK, *Des cataractes congénitales*. Thèse de Paris, 1867.

KIESER, *Ueber die Natur, Ursachen des schwarzen Staars*. Götting, 1814.—FRICHOT, *Etude sur la cataracte noire*. Thèse de Paris, 1854. — SICHEL, *Mémoire sur la cataracte noire* (*Archives d'ophthalmologie*, 1855, t. IV, p. 34).

A. *Cataractes vraies* (*cataractes lenticulaires*).

ETIOLOGIE. — Au point de vue étiologique, on doit distinguer la cataracte vraie en *traumatique* et *spontanée*.

Nous avons vu dans quelles conditions se produit la première, et nous renvoyons sur ce sujet au chapitre qui traite des lésions traumatiques du globe oculaire et du cristallin.

Quant à la cataracte spontanée, elle peut être *congénitale* ou survenir à un âge plus ou moins avancé. Les causes de la cataracte congénitale sont à peu près inconnues. On a prétendu que cette affection était due à un arrêt de développement, ou à une anomalie de structure de la capsule s'opposant à l'endosmose et à l'exosmose. Mais rien n'est moins démontré.

La cataracte spontanée survient à tous les âges; rare avant quarante ans, sa fréquence s'accroît beaucoup à partir de cette époque de la vie, sans prédisposition marquée de sexe.

L'hérédité paraît jouer un rôle important dans le développement de la cataracte spontanée. C'est un fait aujourd'hui incontestable. Il n'en est pas de même de l'influence généralement attribuée aux professions, et il est permis de mettre en doute l'action prédisposante de certaines professions qui entraînent de fréquentes congestions vers les yeux, l'exposition à la lumière vive et à un feu ardent, le travail sur de petits objets, etc.

La cataracte spontanée paraît se développer assez fréquemment sous l'influence de causes locales susceptibles d'entraver la nutrition du cristallin. C'est ainsi qu'on la voit survenir à la suite d'irido-choroïdites chroniques, de glaucomes.

La choroïdite atrophique serait, d'après Dubarry (1), une des causes les plus fréquentes de la cataracte *sénile*. Enfin le décollement de la rétine précède souvent certaines cataractes molles qui surviennent rapidement chez les individus jeunes.

Dans d'autres circonstances, le développement de la cataracte reco-

(1) *Recherches sur la cataracte*, Thèse de Paris, 1869.

naît une cause plus générale, un état dyscrasique du sang, comme on l'observe dans la glycosurie et l'albuminurie.

La cataracte diabétique n'est pas extrêmement rare. Sur trente-cinq glycosuriques atteints de troubles visuels, Galezowski a constaté vingt-deux fois l'existence d'opacités cristalliniennes. La cataracte albuminurique est au contraire exceptionnelle.

Comment agissent ces causes générales, et principalement le diabète, pour produire l'opacité cristallinienne? Kunde (1) et Kühnhorn (2) ont montré par de curieuses expériences qu'en soustrayant à des animaux une grande quantité d'eau, et par conséquent en produisant chez eux une augmentation dans la proportion des sels contenus dans le sang, on déterminait, dans l'espace de quelques heures, des opacités du cristallin qui disparaissaient au bout d'un certain temps après qu'on avait rendu à l'animal en expérience l'eau qu'il avait perdue. Dans ces cas, l'examen microscopique a permis de constater que l'opacité est due à la formation de petites vacuoles situées entre les fibres cristalliniennes et dont le contenu liquide a une réfringence différente de celle des éléments de la lentille.

Il est vraisemblable que le diabète, qui a pour effet d'augmenter le poids spécifique du sérum, réalise jusqu'à un certain point les conditions des expériences de Kunde. On peut ajouter que, dans quelques cas, on a vu les cataractes diabétiques au début rétrograder lorsque l'état général du sujet venait à s'améliorer. Cependant, il est probable que la modification toute physique du cristallin, résultant de la soustraction d'une certaine quantité de l'eau qu'il contient normalement, n'est pas suffisante pour expliquer la formation de cataractes persistantes, et qu'il doit s'y joindre des modifications chimiques dues au trouble des phénomènes endosmotiques, et, dans le cas de cataracte diabétique, à la présence du sucre constatée par Knapp (3).

Pour terminer l'examen des conditions étiologiques qui président au développement de la cataracte, il importe de noter la coexistence fréquente de l'athérome artériel avec l'opacité sénile du cristallin. Ces deux lésions, en effet, semblent présenter entre elles d'étroites relations, et sont toutes deux l'expression d'un même état, le marasme sénile. La dégénérescence athéromateuse des artères, l'imperméabilité du réseau capillaire dans les principaux organes de l'économie, résultat de l'évolution physiologique due à l'âge, entraînent comme conséquences des troubles de nutrition qui se traduisent de différentes manières dans les divers organes, et qui, dans l'œil, peuvent aboutir à l'opacification du cristallin.

ANATOMIE PATHOLOGIQUE. — On a divisé la cataracte vraie en *lenticulaire* et *capsulaire*, suivant que l'opacité occupe le cristallin ou sa capsule.

(1) *Zeitschrift für Zoologie*, 1857, t. VIII, p. 469.
(2) Cité par Wecker, t. II, p. 102.
(3) *Ann. d'oculistique*, t. LI, p. 50.

Cette distinction n'a pas l'importance qu'on y attachait autrefois. Pendant longtemps, en effet, on a pensé que l'opacité du cristallin commençait par la capsule, pour s'étendre de là aux couches corticales, puis au centre de la lentille. Malgaigne, le premier, a fait justice de cette erreur, en montrant que, dans l'immense majorité des cas, la capsule conserve sa transparence. Néanmoins, les recherches ultérieures de Robin, de Desmarres, de Broca, ont prouvé que parfois la capsule devient opaque en même temps que le cristallin. On peut donc dire que la cataracte vraie est le plus souvent *lenticulaire*, mais qu'elle peut être aussi *capsulo-lenticulaire*, l'opacité de la capsule coexistant avec celle du cristallin. Quant aux prétendues cataractes capsulaires, sans opacité du cristallin, elles sont dues au dépôt de produits morbides à la face externe de la cristalloïde, et appartiennent à la classe des cataractes *fausses*.

D'après son degré de consistance, on doit distinguer trois formes de la cataracte vraie : 1° la *cataracte dure ;* 2° la *cataracte molle ;* 3° la *cataracte demi-molle*.

1° *Cataracte dure.* — On ne la rencontre guère que chez des sujets ayant dépassé quarante ans, et son développement est en général très-lent. Indépendamment de sa consistance variable, mais toujours supérieure à celle du cristallin normal, la cataracte dure est caractérisée par une diminution de volume du cristallin. Sa couleur est généralement foncée, d'un jaune ambré ; le centre ou le noyau est plus sombre que les couches corticales et généralement d'un jaune brun. Parfois la cataracte dure présente une coloration verdâtre (*cataracte verte*) ou noirâtre (*cataracte noire*); celle-ci semble due à l'infiltration de la matière colorante du sang. Dans certains cas rares, le cristallin cataracté peut acquérir la dureté de la pierre ou présenter l'apparence du plâtre (*cataractes pierreuse, plâtreuse*).

2° *Cataracte molle.* — La cataracte molle s'observe à tous les âges, cependant elle se montre plus généralement avant quarante ans. Son développement est plus rapide que celui de la cataracte dure, quelquefois même il se fait presque subitement, comme lorsqu'il s'agit de la cataracte diabétique.

La cataracte molle débute par les couches corticales du cristallin pour gagner ensuite le centre. Selon que l'opacité commence par la partie antérieure ou par la partie postérieure du cristallin, on désigne la cataracte sous le nom de *corticale antérieure* ou de *corticale postérieure*. Lorsque la cataracte est complète, sa couleur est ordinairement d'un blanc bleuâtre laiteux, quelquefois grisâtre ; assez fréquemment elle présente un reflet nacré, brillant. La cataracte molle, entièrement développée, s'accompagne généralement d'une augmentation de volume du cristallin.

L'opacité, au début, peut offrir divers aspects, qui ont valu à la cataracte différentes désignations : telles sont les cataractes *striées, étoilée, barrées, déhiscentes, à trois branches, etc.* Dans ces cas, le ramollissement commence par l'opacification de quelques fibres cristalliniennes super-

ficielles qui se manifestent sous forme de lignes opaques, convergeant vers le centre du cristallin et partageant la lentille en un certain nombre de triangles qui finissent par être envahis à leur tour par l'opacification. Dans d'autres cas, on voit apparaître dans l'épaisseur du cristallin des points blancs, très-petits, qui plus tard s'étendent et envahissent la masse de la lentille (*cataractes disséminées, pointillées*).

Lorsque le ramollissement du cristallin est porté à son plus haut degré, on a la variété désignée sous le nom de *cataracte liquide*. Quelquefois le cristallin étant complétement liquéfié, la capsule représente un véritable kyste (*cataracte kystique, purulente*). Ces variétés de la cataracte molle, toujours volumineuses, présentent une coloration blanc grisâtre ou blanc jaunâtre uniforme.

A la classe de cataractes molles appartiennent les cataractes *diabétiques*, *traumatiques* et *congénitales*, dont nous devons dire quelques mots.

A part sa consistance, la *cataracte diabétique* se fait remarquer par la rapidité de son développement, et survient principalement dans la dernière période du diabète.

La *cataracte traumatique* s'accompagne le plus ordinairement de lésions des autres parties constituantes du globe oculaire, et peut se compliquer de la présence de corps étrangers dans le cristallin lui-même. Mais une des particularités qui lui est propre, c'est l'altération concomitante de la capsule qui est souvent entr'ouverte et presque constamment épaissie, adhérente à l'iris. Enfin, la cataracte traumatique se complique très-fréquemment de cyclite, d'irido-choroïdite, circonstance de la plus haute importance relativement aux indications thérapeutiques.

La *cataracte congénitale*, généralement complète au moment de la naissance, présente une couleur blanc-bleuâtre uniforme.

On doit signaler plus particulièrement deux variétés de la cataracte congénitale, ce sont les cataractes *stratifiées ou zonulaires* et les cataractes *pointillées*. Dans la cataracte *stratifiée* ou *zonulaire*, l'opacité est partielle et occupe une zone intermédiaire entre les couches corticales et le centre de la lentille, en sorte que les parties transparentes et les parties opaques sont disposées de la manière suivante, en procédant d'avant en arrière : 1° une couche transparente; 2° une couche opaque; 3° un noyau transparent; 4° une couche opaque; 5° enfin une couche transparente. Rarement il existe plusieurs couches alternativement opaques et transparentes; plus souvent on constate quelques opacités dans l'axe du cristallin.

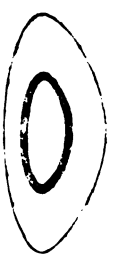

Fig. 75. — Cataracte zonulaire.

La *cataracte pointillée* est caractérisée, comme son nom l'indique, par la présence de petits points opaques, ordinairement plus nombreux aux pôles antérieur et postérieur du cristallin, et qui apparaissent sous forme de petites taches bleuâtres, disséminées ou affectant une disposition triangulaire.

3° *Cataracte demi-molle* ou *mixte*. — C'est la variété de cataracte lenticulaire que l'on rencontre le plus fréquemment chez les vieillards. Elle participe à la fois de la cataracte molle et de la cataracte dure en ce que les couches corticales sont ramollies et le noyau dur, et elle se rapproche plus ou moins de l'une ou de l'autre de ces variétés, suivant le degré de ramollissement des couches corticales et suivant le volume du noyau. Cette dernière condition est très-importante à déterminer au point de vue opératoire.

Les recherches microscopiques modernes ont montré que l'opacité du cristallin est surtout due à la coagulation du fluide albumineux contenu dans les divers éléments du cristallin, au dépôt de matières grasses entre ces divers éléments ou dans leur épaisseur (gouttelettes graisseuses, cristaux de cholestérine, granules solubles dans l'éther), enfin à la présence de granulations insensibles à l'action des réactifs ordinaires, et qui infiltrent les cellules et les fibres du cristallin. Il faut ajouter encore que Muller a trouvé souvent sur le trajet des fibres de petites vacuoles arrondies.

La dégénérescence granuleuse ou granulo-graisseuse commence, presque sans exception, à la périphérie du cristallin, immédiatement au dessous de la couche épithéliale, mais elle apparaît souvent en même temps en divers points dans l'intérieur même de la lentille.

Pendant que le travail d'opacification s'établit, il n'est pas extrêmement rare de voir se former des dépôts calcaires; ainsi des cristaux de carbonate de chaux et de phosphate de chaux se déposent autour des fibres cristalliniennes ou à la surface interne de la capsule. C'est ce que l'on observe principalement dans les cataractes traumatiques ou les cataractes dites *pierreuses* qui ne se rencontrent jamais que dans des yeux profondément désorganisés.

Symptomatologie. — Le premier symptôme accusé par les malades est le trouble de la vision, qui s'obscurcit graduellement. Quelques individus atteints de cataracte prétendent que la vue s'est perdue rapidement ou même subitement, mais il est presque toujours aisé de s'assurer que, dans ces cas, la maladie existait depuis longtemps.

Outre l'obscurcissement de la vue, les malades indiquent parfois que la lumière d'une lampe ou d'une bougie apparaît entourée d'une auréole lumineuse; d'autres fois, les objets sont vus doubles, triples; enfin, on observe quelquefois une myopie progressive résultant de l'augmentation de la puissance de réfraction du cristallin devenu opaque.

A moins de complication du côté des parties profondes de l'œil, la perception lumineuse n'est jamais complétement abolie dans la cataracte. D'abord les objets cessent d'être nettement perçus et apparaissent comme à travers une gaze, un brouillard. Quelquefois les malades accusent la présence de corps opaques, placés en avant de l'œil, qui suivent les mouvements de cet organe et occupent constamment la même place. Ce phénomène est en rapport avec l'existence d'opacités partielles et ne

doit pas être confondu avec les mouches volantes qui appartiennent à la symptomatologie des affections des parties profondes. A mesure que l'opacité fait des progrès, la vue s'obscurcit de plus en plus, en sorte que les malades cessent de pouvoir se conduire; mais, alors même que l'opacité du cristallin est complète, ils distinguent aisément la lumière de l'obscurité. En général, la vue est meilleure dans le demi-jour, parce que la pupille étant dilatée, une plus grande quantité de rayons lumineux parvient au cristallin, dont les parties excentriques restent toujours plus transparentes que le noyau. Aussi les cataractés présentent-ils une attitude qui permet souvent de les reconnaître de loin. Ils marchent la tête baissée, en cherchant à se faire un abat-jour avec la main placée sur le front, afin de s'abriter contre la lumière vive du jour qui ferait contracter leur pupille. Cette attitude est tout à fait différente de celle des sujets atteints d'affections amaurotiques, qui portent la tête haute et recherchent le grand jour.

Avant le perfectionnement des méthodes ophthalmoscopiques, on en était réduit, pour établir le diagnostic de la cataracte, à l'examen direct de la pupille, pratiqué en face d'une fenêtre bien éclairée. Cet examen permet souvent de reconnaître, à la place du fond noir qui forme le champ pupillaire, une tache d'un blanc grisâtre ou jaunâtre. Mais, en se bornant à cet examen superficiel, on s'exposerait à de fréquentes erreurs, soit que l'on méconnût des opacités encore peu prononcées, soit que l'on diagnostiquât l'existence de cataractes confirmées chez des sujets dont le cristallin a conservé toute sa transparence. Cette dernière erreur pourrait être commise chez certains vieillards dont le cristallin présente un reflet jaunâtre ou grisâtre, dû à l'augmentation de consistance du noyau.

L'examen à l'aide de l'éclairage oblique et de l'ophthalmoscope rend aujourd'hui ces erreurs impossibles et permet d'établir avec la plus rigoureuse exactitude le diagnostic des diverses variétés de cataractes. Il est important, avant d'avoir recours à ces procédés d'exploration, de dilater largement la pupille par des instillations d'atropine.

L'examen à l'éclairage oblique est surtout utile dans les cas de cataractes incomplètes. On constate alors dans le champ pupillaire, tantôt des stries partant de la circonférence et se dirigeant vers le centre du cristallin, tantôt des plaques, des points jaunâtres, grisâtres, nacrés.

Fig. 76. — Cataracte commençante vue à l'ophthalmoscope.

Lorsque la cataracte est complète, tout le champ pupillaire est occupé par une opacité située immédiatement derrière l'iris et de couleur variable, tantôt jaunâtre, tantôt grisâtre, blanchâtre, nacrée, tantôt verdâtre.

L'ophthalmoscope confirme les résultats fournis par l'examen à l'éclairage latéral. Dans le cas de cataracte incomplète, par exemple, il permet de constater la présence de parties opaques qui se

montrent sous l'apparence de stries ou de taches grisâtres ou noirâtres, tranchant sur le fond rouge de l'œil. Si la cataracte est complète, il devient impossible de découvrir le fond de l'œil.

Je n'insiste pas sur l'épreuve des trois images, aujourd'hui délaissée et à peu près inutile. Je rappellerai seulement que, dans le cas de cataracte confirmée, la troisième image (image renversée), due à la réflexion de la capsule postérieure du cristallin, fait complétement défaut.

Diagnostic. — Grâce aux procédés d'exploration que nous possédons aujourd'hui et qui viennent d'être rappelés, l'existence d'une cataracte pourra toujours être sûrement reconnue, et il devient inutile d'établir le diagnostic de l'opacité cristallinienne avec les affections profondes de l'œil.

Il importe seulement de reconnaître à quelle variété de cataracte on a affaire, et de déterminer si la cataracte est simple ou accompagnée de quelque complication.

Le diagnostic différentiel des diverses variétés de cataractes a été encore considérablement facilité par les nouveaux procédés d'exploration, et surtout par l'examen à l'éclairage latéral. Au point de vue opératoire, est très-utile de savoir si la cataracte est complète et quel est son degré de consistance. Or, l'éclairage oblique nous indique si la totalité du cristallin est opacifiée, ou si, comme on l'observe souvent, les couches corticales sont encore transparentes. Le même moyen d'exploration fournit des renseignements sur le volume du noyau, et par conséquent sur la consistance de la cataracte, puisque le noyau représente toujours la partie la plus dure.

Relativement à la détermination du volume de la cataracte, on ne doit pas négliger l'examen de l'iris. En effet, si la cataracte est peu volumineuse, on aperçoit derrière le bord pupillaire un cercle noir formé par l'ombre de l'iris sur le cristallin. Dans le cas de cataracte volumineuse, au contraire, le cristallin opaque s'applique contre l'iris, et le cercle noir dont il a été question n'existe pas.

Fig. 77. — Cercle noir formé par l'ombre de l'iris sur le cristallin cataracté.

La cataracte est-elle simple ou compliquée? Ce dernier point de diagnostic, dont on comprend l'utilité relativement aux indications thérapeutiques et aux suites probables d'un traitement chirurgical, offre souvent d'assez grandes difficultés. Les altérations concomitantes de la conjonctive, de la cornée, de la sclérotique et de l'iris seront toujours aisées à constater, soit à l'examen direct, soit à l'éclairage latéral, et je renvoie le lecteur aux divers articles qui traitent des lésions de la conjonctive, de la cornée, de la sclérotique et de l'iris pour l'indication des signes auxquels on reconnaîtra l'existence de ces maladies. Je rappelle seulement, à cause de leur importance, les altérations consécutives à l'iritis et qui se manifestent par le changement de couleur, l'épaississement de l'iris, l'immobi-

lité, la déformation, les adhérences antérieures ou postérieures (*synéchies*) de son bord pupillaire.

Il est plus malaisé de reconnaître l'existence d'altérations des membranes profondes, et cependant le succès d'une opération dépendra de l'intégrité plus ou moins parfaite de ces parties. On devra interroger avec soin les commémoratifs et s'assurer si les malades ont éprouvé des douleurs dans l'œil et surtout au pourtour de l'orbite; s'ils ont accusé des sensations lumineuses, des mouches volantes, etc. Puis on examinera avec attention le volume et le degré de consistance du globe ; un changement dans le volume de l'œil, une augmentation notable dans son degré de consistance, devront faire soupçonner quelque grave altération des parties profondes. L'injection des vaisseaux sous-conjonctivaux qui se montre sous l'aspect d'un cercle bleuâtre, lie de vin, entourant la cornée est aussi un indice de quelque trouble de la circulation du côté de l'iris et de la choroïde.

Dans le cas où l'iris est intact, on doit également s'attacher à déterminer jusqu'à quel point il a conservé son impressionnabilité à l'action de la lumière et des mydriatiques. Quoique la dilatation de la pupille s'observe quelquefois avec des cataractes exemptes de toute complication, l'inertie de l'iris est, en général, un signe d'un mauvais augure.

Enfin, avant de se prononcer sur l'état simple ou compliqué d'une cataracte, il est indispensable de pratiquer l'examen ophthalmoscopique, de rechercher l'existence des phosphènes, enfin de déterminer aussi exactement que le permet l'opacité du cristallin la mesure du champ visuel.

L'ophthalmoscope rendra surtout des services dans le cas de cataracte incomplète, car la netteté plus ou moins grande avec laquelle il est possible d'examiner le fond de l'œil permet de juger si le trouble de la vision est en rapport avec le degré d'opacité, et dans le cas où celle-ci n'est pas très-prononcée, on parvient souvent à reconnaître dans les membranes profondes des altérations capables d'expliquer les troubles fonctionnels.

La recherche des phosphènes qui peut renseigner sur la persistance ou la disparition de la sensibilité rétinienne est tout à fait insuffisante pour faire apprécier le degré de conservation de cette sensibilité. On se servira pour cet examen fonctionnel d'une lampe dont on peut faire varier l'intensité lumineuse en abaissant la flamme. Il est généralement admis qu'un individu atteint de cataracte complète, mais exempte de complications, doit distinguer la lumière à une distance de dix à quinze pieds, et reconnaître si l'on cache avec la main la lumière de la lampe dont la mèche a été abaissée aussi bas que possible. On peut également déterminer d'une façon approximative l'étendue du champ visuel en promenant en avant de l'œil et à quelques pieds de distance la flamme d'une petite bougie.

Pronostic. — La cataracte, abandonnée à elle-même, ne guérit jamais,

et une opération seule peut faire disparaître l'opacité et par conséquent rendre la vue aux malades. Le pronostic de la cataracte devrait donc se baser sur les résultats fournis par les opérations, mais malheureusement il est à peu près impossible de formuler quelque chose de rigoureux à ce sujet, car on se trouve en présence de statistiques plus ou moins comparables entre elles. Je n'oserais donc fournir sur ce sujet aucun chiffre, et en cela je partage entièrement l'opinion de Warlomont (1) qui, dans son remarquable article sur la cataracte, renonce à publier les diverses statistiques des oculistes et considère ces publications comme des réclames mal déguisées où la sincérité fait trop souvent défaut; mais je craindrais peut-être aussi d'exagérer les résultats heureux de l'opération, en admettant avec l'auteur précédent que l'opération de la cataracte rend la vue à neuf malades sur dix.

Traitement. — A diverses reprises, on a tenté de restituer au cristallin opacifié sa transparence à l'aide d'un traitement médical. Ces tentatives ont constamment échoué, et l'on doit aujourd'hui les proscrire d'une manière absolue, lorsqu'elles s'attaquent à la cataracte vraie, spontanée, dans laquelle le microscope a montré des modifications organiques, profondes, contre lesquelles les remèdes ne peuvent avoir aucune action. Dans quelques cataractes traumatiques, dans celles qui s'accompagnent d'un certain degré d'inflammation intra-oculaire, dans celles enfin qui semblent liées à l'existence d'une maladie générale (*cataracte diabétique*), on peut espérer, à l'aide d'un traitement approprié, arrêter ou même faire rétrograder les opacités.

Le *traitement chirurgical* convient donc presque exclusivement à la cataracte, mais il importe, avant d'exposer en quoi il consiste, d'examiner quelques questions.

On ne doit procéder à l'opération que chez un individu jouissant d'une bonne santé générale. Quelques complications locales, telles que: maladies de la conjonctive, de la cornée, des voies lacrymales, doivent être préalablement traitées lorsqu'elles existent. Nous avons insisté avec intention sur le diagnostic des complications, parce que l'existence bien déterminée de ces dernières constitue une contre-indication à toute opération, à moins que, par un traitement approprié, on ne puisse espérer faire préalablement disparaître ces complications. Je signale particulièrement l'état glaucomateux de l'œil, qui parfois à l'aide d'une iridectomie préventive peut être suffisamment amélioré pour que l'opération de la cataracte ait chance de fournir un heureux résultat.

Lorsque les deux yeux sont atteints de cataracte, mais que l'opacité est encore incomplète d'un côté, doit-on attendre, pour opérer, que la vision soit complétement perdue des deux côtés? A cette question il est difficile de donner une réponse catégorique; on doit consulter principalement le malade et tenir compte de sa position sociale. Evidemment

(1) *Dictionnaire encyclopédique*, article Cataracte.

l'opération expose à quelque danger, et quoique l'ophthalmie sympathique soit extrêmement rare après une opération de cataracte, on peut craindre qu'en touchant à l'œil déjà complétement cataracté, on ne fasse perdre au malade l'œil dont il voit encore. Chez un homme dont l'existence matérielle est assurée, il est donc plus rigoureusement sage et prudent de conseiller d'attendre le moment où la vue des deux yeux sera complétement obscurcie, tandis que chez un individu moins fortuné, qui cesse de pouvoir exercer la profession qui le fait vivre, on est autorisé à opérer l'œil complétement perdu avant que la cataracte de l'autre côté soit complète.

Dans le cas où la cataracte n'existe que d'un seul côté, sans que l'autre œil manifeste la moindre tendance à devenir le siége d'une opacité, l'abstention me paraît beaucoup plus fermement indiquée et ne doit céder que devant une demande expresse du malade, auquel on aura préalablement exposé les chances bonnes et mauvaises d'une opération.

Lorsque la cataracte est double, doit-on opérer les deux yeux dans la même séance ou attendre le résultat d'une première opération pour pratiquer la seconde? On a invoqué d'excellentes raisons pour et contre l'une ou l'autre pratique; aussi me paraît-il très-difficile de décider la question. Cependant, malgré les avantages de l'opération double et en une seule éance, je pense que la prudence exige de n'opérer qu'un œil à la fois, et je me fonde uniquement pour conseiller cette pratique sur la considération suivante : à savoir que l'opération pratiquée sur les deux yeux en une seule séance peut faire perdre d'un seul coup toute chance de vision lorsque cette opération a été suivie de complications indépendantes du chirurgien et tout à fait accidentelles.

Enfin, relativement à l'usage du chloroforme dans les opérations de cataracte, je ne crois pas que l'on doive le conseiller d'une manière générale. Le chloroforme est toujours un agent dangereux, et dans le cas présent il l'est d'autant plus que son action doit être énergique et poussée jusqu'à la résolution complète. On ajoute donc une chance de mort à une opération sans danger pour la vie. De plus, le chloroforme détermine souvent de l'agitation, des vomissements qui peuvent avoir un fâcheux retentissement sur l'œil; enfin, chez certains sujets, il entraîne à sa suite une altération de la santé générale, un véritable embarras gastrique, qui peut influer d'une manière fâcheuse sur l'issue de l'opération.

Je conclus donc en réservant le chloroforme dans l'opération de la cataracte pour certains cas déterminés, chez certains sujets pusillanimes, irritables, indociles.

Quelle que soit la méthode opératoire que l'on se propose d'employer, il est d'usage de purger le malade la veille de l'opération, afin d'éviter pour le jour même ou le lendemain les efforts de défécation. On doit également dilater la pupille, et pour cela on instille la veille et le jour même quelques gouttes de sulfate d'atropine dans l'œil.

Les méthodes et procédés opératoires applicables à la cure de la cataracte sont tellement nombreux qu'il est impossible, dans un livre de la nature de celui-ci, d'en donner une description détaillée. Je dois me borner à indiquer d'une manière succincte les principes généraux de chaque méthode, en signalant plus particulièrement les cas où l'une est mieux indiquée que l'autre, et en décrivant dans chaque méthode le procédé opératoire qui nous a paru présenter le plus de chances de succès.

Fig. 78. — Aiguille à cataracte : *a*, vue de face ; *b*, vue de profil.

Quatre méthodes principales ont été employées, ce sont : 1° le *déplacement ;* 2° la *division ;* 3° l'*extraction ;* 4° le *déplacement de la pupille.* Les trois premières seules s'attaquent directement au cristallin cataracté dans le but de le faire disparaître ; la quatrième, laissant l'opacité en place, crée aux rayons lumineux une voie excentrique.

1° *Déplacement de la cataracte.*— Cette méthode paraît avoir son origine dans les temps les plus reculés, et se trouve décrite d'une manière assez complète dans l'ouvrage de Celse.

Elle comprend deux procédés opératoires : l'*abaissement* ou *dépression* et la *réclinaison.* Dans la première, la cataracte est déprimée verticalement ; dans la seconde, la lentille est d'abord renversée en arrière, de manière que sa face antérieure regarde en haut, puis couchée à plat. Dans ces deux procédés, le cristallin est donc placé au milieu du corps vitré, au-dessous de la pupille ; mais tandis que dans l'abaissement il a une certaine tendance à remonter, dans la réclinaison, au contraire, il est moins exposé à cet accident, parce qu'il est mieux recouvert par le corps vitré.

La réclinaison, dont je m'occuperai seulement, peut se faire par la sclérotique (*scleroticonyxis*) ou par la cornée (*keratonyxis*). Ce dernier procédé est à peu près inusité.

La *scleroticonyxis* exige l'emploi des instruments suivants : un écarteur des paupières, une pince fixatrice, une aiguille. Cette dernière, représentée fig. 78, est légèrement courbée à son extrémité, laquelle se termine en fer de lance très-acéré.

La pupille étant dilatée par la belladone, et l'écarteur des paupières mis en place, on saisit avec la pince, au côté interne du bulbe, un pli de la conjonctive, comprenant le fascia sous-conjonctival, de façon à tenir solidement le globe de l'œil. Puis l'aiguille, tenue comme une plume à écrire, la convexité dirigée en haut, est plongée à 3 ou 4 millimètres du bord de la cornée, à 1 millimètre au-dessous du diamètre transversal,

et pénètre à 8 millimètres environ dans la direction du centre du corps vitré.

Le chirurgien fait alors subir à l'aiguille un mouvement de quart de cercle qui porte sa concavité en avant, puis il incline le manche en arrière, vers la tempe, ce qui amène la pointe en avant, contre la face postérieure du cristallin, et permet d'inciser la cristalloïde postérieure.

Ceci fait, l'aiguille, contournant le bord supérieur ou le bord inférieur du cristallin, glisse entre celui-ci et la face postérieure de l'iris et apparaît dans le champ pupillaire, la concavité regardant en arrière; il devient alors facile de diviser avec la pointe la capsule antérieure.

Enfin, l'aiguille portée à la partie supérieure du cristallin, le repousse doucement d'avant en arrière, en appuyant par sa face concave, de manière que la cataracte disparaisse complétement du champ pupillaire. On la maintient ainsi pendant quelques secondes, puis on enlève l'aiguille en lui faisant suivre exactement le même chemin qu'elle a parcouru lors de son introduction.

Le traitement consécutif est fort simple et consiste dans un repos absolu, au milieu de l'obscurité, les yeux couverts d'un simple bandeau très-légèrement serré.

La méthode de déplacement (abaissement ou réclinaison) est aujourd'hui à peu près complétement abandonnée. Elle est loin d'être inoffensive et exempte de complications; de plus, la cataracte abaissée remonte souvent, soit immédiatement, soit après un temps variable. Enfin, et c'est là le plus grave reproche que l'on puisse invoquer, la résorption du cristallin sur laquelle se fonde la méthode, est loin de se produire toujours, principalement lorsqu'il s'agit de cataractes dures. Dès lors le cristallin joue le rôle de corps étranger et devient l'origine d'un processus inflammatoire du côté des parties profondes de l'œil (irido-choroïdite, glaucome), qui aboutit à la perte graduelle de la vision, ou même au développement d'une ophthalmie sympathique sur l'œil non opéré.

La méthode de déplacement de la cataracte doit donc être proscrite, en tant que méthode générale. Elle constituerait cependant une ressource entre les mains de chirurgiens qui craindraient, faute d'une habitude suffisante, d'avoir recours aux autres méthodes.

2° *Division.* — Cette méthode est basée sur la connaissance de ce fait que, lorsque la cristalloïde est largement ouverte, en sorte que l'humeur aqueuse baigne la substance du cristallin, celui-ci ne tarde pas à être résorbé. Suivant que l'on se borne à inciser la capsule, ou suivant que l'on divise plus ou moins profondément la cristalloïde et la substance du cristallin, l'opération porte le nom de *lacération*, de *broiement* ou de *discision*.

La méthode de discision de la cataracte se trouve indiquée dans les ouvrages des chirurgiens arabes, mais elle ne passa définitivement dans la pratique qu'à partir du siècle dernier. Depuis quelques années, ses indications ont été bien mieux précisées, et elle a pris une place impor-

tante dans la thérapeutique chirurgicale de la cataracte. La division de la cataracte peut se faire par la sclérotique ou par la cornée. C'est généralement cette dernière voie que l'on choisit de préférence.

On se sert d'une aiguille droite dont la pointe est très-acérée et coupe des deux côtés. La pupille étant dilatée, les paupières maintenues écartées et l'œil fixé, comme il a été dit pour la sclératiconyxis, l'aiguille est introduite obliquement dans la cornée, au milieu de l'espace situé entre le bord de la pupille et le limbe cornéal. L'instrument introduit à plat, est ensuite tourné de champ, de manière à agir par sa pointe et par son tranchant sur la cristalloïde antérieure et sur la substance même du cristallin, si l'on se propose de faire le broiement.

Fig. 79. — Discision de la cataracte.

A la suite de cette opération, le malade doit être condamné au repos et placé dans l'obscurité, l'œil couvert d'un bandeau *léger*. On devra faire, en outre, de fréquentes instillations d'atropine; enfin, on veillera à combattre les accidents inflammatoires s'ils se développent.

Chez les sujets jeunes, la division de la cataracte peut amener une guérison en trente ou quarante jours; mais celle-ci peut se faire attendre beaucoup plus longtemps. Il devient même quelquefois nécessaire de pratiquer une nouvelle discision, mais on doit toujours attendre que toute trace d'inflammation ait complétement disparu.

La division convient principalement aux cataractes molles ou demi-molles et chez les individus jeunes. Elle est d'une exécution facile, et expose à peu d'accidents; toutefois il faut avouer que ses résultats sont souvent très-tardifs, et qu'elle n'est pas toujours inoffensive. Je l'ai vue, dans bon nombre de cas, suivie d'iritis assez intenses et assez persistantes pour compromettre sérieusement la vision.

En résumé, malgré ses avantages incontestables, la méthode de division de la cataracte ne convient qu'à certains cas déterminés, et ne saurait être proposée comme méthode opératoire générale.

3° *Extraction.* — Ainsi que son nom l'indique, cette méthode a pour but de donner issue au cristallin, à travers une ouverture pratiquée dans la cornée ou dans la sclérotique.

On peut admettre que c'est à Daviel (1748) que revient le mérite d'avoir introduit dans la chirurgie oculaire l'opération brillante par laquelle on extrait le cristallin frappé d'opacité. Son procédé, auquel on peut, à bon droit, conserver le nom d'*extraction de Daviel*, malgré les nombreuses modifications qu'on lui a fait subir, consiste à donner issue à la cataracte à travers une incision semi-circulaire de la cornée, de manière à former aux dépens de cette membrane un grand lambeau.

Parmi les modifications apportées au procédé de Daviel, les unes, sans importance sérieuse, n'altèrent en rien les principes fondamentaux de cette opération; les autres, au contraire, présentent une importance capitale et constituent réellement des procédés à part.

Outre l'opération classique de Daviel (procédé d'extraction à grand lambeau), la méthode d'extraction de la cataracte comprend deux autres procédés : ce sont l'*extraction linéaire* et l'*extraction à petit lambeau.*

a. Extraction à grand lambeau (Procédé de Daviel). — On désigne encore cette opération sous le nom de *kératotomie*, et on la distingue en supérieure et inférieure, suivant que l'incision est pratiquée à la partie supérieure ou à la partie inférieure de la cornée.

Les instruments nécessaires sont : un couteau de Beer, un kystitome-curette, un fixateur du globe fig. 80).

FIG. 80. — a. fixateur du globe (pique de Pamard) ; b. couteau de Beer; c, kystitome-curette.

Le malade peut être opéré couché, ce qui est indispensable lorsqu'on le soumet au chloroforme, ou assis sur une chaise et la tête appuyée contre la poitrine de l'aide qui sera chargé d'écarter les paupières.

La pupille ayant été dilatée par l'atropine, et l'aide tenant les paupières écartées en exerçant une pression douce sur le globe, le chirurgien prend le fixateur de la main gauche et le couteau de la main droite, applique le premier de ces instruments un peu au-dessus du diamètre transverse de la cornée, puis fait pénétrer la pointe du couteau dans la cornée par le côté temporal, en l'enfonçant à un demi-millimètre de la sclérotique. Le couteau doit pénétrer parallèlement à l'iris, et être conduit sans hésitation vers le point diamétralement opposé de la cornée que le chirurgien doit constamment viser. En poussant l'instrument vers ce point, la pointe vient faire saillie au dehors, et la section de la cornée est achevée par la progression du couteau dont le manche doit être porté légèrement en arrière, afin que la pointe puisse passer au-dessus du nez.

Au moment où la section se termine, le fixateur est enlevé, et l'aide abandonne les paupières que le malade doit tenir fermées comme s'il dormait.

Ce premier temps achevé, le chirurgien procède à l'ouverture de la capsule, à l'aide du kystitome, petit crochet, très-acéré à sa pointe, dont le dos est lisse et arrondi. L'aide ayant écarté doucement les paupières sans exercer la moindre compression sur le globe, le chirurgien glisse doucement le kystitome au-dessous du lambeau cornéen, puis, lorsque

celui-ci est arrivé dans le champ pupillaire, il en dirige la pointe en arrière et pratique sur la cristalloïde antérieure plusieurs incisions se croisant entre elles. Le kystitome est alors retiré et les paupières abandonnées à elles-mêmes.

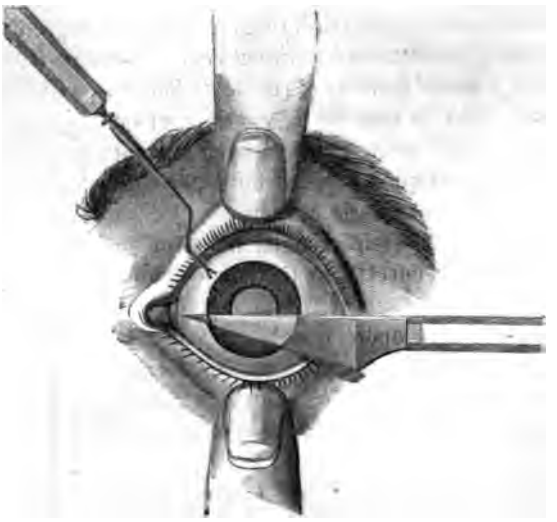

Fig. 81. — Kératotomie inférieure. Section de la cornée.

Après quelques instants de repos, les paupières sont de nouveau doucement écartées, et le chirurgien exerce avec le dos de la curette une pression légère mais continue sur le globe. Le cristallin franchit alors la pupille, s'avance dans la chambre antérieure et sort par l'ouverture pratiquée à la cornée. Si, après l'issue du cristallin, on découvrait encore dans le champ pupillaire des débris des masses corticales, on devrait en provoquer la sortie, soit par une douce compression du globe, soit par l'introduction de la curette.

L'opération est dès lors terminée, et l'on doit procéder au pansement qui consiste dans l'occlusion de l'œil à l'aide d'un linge fin appliqué sur les paupières et recouvert de petits plumasseaux de charpie que l'on assujettit au moyen d'une bande de flanelle médiocrement serrée.

L'opéré doit être condamné au repos et placé dans une chambre obscure. Le pansement sera renouvelé dès le lendemain, afin de reconnaître et de combattre immédiatement les complications qui pourraient survenir.

Diverses modifications ont été apportées au procédé classique de Daviel, dont nous avons cherché à donner une idée aussi succincte que possible. Sans parler du siége de la section cornéenne (*kératotomie supérieure, inférieure ou oblique*), je signalerai la combinaison de l'iridectomie avec l'extraction à grand lambeau, soit que l'excision de l'iris se pratique

quelque temps avant l'extraction (Mooren), soit que l'iridectomie et l'extraction se fassent dans la même séance (Jacobson).

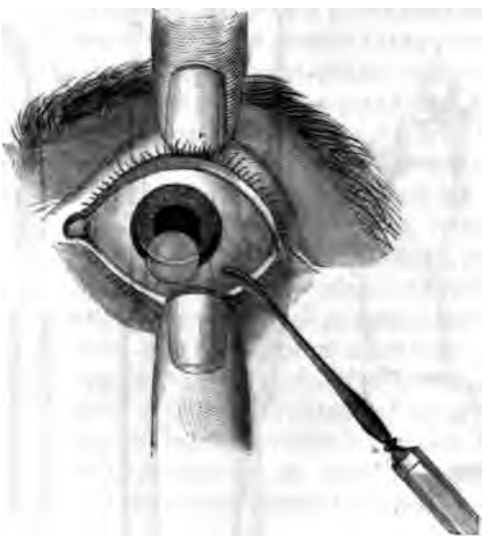

Fig. 82. — Kératotomie inférieure. Sortie du cristallin.

b. *Extraction linéaire.* — Ce procédé opératoire est dû à Gibson (1810). Adopté par Travers et plus tard par Fréd. Jæger qui lui donna son nom, il paraissait complétement abandonné lorsque de Graefe l'introduisit de nouveau dans la pratique en le modifiant et le perfectionnant. L'extraction linéaire a pour but de parer aux inconvénients sérieux inhérents à la formation d'un grand lambeau cornéen, inconvénients qui se résument dans la difficulté de la coaptation d'un semblable lambeau, d'où résultent le défaut de réunion, la suppuration de la cornée et souvent le phlegmon de l'œil.

L'extraction linéaire comprend divers procédés dont on trouvera la description dans les traités spéciaux. Le procédé actuellement usité et connu sous le nom d'opération de de Graefe consiste dans une incision presque droite portant sur les limites de la cornée et de la sclérotique et intéressant à la fois ces deux membranes.

Pour pratiquer cette opération, outre le fixateur de l'œil et l'écarteur des paupières déjà mentionnés à l'occasion de l'abaissement, les instruments nécessaires sont : un couteau de de Graefe, long et très-étroit, un kystitome droit ou coudé, une curette d'une forme spéciale et généralement faite de caoutchouc durci, des pinces courbes et une paire de ciseaux courbes pour sectionner l'iris (fig. 83).

Le malade étant couché sur le dos, les paupières écartées et le globe fixé solidement avec la pince, le chirurgien plonge le couteau, dont le tranchant regarde en haut, à 1 millimètre et demi environ du bord de la cornée et à 2 millimètres au-dessous d'une ligne tangente au bord supé-

rieur de la cornée. Le couteau pénétrant dans la chambre antérieure est d'abord conduit vers la partie inférieure de la cornée, puis la pointe est

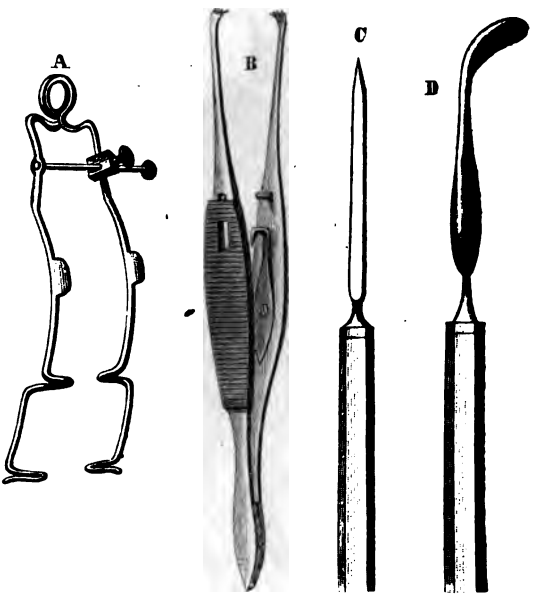

FIG. 83. — A, écarteur des paupières; B, pince fixatrice; C, couteau de de Graefe; D, curette.

ramenée de bas en haut jusque sous le bord sclérotical dans un point symétrique à celui de la première ponction. Il suffit de pousser l'instrument dans cette direction pour traverser la sclérotique de dedans en dehors. Le couteau est alors incliné en avant, de manière à former avec le plan de l'iris un angle de 20 degrés environ, puis par des mouvements de scie, on sectionne la partie intermédiaire entre la ponction et la contre-ponction. Cette section, qui se termine entièrement dans la sclérotique, a une obliquité de 45 degrés environ par rapport au méridien horizontal de l'œil, et peut être considérée comme à peu près linéaire, quoique, en réalité, elle détache un petit lambeau.

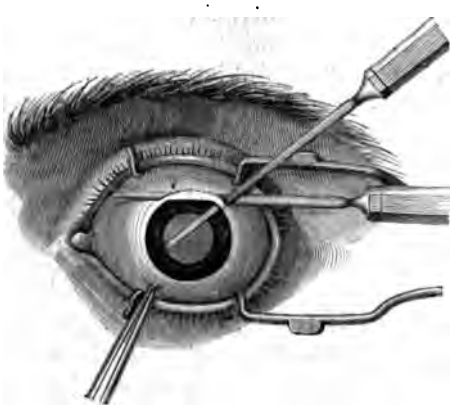

FIG. 84. — Opération de de Graefe.

Ce premier temps de l'opération terminé, on procède à l'excision de la partie de l'iris qui correspond à l'incision sclérotico-cornéenne, et qui s'opposerait à la sortie du cristallin. En général, dès que l'incision est pratiquée, l'iris vient faire hernie à travers la plaie; dans le cas contraire, on doit l'attirer au dehors avec la pince courbe à iridectomie. L'excision de l'iris est d'ailleurs extrêmement importante au point de vue des résultats ultérieurs et doit être faite avec le plus grand soin. L'iris est attiré doucement au dehors avec la pince, puis excisé à l'aide de ciseaux droits ou courbes en commençant par l'angle temporal de la plaie pour achever l'excision au niveau de l'angle nasal, de façon qu'il ne reste aucune partie de l'iris engagée dans les angles de la plaie. Le kystitome est alors doucement introduit et la cristalloïde incisée comme il a été dit à l'occasion de l'extraction à lambeau, puis on procède à l'expulsion du cristallin, qui s'opère sous l'influence de pressions exercées avec la curette sur la partie inférieure du globe. Enfin, lorsque ce résultat est obtenu, il faut examiner avec soin la nouvelle pupille, et s'il reste encore des parties de couches corticales, on peut, à l'aide de frictions et de pressions de bas en haut, nettoyer entièrement la pupille. C'est là, on doit le dire, un des principaux avantages de l'opération de de Graefe, et qui suffirait à lui assurer la supériorité sur l'extraction à grand lambeau.



Fig. 85. — Excision de l'iris.



Fig. 86. — Sortie du cristallin.

Le pansement consécutif est à peu près celui que nous avons indiqué à l'occasion de l'extraction à grand lambeau; il consiste en un bandage légèrement compressif.

3° *Extraction à petit lambeau.* — Dans ces dernières années, quelques chirurgiens ont proposé un procédé opératoire qui tient le milieu entre la méthode à grand lambeau et les méthodes à incision linéaire. Liebreich fait une incision à très-petite courbure (fig. 87), qui empiète à ses deux extrémités sur la sclérotique, et il obtient la sortie du cristallin sans iridectomie. Lebrun a également pratiqué avec succès un procédé qu'il nomme *extraction à petit lambeau médian*, et qui consiste dans la formation d'un

petit lambeau taillé dans la partie moyenne du segment supérieur de la cornée (fig. 88). Ce procédé dispense aussi d'avoir recours à l'iridectomie.

Fig. 87. — Procédé de Liebreich.

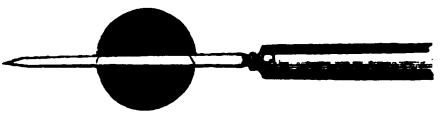

Fig. 88. — Procédé de Lebrun

L'extraction peut être considérée comme supérieure à toutes les autres méthodes curatives de la cataracte. Nous avons vu que, de l'avis de tous les ophthalmologistes, l'abaissement est entièrement abandonné; la discision n'est pas une méthode générale et ne convient qu'à certains cas déterminés (*cataracte congénitale*, *cataracte molle*). L'extraction, au contraire, constitue une méthode générale. Même dans les cas où la discision pourrait être employée, l'extraction la remplace avantageusement, et pour les cataractes dures, l'extraction est seule applicable.

Mais à quel procédé doit-on donner la préférence? L'opinion des chirurgiens est encore partagée sur ce point, mais je ne crains pas de dire que l'on tend de plus en plus à s'éloigner de l'ancien procédé de Daviel (procédé à grand lambeau). Je partage entièrement pour ma part cette tendance et je me fonde surtout, pour abandonner le procédé de Daviel, sur ce fait incontestable qu'il expose à des accidents plus nombreux et plus graves que les autres procédés d'extraction, et qu'il fournit une somme de succès infiniment moindre, ainsi qu'on peut s'en convaincre par l'étude des statistiques de tous les pays. Entre le procédé de de Graefe, plus ou moins modifié, et les procédés plus récents de Liebreich et de Lebrun (procédés à petit lambeau), il est difficile de se prononcer. Sans nul doute, le procédé de de Graefe a des inconvénients; il est d'une exécution longue, assez délicate, et entraîne une pupille difforme, d'où résulte certains troubles dans l'exercice de la vision. Les procédés à petit lambeau, si l'on en croyait ceux qui les préconisent, ne seraient pas passibles des mêmes objections; mais ils ne sont pas encore suffisamment entrés dans la pratique pour que l'on puisse comparer les résultats qu'ils fournissent à ceux qu'a donnés le procédé de de Graefe. Aussi, malgré ses inconvénients qu'il est d'ailleurs facile de corriger, c'est à ce dernier procédé que l'on doit jusqu'à nouvel ordre donner la préférence.

4° *Déplacement de la pupille.* — Cette méthode convient seulement aux cataractes centrales, dans lesquelles les parties périphériques du cristallin ont conservé leur transparence, tandis que le noyau est opaque et intercepte le passage des rayons lumineux. Dans ces conditions, d'ailleurs assez rares, on peut avoir recours à l'un des procédés d'iridectomie qui a pour effet d'ouvrir un passage à la lumière vis-à-vis des parties périphériques du cristallin.

B. *Cataractes fausses* (*cataractes capsulaires*).

Nous désignons sous ce titre les opacités déterminées par le dépôt de produits pathologiques sur la surface antérieure de la capsule cristalline.

Au point de vue anatomo-pathologique, on doit distinguer plusieurs variétés de cataractes capsulaires, dont les principales sont : les *cataractes pseudo-membraneuse*, *phosphatique*, *pigmentaire*.

La *cataracte pseudo-membraneuse* est due au dépôt sur la surface de la cristalloïde de lymphe plastique plus ou moins adhérente qui souvent s'incruste de sels calcaires ou s'infiltre de granulations graisseuses.

La *cataracte capsulaire phosphatique* est caractérisée par le dépôt de phosphate ou de carbonate de chaux, qui tantôt forme des points ou des taches isolées, jaunâtres et réfractant fortement la lumière, tantôt représente des figures plus ou moins régulières.

Enfin la *cataracte pigmentaire*, résultat du dépôt d'une certaine quantité de pigment uvéen sur la cristalloïde antérieure, apparaît sous l'aspect de taches noires et irrégulières.

Quelle que soit la variété anatomique de la cataracte capsulaire, il importe de distinguer les cas où l'iris est libre de toute adhérence avec la cristalloïde opacifiée de ceux où cette adhérence existe.

La *cataracte capsulaire adhérente* succède aux inflammations de l'iris, dont les produits d'exsudation ont établi entre cette membrane et la cristalloïde des adhérences plus ou moins résistantes. Cette variété de la cataracte appartient à l'histoire de l'iritis.

La *cataracte capsulaire non adhérente* reconnaît la même origine que la précédente; seulement les adhérences qui ont pu exister pendant quelque temps ont cédé à la dilatation pupillaire, et ce sont les traces des adhérences primitives qui constituent l'opacité.

Tantôt cette opacité n'est que partielle et limitée à quelques points isolés, tantôt l'opacité est formée par une véritable fausse membrane grisâtre, irrégulière à sa surface, et recouvre la totalité ou seulement une partie, et généralement alors la partie centrale de la cristalloïde.

C'est à la classe des cataractes capsulaires non adhérentes qu'il faut rattacher les variétés désignées sous le nom de cataracte *pyramidale*, *végétante*, et qui, le plus ordinairement, succèdent à une ulcération de la cornée terminée par perforation. Le cristallin est venu contracter des adhérences avec les bords de l'ulcère, puis lorsque la chambre antérieure s'est reproduite, ces adhérences se sont rompues, mais en laissant sur la capsule les traces de la matière exsudée.

Relativement au diagnostic de la cataracte capsulaire et de la cataracte ticulaire, il ne présente généralement aucune difficulté grâce aux yens d'exploration que nous possédons aujourd'hui et dont nous avons signalé l'importance en faisant le diagnostic de la cataracte lenti-

culaire. Voici en quelques mots les caractères qui permettront de distinguer les opacités de la lentille ou de sa capsule.

Dans la cataracte lenticulaire, l'iris est normal, la pupille a conservé sa mobilité, et souvent il existe entre elle et le cristallin un cercle noir, dû à l'ombre portée par l'iris sur la lentille opaque; dans la cataracte capsulaire, l'iris est altéré, décoloré, déprimé; la pupille est inégale, immobile, en entonnoir, et généralement il n'y a pas d'ombre portée.

L'opacité, dans la cataracte lenticulaire, est de forme variable, mais occupe la substance même du cristallin, tandis que, dans la cataracte capsulaire, l'opacité est irrégulière, superficielle.

L'épreuve des trois images est nulle pour la deuxième et la troisième image dans la cataracte capsulaire, tandis que, dans la cataracte lenticulaire, elle fournit toujours deux images.

Le traitement de la cataracte capsulaire varie selon qu'elle est ou non adhérente. La cataracte non adhérente, lorsqu'elle est centrale, peut être guérie au moyen d'une pupille artificielle, comme nous l'avons indiqué pour les cataractes stratifiées. Si elle est complète, elle devient passible des mêmes procédés opératoires que la cataracte lenticulaire, seulement il est indispensable d'inciser largement ou même d'extraire en même temps la capsule et la lentille.

La *cataracte capsulaire adhérente* exige l'emploi de procédés mixtes qu'il est difficile de préciser d'avance. L'opération de de Graefe dont on modifie plus ou moins l'incision, selon les circonstances, me paraît celle qui convient à la généralité des cas, et qui permet de déchirer les adhérences et d'exciser une portion suffisante de l'iris pour donner issue au cristallin et à sa capsule. On trouvera d'ailleurs, dans les ouvrages spéciaux, un certain nombre de procédés ou de manœuvres propres à triompher des difficultés que l'on rencontre fréquemment dans ces opérations délicates.

C. *Cataractes secondaires.*

On désigne sous ce nom les opacités qui se montrent dans le champ pupillaire à la suite de l'opération de la cataracte par abaissement, division ou extraction. Elles sont constituées tantôt par des débris de capsule revêtus d'exsudats opaques, tantôt par des fragments du cristallin, tantôt enfin par des néo-membranes, résultat d'une iritis consécutive à l'opération.

Ces cataractes secondaires qui gênent le passage des rayons lumineux doivent être écartées du champ de la pupille. Lorsqu'elles sont libres d'adhérences avec l'iris, le mieux est d'en tenter l'extraction soit à l'aide d'un petit crochet introduit à travers une ouverture linéaire de la cornée, soit à l'aide d'une petite pince spéciale connue sous le nom de serre-telle et que l'on introduit à travers une ouverture pratiquée dans la sclérotique.

Dans le cas de fausses membranes adhérentes, on ne doit plus songer à en faire l'extraction, mais à les déchirer pour donner passage à la lumière. On parvient le plus souvent à ce but à l'aide de deux aiguilles

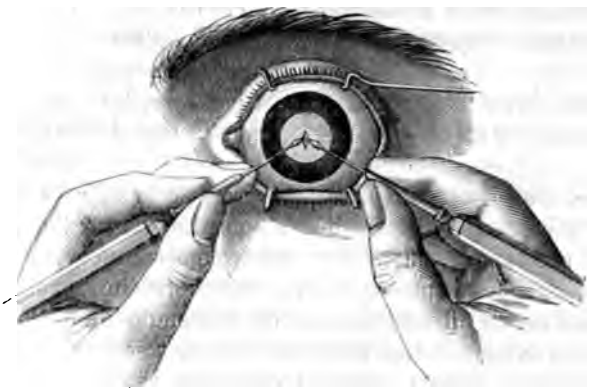

Fig. 89. — Opération pour la cataracte secondaire.

introduites en deux points opposés de la cornée et dont les deux pointes amenées au contact l'une de l'autre servent à pratiquer une brèche dans la fausse membrane.

§ X. — Lésions vitales et organiques du corps vitré.

1° Inflammation, suppuration.

Quand on considérait le corps vitré comme une masse liquide, de consistance gélatineuse, dépourvue de vaisseaux et de nerfs, et presque uniquement soumise aux actions physiques et chimiques, il était difficile d'admettre son inflammation isolée. Les recherches histologiques modernes ont fait justice de cette erreur en démontrant que le corps vitré est un véritable tissu vivant, renfermant des cellules propres, et susceptible par conséquent de devenir le siége de lésions vitales.

Donders s'est occupé expérimentalement des altérations qui surviennent dans le corps vitré, quand un corps étranger y pénètre. Il a imaginé à cet effet l'expérience suivante. On traverse l'œil d'un lapin de part en part, au moyen d'une aiguille armée d'un fil en caoutchouc; cela fait, on tend fortement le fil et on le fait couper en même temps des deux côtés au ras de la sclérotique. Le fil, par son élasticité, revient sur lui-même et se pelotonne au milieu du corps vitré.

Quelques heures après cette opération, on voit la portion du corps vitré qui entoure le corps étranger devenir légèrement trouble, opaque, puis membraneuse, et finalement envelopper complétement le corps étranger, qui disparaît ainsi aux regards de l'observateur.

Ce fait, qu'il est facile de produire expérimentalement, s'observe sou-

vent chez l'homme ; quand il ne s'est pas produit d'hémorrhagies dans le corps vitré, on peut suivre pas à pas, au moyen de l'ophthalmoscope, les phénomènes pathologiques que nous venons de décrire. Il est pourtant de règle d'observer dans ces cas, outre les opacités membraneuses qui entourent le corps étranger, d'autres opacités qui traversent le corps vitré et semblent masquer le passage suivi par le corps étranger pénétrant dans l'œil. Il n'est pas rare, à la suite de ces traumatismes, de voir les opacités s'étendre peu à peu et envahir tout le corps vitré.

La *suppuration* du corps vitré peut survenir à la suite de traumatismes, ou consécutivement aux opérations qu'on pratique sur l'œil, en particulier après la cataracte, quand il y a un prolapsus du corps vitré ; la maladie succède alors le plus souvent à une choroïdite purulente, et nous reviendrons sur ce sujet en parlant du phlegmon de l'œil. On observe aussi parfois la suppuration du corps vitré dans certaines maladies générales : fièvres typhoïdes graves, méningites, pyohémie. Cette affection était décrite autrefois sous le nom d'*ophthalmie métastatique ;* elle est le plus souvent consécutive aussi à une choroïdite purulente.

2° Opacités du corps vitré (mouches volantes, myodésopsie).

A l'état physiologique, il existe dans le corps vitré des éléments cellulaires libres, véritables corps flottants, qui ne donnent lieu à aucune observation particulière. Il est facile de les rendre apparents en regardant à travers une fine ouverture pratiquée dans une carte à jouer sur une surface uniformément éclairée, un mur blanc ou la voûte céleste. On voit apparaître ainsi, dans la surface rétrécie du champ visuel uniformément éclairé, de petits points noirs, des filaments plus ou moins foncés qui se meuvent spontanément, dans un sens et dans l'autre. En faisant cette expérience, on se rend très-bien compte des phénomènes qu'éprouvent les malades qui se plaignent de *mouches volantes*.

Dans les mouches volantes et les corps flottants du corps vitré, on doit distinguer deux variétés principales. Les uns sont simplement perçus par le sujet, et l'observateur ne peut pas les découvrir au moyen de l'ophthalmoscope. Les autres, au contraire, sont assez développés pour qu'on puisse constater directement leur présence dans les milieux transparents. Les premiers doivent être considérés comme l'exagération d'un état physiologique, et n'offrent qu'une importance secondaire ; les autres, au contraire, méritent d'attirer l'attention du praticien, et sont souvent l'indice d'un état pathologique grave des membranes du fond de l'œil.

Symptomatologie et diagnostic. — Les malades qui ont des opacités flottant dans le corps vitré se plaignent de points noirs, de petits nuages plus ou moins épais qui traversent à chaque instant l'étendue du champ visuel ; ces points leur apparaissent avec beaucoup plus de netteté quand ils projettent leurs regards sur une surface uniformément éclairée. Après

avoir fait exécuter un mouvement de bas en haut à l'œil, si celui-ci reste immobile, le nuage descend lentement au-devant de lui (*scotome mobile*).

Certains malades, afin de mieux voir, chassent en haut le globe de l'œil au moyen d'un mouvement brusque; ce mouvement répété à chaque instant par saccade, donne à leur physionomie quelque chose de caractéristique.

Pour constater, au moyen de l'ophthalmoscope, l'existence de corps flottants dans le corps vitré, il faut se servir d'un faible éclairage et d'un miroir plan (*miroir de Coccius, plaques d'Helmholtz*), et éclairer simplement le fond de l'œil, sans se servir de lentille interposée. En faisant imprimer au globe oculaire de légers mouvements en haut et en bas, on verra se mouvoir, sur le champ pupillaire uniformément éclairé, les petits flocons noirâtres contenus dans le corps vitré. Avec un faible éclairage, on pourra ainsi observer les moindres opacités qui échapperaient facilement à l'observateur, s'il employait un éclairage trop intense. C'est ainsi que certaines formes de rétinites spécifiques s'accompagnent de fines opacités siégeant dans le corps vitré et qui voilent comme un nuage de poussière le fond de l'œil.

Pronostic. Traitement. — Les mouches volantes physiologiques qui n'occasionnent que des troubles subjectifs, qui échappent à l'observation ophthalmoscopique, qui ne sont accompagnées d'aucune altération du fond de l'œil, bien que tourmentant souvent beaucoup les sujets qui en sont atteints, constituent plutôt une gêne, un ennui, qu'une véritable maladie; aussi leur pronostic n'est jamais sérieux. Quant au traitement, il est des plus simples et doit consister dans la cessation de travaux très-assidus, l'emploi de quelques purgatifs, l'usage de verres légèrement fumés.

Quand les mouches volantes constituent un phénomène pathologique, comme elles accompagnent fréquemment d'autres lésions des membranes profondes, leur pronostic est plus grave et se trouve intimement lié à celui de la maladie qui leur a donné naissance. L'apparition de mouches volantes, dans la scléro-choroïdite postérieure, dans la myopie progressive, est un signe fâcheux, car il dénote une activité nouvelle survenue dans le processus morbide, et il est souvent le signe précurseur d'un ramollissement du corps vitré et d'un décollement de la rétine. Dans ces cas, les émissions sanguines locales, le repos absolu pendant vingt-quatre heures, dans l'obscurité, la cessation complète de tout travail, l'usage de pilules de sublimé de 1 centigramme, modifient souvent d'une manière heureuse la nutrition de la choroïde, et peuvent enrayer le processus morbide. Les opacités qui accompagnent les rétinites spécifiques cèdent d'habitude aussi à un traitement spécifique, mais elles se reproduisent avec une singulière facilité, malgré le traitement, qui doit être parfois prolongé fort longtemps.

3° Hémorrhagies dans le corps vitré.

Des hémorrhagies spontanées se produisent parfois dans le corps vitré sans qu'on puisse en déterminer la cause. Quand ces hémorrhagies sont peu abondantes, elles apparaissent sous forme de flocons filamenteux, et donnent lieu à tous les symptômes des mouches volantes; mais elles peuvent être assez considérables pour abolir tout à coup complétement la vision et la réduire à une simple perception lumineuse quantitative. Ces opacités *membraneuses* occupent alors toute l'étendue du champ pupillaire, et au premier abord on pourrait croire qu'il s'agit là d'opacités siégeant dans le cristallin; mais l'examen à l'éclairage oblique et la recherche des reflets capsulaires permettront d'éviter la méprise.

Ces hémorrhagies, qui sont le plus souvent la conséquence de la rupture de quelque vaisseau dans les parties équatoriales de la choroïde, ne sont pas très-graves tant qu'elles ne s'accompagnent pas de décollement de la rétine; elles se résorbent d'habitude assez rapidement, et l'on peut constater alors, dans les parties équatoriales de l'œil, le point de départ de l'hémorrhagie, sous forme d'un point cicatriciel blanchâtre, entouré parfois de masses noires pigmentaires. On peut voir, au bout de quelque temps, le même phénomène se reproduire, mais il se complique souvent à la longue d'un autre symptôme beaucoup plus grave, le décollement de la rétine, résultant de l'infiltration sanguine entre cette membrane et la choroïde.

4° Synchisis étincelant.

Cette singulière affection est produite, comme l'ont démontré pour la première fois Desmarres et Malgaigne (1), par la présence de cristaux de *cholestérine* dans l'intérieur du corps vitré.

A l'ophthalmoscope, parfois même simplement à l'éclairage oblique, on voit une foule de paillettes brillantes, chatoyantes, se mouvoir sur le fond rouge de l'œil. Quant aux symptômes subjectifs, ils sont à peu près les mêmes que dans les autres formes de mouches volantes.

Cette maladie fort rare a été observée sur des yeux atteints de choroïdite chronique, et, dans certains cas rapportés par Desmarres, chez des individus qui avaient été opérés de cataracte *par abaissement*. La cholestérine disparaît peu à peu, très-lentement (treize ans dans le cas de Desmarres). On ne connaît encore aucun traitement bien efficace pour hâter cette résorption.

(1) Desmarres, *Traité des maladies des yeux*, t. III, p. 391.

B. — LÉSIONS VITALES ET ORGANIQUES AFFECTANT LA TOTALITÉ DU GLOBE DE L'ŒIL.

1° Phlegmon de l'œil (ophthalmite, panophthalmite, ophthalmie métastatique).

On comprend sous ce nom une inflammation des membranes profondes de l'œil, suivie de suppuration et se terminant par la perte complète du globe oculaire. Ainsi définie, cette maladie n'a pas une base anatomique bien précise, car elle peut succéder soit à une choroïdite purulente, dont elle n'est alors que la terminaison, soit à une inflammation primitive et directe du corps vitré, se terminant par suppuration, soit à de vastes ulcérations de la cornée s'accompagnant de perforation. Mais comme il est souvent difficile de préciser, quand un phlegmon de l'œil se déclare, quelle est la partie de l'organe qui a été la première lésée, et que, d'un autre côté, dès que cette complication apparaît, sa symptomatologie est nettement tranchée, et efface toutes les autres, nous avons pensé qu'il était utile de lui réserver encore une place à part dans la nosologie oculaire.

Étiologie. — Le phlegmon de l'œil s'observe le plus souvent à la suite des lésions traumatiques, soit accidentelles, soit résultant de manœuvres chirurgicales. Les blessures du corps ciliaire, s'accompagnant de prolapsus du corps vitré, les déchirures de la sclérotique résultant d'une contusion violente, la pénétration de corps étrangers dans le globe oculaire, sont les causes les plus fréquentes de la panophthalmite. Parmi les opérations chirurgicales qui donnent naissance à cette affection redoutable, il faut citer l'opération de la cataracte, particulièrement l'ancien procédé à lambeau, les opérations de staphylôme, l'ablation des parties antérieures du globe de l'œil, l'extraction d'entozoaires, de corps étrangers siégeant dans le corps vitré.

On voit cette complication apparaître comme le terme final de certaines affections oculaires : choroïdite purulente, ophthalmies purulentes, diphthéritiques, accompagnées de vastes perforations de la cornée. Enfin certaines maladies générales (septicémie, affections puerpérales, typhoïdes, méningite cérébrale et cérébro-spinale) donnent lieu parfois au développement du phlegmon de l'œil (*ophthalmie métastatique*).

Symptomatologie. — Les symptômes sont locaux et généraux; les premiers consistent, dès l'apparition de la maladie, dans une injection vive de la conjonctive bulbaire, s'accompagnant rapidement de chémosis et d'œdème, qui envahit les paupières supérieure et inférieure, et le pourtour de l'orbite. Si l'on entr'ouvre les paupières, le globe de l'œil paraît distendu, augmenté dans son volume, et cette distension peut simuler une exophthalmie; mais l'œil n'est pas fortement projeté en avant comme dans le phlegmon de l'orbite, et le plan imaginaire passant par le rebord

orbitaire supérieur et inférieur, est encore presque tangent à la surface cornéenne, comme à l'état normal. Les mouvements du globe, bien que s'accomplissant plus péniblement que d'ordinaire, sont encore possibles. Les milieux de l'œil ne tardent pas à perdre leur transparence, et la chambre antérieure se remplit de pus. L'acuité visuelle, qui dès les premiers instants diminue d'une façon considérable, disparaît alors complétement, et il ne reste plus trace de perception lumineuse même quantitative.

Au fur et à mesure que les symptômes locaux augmentent d'intensité, apparaissent des symptômes généraux qui peuvent parfois présenter une certaine gravité: les douleurs, d'abord limitées au globe oculaire, irradient le long des branches de la cinquième paire, acquièrent bientôt une intensité extrême, et deviennent intolérables. Le malade a souvent alors, particulièrement pendant la nuit, de l'excitation cérébrale qui se manifeste par du délire, des hallucinations. L'appétit cesse, la langue est sèche, le pouls dur et fréquent, la température élevée.

Diagnostic. — On pourrait confondre le phlegmon de l'œil au début avec l'ophthalmie purulente. Les caractères communs à ces deux maladies sont : l'injection, l'œdème des paupières, les douleurs vives; mais les différences qui les séparent apparaissent bientôt, et la sécrétion propre à l'ophthalmie purulente vient lever les doutes.

Le phlegmon de l'orbite pourrait en imposer plus facilement pour un phlegmon de l'œil. Pour éviter la confusion, on tiendra compte du point de départ étiologique, généralement différent; en outre, dans le phlegmon de l'orbite, il y a surtout exophthalmie, le globe de l'œil n'est pas distendu, mais projeté en avant, et dépasse de beaucoup le plan orbitaire dont nous avons parlé plus haut; les mouvements du globe de l'œil sont rendus impossibles, ce qui n'a pas lieu dans le phlegmon.

Pronostic. — La marche du phlegmon de l'œil est rapide; au bout de cinq à six jours, les douleurs ont acquis leur maximum d'intensité, la chambre antérieure est remplie de pus, l'œil gonflé, distendu, prêt à se perforer. Si l'art n'intervient pas pour débrider l'enveloppe sclérotical, il se produit le plus souvent une perforation spontanée, soit dans la cornée ulcérée, soit dans la sclérotique distendue et amincie. Le contenu du globe oculaire s'échappe alors en partie à travers cette ouverture, les douleurs se calment, et le globe de l'œil se ratatine, et se réduit à un petit moignon. On a cité quelques cas de mort survenue à la suite d'un phlegmon de l'œil.

Traitement. — Dès le début, on pourra essayer d'enrayer l'inflammation par l'emploi des antiphlogistiques, (sangsues à la tempe, saignée générale). Les injections sous-cutanées de morphine pourront combattre efficacement les douleurs, mais tous ces moyens sont le plus souvent inefficaces, et l'on est obligé d'en venir à un traitement chirurgical. Ce traitement consiste à ouvrir largement au moyen d'un bistouri l'enveloppe sclérotical, de façon à permettre au contenu de l'œil de s'échapper et

dehors. Il est rare que ce débridement soit accompagné d'hémorrhagies sérieuses, dont on viendrait du reste facilement à bout par l'emploi local du froid et de la compression.

2° Glaucome.

On a désigné pendant longtemps sous le nom de glaucome (γλαυκος, verdâtre) plusieurs maladies de nature très-différentes, mais offrant comme caractères communs un reflet particulier, chatoyant, jaune verdâtre de l'ouverture pupillaire, s'accompagnant d'une cécité plus ou moins considérable, et qui devient le plus souvent définitive. Avant Brisseau, on considérait le cristallin comme le siége du glaucome; Brisseau modifia cette opinion, et plaça les altérations glaucomateuses dans le corps vitré. Wenzel les rattacha plus tard à une lésion du nerf optique et de la rétine, et Beer à une inflammation chronique de la choroïde. Dès que l'ophthalmoscope permit d'explorer les membranes profondes de l'œil, on put différencier les maladies par leurs lésions anatomiques; aussi peu à peu plusieurs affections, telles que les tumeurs intra-oculaires (*sarcomes de la choroïde, gliomes de la rétine, décollement rétinien, choroïdite suppurative*), qui donnent souvent un aspect verdâtre au fond de l'œil, ne furent plus comprises sous la dénomination vague de glaucome, mais prirent dans le cadre nosologique la place que l'anatomie pathologique leur assignait. Actuellement, on doit seulement comprendre sous le nom de glaucome une affection essentiellement caractérisée par l'augmentation de la pression intra-oculaire, entraînant à sa suite une altération par compression des membranes profondes de l'œil, et en particulier une excavation par refoulement du nerf optique.

Brisseau, *Traité de la cataracte et du glaucome*. Paris, 1709. — Sichel, *Sur le glaucome* (mémoire et historique) (*Ann. d'oculistique*, t. V, VI, VII, VIII, 1841-1843). — Mackenzie, *Sur les divers stades du glaucome* (*Ann. d'oculistique*, t. X, p. 241). — De Graefe, divers articles sur le glaucome (*Arch. f. Ophthalmology*, t. I, III, IV, VIII, IX). — A. Pamard, *Du glaucome*. Thèse de Paris, 1861. — Donders, *Ueber Glaucom* (*Klinische Monatsblatter*, 1864). — Warlomont et Testelin, *Du glaucome* (*Ann. d'oculistique*, t. LV, p. 193). — Laqueur, *Etudes cliniques sur le glaucome* (*Ann. d'oculistique*, t. LXI, p. 33).

Bien que les lésions anatomiques que l'on observe dans le glaucome ne soient que les manifesfations d'une exagération plus ou moins considérable et plus ou moins rapide de la pression intra-oculaire, il est important, au point de vue clinique, d'en distinguer deux formes principales, la *forme aigue* et la *forme chronique*.

A. — *Glaucome aigu.*

Symptomatologie. — Le glaucome aigu apparaît parfois d'une façon brusque et soudaine, mais, dans la majorité des cas, il est précédé d'une période prodromique, caractérisée tantôt par des névralgies temporo-

ciliaires, avec injection sous-conjonctivale, tantôt par des troubles passagers de la vue, des phénomènes lumineux subjectifs (*photopsies, chromopsies*). Ces accidents disparaissent complétement et peuvent se reproduire pendant des mois, quelquefois même des années, avant l'invasion de la véritable attaque glaucomateuse.

Celle-ci survient le plus souvent la nuit; l'œil devient le siége de douleurs très-vives, qui ne tardent pas à irradier dans les régions voisines, dans le front, la tempe, quelquefois même dans toute la tête, ayant tous les caractères exagérés des douleurs névralgiques.

Si l'on examine l'œil à ce moment, on le trouve larmoyant; la cornée, entourée d'un léger bourrelet dû au chémosis, présente un aspect très-différent suivant le degré d'intensité du mal. La couche épithéliale et les couches superficielles sont parfois seules altérées et nuageuses. Dans les cas très-graves où la pression intra-oculaire devient subitement très-forte, la nutrition de cette membrane souffre tellement, qu'elle devient opaque; sa surface ne tarde pas à s'éroder, à s'ulcérer. Si le processus morbide s'accentue davantage, s'il ne survient pas de détente dans la pression, l'ulcération peut faire rapidement des progrès considérables. Il se produit alors une perte de substance qui livre passage au cristallin et au corps vitré, entraînant ainsi finalement une atrophie complète du globe oculaire (*glaucome foudroyant*). L'humeur aqueuse conserve rarement sa transparence, on y voit de petits flocons nuageux, tantôt sous forme de dépôts sur la membrane de Descemet, tantôt libres, flottant dans ce liquide. Ces altérations, jointes au défaut de transparence plus ou moins prononcé de la cornée, empêchent de se rendre compte de l'état du corps vitré et des membranes profondes de l'œil; c'est seulement lorsque l'attaque a perdu de son intensité, et que la maladie est entrée dans une phase de rémission que l'examen ophthalmoscopique devient possible. La pupille est dilatée : cette dilatation est un signe très-important à noter, car c'est peut-être la seule affection aiguë dans laquelle on l'observe; elle est due à une paralysie incomplète du sphincter iridien consécutive à la compression des nerfs ciliaires.

A l'ophthalmoscope, on constate que le corps vitré est le siége de nombreux corps flottants; ceux-ci sont tantôt les produits directs d'une altération de nutrition de cet organe, tantôt les vestiges d'hémorrhagies intra-oculaires, à une période plus ou moins avancée de leur résorption. Dès que les milieux de l'œil ont repris leur transparence de façon à permettre l'exploration des membranes profondes, il n'est pas rare de découvrir dans l'épaisseur du stroma de la choroïde, des plaques rougeâtres, qui dénotent alors d'une façon certaine la production de foyers hémorrhagiques dans cette membrane. Le tissu rétinien lui-même, la surface de la papille, peuvent être le siége des mêmes lésions.

L'examen de la papille dans le glaucome aigu n'offre rien de bien remarquable: ses contours sont plus ou moins voilés suivant le degré de transparence du corps vitré, son tissu paraît plus rougeâtre, plus injecté

qu'à l'état normal; elle ne présente pas ici, fait important à noter, les caractères d'une excavation profonde, qui comme nous le verrons plus tard, constitue pour ainsi dire le signe pathognomonique du glaucome chronique. Les phénomènes de compression, bien que très-prononcés, n'ont pas duré assez longtemps pour amener le refoulement des fibres nerveuses, et de la lame criblée; aussi le nerf optique est-il resté sur le même plan que les autres parties du fond de l'œil.

En explorant la consistance du globe oculaire avec la pulpe du doigt indicateur ou du médius sur l'œil légèrement fermé, on trouve qu'elle a augmenté d'une façon notable, et proportionnellement à l'intensité des phénomènes morbides concomitants. Dans les cas extrêmes, la pression intra-oculaire est tellement forte que l'œil paraît dur comme une bille de marbre.

Les *troubles fonctionnels*, dans le glaucome aigu, sont très-accusés. Le malade éprouve des sensations lumineuses subjectives, pénibles; la perception lumineuse est constamment affaiblie; dans les cas graves, elle peut disparaître complétement. C'est le plus souvent à ces cas de glaucome foudroyant qu'il faut rapporter les observations de perte absolue et irrémédiable de la vision, survenue dans l'espace de vingt-quatre heures.

Diagnostic. — On pourrait confondre, au premier abord, l'attaque du glaucome aigu avec l'apparition d'une névralgie sus-orbitaire ou temporale intense; mais dans cette dernière, bien que l'œil devienne larmoyant, et qu'il existe une injection sous-conjonctivale assez prononcée, la cornée conserve sa transparence, la pupille est plutôt contractée que dilatée; il y a de la photophobie, et non une diminution notable de l'acuité visuelle.

Le glaucome, lorsqu'il s'accompagne d'altérations graves de la cornée, pourrait simuler certaines formes de kératites ulcéreuses. Mais il sera facile d'éviter l'erreur en tenant compte des autres signes du glaucome qui se sont déjà manifestés, à un haut degré, avant l'apparition de ces derniers; nous voulons parler des troubles de l'humeur aqueuse et du corps vitré, de la diminution considérable de l'acuité visuelle, disproportionnée avec le trouble cornéen, enfin et surtout de l'augmentation dans la pression intra-oculaire se manifestant par une dureté notable du globe.

Pronostic. — Le glaucome aigu présente de grandes variétés dans sa marche et dans sa gravité. La pression intra-oculaire augmente parfois avec une rapidité telle, qu'au bout de quelques heures, toute trace de perception lumineuse est anéantie, et abolie à jamais. Quand la cornée est soumise longtemps à une tension exagérée, elle devient trouble, s'ulcère, se ramollit, se perfore, le contenu de l'œil s'échappe, et le globe se réduit à un moignon (*glaucome foudroyant*). Mais fort heureusement, dans la majorité des cas, les choses ne se passent pas ainsi : les douleurs se calment, l'injection disparaît, les milieux de l'œil reprennent leur transparence, et tout rentre dans les conditions normales. Il peut y avoir ainsi des périodes de rémission complète, mais parfois aussi, au moment où la première poussée aiguë a de la tendance à dispa-

raître, on en voit survenir une nouvelle, et la maladie tend à se transformer en glaucome chronique.

Traitement. — Le glaucome aigu, quand l'attaque n'acquiert pas trop d'intensité, se termine souvent spontanément par la guérison. Mais quand la pression intra-oculaire se prolonge, il ne faut pas hésiter à intervenir énergiquement, et à soustraire les éléments nerveux à cette pression exagérée. Bien des moyens étaient employés, mais, il faut l'avouer, avec un succès douteux, avant la découverte de de Graefe sur l'action de l'iridectomie. Les dérivatifs sur le tube intestinal, les déplétions sanguines à la tempe, les injections de morphine sont à peu près sans effet. Il n'en est plus de même des ponctions de l'œil, soit dans la chambre antérieure (paracentèse), soit dans le corps vitré ; ce dernier moyen toutefois peut occasionner des accidents, et ne doit être employé qu'avec réserve.

La paracentèse de la chambre antérieure, d'une exécution facile, a le grand inconvénient de ne produire qu'un effet passager; elle calme souvent les douleurs, mais elle n'enraye pas toujours le processus glaucomateux. L'iridectomie, au contraire, appliquée pour la première fois par de Graefe au traitement du glaucome, donne de brillants résultats, d'autant plus parfaits qu'elle est exécutée à une période plus rapprochée du début de l'affection. Aussi une fois celle-ci reconnue, comme les dangers sont imminents, et qu'à chaque instant le pronostic peut devenir très-grave, il ne faut pas hésiter à recourir de suite à l'opération. L'excision de l'iris doit être large, et la section doit comprendre jusqu'au bord ciliaire, condition indispensable pour avoir un bon résultat.

B. — *Glaucome chronique.*

On peut distinguer dans le glaucome chronique *deux variétés :* l'une dans laquelle apparaissent des symptômes extérieurs que l'on a aussi appelés inflammatoires, bien que l'on admette aujourd'hui qu'ils sont simplement le résultat de la tension intra-oculaire exagérée; l'autre, au contraire (*amaurose avec excavation du nerf optique* de de Graefe, glaucome chronique *simple* de certains auteurs), dans laquelle les troubles fonctionnels seuls et l'examen ophthalmoscopique permettent d'établir le diagnostic. Nous n'attachons pas une grande importance à cette division, car il est parfaitement admis aujourd'hui que tous les phénomènes que l'on observe dans la première variété peuvent apparaître à une période plus ou moins avancée de la deuxième, surtout si l'art n'intervient pas.

Symptomatologie. — On retrouve ici, mais à un degré moindre, les phénomènes que nous avons décrits en parlant du glaucome aigu. La cornée perd son aspect brillant, ce qui est dû à une altération de sa couche épithéliale, et à un léger trouble de l'humeur aqueuse. Dans les cas très-avancés de la maladie (*dégénérescence glaucomateuse*), son tissu même peut s'altérer à son tour et devenir complétement opaque. D'autre fois il s'ulcère, se perfore, laissant échapper ainsi le contenu de la cavité

oculaire, accident dont l'atrophie complète de l'œil est la terminaison fatale. Si l'on touche légèrement la surface de la cornée au moyen d'une petite tige mousse, on constate que sa sensibilité a notablement diminué, ce qui tient sans aucun doute à la compression des nerfs ciliaires. Les veines ciliaires, au niveau des muscles droits, apparaissent tortueuses et remplies de sang. Quand le glaucome chronique offre des exacerbations, ce qui se présente fréquemment, on voit l'œil devenir larmoyant, et l'injection se prononcer davantage.

La sclérotique finit à la longue par perdre sa teinte nacrée, de porcelaine, pour prendre un aspect grisâtre ; elle cède parfois à la pression intra-oculaire, et présente alors des bosselures staphylomateuses au niveau de l'équateur de l'œil.

La chambre antérieure diminue d'étendue, et l'humeur aqueuse qu'elle renferme perd sa transparence ; de petits flocons nuageux, composés de cellules épithéliales et de matière pigmentaire, tantôt flottent librement, tantôt se déposent sous forme d'un pointillé fin sur la membrane de Descemet. Ce trouble de l'humeur aqueuse s'accentue bien davantage à certains moments. La pupille est dilatée, fait caractéristique et très-important à signaler pour le diagnostic. Cette dilatation, bien que n'atteignant pas les limites de celle que l'on obtient par les instillations d'atropine, est pourtant très-prononcée et frappe au premier coup d'œil. La pupille change aussi parfois de forme, devient ovalaire et présente sur son pourtour des inégalités dues à l'existence de synéchies postérieures.

L'iris a perdu son aspect lisse et brillant pour devenir terne, sa coloration est aussi profondément altérée, ses dimensions normales sont réduites à une bandelette circulaire étroite, d'un aspect gris sale, son tissu paraît manifestement atrophié. Il est beaucoup moins sensible à l'action de la lumière.

Il est rare que le cristallin conserve longtemps sa transparence, des opacités ne tardent pas à se développer dans l'épaisseur de ses masses corticales : ce qui lui donne, quand on l'examine simplement au jour ou à l'éclairage oblique, un aspect grisâtre uniforme. Ces opacités, qui paraissent considérables quand on les observe à la lumière réfléchie (éclairage oblique), sont presque transparentes quand on les regarde à la lumière transmise, aussi est-il facile dans certains cas d'explorer le fond de l'œil, et d'y reconnaître les lésions caractéristiques du glaucome, alors que cet examen paraissait au premier abord impossible.

La tension, la résistance du globe oculaire augmentent notablement. Quand un seul œil est atteint, il est facile de juger cet excès de tension en le comparant à l'autre. Ce symptôme important, qui a mis sur la voie pour la découverte de la nature du glaucome et de son traitement par l'iridectomie, a été l'objet de l'attention de tous les ophthalmologistes. On a cherché à mesurer d'une façon précise l'exagération de la pression intra-oculaire, et dans ce but, de Graefe, Donders, Dor ont con-

struit des appareils ingénieux, désignés sous le nom d'*ophthalmotonomètres*. Mais leur application n'est pas encore entrée assez avant dans la pratique pour que nous puissions les décrire dans cet ouvrage. Bowmann a proposé une notation pour exprimer d'une façon approximative l'augmentation ou la diminution de la pression intra-oculaire. En désignant par T_n la pression normale, il distingue trois degrés au-dessus (T_1, T_2, T_3) et trois degrés au-dessous ($-T_1$, $-T_2$, $-T_3$); pour les cas douteux, il ajoute à ces désignations un point d'interrogation ($T_1?$ — $T_1?$). Un assez grand nombre d'ophthalmologistes ont aujourd'hui adopté cette notation.

Quand le glaucome chronique dure depuis un certain temps, et que les troubles survenus dans les milieux transparents et les surfaces réfringentes ne sont pas assez considérables pour empêcher de voir le fond de l'œil, on découvre du côté de la papille des altérations importantes. Le disque nerveux, cédant peu à peu à la pression intra-oculaire, est refoulé en arrière, et l'on peut constater à l'ophthalmoscope qu'il existe à ce niveau une excavation manifeste. Cette excavation se reconnaît au coude que font les vaisseaux sur le bord de la papille : ils plongent et disparaissent, de telle sorte qu'il est souvent difficile de suivre leur prolongement jusqu'au *porus opticus*, centre de la papille. En outre, comme ils s'enfoncent et se placent conséquemment sur un plan postérieur au plan rétinien, si l'observateur accommode ou corrige sa réfraction, de manière à voir nettement les vaisseaux au bord de la papille, il verra indistinctement ceux qui sont situés au fond de l'excavation. Et réciproquement, s'il voit bien ces derniers, il ne pourra pas bien voir les premiers. Outre ces particularités remarquables, on constate un phénomène important qui a été signalé pour la première fois par de Graefe : nous voulons parler de la pulsation spontanée de l'artère centrale de la rétine. Dans les conditions normales et physiologiques, cette pulsation n'existe pas, mais on peut la produire à volonté en pressant légèrement sur le globe oculaire, ce qui dénote bien que la cause de son existence réside dans l'augmentation de la tension intra-oculaire.

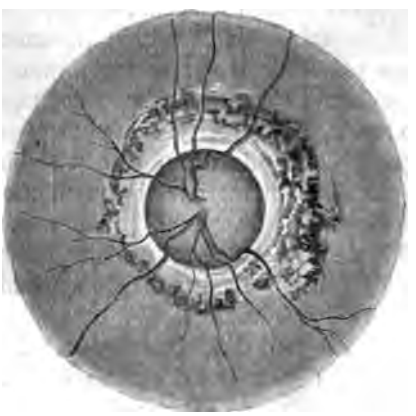

FIG. 90. — Glaucome (excavation de la papille).

Autour du nerf optique excavé, le tissu choroïdien apparaît souvent atrophié sous forme d'une zone blanchâtre entourant la papille. Cette atrophie choroïdienne doit être considérée aussi comme résultant de la pression intra-oculaire sur le fond de l'œil.

Quand on examine l'excavation glaucomateuse à l'image renversée, si

l'on imprime de légers mouvements de déplacement à la lentille placée au devant de l'œil du malade, l'image des vaisseaux du bord de l'excavation se déplace au-devant de celle du fond; il n'y a plus un mouvement d'ensemble, mais un déplacement isolé du bord et du fond, ce qui est dû à ce que ces deux parties ne sont pas sur un même plan. Ce phénomène est connu sous le nom de *déplacement parallactique* de l'image.

Les *troubles fonctionnels* que l'on observe dans le glaucome chronique consistent dans un rétrécissement progressif du champ visuel, et dans l'apparition de la presbytie, parfois même de l'hypermétropie; ces deux signes sont souvent les seuls qui se montrent dans le glaucome chronique simple (*amaurose avec excavation*), et comme, dans ces cas, la vision centrale est presque intacte, il faut souvent les rechercher avec soin pour constater leur présence. Quand le glaucome chronique procède par poussées successives, il peut se produire des opacités dans le corps vitré, parfois des hémorrhagies qui abolissent la vision pour une période de temps plus ou moins longue.

Diagnostic. — Pour établir le diagnostic du glaucome chronique, on s'attachera surtout à constater l'augmentation de tension du globe oculaire, la dilatation de la pupille, et l'excavation pathognomonique de la papille. Dans certaines formes d'atrophies des nerfs optiques, on trouve bien une excavation de la papille, mais cette excavation, au lieu d'être abrupte, a la forme d'un entonnoir, et les vaisseaux, au lieu de disparaître brusquement sur les bords, ne font que s'incurver légèrement.

Certaines formes d'*excavations physiologiques* pourraient aussi, au premier abord, être prises pour des excavations glaucomateuses; mais on évitera l'erreur en tenant compte de ce fait que l'excavation physiologique ne s'étend jamais complétement jusqu'au bord de la papille; tandis que l'excavation glaucomateuse embrasse toujours complétement toute l'étendue de la surface nerveuse.

Pronostic. — La marche du glaucome chronique, si l'art n'intervient pas, est fatalement progressive. Les efforts longtemps prolongés de la pression intra-oculaire finissent par anéantir les éléments nerveux de la rétine, puis, continuant leurs effets sur la choroïde, ils modifient la circulation dans cette membrane, et par suite dans les autres parties de l'œil qu'elle est chargée de nourrir. Aussi, à une période avancée de la maladie, les milieux réfringents (cornée, cristallin) deviennent complétement opaques. L'enveloppe sclératicale amincie cède elle-même à la pression intra-oculaire; il se produit des ectasies, et c'est à cet état particulier de l'œil où toutes les parties intégrantes ont été atteintes qu'on a donné le nom de *dégénérescence glaucomateuse*.

Étiologie. — Nature. — Nous avons vu que le fait capital, caractéristique, du glaucome est l'augmentation de la pression intra-oculaire. Mais quelle est la cause de cette augmentation de tension? Les auteurs ne sont pas d'accord sur ce sujet. Dans les premières autopsies d'yeux glaucomateux, de Graefe avait remarqué des altérations du système vascu-

3° Hémorrhagies dans le corps vitré.

Des hémorrhagies spontanées se produisent parfois dans le corps vitré sans qu'on puisse en déterminer la cause. Quand ces hémorrhagies sont peu abondantes, elles apparaissent sous forme de flocons filamenteux, et donnent lieu à tous les symptômes des mouches volantes; mais elles peuvent être assez considérables pour abolir tout à coup complétement la vision et la réduire à une simple perception lumineuse quantitative. Ces opacités *membraneuses* occupent alors toute l'étendue du champ pupillaire, et au premier abord on pourrait croire qu'il s'agit là d'opacités siégeant dans le cristallin; mais l'examen à l'éclairage oblique et la recherche des reflets capsulaires permettront d'éviter la méprise.

Ces hémorrhagies, qui sont le plus souvent la conséquence de la rupture de quelque vaisseau dans les parties équatoriales de la choroïde, ne sont pas très-graves tant qu'elles ne s'accompagnent pas de décollement de la rétine; elles se résorbent d'habitude assez rapidement, et l'on peut constater alors, dans les parties équatoriales de l'œil, le point de départ de l'hémorrhagie, sous forme d'un point cicatriciel blanchâtre, entouré parfois de masses noires pigmentaires. On peut voir, au bout de quelque temps, le même phénomène se reproduire, mais il se complique souvent à la longue d'un autre symptôme beaucoup plus grave, le décollement de la rétine, résultant de l'infiltration sanguine entre cette membrane et la choroïde.

4° Synchisis étincelant.

Cette singulière affection est produite, comme l'ont démontré pour la première fois Desmarres et Malgaigne (1), par la présence de cristaux de *cholestérine* dans l'intérieur du corps vitré.

A l'ophthalmoscope, parfois même simplement à l'éclairage oblique, on voit une foule de paillettes brillantes, chatoyantes, se mouvoir sur le fond rouge de l'œil. Quant aux symptômes subjectifs, ils sont à peu près les mêmes que dans les autres formes de mouches volantes.

Cette maladie fort rare a été observée sur des yeux atteints de choroïdite chronique, et, dans certains cas rapportés par Desmarres, chez des individus qui avaient été opérés de cataracte *par abaissement*. La cholestérine disparaît peu à peu, très-lentement (treize ans dans le cas de Desmarres). On ne connaît encore aucun traitement bien efficace pour hâter cette résorption.

(1) Desmarres, *Traité des maladies des yeux*, t. III, p. 391.

incurable. Nous ne conseillons plus l'emploi des dérivatifs sur le tube intestinal, des déplétions sanguines, qui souvent affaiblissent la santé générale sans être d'un grand profit pour l'affection oculaire.

On possède aujourd'hui un moyen puissant, sinon de guérir, du moins d'enrayer la maladie. Ce moyen consiste dans l'iridectomie, mais on ne doit pas ignorer que cette opération ne restitue pas toujours dans le glaucome chronique la vision qui a été abolie. Quand toute trace de perception lumineuse a disparu, on ne doit plus compter sur l'opération pour rétablir la vision. Les éléments nerveux de la rétine détruits par la compression ne peuvent plus recouvrer leurs fonctions physiologiques. Le médecin devra donc toujours se montrer très-réservé dans le pronostic, et se hâter de pratiquer aussitôt que possible l'iridectomie, sans attendre que la vision ait sensiblement baissé; dans le cas d'irrésolution de la part du malade, celui-ci devra être prévenu que l'opération exécutée trop tard ne pourra pas lui rendre la vision qu'il a laissé perdre.

Quand on exécute l'iridectomie pour guérir le glaucome, on doit faire une incision sclératicale, à un demi-millimètre du bord cornéen, assez étendue (7 à 8 millimètres), de façon à pouvoir exciser un large lambeau de l'iris; on aura en outre la précaution de faire porter l'excision jusqu'au bord ciliaire de l'iris.

3° Hydrophthalmie.

On désigne sous le nom d'*hydrophthalmie* l'augmentation de volume du globe oculaire, due à la distension des enveloppes par suite de l'hypersécrétion des liquides qu'elles renferment.

Étiologie. — L'hydrophthalmie est souvent congénitale et résulte alors d'un processus morbide qui s'est accompli pendant la vie intra-utérine. Fréquente chez les enfants, elle est exceptionnelle chez l'adulte et ne s'observe jamais chez le vieillard. Cette affection se montre parfois sur des yeux d'une conformation normale en apparence, et qui n'ont d'irrégulier que l'exagération de leur volume; on doit admettre dans ces cas-là qu'elle est due à un défaut de résistance des enveloppes de l'œil, se laissant distendre par la pression intra-oculaire. La maladie est alors *spontanée*.

D'autres fois l'hydrophthalmie s'observe à la suite de lésions traumatiques qui ont affaibli, sur un point donné, la puissance de résistance de la sclérotique : il se produit d'abord une ectasie partielle qui, se généralisant peu à peu, finit par envahir la totalité du globe. Enfin, chez les jeunes sujets, si à la suite d'irritations produites, soit par un enclavement de l'iris dans une plaie cornéenne, soit par un corps étranger introduit dans l'œil, la tension intra-oculaire augmente, les enveloppes n'ayant pas une force de résistance suffisante finissent par céder, et il en résulte une hydrophthalmie.

Symptomatologie. — Au début, avant que l'œil ait atteint un volume considérable, la cornée présente déjà des dimensions qui s'éloignent de

l'état normal. La chambre antérieure paraît plus profonde, la pupille est plus dilatée et plus paresseuse. La distension de la sclérotique ne tarde pas à se montrer ensuite sur le pourtour de la cornée où elle est toujours plus accusée qu'ailleurs. Au fur et à mesure que l'enveloppe fibreuse cède, elle s'amincit de plus en plus, et laisse voir par transparence la coloration d'abord légèrement bleuâtre, puis foncée, puis enfin noirâtre de la choroïde sous-jacente. Il est rare que le développement de l'œil atteigne un volume considérable sans qu'il survienne des complications du côté des membranes internes. La cornée perd peu à peu sa transparence. La zonule de Zinn distendue se rompt, et il se produit une luxation spontanée du cristallin. Les milieux de l'œil se troublent, et la rétine, ne pouvant céder aussi facilement que la choroïde, se décolle dans une étendue plus ou moins considérable. Dès que le globe de l'œil atteint un certain volume, il met obstacle aux mouvements des paupières qui ne peuvent plus se fermer qu'incomplétement; dans les cas extrêmes (*buphthalmie, œil de bœuf*), l'occlusion devient tout à fait impossible, les points lacrymaux sont déviés, et un larmoiment continuel vient augmenter encore la gêne éprouvée par le malade.

Les *troubles fonctionnels* sont généralement proportionnés aux lésions anatomiques et marchent de pair avec elles. La diminution de l'acuité visuelle se montre dès le début; elle est due aux changements survenus dans les conditions de réfringence de l'œil. L'augmentation de courbure de la cornée, l'allongement de l'axe antéro-postérieur, la déformation du globe, produisent de la myopie, de l'astigmatisme, qu'il est quelquefois possible de corriger dans cette période, au moyen de verres appropriés. Mais à mesure que la distension augmente et qu'apparaissent des lésions de nutrition plus graves, telles que : opacités de la cornée, troubles du corps vitré, décollement de la rétine, la fonction visuelle s'abaisse de plus en plus et finit par disparaître complétement. Dans la forme hydrophthalmique qui se produit spontanément, la distension a lieu d'une manière progressive, sans être accompagnée de douleurs; c'est seulement lorsque l'œil est très-volumineux qu'il existe une gêne locale due à la pression exercée sur les parties voisines.

Parfois l'hydrophthalmie se développe consécutivement à certaines blessures de la sclérotique, avec enclavement de l'iris ou de la choroïde. Les tiraillements exercés par la cicatrice sur les nerfs ciliaires produisent alors de véritables poussées glaucomateuses s'accompagnant d'augmentation de la tension intra-oculaire et de douleurs vives. La maladie procède alors par véritables crises aboutissant au même résultat, l'augmentation de volume du globe. Il n'est pas rare de voir cette forme s'accompagner de phénomènes sympathiques dans l'œil du côté opposé.

Diagnostic. — Les changements apportés dans la physionomie par l'augmentation de volume du globe oculaire sont tellement frappants qu'il suffira souvent d'un simple coup d'œil pour faire le diagnostic. On pourrait néanmoins, dans cette période, confondre l'hydrophthalmie avec

l'*exophthalmie*, qui donne aussi à l'expression de la figure un caractère singulier. Dans l'hydrophthalmie, c'est le globe lui-même qui est augmenté de volume; en faisant regarder le malade dans les directions extrêmes, la sclérotique apparaîtra distendue et l'on constatera que l'axe antéro-postérieur de l'œil, qu'on peut presque mesurer dans cette position, est plus long qu'à l'état normal. Les dimensions de la cornée sont aussi plus grandes. Dans l'exophthalmie, le globe oculaire est simplement *projeté* en avant; quand cette saillie existe, le plan qui rase le bord orbitaire supérieur et inférieur n'est plus tangent au sommet de la cornée, comme cela a lieu dans les conditions normales, mais idéalement prolongé, il coupe le globe oculaire plus ou moins profondément.

On pourrait encore confondre l'hydrophthalmie avec les ectasies de la cornée (*kératocone*, *kératoglobe*). Dans l'hydrophthalmie, les premiers effets de la distension générale se montrent sur le pourtour de la cornée, où la sclérotique cède et change de couleur, ce qui n'a pas lieu quand l'ectasie doit rester limitée à la cornée.

La production de tumeurs intra-oculaires peut aussi donner naissance à l'augmentation de volume du globe et simuler l'hydrophthalmie. Mais alors la cornée conserve ses dimensions normales; il est parfois possible de constater directement à l'éclairaige oblique ou avec l'ophthalmoscope la présence de la tumeur; la marche de la maladie est rapide, s'accompagne d'une augmentation de la *tension intra-oculaire*, et occasionne des douleurs très-vives; ensemble de phénomènes qu'on n'observe point dans l'hydrophthalmie simple.

Pronostic. — L'hydrophthalmie affecte généralement une marche progressive; on a bien cité des cas où cette affection, bien que de nature congénitale, après avoir acquis un certain degré de développement, était restée stationnaire, laissant l'œil dans des conditions relativement bonnes. Ces faits constituent plutôt l'exception que la règle; le plus souvent la distension ne s'arrête que lorsque l'œil est devenu très-volumineux et que ses enveloppes amincies sont presque complétement désorganisées. Cette marche progressive, jointe à cette particularité que l'hydrophthalmie congénitale est souvent bilatérale et rebelle à tout traitement, lui assigne une gravité exceptionnelle. Il est bon d'ajouter que, lorsque le globe oculaire a atteint certaines dimensions, il ne les dépasse plus, son état reste stationnaire, et il est exceptionnellement rare de voir se produire une perforation spontanée.

Traitement. — Au début de la maladie, on peut espérer l'enrayer au moyen de paracentèses répétées, suivies de l'application méthodique du bandeau compressif. L'iridectomie, qui donne de si brillants succès dans le glaucome, ne paraît pas avoir fourni les mêmes résultats dans l'hydrophthalmie, et l'on ne possède encore aucune observation concluante en faveur de cette opération.

Quand la distension est devenue très-considérable (*buphthalmie*) et qu'elle s'accompagne d'une désorganisation profonde des enveloppes, il

est indiqué de délivrer le malade de cette triste difformité. Si l'affection n'existe que sur un œil et paraît produire des phénomènes sympathiques sur l'autre, on ne doit plus hésiter à faire l'énucléation par le procédé ordinaire (méthode de Bonnet). On agira de même si le globe oculaire a pris un volume trop considérable et est profondément désorganisé. Bonnet a publié une observation dans laquelle l'injection de quelques gouttes de teinture d'iode dans la cavité oculaire avait suffi pour en produire l'atrophie. Le même résultat peut être obtenu en traversant l'œil avec un fil qu'on laisse à demeure; on produit ainsi une choroïdite suppurative qui est suivie généralement d'une diminution de volume de l'œil.

4° Ophthalmie sympathique.

On donne le nom d'ophthalmie sympathique à une affection dont les lésions anatomiques peuvent être très-variables, mais qui reconnaît comme point de départ constant une maladie antérieure de l'œil du côté opposé.

Bien que les relations sympathiques qui existent entre les deux yeux aient été signalées depuis fort longtemps, c'est Wardrop (1) qui, le premier, a attiré l'attention des praticiens sur cette grave affection, et qui a emprunté à l'art vétérinaire le traitement chirurgical destiné à la combattre. Depuis longtemps, en effet, les médecins vétérinaires procédaient, dans certains cas, à la destruction de l'œil malade, pour préserver l'œil sain. Les chirurgiens anglais et, en particulier, Mackensie, ont eu le mérite d'étudier avec soin ce point important de la pratique ophthalmologique. Enfin, dans ces derniers temps, nous signalerons les travaux de de Brondeau, en France; de de Graefe, Artl et Mooren, en Allemagne.

De Brondeau, *Des affections sympathiques de l'un des yeux à la suite d'une blessure de l'autre œil.* Thèse de Paris, 1858. — Walton, *On Sympathic Inflammation of the Eyeball* (*Med. Times and Gazette*, 1864). — Lawson, *Sympathic Ophthalmia* (*Ophth. Hosp. Reports*, 1865). — De Graefe, *Zur Lehre der sympathischen Ophthalmia* (*Archiv f. Ophthalm.*, t. XII, 2e part., p. 494). — Mooren, *Des affections sympathiques de la vue* (trad. française). Liége, 1870.

Étiologie. — C'est dans la grande majorité des cas à la suite d'une lésion traumatique d'un œil, surtout quand un corps étranger est resté dans l'intérieur du globe, qu'on voit se développer sur l'autre œil une ophthalmie sympathique. On l'a observée aussi à la suite de l'opération de la cataracte par abaissement, dans les luxations du cristallin qui paraît alors jouer le même rôle qu'un corps étranger.

Dans un certain nombre d'observations, la maladie a succédé à la blessure du corps ciliaire, à la distension, à la perforation spontanée de la sclérotique dans cette région. On a voulu faire jouer, dans tous ces cas, un grand rôle à la rétraction cicatricielle, Quelques auteurs admet-

(1) *Morbid Anatomy of the Human eye.* London, 1819.

tent, en effet, que c'est au moment où les nerfs ciliaires sont tiraillés ou comprimés par la cicatrice que l'on voit les symptômes sympathiques se déclarer sur l'autre œil.

SYMPTOMATOLOGIE. — L'ophthalmie sympathique se montrant sous des formes très-diverses, on comprend que sa symptomatologie doit être aussi variée suivant les cas. La maladie se présente d'habitude avec les allures d'une irido-choroïdite, soit à forme séreuse, soit à forme parenchymateuse; ce dernier cas, qui est le plus grave, est aussi le plus fréquent. Elle ne diffère guère alors, à part sa marche progressive et fatale quand on n'intervient pas chirurgicalement, des formes habituelles, dont nous avons déjà donné la description, D'autres fois, l'apparition de la maladie n'est signalée que par des troubles fonctionnels qui ne paraissent pas avoir une grande importance pour le malade, mais dont le médecin doit tenir grand compte pour pouvoir agir sans retard.

Les signes subjectifs sont une sensibilité exagérée à la lumière, du larmoiement, de la fatigue asthénopique. Quand on croyait que la maladie se transmettait par l'intermédiaire du chiasma des nerfs optiques, on rattachait ces troubles fonctionnels à des lésions du nerf optique et de la rétine. Mais si l'on explore le fond de l'œil à l'ophthalmoscope, on ne trouve le plus souvent, à part une légère hypérémie de la papille, aucune altération de la rétine. Dans trois cas cependant, de Graefe a pu constater l'existence d'une chorio-rétinite.

Quand il doit se produire une irido-choroïdite à forme séreuse, on voit apparaître un léger trouble de l'humeur aqueuse, et de petits dépôts sur la membrane de Descemet,

DIAGNOSTIC. — Dans la grande majorité des cas, le diagnostic sera facile à établir, et l'état de l'œil du côté opposé mettra le chirurgien sur la voie. Le plus souvent, en effet, c'est après une lésion traumatique, à la suite de douleurs ciliaires revenant par accès, lorsqu'il existe encore un moignon qui est le siége de douleurs, soit spontanées, soit provoquées par la pression, qu'on verra survenir les troubles fonctionnels du côté opposé. Le temps qui s'écoule entre la production de la lésion primitive d'un œil et l'apparition de l'ophthalmie sympathique sur l'autre œil, n'a pas de limites précises. On l'a vu atteindre vingt-six ans (Wecker).

PRONOSTIC. — La marche de la maladie, quand elle n'est pas arrêtée dans son évolution par un traitement approprié, est ordinairement progressive; on voit apparaître successivement toutes les lésions que nous avons déjà décrites en parlant de l'irido-choroïdite : la nutrition de l'œil souffre de plus en plus, le tissu de l'iris désorganisé contracte des adhérences avec la surface antérieure du cristallin cataracté, la rétine ne tarde pas à se décoller, entraînant ainsi une abolition complète de la perception lumineuse, et il survient peu à peu une atrophie de l'œil.

Depuis les brillants succès obtenus dans cette grave maladie par l'extirpation de l'œil primitivement lésé, le pronostic a beaucoup perdu de sa gravité, et l'on peut dire aujourd'hui que, dans la grande majorité des cas,

on parvient, en énucléant l'œil qui est la cause occasionnelle de l'affection à sauvegarder l'autre. Mais il importe de savoir qu'une fois l'opération faite, le processus morbide ne rétrocède pas toujours, et dans certains cas, même en faisant l'énucléation tout à fait au début de la maladie, on a vu celle-ci suivre une marche fatalement progressive et amener une cécité incurable. Il faut donc, dans tous les cas, être très-réservé sur le pronostic.

TRAITEMENT. — C'est Wardrop qui paraît avoir appliqué le premier à l'homme le traitement que les vétérinaires employaient chez les chevaux, à savoir la destruction de l'œil, point de départ de la maladie. Avant Bonnet, cette opération se faisait d'une façon tout à fait irrégulière : tantôt on enlevait incomplétement le globe de l'œil, tantôt, au contraire, on l'extirpait en entraînant avec lui une partie du contenu de l'orbite.

Aujourd'hui on détache le globe de l'œil de la capsule de Ténon qui l'enveloppe en laissant complétement intact le contenu de l'orbite. Il est peu d'opération dont l'exécution soit plus méthodique, et les conséquences plus inoffensives. Voici comment on procède. Les paupières étant préalablement maintenues ouvertes au moyen d'un blépharostat ou d'élévateurs, on saisit avec une pince à griffe un pli de la conjonctive au bord de la cornée, puis avec des ciseaux courbes sur le plat et légèrement mousses de la pointe, on incise la conjonctive sur tout le pourtour de la cornée, et en glissant les ciseaux dans le tissu cellulaire sous-conjonctival, on détache ainsi en la ménageant toute la conjonctive bulbaire. Cela fait, on saisit avec le grand crochet mousse à strabisme successivement chacun des tendons des muscles droits et obliques, et on les détache au ras de la sclérotique; appuyant alors fortement avec le doigt indicateur entre le rebord orbitaire externe, et le globe de l'œil, on luxe celui-ci vers le côté interne. Ce temps de l'opération permet de glisser des ciseaux analogues à ceux dont on s'est servi jusque-là, mais plus forts de lames, jusqu'au pôle postérieur de l'œil où l'on coupe d'un seul coup le tronc du nerf optique au ras de la sclérotique. Il n'y a plus pour terminer l'opération qu'à détacher quelques légers filaments cellulaux qui retiennent encore le globe oculaire.

Outre les avantages que nous avons signalés plus haut, cette opération en présente encore d'autres très-importants. Le système musculaire est conservé en entier, les culs-de-sac de la conjonctive sont intacts, et les expansions aponévrotiques que ces portions de muqueuses reçoivent des muscles droits n'ont subi aucune atteinte. Aussi le moignon qui subsiste après l'opération est éminemment propre à faciliter l'application d'un œil artificiel jouissant d'une certaine mobilité.

Quand les lésions de l'œil atteint d'ophthalmie sympathique sont assez avancées et se présentent sous forme d'irido-choroïdite plastique, avec synéchies postérieures, on pourra améliorer l'état de cet organe en pratiquant l'iridectomie. Dans ces derniers temps, quelques auteurs ont

même essayé d'enrayer la marche de la maladie en pratiquant simplement cette opération, sans faire l'énucléation du côté opposé. Malgré quelques résultats heureux, nous croyons devoir engager les praticiens à faire tout d'abord l'énucléation de l'œil qui est le point de départ de la maladie.

5° Cancer de l'œil.

On décrivait autrefois le cancer de l'œil comme une tumeur formée par le globe oculaire dégénéré et converti en fongus. On sait aujourd'hui que les tumeurs malignes qui envahissent la totalité du globe naissent de l'une des membranes externes ou internes de l'œil. Nous avons déjà signalé les cancers de la conjonctive, de la cornée, de la sclérotique; plus souvent les tumeurs malignes de l'œil prennent leur origine dans l'épaisseur de la choroïde, de la rétine et du nerf optique.

Ces tumeurs présentent trois périodes dans leur évolution. Dans la première période, le globe conserve son volume et son aspect; dans la deuxième période, la production morbide, quoique renfermée au dedans des tuniques, s'est avancée vers la partie antérieure du globe et se traduit à l'extérieur par une déformation appréciable; enfin, dans la troisième période, la coque oculaire a cédé et la tumeur se présente entre les paupières sous forme d'un fongus plus ou moins volumineux.

On a vu, à l'occasion des tumeurs de la choroïde et de la rétine, les signes qui permettent de reconnaître ces productions malignes dans le cours des deux premières périodes, et nous ne croyons pas devoir y revenir.

Lorsque la coque oculaire a cédé et que la tumeur se montre sous forme de fongus, quelle que soit son origine, elle présente un aspect général qui ne permet pas de méconnaître sa nature. On observe, en effet, entre les paupières distendues, retournées, livides, sillonnées par de grosses veines, une tumeur rouge, saignante, ulcérée par places, d'où s'écoule un liquide sanieux et fétide, et qui donne lieu parfois à des hémorrhagies abondantes. Les ganglions lymphatiques préauriculaires et sous-maxillaires sont souvent engorgés. Enfin, les malades accusent de vives douleurs irradiant dans tout le côté correspondant de la tête.

Abandonnée à elle-même, la tumeur peut acquérir un volume véritablement énorme, par suite de l'envahissement des tissus contenus dans la cavité orbitaire. La mort survient par suite de la cachexie, résultant des hémorrhagies, de la suppuration, et souvent de la généralisation du mal; elle peut être précipitée par quelque complication du côté de l'encéphale et des méninges.

L'extirpation de la totalité du globe est le seul traitement à opposer au cancer de l'œil. Pratiquée au moment où la production morbide a envahi la totalité du globe et a fait irruption au dehors de sa coque fibreuse, l'opération ne peut être considérée que comme palliative, car la récidive sur place ou la généralisation rapide du cancer est la règle dans ces cas.

6° Ophthalmozoaires.

Les entozoaires de l'œil ont été observés, soit dans le tissu cellulaire sous-conjonctival, soit dans la cavité même du globe. Quoique l'on ait rapporté quelques exemples de dragonneau, de monostomes et de distomes développés dans le cristallin et le corps vitré, les parasites que l'on rencontre le plus souvent dans l'œil sont les cysticerques. Ceux-ci occupent tantôt le tissu cellulaire sous-conjonctival, tantôt l'intérieur de l'œil.

On consultera sur les ophthalmozoaires :

DAVAINE, *Traité des entozoaires*. Paris, 1866. — DE GRAEFE, *Ueber intra-oculare Cysticerk* (*Archiv f. Ophthalm.* 1862, t. VII, fasc. 2, p. 48).

1° *Cysticerques sous-conjonctivaux.* — On en connaît environ une quinzaine de cas, rapportés par Sichel et de Graefe. Le parasite est logé dans une poche fibro-celluleuse, dure, très-adhérente à la sclérotique ou à la cornée, et qui peut acquérir le volume d'un pois ou d'une petite noisette. Le centre de la tumeur offre un point jaunâtre qui répond au cysticerque.

En général, la présence de la tumeur détermine une inflammation plus ou moins vive; quelquefois la poche s'ouvre et le cysticerque est expulsé.

Le traitement consiste à extirper la tumeur, ou si l'extirpation complète est impossible, à en exciser la plus grand partie.

2° *Cysticerques intra-oculaires.* — Ils occupent la chambre antérieure, le corps vitré, ou le tissu cellulaire sous-rétinien.

Les cysticerques de la chambre antérieure sont tantôt libres, tantôt adhérents à l'iris. Dans le premier cas, le parasite se déplace avec les mouvements de la tête; dans le second cas, au contraire, on peut seulement constater les mouvements qui lui sont propres. La présence du cysticerque dans la chambre antérieure détermine des inflammations intra-oculaires, quelquefois très-graves; aussi est-il toujours indiqué d'en pratiquer l'extraction après section de la cornée.

FIG. 91. — Cysticerque de la chambre antérieure.

Le cysticerque du corps vitré se rencontre bien plus fréquemment, surtout dans certains pays; dans le nord de l'Allemagne, de Graefe l'a observé près de 80 fois sur 80000 malades, soit 1 sur 1000, tandis qu'à Vienne, c'est à peine s'il a été observé 4 fois sur 30000 malades ; enfin, en France on l'a rencontré encore bien plus rarement, et c'est à peine si l'on en connaît 3 à 4 observations.

Les signes objectifs ne peuvent être fournis que par l'ophthalmoscope,

et ils diffèrent suivant l'époque d'apparition du cysticerque. Au début, en effet, le cysticerque est le plus souvent caché sous la rétine décollée en ce point, et l'on ne peut l'apercevoir qu'à travers ce voile membraneux, de sorte qu'il serait facile de croire à un simple décollement rétinien. Mais on évitera l'erreur en examinant avec soin l'état des parties; on pourra ainsi distinguer souvent la vésicule transparente ou la tête de l'animal cachée derrière la rétine.

Quand le cysticerque s'est échappé de la rétine pour pénétrer dans le corps vitré, il se présente à l'ophthalmoscope sous forme d'une vésicule bleuâtre, transparente, ayant des mouvements propres; si on l'observe longtemps et attentivement, on peut voir l'animal sortir la tête hors de la vésicule, puis la rentrer; c'est là un phénomène tout à fait caractéristique.

Au bout d'un temps plus ou moins long, le corps vitré devient trouble, ainsi que les autres milieux transparents, et il est alors impossible de faire le diagnostic de l'affection au moyen de l'ophthalmoscope. Ce n'est que par exclusion, en tenant compte des antécédents et de la marche de la maladie qu'on peut arriver à soupçonner l'existence de l'entozoaire.

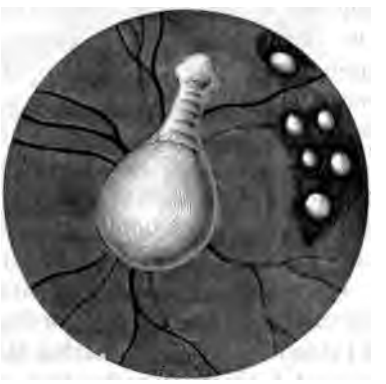

Fig. 92. — Cysticerques du corps vitré.

Les cysticerques du corps vitré constituent une affection très-grave pour l'organe visuel, car non-seulement l'œil dans lequel ils séjournent est destiné fatalement à se perdre, mais il peut se produire des accidents sympathiques du côté opposé.

Tous les moyens médicaux employés jusqu'ici, vermifuges à l'intérieur ou en collyres, ont été impuissants pour tuer ou faire disparaître l'animal, aussi est-ce à des moyens chirurgicaux qu'il faut recourir. De Graefe a tenté plusieurs fois de faire l'extraction de l'entozoaire à travers une incision sclératicale pratiquée au niveau de l'équateur de l'œil. Cette opération a été suivie le plus souvent d'une atrophie lente du globe oculaire; dans deux cas seulement il est resté une certaine quantité de perception lumineuse qualitative. Dans un cas plus récent, dû à Sichel fils (1), l'extraction par la sclérotique a été également suivie d'atrophie du globe. Si les douleurs étaient très-vives, et qu'il y eût menace sérieuse d'ophthalmie sympathique, on devrait avoir recours à l'énucléation du globe de l'œil.

(1) *Gazette hebdomadaire*. Janvier 1872.

ARTICLE III.

VICES DE CONFORMATION ET DIFFORMITÉS DU GLOBE OCULAIRE.

La plupart des vices de conformation de l'œil intéressent plus particulièrement le tératologiste que le chirurgien ; aussi nous bornerons-nous à signaler les principaux, renvoyant pour de plus amples détails aux traités spéciaux et aux travaux de von Ammon (1) et de Cornaz (2).

§ I. — Vices de conformation et difformités de la cornée.

Nous avons décrit ailleurs les *staphylômes* de la cornée. Cette difformité qui succède si souvent aux diverses affections de l'œil peut exister à la naissance (*staphylôme congénital*). Elle présente deux variétés : le *staphylôme hémisphérique transparent*, et le *staphylôme conique transparent*. On ignore la cause de ce vice de conformation que l'on a attribué sans preuve suffisante à une hydrophthalmie congénitale. Le staphylôme conique transparent coïnciderait souvent, d'après von Ammon, avec une forme particulière du crâne qui est comprimé latéralement.

Ces vices de conformation sont souvent accompagnés de tremblement de l'iris, de nystagmus, de strabisme, de cataracte congénitale. La vue est généralement troublée, et si la maladie fait de nouveaux progrès après la naissance, la vision peut se perdre de plus en plus.

Lorsque le vice de conformation n'est pas très-prononcé, et qu'il détermine seulement un certain degré de myopie, on peut corriger celle-ci à l'aide de verres convenables. Mais si le staphylôme est très-volumineux et tend à s'accroître, en déterminant des accidents inflammatoires du côté des paupières et de l'œil, la chirurgie peut être appelée à intervenir, et les mêmes moyens qui ont été indiqués à l'occasion du staphylôme accidentel sont ici applicables.

§ II. — Vices de conformation et difformités de l'iris.

A part les difformités acquises qui ont été étudiées dans les chapitres consacrés aux lésions traumatiques et aux lésions vitales et organiques de l'iris, cette membrane peut être le siége de nombreux vices de conformation dont les uns portent sur la membrane même et les autres sur la pupille.

a. L'iris peut manquer en totalité ou en partie (*iridérémie*), et cette anomalie a pour conséquence d'apporter un trouble notable dans l'exer-

(1) *Démonstration clinique des maladies congénitales et acquises des yeux*, trad. franç. Paris, 1846.

(2) *Des abnormités congénitales des yeux*. Lausanne, 1848.

cice de la vision, trouble que l'on corrige jusqu'à un certain point par l'usage de verres noircis dans toute leur étendue excepté au centre.

b. Le *coloboma* de l'iris consiste dans une fissure plus ou moins étendue. Il en existe plusieurs variétés : ainsi le coloboma est *complet* lorsque la fissure occupe tout l'espace compris entre le bord pupillaire et la grande circonférence de l'iris ; il est incomplet lorsque la fente partant du bord pupillaire ou de la grande circonférence ne s'étend pas au delà de la moitié de l'espace compris entre ces deux points. On ne cite qu'un seul cas, dû à Tourtual, dans lequel le coloboma de l'iris traversant la pupille divisait diamétralement la membrane. Enfin la fissure est tantôt superficielle, c'est-à-dire qu'elle n'intéresse pas toute l'épaisseur de l'iris, tantôt pénétrante. Quoiqu'elle puisse occuper tous les points de la membrane, on l'observe surtout au milieu du demi-cercle inférieur (fig. 93).

Le coloboma de l'iris, que l'on doit considérer comme un arrêt de développement, coïncide souvent avec d'autres vices de conformations de l'œil ou d'autres parties du corps. Il est probable qu'il s'accompagne à peu près constamment d'un arrêt de développement analogue du côté de la choroïde, ainsi que l'examen ophthalmoscopique permet de le reconnaître.

Fig. 93. — Coloboma de l'iris.

c. Parmi les *difformités de la pupille* il faut signaler l'existence simultanée de plusieurs pupilles (*polycorie*), la situation excentrique de l'ouverture pupillaire (*corectopie*), enfin l'*atrésie congénitale de la pupille*.

Je dirai seulement quelques mots de ce dernier vice de conformation que l'on désigne également sous les noms d'*imperforation congénitale*, de *persistance de la membrane pupillaire*, d'*acorée*. Il est caractérisé par la présence, au centre de l'iris, d'une membrane blanchâtre et parcourue de vaisseaux nombreux, ce qui la distingue de fausses membranes résultant d'iritis, lesquelles ne sont pas vasculaires. Les troubles fonctionnels sont en rapport avec l'épaisseur de la membrane qui obture l'ouverture pupillaire, et souvent la perception lumineuse existe à peine. Dans quelques cas, la membrane s'est résorbée spontanément quelques semaines ou quelques mois après la naissance. Si le vice de conformation persistait, il serait indiqué, après s'être assuré qu'il n'existe pas d'autre vice de conformation et que le sujet possède la perception lumineuse, de pratiquer une pupille artificielle.

§ III. — Vices de conformation et difformités du cristallin et du corps vitré.

a. L'*absence du cristallin* (*aphakie*) a été observée à la naissance. Cette même condition anomale de l'œil se rencontre souvent, soit à la suite de

traumatismes, soit à la suite des opérations qui ont pour effet de faire disparaître le cristallin atteint de cataracte. On observe alors une absence complète de reflet capsulaire, une abolition de l'accommodation, une hypermétropie considérable.

L'aphakie, qui entraîne la perte du pouvoir d'accommodation, exige l'emploi de verres biconvexes.

b. Je signalerai encore le *coloboma* du corps vitré, qui, dans un cas, s'accompagnait d'ectopie du cristallin, celui-ci reposant dans la fissure du corps vitré.

§ IV. — Vices de conformation et difformités de la choroïde.

1° Staphylôme postérieur.

Le staphylôme postérieur est caractérisé anatomiquement par une atrophie circonscrite du tissu choroïdien dans le voisinage du nerf optique. Cette lésion, que l'on s'accorde assez généralement à considérer comme congénitale, s'accompagne d'un amincissement et d'une ectasie de la sclérotique dans les points correspondants à l'atrophie de la choroïde, d'où le nom de *staphylôme postérieur*,

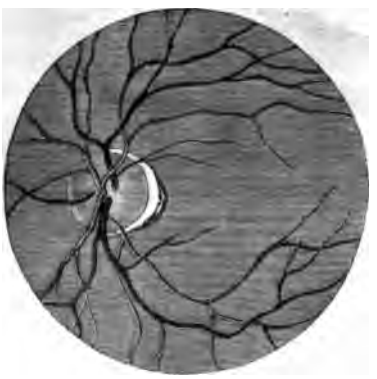

Fig. 94. — Staphylôme postérieur.

Symptomatologie. — Les signes ophthalmoscopiques de cette maladie sont tout à fait caractéristiques. En regardant le fond de l'œil à l'*image renversée*, on aperçoit au pourtour du nerf optique, le plus souvent à sa partie interne, une sorte de croissant blanchâtre, dont la couleur se confond sur l'un des bords avec celle de l'anneau sclérotical de la papille, tandis que l'autre tranche nettement sur la couleur jaune rougeâtre du fond de l'œil; la séparation entre la portion blanche (*choroïde atrophiée*), et la portion jaune rougeâtre (*choroïde normale*) est souvent rendue encore plus nette par l'accumulation d'une grande quantité de pigment qui se présente sur ce bord sous forme d'un liséré noirâtre.

La coloration de ce croissant atrophique peut varier considérablement suivant la nature de l'éclairage employé, et suivant le degré de l'atrophie choroïdienne. Avec un faible éclairage et un simple miroir comme pour l'examen à l'image droite, la même teinte, qui paraissait blanchâtre à l'image renversée, prend une coloration bleuâtre et chatoyante. Ce reflet sera d'autant plus accusé, que la choroïde plus amincie permettra aux rayons lumineux de se réfléchir sur le tissu sclérotical, et d'être renvoyés à l'œil de l'observateur.

La teinte de cette surface blanchâtre est souvent uniforme; mais, dans certains cas, elle présente des cercles pigmentaires concentriques; d'autres fois un léger pointillé noirâtre, vestige du pigment contenu encore dans les cellules du stroma choroïdien; enfin, mais plus rarement, de véritables amas pigmentaires, produisant des tâches foncées circonscrites, répandues çà et là à la surface de la plaque atrophique.

La forme du staphylôme mérite d'être décrite avec soin : comme nous l'avons déjà dit, elle se rapproche le plus souvent de celle d'un croissant occupant le côté externe du nerf optique (interne à l'image renversée), et embrassant la moitié du nerf, de telle sorte que les pointes du croissant se terminent à la partie supérieure et inférieure du diamètre vertical de la papille (fig. 94).

Toutefois, il se peut que le disque atrophique empiète un peu en haut ou en bas, de telle sorte que son plus grand diamètre n'est plus exactement dirigé en dehors du nerf optique, mais en haut et en dehors, ou en bas et en dehors. Dans certains cas, le croissant gagne en étendue à la partie supérieure et inférieure, puis envahit la partie interne, et il existe alors un véritable cercle atrophique autour du nerf optique. Il est fort rare que le croissant siége directement au-dessous du nerf optique, et dans un nombre considérable d'observations Donders et Liebreich ne l'ont jamais vu directement au-dessus. Mauthner cependant dit avoir observé un cas de ce genre.

Un fait digne de remarque, c'est que l'affection tout en ayant une certaine tendance à se développer du côté de la macula, n'envahit presque jamais celle-ci : au fur et à mesure que l'œil se développe et que le staphylôme augmente d'étendue, la *macula lutea* se déplace aussi, et fuit pour ainsi dire devant l'envahissement.

Le nerf optique présente aussi quelques différences avec l'état normal. Sa coloration est généralement un peu plus foncée, plus rougeâtre, ce qui provient parfois simplement d'un effet de contraste avec le fond blanchâtre du staphylôme, mais d'autres fois d'une véritable hypérémie du fond de l'œil. La forme de la papille est changée : de ronde, elle devient ovalaire, et son petit axe est perpendiculaire au grand axe du staphylôme. Cette forme ovalaire est due le plus souvent à une illusion d'optique. Comme il existe d'ordinaire avec le staphylôme un amincissement et une ectasie correspondante de la sclérotique et que les fibres du nerf optique sont entraînées et refoulées de ce côté par la pression intraoculaire, le nerf, au lieu d'être vu de face, est vu de champ et dans une position oblique, ce qui fait que son diamètre horizontal paraît avoir diminué.

Les vaisseaux choroïdiens qui appartiennent au staphylôme participent le plus souvent à l'atrophie, et il est facile de se rendre compte à l'ophthalmoscope de leur degré d'altération, car la disparition du pigment de la couche épithéliale en ce point les rend accessibles à l'observateur. Quant aux vaisseaux rétiniens, ils tranchent avec plus de netteté que

d'habitude sur le fond blanc du staphylôme, et leur parcours paraît être devenu plus rectiligne.

Il est parfaitement reconnu aujourd'hui que l'existence du staphylôme postérieur est en rapport direct avec la *myopie*. Cette dernière affection n'est pas due, comme on l'a cru longtemps, à une exagération de courbure de la cornée et du cristallin ; elle reconnaît uniquement pour cause l'élongation de l'axe antéro-postérieur de l'œil, lié lui-même à l'existence du staphylôme. Les troubles de la vue sont donc ici ceux de la myopie et nous nous en occuperons plus tard.

On a cru pendant longtemps que le staphylôme postérieur ne pouvait s'observer que sur des yeux myopes. Mais des observations de Jäger ont montré qu'il se rencontre chez l'emmétrope, et même chez l'hypermétrope. Il est à supposer qu'il diminue alors le degré de l'hypermétropie, de même que chez l'emmétrope il tend à produire de la myopie. Quand la rétine qui recouvre la portion staphylomateuse du fond de l'œil est intacte, il n'existe pas de lacune dans le champ visuel, de *scotome*, et le *punctum cæcum* de Mariotte, qui correspond, comme on sait, à l'entrée du nerf optique ne paraît pas agrandi. Si au contraire les parties externes de la rétine sont altérées, si les éléments sensoriels sont détruits, il se produit un scotome dont l'étendue est proportionnée aux lésions anatomiques. Enfin si la *macula lutea* est envahie, il survient une abolition totale de la vision centrale. Ces altérations graves sont dues le plus souvent à des complications (hémorrhagies, décollements, etc.).

Diagnostic. — D'après les caractères ophthalmoscopiques que nous avons assignés au staphylôme postérieur, le diagnostic sera généralement facile. On pourrait, dans certains cas, surtout lorsque le croissant staphylomateux est situé à la partie inférieure de la papille, le confondre avec un coloboma de la choroïde; certains auteurs même seraient portés à considérer le staphylôme postérieur comme une variété de coloboma de la choroïde. Mais il existe des différences notables entre ces deux affections. Le coloboma siége le plus souvent à la partie inféro-interne de la choroïde, sa direction est longitudinale dans le sens antéro-postérieur, et son extrémité supérieure, atteint rarement la papille. La sclérotique présente plusieurs enfoncements, et les vaisseaux choroïdiens arrivés sur ces points s'enfoncent et disparaissent complétement dans l'excavation. Dans le staphylôme postérieur, il existe bien une légère ectasie de la sclérotique, mais elle n'est pas abrupte, et les vaisseaux ne s'enfoncent pas d'une manière brusque.

La scléro-choroïdite postérieure se présente souvent avec les mêmes caractères ophthalmoscopiques et les mêmes troubles fonctionnels que le staphylôme postérieur, à tel point que certains auteurs ont voulu considérer celui-ci comme le résultat d'une scléro-choroïdite postérieure primitive. Mais l'existence du staphylôme postérieur chez les nouveau-nés, son état stationnaire pendant toute la durée de la vie, enfin l'acuité normale de la vue chez ceux qui en sont atteints, doivent aujourd'hui le

faire nettement séparer, au point de vue clinique, de la scléro-choroïdite postérieure, maladie acquise, à marche souvent progressive, et dans laquelle l'acuité visuelle est rarement normale. Il existe en outre, au point de vue de l'image ophthalmoscopique, certaines différences qu'il importe de signaler. Tandis que, dans le staphylôme, la partie atrophiée est nettement séparée du tissu sain, soit par une différence de coloration, soit par un léger contour pigmentaire; dans la scléro-choroïdite, les plaques atrophiques ne sont jamais séparées d'une façon aussi tranchée du tissu sain.

Nous verrons plus tard comment on peut corriger la myopie liée au staphylôme postérieur.

2° Coloboma de la choroïde.

Le coloboma de la choroïde consiste dans un arrêt de développement de cette membrane résultant de la persistance de la fente choroïdienne qui existe normalement pendant les premiers mois de la vie intra-utérine. Cet arrêt de développement siége le plus souvent à la partie inféro-interne de la choroïde et se présente à l'ophthalmoscope sous la forme d'une plaque ovalaire, blanchâtre, chatoyante, formée par la réflexion de la lumière sur la sclérotique sous-jacente. Cette dernière membrane est souvent amincie et présente à ce niveau un enfoncement dans lequel plongent les vaisseaux choroïdiens. Cette anomalie peut exister seule ou s'accompagner de coloboma de l'iris; elle n'occasionne souvent aucun trouble fonctionnel et ne se manifeste par un scotome du champ visuel que lorsque la rétine qui recouvre la choroïde absente fait elle-même défaut en ce point.

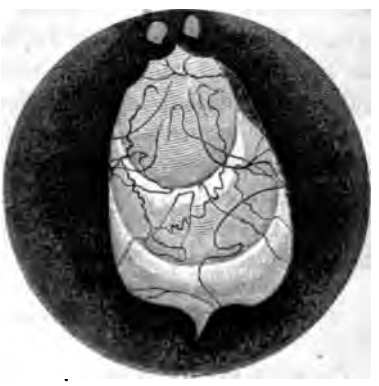

FIG. 95. — Coloboma de la choroïde.

§ V. — Vices de conformation et difformités de la rétine et du nerf optique.

On a signalé diverses anomalies congénitales de la rétine, telles que l'absence de cette membrane, le décollement, le coloboma coïncidant avec celui de l'iris et de la choroïde. Je dirai seulement quelques mots de certaines altérations congénitales du nerf optique que l'on pourrait au premier abord confondre avec des maladies acquises; telles sont : les *anomalies des vaisseaux de la papille*, la *persistance de l'artère hyaloïdienne*, l'*excavation physiologique de la papille*.

1° Anomalies des vaisseaux.

Le point d'émergence des vaisseaux centraux de la papille (artère et veines) se trouve généralement situé un peu en dedans du centre. Au moment de son passage dans la lame criblée, l'artère centrale a déjà donné naissance aux branches d'origine, qui se portent d'abord verticalement en haut et en bas de la papille en décrivant bientôt une courbe à concavité externe. Les veines suivent la même direction et ne vont constituer le tronc veineux central qu'au voisinage de la lame criblée.

Lorsqu'il existe une *excavation physiologique* profonde il est parfois possible d'apercevoir le tronc même de l'artère et de la veine centrale. Jæger a cité un cas dans lequel ces vaisseaux ne se divisaient en leurs principales branches qu'au bord de la papille.

On voit quelquefois des vaisseaux rétiniens perforer isolément les bords du disque papillaire, et même la sclérotique; ceux-ci sont alors des branches isolées de l'artère centrale dont la division s'est faite plus haut que d'habitude dans l'épaisseur des nerfs optiques, ou des branches du *cercle de Haller*, anastomoses des vaisseaux ciliaires courts postérieurs et des vaisseaux rétiniens bien étudiées par Leber (1).

On ne rencontre jamais à l'état normal de vaisseaux (artères ou veines) dans la tache jaune. Dans un cas rapporté par Mauthner (2), une grosse veine qui n'avait pas d'artère correspondante, se portait directement en dehors, traversait la région de la macula et se divisait ensuite en plusieurs rameaux.

2° Persistance de l'artère hyaloïdienne.

On sait que pendant une certaine époque de la vie fœtale une artériole prend naissance à l'entrée du nerf optique, traverse le corps vitré dans le *canal de Cloquet* et se rend à la cristalloïde postérieure. Cette artériole persiste quelquefois après la naissance.

Cette anomalie se reconnaît aux signes ophthalmoscopiques suivants: En se plaçant tout à fait en face de l'œil du sujet, on aperçoit au centre de la papille un point sombre, noir, qui tranche fortement sur la zone rougeâtre qui l'environne. Ce point est précisément celui où le vaisseau vu parallèlement à son axe vient s'insérer sur la capsule postérieure du cristallin. Si, faisant légèrement déplacer l'œil du malade, on regarde dans une position oblique, on voit apparaître dans le corps vitré un filament opaque, flottant et ondulant légèrement aux moindres mouvements, qui traverse le corps vitré dans une direction antéro-postérieure, et va s'insérer le plus souvent sur le nerf optique, au voisinage du point

(1) *Arch. f. Ophth.*, vol. XI, fasc. 1, p. 6.
(2) *Lehrbuch der Ophthalmoscopie*, p. 246.

d'émergence des vaisseaux. Tantôt l'artère hyaloïdienne est encore perméable et renferme du sang; tantôt, au contraire, elle est oblitérée et réduite à un filament cellulaire. Wecker a décrit un cas dans lequel l'artère hyaloïdienne oblitérée allait s'insérer à la face postérieure d'un cristallin luxé en haut et en dehors.

3° Excavations physiologiques.

A l'état normal, il existe au niveau du point d'émergence des vaisseaux centraux de la rétine une petite dépression infundibuliforme désignée sous le nom de *porus opticus*. L'existence de cette fossette est soumise à des variations physiologiques nombreuses; dans certains cas elle atteint des proportions telles qu'on pourrait la confondre avec des excavations pathologiques, glaucomateuses ou autres. L'image ophthalmoscopique offre alors un aspect tout particulier.

La petite tache blanche centrale que l'on voit à l'état normal paraît beaucoup plus grande, sa couleur est plus éclatante. Les gros troncs des vaisseaux centraux placés dans cette zone ont des contours moins nets et paraissent plus pâles que ceux qui sont sur le bord de la papille. Il est facile de comprendre, en effet, que les vaisseaux, étant plongés dans l'excavation, ne se trouvent pas sur le même plan que le reste de la papille. La portion fibreuse de la lame criblée réfléchissant fortement la lumière, donne à l'image de la papille un chatoiement particulier; sur ce fond blanc, on peut voir, en regardant avec attention, un pointillé grisâtre produit par le passage des faisceaux nerveux à travers les mailles de la *lamina cribrosa*.

La forme de l'excavation est très-variable, le plus souvent elle est infundibuliforme; d'autres fois, le changement de niveau est très-brusque et sans transition, les parties latérales de l'excavation ne sont plus inclinées, mais perpendiculaires à la surface papillaire; le bord présente une arête vive, tranchante, où les vaisseaux paraissent comme coupés dans leur direction.

Quand l'excavation est abrupte et taillée à pic dans le nerf optique, les vaisseaux rétiniens, arrivés au bord de la cavité, semblent disparaître complétement, et il est souvent fort difficile d'apercevoir sur les parois de l'excavation la portion du vaisseau intermédiaire à celle qui occupe la surface de la papille et à celle qui occupe le fond de l'excavation. Dans ces cas le déplacement parallactique de l'image, dont nous avons parlé à propos du glaucome, est très-prononcé et caractéristique. Enfin, en examinant le fond de l'œil à l'ophthalmoscope binoculaire, on se rendra encore mieux compte de la forme et de la profondeur de l'excavation.

Les excavations physiologiques de la papille, si larges qu'elles soient, n'atteignent jamais jusqu'au bord même de celle-ci. Cette particularité empêche de les confondre avec les excavations glaucomateuses qui embrassent toute la surface papillaire.

ARTICLE IV.

ANOMALIES DE LA RÉFRACTION.

L'étude des anomalies de la réfraction pourrait à la rigueur être écartée de notre cadre; elle exige, en effet, des connaissances tout à fait spéciales et rentre plutôt dans le domaine de la physique que dans celui de la chirurgie. Cependant nous avons cru devoir consacrer quelques pages à ce sujet, car il est indispensable que le praticien possède des notions générales sur la nature des anomalies de la réfraction, sur la manière de les reconnaître et de les corriger. Cet article a donc été exclusivement écrit en vue de la pratique, et je renvoie pour toutes les explications et démonstrations théoriques aux livres spéciaux.

L'œil peut être considéré comme un instrument d'optique composé d'une série de surfaces courbes et de milieux réfringents, système complexe ayant une longueur focale déterminée.

A l'état de repos, c'est-à-dire en dehors des fonctions de l'accommodation, s'il survient des changements, soit dans la courbure des surfaces (cornée ou cristallin), soit dans la distance du foyer principal (du plan de la rétine au centre optique), on voit apparaître des troubles fonctionnels qui dépendent simplement de la conformation anatomique du globe oculaire, et qu'on désigne sous le nom d'anomalies de la *réfraction statique*. On a cru pendant longtemps que ces anomalies provenaient principalement des changements de courbure de la cornée et du cristallin. Mais Helmholtz, en inventant l'ophthalmomètre, instrument qui permet de mesurer directement les rayons de courbure de ces surfaces, a donné le moyen de constater mathématiquement leur fixité presque constante. D'autre part, les travaux minutieux d'anatomie pathologique, de Arlt, de Jæger et de de Græfe ont démontré que les anomalies de la réfraction statique dépendent surtout de changements dans la longueur de l'axe optique (axe antéro-postérieur de l'œil).

L'œil jouit de la propriété remarquable de pouvoir modifier à chaque instant l'état de sa réfraction statique, de façon à faire converger sur le plan de la rétine les rayons lumineux venus d'objets situés à différentes distances. C'est par des changements de courbure survenus dans le cristallin, changements qui dépendent eux-mêmes des contractions du muscle ciliaire, que la position du centre optique par rapport au foyer principal peut être à volonté avancée ou reculée. Quand le fonctionnement régulier du muscle ciliaire cesse d'avoir lieu, il en résulte aussitôt des troubles de *la réfraction dynamique* désignés aussi sous le nom d'*anomalies de l'accommodation.*

§ I. — Anomalies de la réfraction statique.

On peut distinguer trois variétés dans les anomalies de la réfraction statique :

permétropie, vice de réfraction dans lequel les rayons lumineux après leur réfraction, au lieu d'aller former leur foyer sur la nt se réunir au delà. Cette anomalie est due, le plus souvent, à ircissement de l'axe optique de l'œil ;

yopie, anomalie dans laquelle les rayons lumineux parallèles, aller se réunir après leur réfraction sur la rétine, vont se réunir Elle est causée, le plus souvent, par un allongement de l'axe e l'œil ;

tigmatisme, dans lequel les divers méridiens de la cornée ou du n'ont pas la même courbure et qui peut exister seul ou simul- avec les précédentes anomalies, et en particulier l'hypermé-

1° Hypermétropie.

ons vu que l'œil hypermétrope a une structure telle que les mineux venant de l'infini ou parallèles vont former leur foyer e la rétine. Cette anomalie peut reconnaître deux causes prin- e raccourcissement de l'axe optique, ou l'absence congénitale du cristallin ; cette dernière affection, à laquelle on a donné *phakie*, a été étudiée précédemment.

IATOLOGIE. — Chez l'hypermétrope, les rayons parallèles venant ur foyer au delà de la rétine, la vision des objets éloignés ne as être distincte. C'est ce qui arrive en effet quand l'accommo- t complétement relâchée ou quand on a instillé dans l'œil quel- tes d'atropine. A l'état normal, l'hypermétrope, en mettant en commodation, arrive à voir nettement les objets situés à des même rapprochées. Ce résultat n'est obtenu que grâce aux gérés du muscle ciliaire, qui chez lui n'est pour ainsi dire âché. Les hypermétropes se plaignent rarement pour la vue de tant, si le degré de l'hypermétropie est très-prononcé, le malade de faire des efforts considérables, même pour voir de loin, et e très-peu de temps sa vue se fatigue et se brouille. Enfin, dans as le degré est tel que, quel que soit l'effort produit, les rayons ne peuvent plus converger sur la rétine. Dans ce cas l'hyper- st dite *absolue*. Le malade ne peut jamais voir nettement, ni de loin, sans l'aide de verres convexes.

les degrés moyens d'hypermétropie, la vue de loin s'accom- façon satisfaisante, il n'en est plus de même pour la vision l'on ne tarde pas à voir survenir chez ces malades les sym- : l'*asthénopie accommodatrice*. La plupart des hypermétropes se alors dans les conditions suivantes : ils éprouvent une légère and la lecture se prolonge ou quand l'éclairage est faible ; peu fatigue s'accuse davantage de façon à limiter la durée de la de l'écriture ; enfin elle devient telle qu'ils se voient dans la interrompre leur travail. Quand les yeux sont bien reposés

et que les malades veulent reprendre leurs occupations habituelles, la lecture commence à se faire facilement, mais au bout de quelques minutes les lettres se brouillent, il se produit en même temps dans la région frontale une sensation pénible, qui devient de plus en plus douloureuse et force les malades à s'arrêter.

On doit distinguer avec soin cette forme d'*asthénopie accommodatrice* de l'*asthénopie musculaire* due à l'insuffisance des muscles droits internes. Cette dernière affection se produit aussi à la suite d'efforts soutenus pour les travaux de près, mais il est facile de la distinguer de la précédente. La douleur ne siége plus dans le front mais au niveau des angles internes des yeux vers la racine du nez, les lettres ont de la tendance à chevaucher les unes sur les autres. Disons en outre que l'asthénopie par insuffisance des muscles droits internes se rencontre presque exclusivement dans les forts degrés de myopie, tandis qu'au contraire l'asthénopie accommodatrice est propre à l'hypermétropie.

DIAGNOSTIC DE L'HYPERMÉTROPIE ET DE SON DEGRÉ. — L'hypermétropie peut être reconnue, soit par l'examen ophthalmoscopique, soit par des épreuves faites au moyen de verres convexes.

a. *Diagnostic de l'hypermétropie à l'aide de l'ophthalmoscope.* — On se place devant le malade en lui faisant diriger ses axes optiques de la façon suivante : si l'accommodation n'est pas paralysée par l'atropine, et qu'on examine l'œil droit, le malade doit diriger son regard dans la direction de l'oreille gauche de l'observateur, *mais sans fixer;* c'est le seul moyen d'éviter les contractions du muscle ciliaire. L'observateur, armé d'un miroir plan (Coccius), se rapproche du malade en projetant la lumière au fond de son œil, sans interposition de lentille. S'il est placé dans une direction convenable il ne tarde pas à apercevoir quelques vaisseaux de la papille, et comme ici l'image est droite, il n'a qu'à suivre leurs cours de la périphérie au centre pour arriver à leur point d'émergence du nerf optique. A ce moment-là il embrasse l'ensemble des vaisseaux rétiniens et de la papille considérablement grossis, grossissement qui, en général, est en *rapport inverse* du degré de l'hypermétropie.

La possibilité de voir ainsi l'*image droite* du fond de l'œil indique l'hypermétropie, et l'on est sûr que l'image du fond de l'œil est droite, lorsqu'elle se déplace *dans le même sens* que l'observateur.

b. *Diagnostic de l'hypermétropie au moyen de verres convexes.* — Nous avons déjà vu que lorsque le degré d'hypermétropie est tel, que, quel que soit l'effort de l'accommodation, les rayons lumineux parallèles ne peuvent pas venir former foyer sur la rétine, la vision cesse d'être nette à toute distance sans l'aide de verres convexes; dans ces cas-là, l'hypermétropie est dite *absolue.*

Dans les degrés moins forts, l'hypermétropie, sans être absolue, est *manifeste*, c'est-à-dire que la vision à distance est manifestement améliorée par l'emploi de faibles verres convexes, mais ce degré d'hypermétropie, qui sera indiqué par l'amélioration que donne les verres convexes

correction complète en prescrivant le n° 16. Nous nous contentons de dire ici qu'il faut prescrire un verre un peu plus fort que celui de l'hypermétropie manifeste. Il serait plus scientifique et plus rigoureux de dire qu'il faut corriger en plus l'hypermétropie latente qui est en général le quart de l'hypermétropie manifeste, mais il faut alors faire un petit calcul, peu familier aux médecins. La règle de Javal, instrument très-utile aux spécialistes, a l'avantage de donner ces calculs tout faits.

Il est rare que du premier coup on corrige complétement l'hypermétropie, le plus souvent on tâtonne un peu. Du reste, malades et médecins doivent être bien prévenus que l'hypermétropie manifeste augmentant avec l'âge il faudra aussi changer le numéro des verres, mais on ne devra le faire que d'une façon progressive, de façon à ménager autant que possible l'activité du muscle ciliaire.

2° Myopie.

On donne le nom de myopie à une anomalie de la réfraction dans laquelle la rétine est placée au delà du foyer principal des milieux réfringents de l'œil.

Étiologie. — La myopie est, en général, une affection héréditaire et congénitale, mais elle peut être acquise. Quand elle est congénitale, elle est liée le plus souvent à un allongement de l'axe antéro-postérieur de l'œil et à la présence d'un staphylôme postérieur; quand elle est acquise, elle accompagne généralement le développement d'une sclérо-choroïdite postérieure ou antérieure. Il est évident que des modifications survenues du côté des parties antérieures de l'œil peuvent aussi produire la myopie. C'est ainsi que la diminution du rayon de courbure de la cornée, dans le kératocône, et les affections hydrophthalmiques, la convexité plus grande du cristallin (Jæger), peuvent lui donner naissance. Mais sa cause la plus commune, celle qui influe le plus sur son développement réside dans les efforts de convergence et d'accommodation pour la vision de près. Ceci ressort clairement des statistiques dressées à ce sujet : tandis que la myopie est très-rare chez les gens de la campagne et chez ceux qui ont des occupations manuelles, elle devient de plus en plus fréquente chez des individus qui se livrent à des travaux assidus de lecture et d'écriture. Chez les jeunes gens des écoles supérieures la proportion atteint jusqu'à 30 p. 100.

Anatomie de l'œil myope. — Il a été établi, au moyen de l'ophthalmomètre d'Helmholtz, que la cornée et le cristallin ont les mêmes courbures dans l'œil myope que dans l'œil normal ou emmétrope. Des mensurations directes, faites sur le cadavre, ont montré d'autre part que le globe oculaire myope possède un axe antéro-postérieur plus long que chez l'emmétrope. Il faut donc abandonner l'idée ancienne qui représentait la myopie comme liée à un changement de courbure des surfaces réfringentes, et

adopter l'opinion qui considère l'allongement de l'axe antéro-postérieur comme la cause la plus générale de cette affection.

Dès que le degré de la myopie devient assez prononcé, on peut constater d'habitude l'existence d'un staphylôme postérieur (croissant atrophique occupant le côté externe du nerf optique), dont l'étendue est proportionnelle au degré de la myopie. Dans ces derniers temps, Iwanoff (1) a étudié la structure du muscle ciliaire chez le myope, et il a trouvé des différences notables avec celle qu'il présente chez l'emmétrope. Les fibres circulaires de Müller sont très-peu développées, presque à l'état rudimentaire, tandis que la portion longitudinale (muscle de Bowman et Brücke) acquiert au contraire un développement considérable. Enfin, d'après Jæger, le cristallin serait plus convexe qu'à l'état normal.

Symptomatologie. — Dans l'œil normal, à l'état de repos, les rayons lumineux parallèles viennent se réunir en foyer sur la rétine, mais si dans ces conditions on vient à reculer le plan rétinien, c'est-à-dire, si l'œil devient myope, le foyer des rayons lumineux sera alors au devant de la rétine, des cercles de diffusion se produiront sur cette membrane, et par suite la vision des objets éloignés deviendra indistincte. On est convenu de considérer comme à peu près parallèles les rayons lumineux provenant d'objets situés à la distance de vingt pieds. Aussi un myope, placé à cette distance devant l'échelle de Snellen, ne pourra voir *nettement* aucun caractère, il déchiffrera bien les plus gros, à cause du grand angle sous lequel il les voit, mais il ne les apercevra pas nettement, et dans tous les cas il ne pourra pas lire les derniers numéros de l'échelle (nos 30 et 20). Mais si on le fait regarder de près, on constatera qu'il lit le n° 1 du livre de Snellen à la distance d'un pied, le n° 2 à deux pieds, ce qui prouve que son acuité est normale, mais si arrivé à la distance de trois pieds, par exemple, le n° 3 commence à être vu d'une façon diffuse, cela indique qu'il a une myopie d'environ trois pieds. En effet, la distance qui existe alors entre l'œil myope et les derniers caractères alphabétiques vus nettement indique la limite de la vision distincte la plus éloignée (*punctum remotum* du myope). A partir de là, il voit nettement jusqu'à la limite de sa vision distincte la plus rapprochée, qu'on appelle le *punctum proximum*. L'espace qui existe entre ces deux limites renferme l'étendue de son accommodation, c'est-à-dire la série des distance où il peut, en rendant son cristallin de plus en plus convexe par des efforts successifs d'accommodation, avoir une image nette des objets.

Plus la rétine sera éloignée de la cornée, plus le *punctum remotum* se rapprochera et plus aussi sera fort le degré de la myopie; au contraire, ce degré diminuera à mesure que la longueur de l'axe antéro-postérieur se rapprochera de celle de l'emmétrope (22 millimètres 1/2 environ). La conséquence de cette augmentation du diamètre antéro-postérieur

(1) Ch. Robin, *Journal de physiologie*, année 1870. — *Du muscle ciliaire chez le myope et l'hypermétrope.* — Traduction des travaux d'Iwanoff, par Ch. Abadie.

est que le centre de mouvement de l'œil myope se trouve plus en avant de la rétine; en outre, les muscles droits externes et internes ayant aussi à déplacer un ovoïde (forme habituelle de l'œil myope) agissent presque parallèlement à son grand axe et ont bien plus de difficulté à vaincre que lorsque l'œil est sphérique. L'impossibilité de produire ce travail d'une façon continue dans les efforts de convergence amène souvent à sa suite des phénomènes d'*asthénopie musculaire* occasionnés par l'*insuffisance des muscles droits internes.*

DIAGNOSTIC DE LA MYOPIE ET DE SON DEGRÉ. — Deux procédés sont employés pour reconnaître le degré de la myopie : l'examen ophthalmoscopique et l'épreuve au moyen des verres concaves.

a. *Diagnostic de la myopie au moyen de l'ophthalmoscope.* — Ce procédé offre l'avantage de pouvoir être fait rapidement et en dehors des renseignements donnés par le sujet. Supposons, en effet, que nous ayons affaire à une myopie de trois pouces. Cela veut dire qu'un objet lumineux, placé à trois pouces devant cet œil, vient former sur la rétine une image réelle et renversée, mais réciproquement, comme les rayons lumineux en sortant de l'œil suivent une marche inverse de celle qu'ils ont suivie pour y entrer, il en résulte que, l'image réelle et renversée du fond de l'œil vient se former à trois pouces au devant de lui; si au contraire la myopie est de deux pouces, l'image se forme à deux pouces, et d'une façon générale à une distance qui indique précisément le degré de la myopie. L'observateur, en se plaçant à la distance de la vision distincte de cette image, la percevra nettement, et en tenant compte de la distance à laquelle elle se trouve devant l'œil observé, il pourra juger d'une façon approximative le degré de la myopie. Nous venons de dire que l'image rétinienne qui se forme au devant de l'œil observé est renversée et en avant de l'iris; aussi quand l'observateur se déplace, cette image paraît se déplacer en sens inverse de ce mouvement, tandis que chez l'emmétrope et l'hypermétrope, où elle est droite et derrière le plan de l'iris, elle paraît se déplacer dans le même sens que l'observateur.

b. *Diagnostic de la myopie au moyen des verres concaves.* — Ce procédé consiste à placer le sujet à vingt pieds de distance devant les tables de Snellen, dont le plus petit numéro est composé de lettres de 20 millimètres de hauteur. (Un emmétrope qui possède une acuité normale doit lire distinctement ces caractères.) Si le sujet est myope, il ne pourra déchiffrer les lettres qu'au moyen de verres concaves; on essayera successivement la série de ceux-ci en commençant par les verres les plus faibles qui correspondent aux numéros les plus élevés, et l'on s'arrêtera dès que l'amélioration, jusque-là progressive, commencera à diminuer. Le numéro du verre auquel on se sera arrêté indiquera le degré de la myopie; comme les numéros des verres correspondent au nombre de pouces de leur foyer, on note la myopie en pouces. Le n° 10, par exemple, convient à une myopie de dix pouces.

MARCHE ET PRONOSTIC. — Quand la myopie ne dépasse pas un certain

degré et n'a pas de tendance à suivre une marche progressive, quand il n'existe pas de staphylôme postérieur très-étendu, on peut dire qu'elle offre très-peu d'inconvénients, et si elle est corrigée de bonne heure par des verres appropriés, le myope se trouve dans les mêmes conditions que l'emmétrope. Mais il n'en est plus de même quand la myopie est élevée et a une tendance progressive : outre les symptômes d'asthénopie musculaire dont nous avons parlé, on peut voir survenir des accidents redoutables. Ces accidents sont le plus souvent la conséquence de la distension exagérée des membranes enveloppantes ; tantôt ce sont des hémorrhagies répétées, dues à la rupture des vaisseaux choroïdiens, tantôt la production de mouches volantes très-nombreuses dénote une sclérochoroïdite postérieure à marche rapide, tantôt enfin des décollements de la rétine surviennent.

Correction de la myopie au moyen des verres. — Nous nous occuperons simplement ici du traitement de la myopie envisagée comme anomalie de la réfraction ; quant aux complications qui peuvent survenir et que nous avons déjà décrites (scléro-choroïdite postérieure, décollement de la rétine, etc.), leur traitement se trouvant indiqué dans ces articles, nous nous contentons d'y renvoyer le lecteur.

Quand on a affaire à un sujet jeune, possédant un degré moyen de myopie de $\frac{1}{20}$ à $\frac{1}{10}$, il y a avantage à lui prescrire des verres concaves neutralisant complétement la myopie. Il est alors placé, en effet, dans les conditions de l'emmétrope, et son accommodation s'habitue à fonctionner pour la vue de près, comme chez ce dernier. Qu'arrivera-t-il, au contraire, si l'on ne corrige pas la myopie. La vision de loin reste indistincte, mais la vision de près s'accomplit sans exiger beaucoup d'efforts d'accommodation ; le myope s'habitue à voir de près en faisant très-peu fonctionner son accommodation ; mais une fois cette habitude prise, si l'on cherche à corriger complétement la myopie et à mettre le sujet dans les mêmes conditions que l'emmétrope, il ne pourra pas supporter les verres pour la vision de près, car il serait obligé de faire les mêmes efforts d'accommodation qu'un emmétrope, ce qui lui est impossible. C'est ce qui explique pourquoi à un certain âge il est impossible de corriger chez les myopes, au moyen d'une seule paire de lunettes, la vision de loin et la vision de près. Aussi, dans ces cas, sera-t-on obligé de prescrire deux sortes de verres, l'un corrigeant exactement la myopie, et qui sera obtenu par les procédés déjà décrits, l'autre d'un numéro moindre qu'on déterminera en tâtonnant, et en cherchant quel est le verre concave le plus faible qui permet la lecture sans fatigue à la distance de la vision distincte, c'est-à-dire de huit à douze pouces.

Quand il existe un très-fort degré de myopie, que la maladie montre une tendance progressive, que la vision binoculaire étant abolie, l'un des deux yeux est dévié, on ne prescrira pas de verres, car il faut éviter tout effort d'accommodation ; le malade rapproche l'objet à son *punctum proximum* et voit nettement à cette distance. On pourra néanmoins lui

prescrire un lorgnon corrigeant sa myopie, à la condition qu'il ne s'en servira *que pour voir de loin*, l'accommodation n'entrant pas en jeu dans la vision des objets éloignés.

3° Astigmatisme.

D'après le sens étymologique du mot (α privatif, στιγμα, point), l'astigmatisme est un défaut de réfraction qui empêche un point lumineux extérieur de se peindre sur la rétine suivant un autre point.

Thomas Young, qui décrivit le premier cette anomalie de la réfraction, la rattachait à un changement survenu dans les courbures ou l'inclinaison du cristallin. Les recherches d'Helmholtz, de Donders et de Knapp, au moyen de l'ophthalmomètre, ont prouvé depuis que normalement la surface de la cornée est celle d'un ellipsoïde à trois axes inégaux, et que la courbure du méridien vertical est un peu plus exagérée que celle du méridien horizontal. Il résulte de là une réfraction inégale de ces deux méridiens qui constitue l'*astigmatisme*. L'œil possède donc physiologiquement un léger degré d'astigmatisme qui a très-peu d'influence sur la vision.

Quand cette différence dans la convexité de deux méridiens de la cornée est plus considérable, elle entraîne des troubles de la vision qu'il importe de corriger. Si les courbures de ces méridiens, tout en étant différentes l'une de l'autre, sont régulières, on peut faire disparaître cette anomalie au moyen de verres cylindriques. L'astigmatisme est dit alors *régulier*. Si, au contraire, ces courbures sont irrégulières, on ne peut plus corriger l'astigmatisme qui est dit *irrégulier*.

Symptomatologie. — De ce qu'il existe dans la cornée une courbure plus prononcée dans un sens que dans l'autre, dans le sens vertical que dans le sens horizontal, par exemple, il s'ensuit que l'œil a deux foyers : l'un pour les rayons passant dans le plan vertical, l'autre pour ceux qui sont situés dans le plan horizontal. Si cet œil est emmétrope pour la courbure horizontale de la cornée, il sera myope pour la verticale. Le foyer de la première se fera sur la rétine, le foyer de la seconde en avant. Cette anomalie peut se rencontrer dans un œil myope ou dans un œil hypermétrope, elle est alors surajoutée pour ainsi dire à l'anomalie de réfraction déjà existante.

Pour se faire une juste idée de la vision des astigmates réguliers, il suffit de regarder à travers les verres cylindriques; on n'est plus étonné alors des artifices qu'ils emploient pour rendre leur vue un peu plus nette, en cherchant à diminuer, autant que possible, l'ouverture pupillaire, et par suite la grandeur des cercles de diffusion.

Tantôt ils regardent de travers de manière à intercepter avec le nez les rayons de la moitié interne de l'ouverture pupillaire. Tantôt ils clignent les paupières pour ne laisser pénétrer les rayons qu'à travers une fente. D'autres tiraillent légèrement la peau de la tempe près de l'angle externe

de l'œil, de manière à déformer par cette pression le globe occulaire dans le sens qui corrige la réfraction de la cornée.

Dans la majorité des cas ce sont les deux méridiens vertical et horizontal qui diffèrent entre eux, mais cela peut avoir lieu aussi pour deux méridiens quelconques ; dans l'astigmatisme régulier, ces deux méridiens sont toujours perpendiculaires entre eux. Supposons pour un instant un astigmate dont le méridien vertical possède une courbure normale, c'est-à-dire dont le foyer se trouve sur la rétine quand l'accommodation est relâchée, et dont le méridien horizontal, au contraire, ait une courbure anormale telle que son foyer soit en deçà ou au delà du plan rétinien. Si l'on place ce malade devant deux lignes se coupant à angle droit, l'une verticale et l'autre horizontale, il verra bien la ligne horizontale, mais il verra mal la ligne verticale. Chacun des points de la ligne horizontale, en effet, est nettement réfracté par le méridien vertical normal. Chacun de ces points, au contraire, est réfracté par le méridien horizontal d'une façon irrégulière et se peint sur la rétine suivant une série de petites lignes horizontales ; mais cette série de petites lignes se surajoutent simplement les unes aux autres en constituant une ligne unique qui n'est autre chose que la section de la surface rétinienne par le plan horizontal, passant par la ligne horizontale et le méridien horizontal de la cornée. Cette section linéaire nette donne une image nette de la ligne horizontale.



Fig. 96. — Détermination de l'astigmatisme.

Il n'en est plus de même pour la ligne verticale. Chacun des points de la ligne verticale prenant sur la rétine une fois réfracté par le méridien horizontal, la forme d'une petite ligne horizontale paraîtra élargie en tous ses points, par suite la ligne entière prendra aussi cet aspect et elle cessera d'être vue avec netteté.

Nous voyons donc que si le méridien *horizontal* n'a pas son foyer sur la rétine, ce sont les lignes *horizontales* qui sont vues nettement. Il est évident que le même raisonnement est applicable quelle que soit la direction du méridien. On peut donc dire d'une manière générale que dans un œil astigmate ce sont les lignes *perpendiculaires* au méridien qui n'a pas son foyer sur la rétine qui ne sont pas vues nettement. Il est évident que la réciproque de cette proposition est vraie. Il sera donc impossible à un astigmate de voir nettement des lignes perpendiculaires dans toutes les directions. En lui faisant regarder une figure analogue à la figure 96, on

découvre facilement la direction de l'astigmatisme, qui est perpendiculaire à la ligne qui est vue trouble.

DIAGNOSTIC DE L'ASTIGMATISME ET DE SON DEGRÉ. — Javal a imaginé un appareil fort bien disposé et qui permet de déterminer rapidement la direction et le degré de l'astigmatisme. Nous renvoyons pour la description détaillée de cet instrument à l'article ASTIGMATISME du professeur Gavarret (*Dictionnaire encyclopédique des sciences médicales*).

Dans la pratique on peut faire le diagnostic de l'astigmatisme et de son degré, soit à l'aide de l'ophthalmoscope, soit par l'épreuve des verres.

a. *Diagnostic de l'astigmatisme au moyen de l'ophthalmoscope.* — Quand on regarde, par le procédé de l'image droite, la papille d'un œil astigmate, elle paraît ovale, allongée dans un sens. Mais comme cette disposition pourrait être congénitale, il faut s'assurer que cette déformation est due à une anomalie de réfraction; pour cela on doit faire la contre-épreuve et examiner la papille à l'image renversée. Si elle est déformée dans un sens à l'image droite et dans le sens opposé à l'image renversée, on peut en conclure qu'il existe de l'astigmatisme, car si c'était une déformation physiologique elle resterait invariable dans l'un et l'autre examen.

b. *Diagnostic et correction de l'astigmatisme au moyen des verres.* — On devra se servir pour cet examen de *verres cylindriques*. Il est facile de se rendre compte comment des verres cylindriques peuvent corriger les méridiens défectueux de la cornée, et par suite l'astigmatisme. Quand on place, en effet, au devant de l'œil un verre taillé sur une surface cylindrique, de telle sorte que l'axe du cylindre soit parallèle au méridien normal, la réfraction de ce méridien n'est nullement changée, car les rayons lumineux qui arrivent à sa surface passant par un plan qui contient l'axe du cylindre ne subissent aucune déviation dans leur marche. Il n'en est plus de même de ceux qui sont contenus dans un plan perpendiculaire à l'axe, ceux-ci subissent les modifications que leur imprime la courbure concave ou convexe de la surface cylindrique, et arrivant ainsi modifiés sur le méridien défectueux, corrigent son anomalie.

Donders a imaginé un procédé très-simple pour déterminer les verres cylindriques qui conviennent à un astigmate. Supposons qu'étant placé devant la figure étoilée représentée ci-dessus, à 20 pieds de distance, de façon à la regarder avec son accommodation relâchée, le sujet accuse un trouble dans la vision des lignes verticales. Nous savons déjà que, dans ce cas-là, c'est le méridien perpendiculaire, c'est-à-dire l'horizontal, qui a besoin d'être corrigé. On place alors devant l'œil une lunette sténopéique composée d'un disque noir mobile, muni d'une ouverture en forme de fente qu'on dispose horizontalement, de telle sorte que la vision ne peut s'effectuer qu'à travers le méridien défectueux. Au devant de ce disque se trouve une armature dans laquelle on peut engager des verres sphériques, convexes ou concaves. On commence par placer dans ce disque un faible verre sphérique convexe; s'il produit une amélioration dans l'image,

cela prouvera évidemment que le méridien horizontal est hypermétrope. On enlève alors ce verre sphérique et on le remplace successivement par d'autres plus forts jusqu'à ce que la vision ait atteint son maximum de netteté.

Supposons par exemple que le n° 24 (sphérique convexe) produise ce résultat, on corrigera l'astigmatisme du sujet en plaçant devant son œil un verre cylindrique convexe à *axe vertical* de 24 pouces de foyer. Si au contraire, en plaçant devant la fente horizontale, à travers laquelle regarde le sujet, un faible verre convexe il y a plutôt diminution qu'augmentation de netteté de l'image, on essaye les verres sphériques concaves en commençant par les plus faibles, et on les change successivement jusqu'à ce qu'on ait atteint le maximum de netteté.

Il est évident que le raisonnement que nous avons suivi pour les lignes verticales peut s'appliquer à des lignes ayant n'importe quelle direction. Si c'est une ligne inclinée qui est vue trouble, la direction de la fente doit être placée perpendiculairement à cette ligne et l'essai des verres convexes ou concaves sera fait comme précédemment. Le numéro du verre ainsi déterminé, on placera son axe parallèlement à la ligne qui était vue trouble dans l'examen. Pour déterminer la position de cet axe, dans la prescription des lunettes aux opticiens, on engage le verre cylindrique dans une monture qui supporte un demi-cercle de cuivre creusé d'une rainure et divisé en 180 degrés. Le 0 de la division se trouve à l'extrémité gauche du diamètre horizontal. Le verre étant placé de façon à corriger le méridien défectueux, on regarde à quelle division correspond l'axe du cylindre. S'il correspond par exemple à 35° et que ce soit un verre convexe de 24 pouces de foyer, on écrira l'ordonnance ainsi : Cylind. 35°+24.

L'opticien, avec cette indication, aura les éléments suffisants pour la construction et la disposition des verres correcteurs.

L'astigmatisme vient souvent compliquer une autre anomalie de la réfraction, la myopie ou l'hypermétropie, plus fréquemment cette dernière; dans ces cas-là on devra d'abord corriger l'une avant de s'occuper de l'autre.

§ II. — Anomalies de la réfraction dynamique ou de l'accommodation.

Les recherches physiologiques modernes ont démontré que le muscle ciliaire, innervé par la troisième paire, préside aux fonctions de l'accommodation, c'est-à-dire à la faculté d'adapter le système dioptrique de l'œil aux diverses distances, d'où résulte la possibilité de voir successivement, avec une égale netteté, les objets éloignés et les objets rapprochés.

Cette fonction peut être troublée de diverses manières et l'on admet aujourd'hui trois variétés d'anomalies de l'accommodation :

1° La *presbytie* ou *presbyopie*, due à l'affaiblissement sénile du muscle ciliaire;

2° La *paralysie complète* ou *incomplète* (*parésie*) du muscle ciliaire;

3° La *contracture* ou *spasme* du muscle ciliaire.

1° Presbytie ou presbyopie.

Longtemps confondue avec l'hypermétropie, la presbyopie consiste dans une perte progressive de la faculté d'accommodation.

Cet affaiblissement du muscle ciliaire est une conséquence des progrès de l'âge et s'accompagne généralement de diverses altérations des milieux transparents de l'œil et plus particulièrement du cristallin qui devient plus dur et par suite moins apte à modifier ses courbures.

La presbyopie se montre chez l'emmétrope entre quarante et cinquante ans et se traduit par la difficulté à lire, surtout le soir, à la distance ordinaire. Pour que la lecture soit possible, le livre doit être tenu *éloigné* de l'œil, mais cette condition entraîne une certaine difficulté à distinguer nettement les lettres; si bien que la vision de près devient extrêmement pénible, d'abord le soir, puis dans la journée.

La presbyopie se corrige à l'aide de verres convexes dont on devra déterminer le numéro d'après le degré de l'anomalie. En général, il importe de commencer par le numéro le plus faible (n° 48), et d'arrêter son choix sur le verre qui permettra facilement la lecture à huit pouces.

2° Paralysie de l'accommodation.

Quand le muscle ciliaire est paralysé, l'accommodation étant alors abolie, un des symptômes les plus remarquables qui se montre tout d'abord, c'est un trouble très-accusé de la vision pour les objets rapprochés. Il n'y a que la vision à distance qui se fait avec netteté, et encore faut-il que le sujet soit emmétrope et non hypermétrope.

Au début, la démarche est incertaine, s'accompagne de vertiges, ce qui tient à ce que le malade ne peut plus juger aussi sûrement qu'auparavant de la distance réciproque des objets qui l'environnent et du sol qu'il a sous les pieds; car les notions de la distance exigent un fonctionnement régulier de l'accommodation.

La grandeur des objets paraît aussi parfois diminuée; il se produit de la *micropsie*, dont l'explication est facile à donner. Quand le malade, en effet, regarde un objet placé à une certaine distance, trois pieds par exemple, il fait un effort d'accommodation considérable, égal à celui qu'il ferait dans les conditions normales pour voir le même objet à la distance de deux pieds. Il le *juge* donc plus rapproché de lui, et comme il lui paraît de même grandeur, il lui semble plus petit.

A ces troubles fonctionnels s'ajoute le plus souvent un signe anatomique qui permet de faire le diagnostic à l'inspection seule de l'œil malade. Ce signe objectif, c'est la dilatation anormale de la pupille et son immobilité (*mydriase*) qui change singulièrement la physionomie. Cette dilatation n'atteint pourtant jamais ici des limites extrêmes, elle est tou-

jours moindre que celle qu'on obtient par l'instillation de l'atropine, remarque importante à noter et qui permet de reconnaître souvent la simulation de l'amaurose. Il est bon de savoir que ces deux phénomènes, dilatation de la pupille et paralysie du muscle ciliaire, ne coexistent pas forcément.

Quand la paralysie de l'accommodation est incomplète, le malade peut encore, au prix de grands efforts, voir distinctement les objets rapprochés, mais il ne tarde pas à se fatiguer et à présenter tous les symptômes que nous avons décrits en parlant de l'asthénopie accommodatrice. Dans ces cas, il existe simplement une *parésie de l'accommodation.*

ÉTIOLOGIE. — La paralysie du muscle ciliaire se présente parfois seule et sans complication; mais, dans un grand nombre de cas, elle accompagne la paralysie des muscles de l'œil innervés par la troisième paire (droit interne, droit supérieur et inférieur, petit oblique). C'est surtout dans les affections intéressant les parties centrales du système nerveux qu'on note cette coïncidence, et il est à supposer que, dans ces cas, le tronc nerveux de la troisième paire est altéré ou comprimé dans son trajet intracrânien ou à son origine.

La syphilis est souvent la cause de la paralysie de l'accommodation, soit par ses manifestations diverses dans l'encéphale, soit par les lésions osseuses et périostiques qu'elle peut déterminer dans l'orbite, au niveau des trous osseux traversés par les nerfs de l'œil. On observe cependant la paralysie du muscle ciliaire chez des sujets syphilitiques, sans qu'il soit possible de la rattacher à des lésions encéphaliques ou orbitaires.

La paralysie du muscle ciliaire se montre souvent à la suite de l'impression du froid, ou chez les individus ayant présenté déjà des manifestations rhumatismales.

Tous les états morbides dans lesquels la nutrition a beaucoup souffert et qui ont amené un affaiblissement général des forces musculaires (anémie profonde, convalescence de maladies graves ayant épuisé les forces de l'économie), peuvent être suivis de paralysie de l'accommodation.

On a signalé sa présence fréquente à la suite des affections diphthéritiques, mais la maladie paraît ici reconnaître la même cause que les paralysies du voile du palais et du pharynx si communes dans la diphthérite et qui semblent tenir à une cause spécifique.

Enfin, la belladone et ses alcaloïdes, la jusquiame, le datura stramonium, possèdent à un haut degré la propriété, si remarquable et si utile dans la pratique, de paralyser le muscle ciliaire et de dilater la pupille.

TRAITEMENT. — Le traitement sera subordonné au point de départ étiologique de la maladie. Si l'existence de la syphilis est manifeste, on prescrira un traitement spécifique en rapport avec la nature et la période des accidents concomitants. Quand la paralysie a succédé à l'impression du froid, elle cède d'habitude spontanément ou sous l'influence de frictions stimulantes au pourtour de l'orbite, de vésicatoires volants. Dans

ces derniers temps, on a préconisé l'application des courants continus, qui paraissent avoir donné de brillants succès. L'usage des toniques, des ferrugineux, devra être prescrit chaque fois que l'on constatera une débilité profonde de l'organisme.

Comme traitement local, on emploie avec avantage les instillations de calabarine ou de sulfate neutre d'ésérine. Ce remède, associé aux préparations opiacées, sera surtout utile pour combattre la mydriase provoquée ou involontaire qui succède à l'absorption de certains alcaloïdes.

3° Spasme de l'accommodation.

ÉTIOLOGIE. — Cette anomalie de l'accommodation accompagne le plus souvent certaines anomalies de la réfraction, et en particulier l'hypermétropie. Les hypermétropes étant obligés de faire constamment des efforts d'accommodation, il peut survenir chez eux de véritables contractions spasmodiques permanentes du muscle ciliaire. D'après Jäger, le spasme de l'accommodation ne serait pas rare chez les myopes, et finirait par déterminer à la longue une exagération de courbure du cristallin.

Ces spasmes de l'accommodation s'accompagnent habituellement d'une contraction de la pupille connue sous le nom de *myosis ;* cependant les spasmes du muscle ciliaire, dont le point de départ est dans une anomalie de la réfraction, se présentent assez souvent à l'observateur sans contraction pupillaire, sans myosis.

La contraction pupillaire, ou *myosis*, peut aussi exister seule et sans être accompagnée de contractions spasmodiques du muscle ciliaire. Elle reconnaît deux causes tout à fait différentes : une véritable contraction du sphincter interne de l'iris, qui est, comme on le sait, innervé par le moteur oculaire commun ; ou bien une paralysie des fibres radiées, dont l'action dépend du grand sympathique, qui ne peuvent plus modérer les contractions des fibres circulaires.

Les irritations périphériques portant sur les extrémités des nerfs ciliaires peuvent, par action réflexe, produire l'excitation du moteur oculaire commun et amener le rétrécissement pupillaire : c'est ainsi qu'il survient dans les ulcérations superficielles de la cornée, quand un corps étranger irrite la surface conjonctivale, dans les traumatismes, etc.

Quand la contraction de la pupille est symptomatique d'une paralysie des fibres radiées, on constate quelquefois l'existence d'une lésion du grand sympathique cervical (plaie, contusion, compression). Wildebrand (1) a signalé un cas de myosis dû à la compression du grand sympathique au cou par une masse de ganglions altérés. D'autres faits analogues ont été rapportés.

Le myosis survient encore fréquemment avec l'atrophie des nerfs optiques chez les ataxiques, et paraît lié à une paralysie des fibres radiées

(1) *Archiv für Ophthalmologie*, t. I, p. 319.

de l'iris. On ne doit pas oublier de mentionner l'action tétanique remarquable qu'exerce l'extrait de la fève de Calabar et ses alcaloïdes sur le muscle ciliaire et le sphincter iridien, action qui est tout à fait antagoniste de celle de l'atropine.

Symptomatologie. — Les spasmes du muscle ciliaire qui surviennent chez les hypermétropes et chez les myopes s'accompagnent parfois de douleurs vives. La contraction exagérée du muscle marchant de pair avec une augmentation de courbure du cristallin, le point le plus éloigné de la vision distincte (*punctum remotum*) se rapproche de l'œil du malade; ainsi s'expliquent ces cas de myopie subite, dont quelques auteurs ont cité des exemples. Les douleurs, la photophobie, l'injection sous-conjonctivale, qui apparaissent rapidement dès que le malade veut fixer longtemps un objet, peuvent cesser complétement dès que l'œil entre en repos et ne fonctionne que dans la vue de loin; mais on les voit revenir d'une façon opiniâtre dès que le malade veut reprendre ses occupations. Dans ces cas, la pupille peut conserver ses dimensions normales; ce sont des spasmes sans myosis. Quand il existe un rétrécissement pupillaire, le malade accuse des troubles fonctionnels en rapport avec ce symptôme. Le champ visuel est notablement rétréci, la vision périphérique disparaît, et il ne subsiste que la vision centrale; aussi quand le sujet ne regarde qu'avec l'œil malade, ou si les deux yeux sont atteints simultanément, sa démarche perd de son assurance, ce qui tient à ce que ne voyant que l'objet qu'il fixe, il ne peut tenir compte des obstacles qui l'entourent et qu'il lui est difficile de les éviter.

Traitement. — Si le spasme de l'accommodation est symptomatique d'une anomalie de la réfraction, on doit commencer par corriger cette dernière, puis l'accommodation étant paralysée au moyen de l'atropine, on prescrira pour la vue de près les verres convexes, qui suffisent aux efforts que le malade devrait faire pour voir de près. La lecture, qui était devenue impossible, pourra se faire maintenant, grâce aux verres convexes, avec le muscle ciliaire relâché, mais à la condition que le malade ne déplace pas l'objet du foyer du système dioptrique composé représenté par son œil et par le verre convexe; sinon la vue se troublera de nouveau. Puis peu à peu, laissant diminuer l'action de l'atropine, on prescrira des verres convexes de plus en plus faibles, jusqu'à ce que l'accommodation ait repris son jeu normal.

Quand on a affaire à un myosis dû à une irritation réflexe du moteur oculaire commun ou à une paralysie des fibres radiées de l'iris, on devra d'abord combattre la cause de l'affection, sans pourtant négliger l'emploi des instillations d'atropine.

ARTICLE V.

DE QUELQUES TROUBLES FONCTIONNELS.

1° Amaurose (amblyopie).

Avant la découverte de l'ophthalmoscope, le chapitre des amauroses était très-étendu et comprenait la plupart des affections du fond de l'œil. Grâce aux perfectionnements apportés dans les méthodes d'exploration, on a mieux appris à reconnaître les diverses lésions qui déterminent la diminution de l'acuité visuelle, et l'on a dû restreindre de plus en plus le cadre des amauroses.

Nous comprenons aujourd'hui sous le nom d'*amaurose*, une affection caractérisée par un affaiblissement ou une abolition complète de la vue existant en dehors de toute lésion appréciable à l'ophthalmoscope et de toute anomalie de la réfraction.

On appelle *amblyopie amaurotique* le premier degré de l'amaurose dans laquelle il existe encore une perception *qualitative* de la lumière; le sujet distingue les objets les uns des autres en les rapprochant *beaucoup* de son œil. L'amaurose est dite *simple*, quand la perception lumineuse n'est plus *qualitative*, mais seulement *quantitative*, quand il n'est possible de reconnaître que l'intensité de la source lumineuse, le jour de la nuit. Enfin, on dit que l'amaurose est *absolue* lorsqu'il n'y a plus trace de perception.

Étiologie. — Nous rangeons les causes de l'amaurose en trois groupes: 1° celles qui dépendent du système nerveux cérébro-spinal; 2° celles qui se lient à une altération du sang, et 3° celles qu'on peut rattacher à une action réflexe.

1° Parmi les causes cérébro-spinales, on doit mentionner les lésions anatomiques des centres nerveux (hémorrhagies, ramollissement, tumeurs, etc.), et qui intéressent, soit les couches optiques ou un des points d'origine des nerfs de la vision, soit des régions plus ou moins éloignées. On a remarqué, en effet, que les lésions de la partie supérieure des lobes cérébraux ou du cervelet s'accompagnent souvent d'une diminution de l'acuité visuelle. Dans ces cas, il y a souvent *hémiopie*.

Cette forme particulière d'amaurose consiste dans la disparition d'une des moitiés du champ visuel, le malade ne voit plus qu'à droite ou à gauche à partir de la ligne médiane, et quand il regarde un objet placé en face, il n'en voit que la moitié. L'hémiopie indique une lésion localisée à l'un des hémisphères ou à une des bandelettes optiques. On sait en effet que la bandelette optique du côté *droit*, par exemple, va former par son épanouissement la couche des fibres nerveuses externes de l'œil droit, internes de l'œil gauche, qui transmettent au cerveau les impressions lumineuses venues du côté *gauche* à partir de la ligne médiane. Si donc la fonction physiologique de cette bandelette est supprimée, c'est une hé-

miopie à gauche qui se produira; et réciproquement, quand on constatera ce dernier phénomène, on pourra en conclure qu'il existe une lésion du côté droit. On voit de suite tout le profit que la clinique des maladies cérébrales peut retirer de ce symptôme.

On doit remarquer que dans un grand nombre de cas l'affection cérébrale qui, au début, a produit une amaurose, amène tardivement à sa suite une atrophie du nerf optique manifeste à l'examen ophthalmoscopique.

Les maladies de la moelle, entre autres l'ataxie locomotrice, donnent parfois naissance à une diminution de l'acuité visuelle, qu'au début on ne peut rattacher à aucun trouble appréciable à l'ophthalmoscope. Ce n'est qu'à une période assez avancée de la maladie qu'on voit survenir la blancheur de la pupille. On observe surtout dans ces cas un rétrécissement irrégulier du champ visuel. L'anatomie pathologique rend compte de ce fait, car le nerf optique a subi par places la dégénérescence grise, et après son épanouissement dans la rétine, les points où se distribuent les fibres altérées sur une portion de leur trajet sont privés de la perception lumineuse.

2° Le second groupe étiologique des amauroses est celui qui dépend d'une altération du sang ou d'un trouble dans la circulation générale. On a signalé la perte momentanée de la vision à la suite d'émotions violentes, de la suppression brusque des règles, de grandes hémorrhagies, comme pendant ou après l'accouchement, etc. Ces faits se rattachent probablement à l'anémie de la rétine. Depuis que l'ophthalmoscope nous a révélé les troubles circulatoires manifestes (embolies de l'artère centrale, anémie, ischiémie) dont la rétine peut être le siége, ce chapitre de la pathologie oculaire est tout entier à revoir et à appuyer sur des observations rigoureuses.

Certaines substances, parmi lesquelles il faut citer la nicotine, l'alcool, l'opium, le sulfure de carbone, le plomb, la santonine, ont une action non douteuse sur l'appareil de la vision.

Existe-t-il, dans ces cas, une altération du fluide sanguin qui modifie la nutrition de la rétine, ou une action particulière de ces substances sur les centres nerveux? La question n'est pas encore résolue. Quoi qu'il en soit, on a réservé à cette amaurose la dénomination d'*amblyopie toxique*.

3° Le troisième groupe des causes de l'amaurose est celui dans lequel le principal rôle paraît devoir être attribué à l'action réflexe. On l'observe chez les enfants atteints de vers intestinaux, à la suite de contusions du nerf sus-orbitaire, de plaie du sourcil, de névralgie dentaire, etc.

Diagnostic. — Dans le cas d'amblyopie amaurotique, on détermine le degré de l'acuité visuelle au moyen des tables de Snellen et de Giraud-Teulon, ainsi que nous l'avons expliqué plus haut. On peut de la sorte chiffrer d'une manière précise la diminution de la vision.

Quand l'amaurose est simple, c'est-à-dire quand il n'y a plus de perception qualitative, on procède d'une manière différente : le sujet est

placé dans une chambre obscure, et on lui présente à diverses distances la flamme d'une lampe qu'on peut baisser à volonté. Il est ainsi facile de se rendre compte du degré de sensibilité de la rétine.

Enfin, si l'amaurose est complète et qu'il ne reste plus aucune perception lumineuse quantitative, on constate que la pupille est très-dilatée, mais cette dilatation n'est jamais aussi considérable que celle qui est produite par l'atropine; de plus, quoique la pupille de l'œil amaurotique reste immobile sous l'influence de la lumière, il est fréquent, lorsque l'amaurose est unilatérale et qu'on expérimente sur l'œil sain, de voir la pupille de l'œil amaurotique se contracter.

Il importe quelquefois de reconnaître l'amaurose simulée. Nous avons déjà indiqué les signes fournis par l'examen de la pupille et qui permettent souvent de découvrir la fraude. Quand on soupçonne une simulation, on peut facilement embarrasser le sujet et l'induire en erreur de la façon suivante : un prisme de 10 degrés, à base inférieure, est placé devant l'œil qui, d'après le sujet, possède encore la meilleure acuité. Il se produit aussitôt de la diplopie. Ainsi pris à l'improviste, le sujet ne sait plus distinguer si telle ou telle image appartient à tel ou tel œil; il se trouble et ses réponses évasives démontrent clairement qu'il cherche à tromper ceux qui l'interrogent. On peut aussi se servir du stéréoscope, instrument au moyen duquel il est facile de constater si le malade possède encore la vision binoculaire.

Traitement. — Le traitement subordonné à la cause étiologique est le seul rationnel. On ne peut donc formuler de règles convenables à tous les cas. Il est évident, par exemple, que si l'on soupçonne la présence de vers intestinaux, il faudra tout d'abord prescrire les anthelminthiques. De même si l'amaurose résulte d'une intoxication, on devra prescrire les antidotes. Mais dans les cas, de moins en moins fréquents, où l'amaurose survient spontanément, sans qu'on puisse la rattacher à aucune cause appréciable, on devra essayer l'emploi de la strychnine en injections hypodermiques, qui paraît avoir donné des résultats remarquables. Benedick (de Vienne) recommande l'emploi des courants continus.

2° Héméralopie.

On désigne sous ce nom une affection caractérisée par une diminution considérable de la vue qui survient au moment du crépuscule ou dès que le malade se trouve dans un lieu peu éclairé.

Étiologie. — L'héméralopie doit être divisée en *essentielle* et *symptomatique*, suivant qu'elle existe sans lésion du fond de l'œil, ou qu'elle est accompagnée d'altérations anatomiques visibles à l'ophthalmoscope. La première variété se rencontre principalement chez les individus placés dans de mauvaises conditions hygiéniques. Comme elle frappe souvent à la fois un grand nombre de personnes réunies dans les mêmes conditions, quelques auteurs ont voulu lui assigner un caractère épidémique. On l'ob-

serve le plus fréquemment dans les casernes, les prisons, les pensionnats, à bord des navires. Peut-être doit-on la considérer alors comme une manifestation d'un état anémique, d'une faiblesse générale de l'organisme.

L'excitation trop longtemps prolongée de la rétine est aussi une cause fréquente de l'héméralopie essentielle. Les ouvriers qui travaillent à une lumière trop vive, ceux qui fixent longtemps leurs regards sur un fond blanc éclatant, les voyageurs qui traversent de longues étendues de neige, en sont souvent atteints.

L'héméralopie symptomatique se rencontre principalement dans la rétinite *pigmentaire*, dont elle constitue un des signes importants, dans certaines formes de chorio-rétinites, soit spécifiques, soit de tout autre nature, parfois enfin dans les maladies du nerf optique, et particulièrement dans les atrophies.

Symptomatologie et Diagnostic. — Le trouble fonctionnel qui constitue l'héméralopie est tout à fait caractéristique. Il est fort curieux de voir des sujets qui jouissent en apparence d'une vision normale pendant le jour, devenir presque aveugles quand le crépuscule arrive, au point de ne pouvoir se conduire seuls. Le même phénomène se reproduit chaque fois que l'héméralope passe d'un endroit bien éclairé dans un endroit plus sombre, et cela, quelle que soit l'heure de la journée. Ce dernier fait suffit amplement pour réfuter l'opinion de quelques médecins qui ont cru voir dans l'héméralopie une forme larvée de l'intoxication paludéenne.

La pupille, même en plein jour, est généralement plus dilatée qu'à l'état normal; il existe aussi souvent une réduction de l'amplitude de l'accommodation, qui se manifeste par une fatigue rapide dans les travaux de près, écriture ou lecture. Quelques auteurs ont signalé aussi un rétrécissement concentrique du champ visuel.

Dans l'héméralopie symptomatique, on trouvera, outre les caractères énoncés ci-dessus, les lésions de la maladie déterminante (rétinite pigmentaire, atrophie des nerfs optiques, etc.).

Pronostic. — L'héméralopie essentielle est généralement une affection bénigne et qui cède facilement à un traitement bien dirigé. Il n'en est plus de même de l'héméralopie symptomatique, dont le pronostic est en rapport avec la gravité des lésions qui la déterminent.

Traitement. — Une des premières conditions du traitement de l'héméralopie essentielle consiste à placer le malade dans de bonnes conditions hygiéniques. Le changement d'air, l'amélioration dans le régime alimentaire, joints à une médication tonique, triompheront facilement des cas où l'héméralopie est due à une débilitation excessive.

Si la maladie a succédé à une excitation trop longtemps prolongée de la rétine, on devra soustraire l'œil à l'impression de la lumière. Le séjour prolongé dans des chambres faiblement éclairées, l'usage de verres fumés seront prescrits. On a vanté comme ayant une véritable action spéci-

fique l'huile de foie de morue, les fumigations de foie de bœuf. Mais l'action curative de ces médicaments est loin d'être démontrée.

Le traitement de l'héméralopie symptomatique est subordonné à la nature de la maladie qui la détermine.

3° Daltonisme.

Le *daltonisme* est une anomalie de la vision caractérisée par l'impossibilité de distinguer certaines couleurs. Le célèbre chimiste Dalton qui en était atteint l'a décrite avec beaucoup de soin, d'où l'origine de sa dénomination particulière.

Cette anomalie, le plus souvent congénitale, est plus ou moins développée. Dans les cas extrêmes, les individus qui en sont atteints ne distinguent dans le spectre que deux couleurs : le bleu et le jaune. Le rouge, l'orangé et le vert leur apparaissent jaune. Dans les cas peu accusés, la perception de la couleur rouge, qui fait du reste constamment défaut, est seule abolie.

L'acuité visuelle est la même qu'à l'état normal, et cette affection passe souvent inaperçue. Aussi est-il bon de rechercher si elle existe chez les individus qui, par leur profession, sont tenus de distinguer nettement les couleurs.

II. — MALADIES DES MUSCLES DE L'ŒIL.

I. — Strabisme.

On donne le nom de *strabisme* à une difformité des yeux dans laquelle l'un des axes optiques étant dévié de sa position normale, la vision binoculaire cesse de s'accomplir.

Le strabisme n'est, à proprement parler, qu'un symptôme, et c'est en raison des causes qui le produisent qu'on a admis : 1° un *strabisme optique*, lié à un trouble dans la fonction visuelle; 2° un *strabisme paralytique*, dû à la paralysie d'un ou de plusieurs muscles de l'œil, et 3° un *strabisme cicatriciel*. Ce dernier, qui résulte d'adhérences morbides entre le globe de l'œil et les paupières, ne doit pas nous occuper ici.

BOUVIER, *Mémoires sur le strabisme et la myotomie oculaire*. Paris, 1845. — GIRAUD-TEULON, *Leçons sur le strabisme*. Paris, 1863. — JAVAL, *Sur le strabisme*, thèse, 1868. — PANAS, *Leçons sur le strabisme*. Paris, 1873.

1° Strabisme optique.

Le *strabisme optique* doit être distingué en *interne* ou *convergent*, et *externe* ou *divergent*; et chacune de ces deux variétés présente trois formes principales, qui sont : le *strabisme permanent*, le *strabisme alternant* et le *strabisme périodique*.

A. *Strabisme interne ou convergent.*

a. *Strabisme interne permanent.* — Dans cette forme, la plus fréquente de toutes, l'une des lignes visuelles est déviée vers l'angle interne de l'œil; le malade par conséquent ne fixe les objets qu'avec l'œil non dévié. Il est facile de constater qu'il ne jouit plus de la vision binoculaire, soit en le faisant regarder dans un stéréoscope, soit en cachant brusquement, pendant la lecture, l'œil sain, il s'arrête aussitôt. Dans les cas où le strabisme est peu accusé, il est bon de faire ces épreuves, car le strabisme n'est quelquefois qu'*apparent* et dû à ce que le centre de la cornée ne coïncide pas avec le point où l'axe optique la traverse et se trouve placé en dedans de lui. On comprend qu'alors il peut exister une difformité *apparente* sans que la vision binoculaire ait cessé d'exister.

La déviation de l'œil peut être plus ou moins considérable; on l'évalue approximativement en millimètres, en tenant compte de la distance qui existe entre le milieu de la fente palpébrale, position normale du centre de la cornée, et la position vicieuse qu'elle occupe. On a imaginé, pour faire cette évaluation, de petits instruments connus sous le nom de *strabomètres,* représentés dans la figure ci-contre. Mais, avec un peu d'habitude, on arrive à estimer en millimètres, à peu de chose près, la grandeur de la déviation.

Fig. 97. — Strabomètre.

Quand le strabisme n'est pas d'origine paralytique et qu'il résulte simplement de la prépondérance fonctionnelle d'un muscle et de sa rétraction consécutive, si l'on vient à cacher sous un verre dépoli (Javal) l'œil sain, pour faire fixer avec l'œil malade, on voit que le premier se dévie en dedans d'une quantité précisément égale à la déviation primitive de l'autre. Ceci tient à l'existence des mouvements associés des yeux, et démontre que l'intégrité musculaire est conservée. Le strabisme est dit alors *concomitant.*

Chez les strabiques, il n'y a qu'un œil qui entre en fixation et qui fonctionne; il devrait donc y avoir, dans tous les actes qui relèvent de la vision binoculaire (d'après la théorie des points identiques de la rétine), de la diplopie, et pourtant il est rare de voir les malades accuser ce symptôme.

On a invoqué nombre d'explications pour rendre compte de ce fait. La plus rationnelle est sans contredit la suivante. L'image de l'objet fixé ne venant plus se peindre sur la *macula lutea* de l'œil strabique, mais bien sur une portion avoisinante et moins sensible de la rétine, est déjà affaiblie; pourtant elle est perçue au début, mais peu à peu le malade s'habitue à la négliger, à en faire abstraction, à la *neutraliser.* C'est une

affaire d'éducation et d'habitude. La preuve qu'il en est ainsi, c'est que si l'on cache pendant longtemps l'œil dévié sous un bandeau, quand on le rend à la lumière, le malade, ayant perdu l'habitude de neutraliser, voit apparaître les images doubles.

L'œil dévié a généralement beaucoup perdu de son acuité ; d'abord par suite de l'anomalie très-accusée de la réfraction (hypermétropie) qui existe d'habitude ; en second lieu, par le fait même de la déviation, qui empêche la surface rétinienne de recevoir les images du monde extérieur. La sensibilité est surtout abolie vers la partie externe de la rétine, la saillie du nez empêchant le passage des rayons lumineux.

C'est à Donders que revient le mérite d'avoir trouvé la liaison étroite qui existe entre le strabisme convergent et l'hypermétropie. Dans l'immense majorité des cas, en effet, les malades atteints de strabisme *interne* permanent sont en même temps hypermétropes. Les relations de cause à effet entre l'hypermétropie et le strabisme convergent sont faciles à comprendre. On sait qu'il existe un rapport direct entre la convergence des lignes visuelles et les efforts d'accommodation ; plus les lignes visuelles convergent, plus les muscles droits internes se contractent avec énergie, et plus aussi nos efforts d'accommodation sont puissants. Réciproquement, si nous faisons de violents efforts d'accommodation (ce qui arrive dans l'hypermétropie) pour rendre nette la vision des objets rapprochés, les muscles droits internes ont aussi une grande tendance à se contracter énergiquement pour faire converger les lignes visuelles, et acquièrent rapidement une grande prépondérance fonctionnelle sur leurs antagonistes. Que dans ces conditions le malade cherche à supprimer sa vision binoculaire, soit parce qu'un œil ne possède pas exactement la même réfraction que l'autre, ce qui est le cas habituel, soit parce que la vision binoculaire devient très-pénible et très-fatigante, à cause des efforts soutenus qu'elle exige, il déviera instinctivement l'un des deux yeux (celui qui a la plus mauvaise acuité), et naturellement dans le sens où existe déjà de la prépondérance fonctionnelle du muscle, c'est-à-dire en dedans. L'acte de la vision binoculaire joue donc un grand rôle dans l'étiologie et la pathogénie du strabisme. Dès que cet acte devient pénible, fatigant, le malade le supprime en déviant un œil et n'a plus recours qu'à la vision monoculaire.

Depuis que l'attention a été appelée sur ces faits, on a remarqué que le strabisme n'était pas aussi souvent congénital qu'on le croyait autrefois; le plus généralement il n'apparaît que quand les enfants commencent à fixer les objets et à se servir de la vision binoculaire. Il est assez fréquent de voir survenir du strabisme sur un œil dont la cornée est devenue le siége d'opacités circonscrites; on était porté à croire, avant de connaître d'une façon aussi précise qu'aujourd'hui les conditions de la vision binoculaire, que l'œil était dévié dans ces cas-là, par suite de la tendance du sujet à diriger vers l'objet, non plus le centre de la cornée, mais la portion la plus transparente. Cette

raison n'est pas exacte. La déviation se produit parce que l'image fournie par l'œil malade est tellement diffuse, gêne tellement la vision binoculaire, que le sujet a grand avantage à affaiblir encore cette image en déviant son œil, à en faire abstraction et à ne fixer qu'avec l'autre. D'autre part, supposons, par exemple, deux yeux fonctionnant régulièrement, bien qu'il existe sur l'un d'eux une insuffisance congénitale du droit externe. La vision binoculaire, quand elle se fait avec netteté, a une telle influence sur le jeu musculaire, que, malgré l'insuffisance congénitale du droit externe, la vision binoculaire, grâce à un léger effort instinctif du droit externe qui supplée son insuffisance, s'accomplira dans toutes les positions du regard. Mais que, sur ces entrefaites, un des yeux se couvre d'une taie qui affaiblisse son acuité, la vision binoculaire ne s'accomplit plus d'une façon satisfaisante; comme c'était sa perfection même qui réglait le jeu musculaire défectueux de cet œil, celui-ci va être entraîné rapidement en dedans par le droit interne, qui est le plus fort, et l'on verra apparaître le strabisme. Nous entrons dans tous ces détails pour bien faire comprendre que ce sont les troubles survenus dans la vision binoculaire qui sont le point de départ du développement du strabisme.

b. *Strabisme interne alternant.* — Quand c'est tantôt un œil, tantôt l'autre qui est dévié indifféremment, le strabisme est dit alternant. Nous avons vu que, dans le strabisme permanent, l'œil dévié possédait le plus souvent une acuité visuelle bien inférieure à celle de l'œil sain. Dans le strabisme alternant, au contraire, les deux yeux possèdent généralement la même acuité, et quand ils sont hypermétropes, ce qui est la règle, le même degré d'hypermétropie. Il est facile de comprendre, en effet, que dans ces cas, il se produise un strabisme alternant. Le sujet est hypermétrope, la vision binoculaire de près devient bientôt pour lui pénible et fatigante, et il a instinctivement de la tendance à dévier un œil pour la supprimer et fixer simplement avec l'autre; mais comme les deux yeux sont également bons et ont le même degré d'hypermétropie, il n'y a pas de raison pour que le malade fixe plutôt avec l'un qu'avec l'autre, et c'est précisément ce qui arrive : il se sert pour fixer tantôt de l'un, tantôt de l'autre.

c. *Strabisme interne intermittent, périodique.* — On observe souvent des malades qui ne louchent qu'à un moment donné, soit quand ils ont le regard vague, soit quand ils fixent, soit quand ils éprouvent un trouble, une émotion. En dehors de ces circonstances, la position du regard dans chaque œil redevient naturelle et la difformité disparaît. Ce sont ces cas-là qu'on désigne sous le nom de strabisme *périodique intermittent.*

Nous trouvons ici comme cause pathogénique de cette forme de strabisme, soit une anomalie de la réfraction, soit encore une insuffisance musculaire congénitale. Les hypermétropes ne commencent à loucher que quand ils regardent de près et qu'ils font des efforts d'accommodation; chez eux donc le strabisme, avant de devenir permanent, sera inter-

mittent; ils ne loucheront plus dès qu'ils relâcheront leur accommodation. Supposons, au contraire, qu'un individu (myope, par exemple, c'est le cas le plus fréquent) ait un œil atteint d'insuffisance musculaire du droit interne. Dans la vision des objets éloignés, les yeux n'étant plus réglés dans leurs mouvements par la vision binoculaire, le droit externe prépondérant exerce son action sans obstacle et un œil est dévié. Mais quand le même sujet veut fixer quelque chose, s'il a une bonne acuité de chaque œil, il fera instinctivement un effort avec le muscle affaibli pour maintenir la vision binoculaire et il ne louchera plus.

Nous sommes entré dans tous ces détails pour bien faire comprendre ce fait, paradoxal au premier abord, que l'acte de la vision binoculaire peut être la cause, tantôt de la production du strabisme, tantôt de sa disparition.

B. *Strabisme externe ou divergent.*

Dans le strabisme externe, l'axe optique de l'un des deux yeux est dévié en dehors. Si l'on prolonge par la pensée cet axe jusqu'à la rencontre de celui du côté opposé, le point de jonction imaginaire se trouve derrière la tête du sujet. Aussi, en examinant un individu atteint de *strabisme* externe, on s'aperçoit, au premier abord, qu'il doit regarder deux objets à la fois, ce qui rend cette difformité beaucoup plus choquante que celle du strabisme interne.

a. *Strabisme externe permanent.* — Dans le strabisme permanent, on peut mesurer la déviation comme nous l'avons indiqué dans le chapitre précédent, soit au moyen du strabomètre, soit, avec un peu d'habitude, directement, en tenant compte du déplacement du centre de la cornée relativement au milieu de la fente palpébrale. Dans les faibles degrés, pour ne pas confondre ce strabisme avec le strabisme apparent, qui résulte quelquefois d'un écartement de la ligne visuelle en dedans du centre de la cornée, on devra constater, au moyen du stéréoscope, que le malade ne possède plus la vision binoculaire.

De même que la cause la plus commune du strabisme convergent est l'hypermétropie, de même c'est dans la myopie que nous trouverons d'habitude le point de départ du strabisme divergent. La myopie est ici la cause prédisposante, l'exercice de la vision binoculaire la cause efficiente. Le myope, étant obligé de rapprocher les objets pour les voir dans la limite d'amplitude de son accommodation, est forcé de faire des efforts considérables de convergence. Mais chez lui plusieurs causes tendent à rendre cette convergence difficile : la position du centre de rotation de l'œil, plus reculée que chez l'emmétrope; la forme ovoïde du globe oculaire, dont le grand axe doit être déplacé; la position des axes optiques souvent situés en dehors du centre de la cornée. Ces conditions réunies obligent les muscles droits internes à produire pendant la vision de près une somme de travail beaucoup plus considérable que dans les conditions normales; aussi, au bout d'un certain temps, ils

s'épuisent et il survient de l'insuffisance musculaire. Si, dans ces conditions, l'acuité visuelle d'un œil a diminué, la vision binoculaire, qui ne s'accomplissait qu'au prix de grands efforts, cesse pour faire place à la vision monoculaire, et l'un des deux yeux, le plus mauvais, est entraîné en dehors par le muscle droit externe. Cette déviation, qui, au début, n'est que passagère et ne se produit que dans la vision binoculaire, devient permanente quand le muscle qui jouit de la prépondérance fonctionnelle a fini par se rétracter; le strabisme est alors permanent.

b. *Strabisme externe alternant.* —Nous n'avons qu'à répéter ici, en changeant les mots d'*interne* en *externe* et d'*hypermétrope* en *myope*, ce que nous avons déjà dit pour l'apparition de cette forme de strabisme, qui se montre seulement quand l'acuité visuelle est la même sur les deux yeux et que le sujet n'a aucune raison d'exclure plutôt un œil que l'autre de la vision binoculaire.

c. *Strabisme externe périodique, intermittent.* — Un certain nombre de myopes louchent seulement quand ils regardent de près; l'insuffisance musculaire du droit interne, latente jusque-là, devient manifeste, et nous avons vu qu'en général le strabisme permanent commençait par être intermittent.

2° Strabisme paralytique.

Les variétés de strabisme décrites ci-dessus se rattachent toujours à des anomalies de la réfraction et à des perturbations survenues dans l'acte physiologique de la vision binoculaire. A côté de ces formes qui constituent, à proprement parler, le véritable strabisme, on peut voir survenir des déviations consécutives à des paralysies ayant frappé simultanément ou isolément les muscles de l'œil. Qu'une paralysie d'origine quelconque atteigne un muscle de l'œil : ce muscle ne pouvant plus faire équilibre à son antagoniste, ce dernier revient sur lui-même et finit par se rétracter, si la paralysie ne se guérit pas rapidement. Une fois cette rétraction accomplie, si le muscle primitivement paralysé reprend son activité première, les mouvements de l'œil s'accomplissent de nouveau; il n'y a plus de paralysie, mais la rétraction subsistant, il reste un véritable strabisme.

Nous voyons donc qu'à part l'étiologie qui est tout à fait différente, nous trouverons dans le strabisme paralytique les mêmes phénomènes que nous avons rencontrés dans le strabisme occasionné par une anomalie de l'accommodation, mais il existe un symptôme persistant, fort gênant pour le malade et qui manque dans le premier. Nous voulons parler de la diplopie. Dans le strabisme paralytique, les deux yeux n'ont aucune anomalie de réfraction; l'acuité visuelle peut être normale; l'image perçue par l'œil dévié est tellement nette qu'il est difficile à l'esprit de la négliger.

- TRAITEMENT DU STRABISME. — Le traitement du strabisme est *préventif* ou *curatif*, et ce dernier peut être lui-même subdivisé en *traitement orthopédique* et *traitement chirurgical*.

Le TRAITEMENT PRÉVENTIF ne s'applique qu'aux formes de strabisme liées à une anomalie de la réfraction, et il consiste simplement à corriger cette anomalie au moyen de verres appropriés. Ainsi, il n'est pas rare de voir des enfants qui ont une grande tendance à loucher, cesser d'être strabiques dès que leur hypermétropie est corrigée et qu'ils n'ont plus à faire d'aussi grands efforts d'accommodation. De même, chez les myopes, quand on voit apparaître de l'insuffisance musculaire, on doit la combattre en prescrivant des verres prismatiques à base interne, qui allégent le travail des muscles droits internes et évitent ainsi souvent la déviation en dehors.

FIG. 98. — Grand crochet pour le strabisme.

TRAITEMENT ORTHOPÉDIQUE. — Le traitement orthopédique du strabisme consiste à fortifier, par des exercices répétés, le muscle affaibli, antagoniste de celui qui est rétracté, de façon à augmenter son activité fonctionnelle et à rétablir ainsi l'équilibre. On peut arriver à ce but par plusieurs moyens.

Quand il existe de la diplopie, comme dans le strabisme paralytique, on emploie les verres prismatiques. Dans cette méthode, on dispose les prismes de manière que les images, sans se confondre, soient très-rapprochées, en sorte qu'il suffira que le muscle affaibli fasse un léger effort pour les fusionner. Quand cette fusion sera obtenue d'une façon complète, on changera les prismes et on les remplacera par d'autres plus faibles; une légère diplopie apparaîtra, qui provoquera de nouveau les contractions du muscle affaibli, et l'on arrivera ainsi peu à peu à lui rendre son intégrité première.

Au lieu de prismes, Javal a proposé l'emploi méthodique des exercices stéréoscopiques, qui ont une assez grande analogie avec les précédents.

La méthode orthopédique pourra rendre de grands services dans les formes de strabismes intermittents, périodiques, où il n'y a pas encore de rétraction musculaire permanente, dans les paralysies qui ne sont pas trop anciennes. Mais quand le strabisme est devenu permanent, le traitement chirurgical est seul capable de fournir des résultats satisfaisants.

TRAITEMENT CHIRURGICAL. — OPÉRATION DU STRABISME. — L'opération du strabisme fut proposée pour la première fois, d'une manière rationnelle et scientifique, par Stromeyer, mais elle ne fut exécutée, sur le vivant, que quelques années plus tard par Dieffenbach (1839).

Dès son apparition cette opération obtint une grande vogue, mais comme elle était encore fort défectueuse, elle finit peu à peu par tomber dans un discrédit complet. Ce n'est que depuis les travaux de Bonnet sur les rapports des muscles avec la capsule de Ténon, que, réduite à une ténotomie et non à une myotomie, régularisée et perfectionnée par de Graefe, cette

opération est devenue aujourd'hui une des plus belles conquêtes de la chirurgie moderne.

Les instruments nécessaires pour l'opération sont : deux crochets mousses (fig. 98), l'un grand, l'autre plus petit; une paire de ciseaux courbes sur le plat, dont la pointe est légèrement mousse; des pinces à griffes, un écarteur des paupières.

Fig. 99. — Opérations du strabisme.

L'écarteur des paupières étant mis en place, on saisit de la main gauche avec la pince à griffes un pli de la conjonctive bulbaire au ras de la cornée, et au point où la ligne médiane prolongée du muscle que l'on veut couper irait rencontrer cette membrane. Prenant les ciseaux mousses de la main droite, on coupe le pli conjonctival à sa base, en ayant soin de faire une petite ouverture, à travers laquelle on engage les ciseaux, et l'on dégage en coupant avec la pointe la conjonctive et la capsule de Ténon de la sclérotique. Ce dégagement doit surtout porter sur l'un des bords du muscle, afin de pouvoir glisser facilement le crochet au-dessous.

Le grand crochet mousse est alors introduit à plat à travers l'ouverture conjonctivale, puis, par un mouvement en demi-cercle dans lequel on ne doit pas craindre d'employer une certaine force, on le glisse sous le tendon du muscle. Ce second temps de l'opération est très-important : quelquefois, en effet, si l'on n'y prend garde, au lieu de saisir le tendon avec le crochet, on saisit des fibres du tissu conjonctif qui unissent la capsule de Ténon à la sclérotique, et on laisse échapper le muscle. Une fois le crochet pris sous le tendon, on éprouve une résistance quand on tire l'œil du côté opposé.

Le tendon est ainsi amené presque au niveau de l'ouverture conjonctivale, et là, passant le crochet de la main droite à la main gauche, on reprend les ciseaux de la main droite et l'on détache à petits coups le

tendon au ras de la sclérotique. La section du tendon doit être faite en commençant du côté de l'extrémité libre du crochet, afin qu'aucune fibre tendineuse ne puisse échapper à la section. Le tendon, une fois détaché, on glisse le petit crochet mousse sous le muscle pour s'assurer qu'aucun obstacle ne gêne son reculement, et l'on achève en détachant les filaments aponévrotiques qui s'étendent de la capsule de Ténon à la sclérotique.

Quand il n'existe qu'une déviation de 3 à 4 millimètres, on peut la corriger complétement par une seule ténotomie; dans ce cas on fait une ouverture suffisamment grande à la conjonctive, on détache le tendon du muscle avec les ciseaux, puis on dégage avec le petit crochet les expansions aponévrotiques qui unissent la capsule de Ténon à la sclérotique.

Si, l'opération terminée, on juge que la correction est trop considérable, on réunit par un point de suture les deux lèvres de la plaie conjonctivale, et on le laisse en place jusqu'au lendemain. Si, au contraire, la correction n'est pas suffisante, on passe un fil à travers la conjonctive du côté opposé, puis, à travers la commissure externe, de manière à entraîner le globe de l'œil en dehors, et on le maintient dans cette position pendant vingt-quatre heures.

Quand le strabisme à corriger dépasse 5 millimètres, il faut répartir la correction sur les deux yeux et faire deux ténotomies. Il est facile de comprendre comment la section d'un muscle de l'œil sain peut agir sur l'œil dévié. Supposons que nous ayons affaire à un strabisme interne de l'œil droit d'environ 6 millimètres. On peut déjà obtenir une correction de 3 millimètres en affaiblissant le droit interne de cet œil par une ténotomie avec suture; cela fait, il restera encore une déviation de 3 millimètres. Si maintenant on vient à reculer le droit interne de l'autre œil de 3 millimètres, par une seconde ténotomie, l'action de ce dernier muscle étant affaiblie, sa contraction devra être plus énergique qu'avant dans le regard de face. Comme les mouvements des yeux dans le regard de face sont associés, la synergie qui préside à ces mouvements obligera le droit externe de l'œil strabique à se contracter aussi plus énergiquement qu'avant, et par suite à corriger la déviation qui pourrait subsister encore. Dans les cas où il existera une déviation de plus de 5 millimètres, on devra répartir la correction sur les deux yeux et faire la ténotomie des deux droits internes, en limitant le reculement au moyen d'une suture.

Opération par avancement du tendon. — Dans les cas où la déviation, extrêmement considérable, dépasse 6 millimètres, et en particulier pour le strabisme externe, le plus difficilec à orriger, on peut avoir recours à l'avancement du tendon. Cette opération, due à Jules Guérin, se faisait de la façon suivante : Le muscle dont il s'agissait d'avancer l'insertion tendineuse, après avoir été détaché comme dans la ténotomie ordinaire, le tendon était traversé par un fil armé à chaque extrémité d'une aiguille, dont l'une traversait la sclérotique un peu en arrière de l'insertion du muscle et l'autre au voisinage du bord cornéen. En nouant les deux

extrémités du fil, on avançait ainsi le tendon du muscle; et au bout de quarante-huit heures, l'adhésion avec la sclérotique était complète. Ce procédé a été modifié depuis par de Graefe qui, au lieu d'employer la suture scléroticale, pratique la suture conjonctivale.

§ II. — Paralysies des muscles de l'œil.

Les mouvements variés qu'exécute le globe de l'œil, dans les conditions normales, sont produits par la contraction des quatre muscles droits et des deux muscles obliques. Avant d'aborder la pathologie de ces muscles, il importe d'en connaître exactement la physiologie. L'étude de la motilité oculaire a pris, entre les mains de Donders, une précision et une rigueur inconnues jusqu'alors. C'est lui qui a démontré l'action que, dans certaines positions du regard, les droits supérieur et inférieur, grand oblique et petit oblique, exercent sur l'obliquité du méridien vertical de l'œil.

Cette action des muscles n'est pas aussi simple qu'on le croyait autrefois: le droit supérieur est non-seulement élévateur du centre de la cornée, mais aussi légèrement adducteur; de plus il a de la tendance, en se contractant, à incliner le méridien vertical en dedans. Le droit inférieur, abaisseur et adducteur, incline le méridien vertical en dehors. Le grand oblique est abaisseur adducteur, et tend à incliner le méridien vertical en dedans; le petit oblique a aussi trois actions différentes opposées à celles du grand oblique.

Le lecteur désireux d'étudier plus complétement que nous ne pouvons le faire ici cette importante question des paralysies des muscles oculaires devra consulter les deux ouvrages suivants :

De Graefe, *Des paralysies des muscles moteurs de l'œil*, traduction française par Sichel. Paris, 1870. — Panas, *Leçons sur le strabisme, les paralysies, etc.* Paris, 1873.

Symptomatologie. — Diagnostic. — Le caractère le plus saillant qui annonce l'apparition d'une paralysie d'un des muscles de l'œil consiste dans l'apparition de la *diplopie binoculaire*. Cette diplopie se montre tout à fait au début, alors même que les troubles de la motilité, extrêmement faibles, échappent encore à l'observateur le plus attentif.

Pour constater la *position* des images doubles, ce qui est de la plus haute importance pour le diagnostic du *muscle paralysé*, on procède de la façon suivante : Un verre coloré en rouge est placé devant l'œil supposé normal, pendant que le malade fixe la flamme d'une bougie placée à quelques pieds de distance. Il aperçoit alors deux flammes, l'une colorée en rouge, l'autre ayant sa coloration normale, et reconnaît par ce moyen à quel œil elles appartiennent respectivement. La diplopie est dite *homonyme*, quand l'image, vue par l'œil droit, se trouve à la droite du malade; elle est dite *croisée* quand elle se trouve à sa gauche.

La diplopie apporte une perturbation considérable dans la direction des

mouvements : la démarche devient incertaine, les malades chancellent et éprouvent des vertiges, qu'il faut se garder de confondre avec ceux qui accompagnent les affections cérébrales, causes fréquentes de ces paralysies. La distinction est facile à établir : il suffit pour cela de constater que ces vertiges cessent en même temps que la diplopie, quand on cache l'œil malade sous un bandeau.

Les malades, dans le but d'éviter les contractions du muscle affaibli, tournent souvent la tête de ce côté, ce qui leur donne une attitude particulière, caractéristique, signalée depuis longtemps par les auteurs classiques.

On observe, dans tous les cas de paralysie récente, un symptôme singulier qui est connu sous le nom de *fausse projection*. Voici en quoi il consiste : Si fermant l'œil sain du malade, on veut lui faire saisir avec la main un objet qui est tenu latéralement du côté du muscle paralysé, au lieu d'aller saisir cet objet avec assurance, le malade porte la main tantôt en dedans, tantôt en dehors, trop haut ou trop bas, suivant que le droit interne ou externe, supérieur ou inférieur, sera paralysé. Ce phénomène est dû à ce que, faisant un effort musculaire plus considérable que d'habitude pour diriger son œil vers l'objet qu'il fixe, le malade *croit à un* déplacement de son œil plus grand qu'il ne l'est en réalité, et, par suite, à un déplacement correspondant de l'objet. C'est à cette cause qu'il faut rattacher l'incertitude de la démarche, le défaut d'orientation, les vertiges.

Si la paralysie est très-accusée, le diagnostic du muscle atteint devient évident quand on fait exécuter des mouvements variés à l'œil du malade. On constate ainsi que, dans certaines positions du regard, l'un des deux globes oculaires ne suit pas le mouvement de l'autre. L'obstacle apporté au mouvement indique dans ces cas quel est le muscle paralysé. Quand la paralysie musculaire dure depuis un certain temps, il survient une *rétraction consécutive* du muscle antagoniste et un véritable strabisme.

Étiologie. — Les causes de ces paralysies sont multiples : tantôt elles sont d'origine périphérique, et surviennent à la suite de l'impression du froid, de traumatismes (hémorrhagies orbitaires); tantôt elles sont d'origine centrale, et accompagnent diverses maladies de l'encéphale (tumeurs, hémorrhagies, ramollissements); elles peuvent alors dépendre d'altérations pathologiques survenues, soit dans les points d'origine des troncs nerveux, soit dans leur trajet à la base du crâne depuis leur origine jusqu'à leur passage dans la cavité orbitaire. Dans quelques cas, la possibilité de localiser le processus morbide dans tel ou tel nerf crânien sera d'un grand secours pour faire le diagnostic du siége de certaines lésions cérébrales.

Les maladies de la moelle épinière (ataxie locomotrice) peuvent amener aussi des atrophies des nerfs moteurs de l'œil, et conséquemment des paralysies. Ces atrophies sont généralement accompagnées de lésions analogues des nerfs optiques.

Quelques diathèses, particulièrement la diathèse rhumatismale, paraissent avoir une influence bien démontrée sur la production des paralysies musculaires de l'œil. Celles-ci apparaissent encore fréquemment chez les sujets atteints de syphilis, à une période assez éloignée du début de l'affection, période intermédiaire entre les accidents secondaires et les accidents tertiaires; elles s'accompagnent alors parfois d'autres manifestations syphilitiques du côté de l'œil, telles que rétinites, choroïdites, névrites, qui ne permettent pas de se méprendre sur leur nature.

On doit se borner à constater simplement le fait de l'apparition de ces paralysies comme manifestation de la syphilis, mais on ignore encore quelle est la lésion anatomique qui les produit. Les troncs nerveux eux-mêmes sont-ils malades? Sont-ils comprimés dans leur passage au travers des trous crâniens par le périoste gonflé et altéré? C'est ce que des observations ultérieures nous apprendront sans doute.

Traitement. — Il est évident que le traitement général devra être subordonné au diagnostic étiologique qui aura été établi. Comme traitement local, on prescrira des frictions stimulantes autour de l'orbite avec le baume de Fioravanti, les pommades ammoniacales. L'application des vésicatoires volants, les injections sous-cutanées de strychnine, les déplétions sanguines, sont aussi employées avec succès.

Benedickt, de Vienne, a préconisé, dans ces derniers temps, les courants continus, et un grand nombre de praticiens paraissent avoir obtenu des résultats satisfaisants de cette méthode thérapeutique.

PARALYSIES DES MUSCLES DE L'ŒIL EN PARTICULIER.

1° Paralysie de la troisième paire.

Le nerf moteur oculaire commun (troisième paire) est de tous les nerfs de l'œil celui qui est le plus souvent atteint de paralysie. Comme ce nerf possède un grand nombre de branches, et qu'il fournit des rameaux à trois des muscles droits, au petit oblique, au releveur de la paupière, et au muscle de l'accommodation, on pourra observer des paralysies qui intéresseront ou bien le tronc nerveux lui-même, ou bien une ou plusieurs de ses branches. Il y a donc lieu de diviser, suivant ces cas, les paralysies de la troisième paire en *complètes* et en *incomplètes*.

Symptomatologie.—a. *Paralysie complète.*— Dans la paralysie complète, le releveur de la paupière se trouvant atteint, il en résulte une chute de la paupière supérieure sur le globe de l'œil, difformité qui frappe tout d'abord. Si, soulevant la paupière, on cherche à imprimer des mouvements au globe de l'œil, on constate qu'il reste immobile quand on veut le diriger, soit en dedans, soit en haut, soit en bas, tandis qu'il se déplace facilement en dehors.

La pupille est le plus souvent moyennement dilatée, ce qui tient à la paralysie concomitante du sphincter interne de l'iris.

Le malade accuse généralement des troubles dans la vision de près, dus à la paralysie du muscle ciliaire (voy. *Paralysie de l'accommodation*).

La diplopie binoculaire, qui apparaît dès le début de l'affection, et qui est très-accusée alors même que les troubles de la motilité sont encore peu apparents, constitue le signe subjectif le plus important pour le diagnostic. Cette diplopie binoculaire est croisée, c'est-à-dire que l'image de l'œil gauche est à la droite du malade, celle de l'œil droit à sa gauche. L'apparition de deux images *croisées* indique la paralysie d'un des muscles droits internes; de plus, en tenant compte de ce fait que la distance des deux images augmente quand on transporte la lumière du *côté opposé à l'œil malade*, on arrive à préciser celui des deux muscles qui est atteint.

Le muscle droit supérieur étant paralysé, les images doubles, tout en étant croisées, s'élèveront *l'une au-dessus de l'autre*, et il y aura aussi de la diplopie en hauteur. L'image appartenant à l'œil malade sera au-dessus de l'autre, et s'élevera d'autant plus au-dessus d'elle que la lumière sera tenue plus haut au-dessus du plan horizontal.

De même, le droit inférieur étant paralysé, la diplopie se montre dès qu'on abaisse la bougie qui sert pour l'expérience au-dessous du plan horizontal; c'est alors l'image appartenant à l'œil malade qui se trouve au-dessous de l'autre, et à une distance d'autant plus grande que la lumière est placée plus bas.

Le muscle petit oblique est abducteur et élévateur du centre de la cornée; de plus, par ses contractions, il incline le méridien vertical en dehors. Lors donc qu'il sera paralysé, le centre de la cornée restant en dedans et en bas, quand l'objet fixé s'élève au-dessus du plan horizontal, les images doubles qui apparaîtront alors seront homonymes et celle correspondant à l'œil paralysé sera au-dessus de l'autre. De plus, le méridien vertical, ne s'inclinant pas en dehors, comme il devrait le faire, n'est plus parallèle à celui du côté opposé, et les extrémités supérieures des images divergent.

Quand la paralysie musculaire dure longtemps et que le droit interne affaibli ne peut plus lutter contre son antagoniste, celui-ci se rétracte, entraînant le globe de l'œil en dehors, et il se produit un strabisme divergent consécutif.

b. *Paralysie incomplète.*— Dans les *paralysies incomplètes*, parfois un seul filet nerveux est atteint, et c'est le plus souvent le filet du droit interne. Les troubles de la motilité ne sont alors accusés que dans la direction du muscle intéressé; il n'y a plus de diplopie en hauteur. Si ce sont au contraire les muscles droits supérieur et inférieur qui sont paralysés, la diplopie existe surtout quand le regard se porte en haut ou en bas, comme nous l'avons indiqué dans la paralysie complète.

On comprend, du reste, les modifications nombreuses qui peuvent être apportées dans les mouvements des globes oculaires, par suite des paralysies combinées des divers muscles, et la connaissance exacte des mouvements physiologiques permettra de rattacher les perturbations fonctionnelles à tel ou tel système de muscles.

Étiologie. — Les paralysies de la troisième paire sont très-fréquentes; on les rencontre surtout dans certaines affections de la moelle (ataxie locomotrice), où l'on a pu constater sur le cadavre une dégénérescence grise de ce cordon nerveux analogue à celle qui se produit dans les cordons postérieurs de la moelle. Dans ces cas, la paralysie de la troisième paire est accompagnée habituellement d'une atrophie plus ou moins complète des nerfs optiques et d'un rétrécissement marqué de la pupille.

La syphilis joue aussi un grand rôle dans la production de la paralysie du moteur oculaire commun, tantôt dans la période de transition des accidents secondaires aux accidents tertiaires, et se montre en même temps que d'autres manifestations spécifiques oculaires (iritis, rétinite); tantôt dans la période tertiaire, consécutivement à l'existence d'une tumeur gommeuse dans les centres nerveux.

Les diverses maladies de la base de l'encéphale (hémorrhagie, ramollissement, encéphalite chronique, tumeurs siégeant au niveau des pédoncules cérébraux) peuvent, en lésant directement le tronc de la troisième paire, amener sa paralysie.

Les individus atteints de rhumatisme, soit aigu, soit subaigu, présentent aussi parfois les symptômes de la paralysie du moteur oculaire commun. Celle-ci survient encore à la suite d'un refroidissement.

Enfin, Voisin et Liouville (1) ont constaté que des injections sous-cutanées de curare produisaient, au bout d'une heure ou deux, la paralysie de toutes les branches de la troisième paire.

Pronostic. — Traitement. — Quand la paralysie est d'origine périphérique, qu'elle a succédé à un refroidissement ou qu'elle n'est qu'une manifestation d'une diathèse rhumatismale, le pronostic n'est point grave, et l'on voit souvent la maladie guérir spontanément au bout d'un ou deux mois. Dans ces cas, l'emploi des dérivatifs sur le tube intestinal, l'application de frictions stimulantes, de vésicatoires volants autour de l'orbite, et en particulier l'emploi des courants continus, pourront hâter la guérison. La paralysie d'origine syphilitique sera combattue par le traitement spécifique.

Mais quand la paralysie de la troisième paire est causée par une lésion organique de la base de l'encéphale, ou consécutive à une dégénérescence grise du tronc nerveux, comme dans l'ataxie, le pronostic devient beaucoup plus grave, et tous les efforts de la thérapeutique doivent être dirigés contre la maladie principale.

Lorsque le muscle paralysé a recouvré en partie ses fonctions, tout en étant incapable de rétablir l'équilibre rompu par la rétraction de son antagoniste, on pourra combattre la diplopie et le strabisme qui persistent encore par des ténotomies faites selon les règles que nous avons posées à l'article *Strabisme*.

La diplopie pourra être encore corrigée au moyen de prismes de dif-

(1) *Journal d'anatomie et de physiologie*, 1867, t. IV.

férents degrés, suivant la rétraction de l'antagoniste, et dont la base sera dirigée du côté du muscle paralysé.

2° Paralysie de la quatrième paire.

Le muscle grand oblique, innervé par un nerf spécial (nerf pathétique ou de la quatrième paire), peut être isolément paralysé. Les anciens observateurs avaient bien cherché à décrire les signes cliniques de la paralysie du grand oblique ; ils avaient noté l'inclinaison particulière de la tête du malade, le défaut de rotation de l'œil autour de l'axe antéro-postérieur dans certaines positions du regard ; mais ne connaissant pas encore d'une façon précise l'action physiologique du grand oblique, l'inclinaison du méridien vertical de l'œil dans les différentes positions du regard, ils n'avaient pu arriver à faire d'une façon précise le diagnostic de la paralysie isolée du muscle grand oblique.

Symptomatologie. — Dans les paralysies récentes du grand oblique, la diplopie, accusée au moyen des verres colorés, comme nous l'avons indiqué précédemment, n'apparaît que quand l'objet que l'on considère est abaissé au-dessous du plan horizontal passant par les deux yeux ; elle disparaît au contraire dans la partie supérieure du champ visuel.

Cette diplopie est *homonyme*, c'est-à-dire que l'image de l'œil droit est à droite et celle de l'œil gauche à gauche, ce qui tient à ce que le centre de la cornée n'est plus déplacé en dehors par le grand oblique. En outre, non-seulement ces images doubles sont homonymes, mais elles ne sont pas sur le même plan horizontal ; celle de l'œil malade est *au-dessous* de celle de l'œil sain ; le muscle grand oblique ne pouvant plus abaisser le centre de la cornée de ce côté-là. Enfin, dans les positions du regard où le muscle grand oblique doit incliner le méridien vertical en dedans, comme dans le regard en bas et en dehors, son action venant à faire défaut, le méridien vertical reste vertical ; il n'est plus parallèle à celui du côté opposé, et les deux images s'inclinent l'une par rapport à l'autre, de telle sorte que leurs extrémités *paraissent converger*.

Pour éviter la diplopie gênante qui résulte dans le regard en bas du défaut d'action du muscle grand oblique, les malades tiennent leur tête inclinée d'une façon tout à fait caractéristique en bas et du côté du muscle paralysé.

Un phénomène curieux et signalé par les malades est le suivant : l'image des objets du côté malade leur paraît souvent plus rapprochée que celle du côté sain. Plusieurs explications ont été données à ce sujet ; celle qui nous paraît la plus satisfaisante est due à Förster. Quand on regarde obliquement, de haut en bas, sur un plan horizontal, la ligne visuelle prolongée rencontre ce plan en un point qui est précisément celui qui se peint sur la macula ; tout ce qui est au delà de ce point se peint sur la rétine, au-dessous de la macula, et paraît plus *éloigné* ; tout ce qui est en deçà se peint au-dessus de la macula, sur la rétine, et paraît

plus rapproché. Dans la paralysie du grand oblique, le regard en bas s'accomplissant avec plus de difficulté, les objets situés sur un plan horizontal se peindront sur les parties supérieures à la macula plutôt que sur les inférieures, et paraîtront ainsi plus rapprochées.

DIAGNOSTIC. — Si dans les paralysies des muscles droits externe et interne, la déviation manifeste du globe oculaire permet souvent de faire le diagnostic au premier abord, il n'en est plus de même dans les paralysies du muscle grand oblique, où la déviation apparente est souvent nulle; il faudra donc alors étudier minutieusement la situation des images doubles, dans les différentes positions du regard, images qui seront placés comme nous l'avons indiqué plus haut.

On pourrait confondre la paralysie du grand oblique avec la contracture de son antagoniste, le petit oblique; mais, dans ce dernier cas, les images, au lieu d'être homonymes, sont *croisées;* leurs extrémités *divergent;* la diplopie est surtout accusée dans la partie *supérieure* du champ visuel.

3° Paralysie de la sixième paire.

Le nerf de la sixième paire, spécialement destiné à innerver le droit externe, prend naissance dans l'encéphale au niveau de la protubérance, et suit à la base du crâne un trajet différent de celui des autres nerfs de l'œil, pour se terminer enfin dans un seul muscle, le droit externe. Ce mode particulier d'origine, de trajet et de terminaison, explique l'apparition fréquente des paralysies isolées du droit externe.

SYMPTOMATOLOGIE ET DIAGNOSTIC. — Dans la paralysie complète du droit externe, les mouvements en dehors du globe oculaire du côté paralysé sont abolis; si donc on cherche à faire exécuter à l'œil malade des mouvements dans ce sens, on pourra constater que l'œil reste immobile et ne suit pas les mouvements associés de son congénère.

Les axes optiques n'étant plus parallèles, il en résulte un véritable strabisme, une difformité très-apparente et de la diplopie.

La diplopie qui se produit ici est homonyme, c'est-à-dire que l'image de l'œil droit est à la droite du sujet, celle de gauche à sa gauche. Quand il n'y a pas eu de rétraction du muscle droit interne, la diplopie n'apparaît que lorsqu'on dépasse la ligne médiane et qu'on porte l'objet fixé vers le muscle paralysé, et l'écartement des images est d'autant plus grand, que la translation de ce côté est plus marquée. S'il y a eu rétraction de l'antagoniste, la diplopie peut exister dans toute l'étendue du champ visuel, mais l'écartement des images est d'autant plus faible, que la translation de l'objet a lieu vers le côté opposé au muscle paralysé.

Afin d'éviter la diplopie gênante qui se produit dès que le muscle affaibli tend à entrer en fonction, le malade détourne la tête du côté opposé. Il supplée ainsi par cette déviation au défaut de contraction du muscle paralysé. Son attitude est alors tout à fait caractéristique.

Nous retrouvons ici les troubles fonctionnels que nous avons décrits

dans les généralités : incertitude de la démarche, vertiges, fausses projections, qui existent aussi dans les autres paralysies.

Quand la paralysie est incomplète, la mobilité paraît au premier abord parfaitement conservée et le diagnostic est plus difficile. Il faudra, dans ce cas, faire la plus grande attention à la position des images doubles, qui seront souvent alors le seul indice de la maladie.

Pour ce qui concerne le pronostic et le traitement, nous renvoyons à ce que nous avons déjà dit dans les généralités.

§ III. — Nystagmus.

On désigne sous le nom de *nystagmus* (de νευσάζω, je m'incline) une affection caractérisée par un tremblement involontaire des yeux.

Étiologie. — Le nystagmus est un symptôme commun à plusieurs maladies d'origine et de nature très-différentes. Aussi y a-t-il lieu, au point de vue étiologique, d'en distinguer trois variétés.

La première, bien décrite par Böhm (1), a pour cause, soit la prépondérance fonctionnelle, soit l'insuffisance d'un des muscles de l'œil. Dans ces deux cas le résultat final est le même : lorsqu'il existe une prépondérance d'un des muscles, l'antagoniste ne peut rétablir l'équilibre que par des efforts successifs, des saccades qui impriment au globe un mouvement oscillatoire. Lorsqu'un des muscles est affaibli, il ne peut de même lutter que par une série d'efforts contre son antagoniste, et le résultat est le même. Cette forme est aussi souvent accompagnée d'un véritable strabisme. Javal a démontré en outre qu'elle est souvent associée à une anomalie congénitale de la réfraction (astigmatisme régulier ou irrégulier, hypermétropie, etc.).

Une seconde variété de nystagmus est celle qui se montre parfois dès la naissance, et qui est consécutive à la perte de la vision centrale; elle accompagne alors la rétinite pigmentaire, la chorio-rétinite, l'atrophie des nerfs optiques. On admet généralement que, dans ces cas, les contractions musculaires qui se produisent ont pour but de déplacer la macula devenue insensible, et de mettre les portions de la rétine restées sensibles en face de l'objet fixé par le malade.

La troisième variété, bien étudiée par Gadaud (2), reconnaît pour cause une affection cérébrale. Elle est le plus souvent consécutive à un ramollissement, à une hémorrhagie cérébrale ou méningée. Bien qu'au point de vue du siége on ne puisse pas préciser quel est le point de l'encéphale atteint, on peut néanmoins dire d'une manière générale que ce sont les parties postérieures et la base (moelle allongée, pédoncules cérébraux, corps striés). De même que, dans les lésions des parties antérieures, on trouve le plus souvent de l'aphasie, de même le nystagmus se rencontre

(1) *Der Nystagmus und dessen Heilung.* Berlin, 1857.

(2) Thèse de Paris, 1869.

dans les altérations des parties postérieures. Il est alors associé parfois à la déviation conjuguée des yeux et à la rotation de la tête signalée par Provost dans les mêmes maladies cérébrales. En parcourant l'ensemble des observations consignées dans la thèse de Gadaud, on voit que l'apparition du nystagmus dans ces conditions est d'un pronostic grave.

Symptomatologie. — Quand le mouvement oscillatoire des yeux est très-prononcé, la physionomie offre un cachet tout particulier qui attire l'attention au premier abord. Parfois, au contraire, ce n'est qu'en examinant avec beaucoup de soin qu'on peut apercevoir les saccades imprimées aux globes oculaires. Dans ces légers degrés de nystagmus, on constatera souvent, au moyen de l'ophthalmoscope, un tremblotement du globe oculaire qui aurait pu échapper à l'examen direct.

Bien que le nystagmus puisse avoir lieu dans tous les sens, il se produit le plus souvent dans la direction horizontale, et il est dû alors aux contractions irrégulières des muscles droits interne et externe. D'autres fois il a lieu dans le sens vertical. Enfin, quand les muscles grand et petit obliques fonctionnent d'une manière irrégulière, le nystagmus devient *rotatoire*, et le globe oculaire tourne autour de son axe antéro-postérieur.

De même que le strabisme, le nystagmus augmente d'intensité sous l'influence des émotions morales. Quand le nystagmus est dû à un défaut d'équilibre musculaire, certaines positions du regard le font cesser presque complétement.

Si les mouvements oscillatoires du globe oculaire ne sont pas très-prononcés, les troubles fonctionnels accusés par les malades sont aussi de peu d'importance, et ne modifient guère leur acuité visuelle. Lorsque celle-ci est mauvaise, ce n'est pas tant par le fait du nystagmus que par suite des lésions morbides qui l'accompagnent si fréquemment (astigmatisme irrégulier, abolition de la vision centrale, etc.)

Pronostic, Traitement. — Le nystagmus est une infirmité qui reste le plus souvent stationnaire et échappe à toute intervention médicale ou chirurgicale. Javal recommande de déterminer et de corriger avec soin la réfraction des malades; on obtient parfois, grâce à ce moyen, une diminution d'amplitude des oscillations. Böhm a préconisé la ténotomie du muscle qui paraît avoir une prépondérance fonctionnelle. Nous croyons pourtant que cette pratique doit être limitée aux cas où il y a à la fois nystagmus et strabisme.

III. — MALADIES DES SOURCILS.

Nous laisserons de côté les lésions traumatiques du sourcil, qui, en tant qu'accident local, n'offrent qu'un médiocre intérêt. Nous nous bornons pour le moment à signaler le danger de ces lésions qui peuvent être suivies de troubles graves de la vue, devant revenir sur ce point important en traitant des lésions traumatiques du pourtour de l'orbite.

ARTICLE PREMIER.

LÉSIONS VITALES ET ORGANIQUES DU SOURCIL.

Je décrirai seulement les *kystes* du sourcil, les autres maladies de cette région n'offrant rien de spécial à signaler.

1° Kystes.

On peut trouver dans la région du sourcil les diverses espèces de kystes qu'on observe dans les autres parties du corps : tels sont les kystes séreux, les loupes, etc. Ces tumeurs ne présentent aucune particularité digne d'être mentionnée. Il n'en est pas de même de deux variétés de kystes qui semblent se rencontrer plus fréquemment au sourcil : ce sont les *kystes dermoïdes*, confondus bien à tort avec les loupes ; et les *kystes calcaires*, plus spécialement décrits par J. et A. Sichel.

A. *Kystes dermoïdes.*

Il existe dans la science un assez grand nombre de faits relatifs à cette espèce de kystes. M. Hoffmann, Baillie, Dupuytren, Cruveilhier, A. Cooper, en ont mentionné des exemples. En 1838, Lawrence (1) publia un intéressant travail sur ces tumeurs; depuis cette époque, elles furent mieux décrites dans la plupart des traités d'ophthalmologie ; enfin, récemment, Ch. Regnier (2) en a tracé une histoire assez complète.

Pathogénie. — Les kystes dermoïdes du sourcil ont une origine congénitale facile à expliquer par l'étude du développement de la face. La portion céphalique de la paroi destinée à constituer la partie antérieure du corps de l'embryon offre quatre prolongements membraneux ou bourgeons, séparés par des fentes qui ne tardent pas à disparaître par suite de la soudure de ces arcs dits *branchiaux*. La fente branchiale supérieure est comprise entre la vertèbre cérébrale antérieure, qui deviendra le front, et le premier arc branchial, qui formera les mâchoires, le nez, les joues, les lèvres et le palais. Or, l'extrémité postérieure de cette fente correspond précisément à la partie externe de l'orbite, c'est-à-dire au niveau du point où les kystes dermoïdes ont leur siége de prédilection.

Que, par une cause encore ignorée, il survienne un arrêt dans l'évolution des bourgeons limitant cette fente branchiale supérieure, et que ces bourgeons se soudent superficiellement, au lieu de se réunir dans toute leur étendue, une certaine quantité de peau en voie de développement restera incluse dans les tissus au point où la soudure n'a pas eu lieu, et il se formera un kyste pouvant contenir des poils, de la matière sébacée

(1) *London Med. Gazette*, vol. XXI, p. 471.

(2) *Étude sur les kystes dermoïdes de la queue du sourcil*, thèse de Paris, 1869.

et des éléments épithéliaux, c'est-à-dire les productions physiologiques du derme et de ses dépendances.

Anatomie pathologique. — Les kystes dermoïdes du sourcil se développent plus spécialement à la partie externe de cette région; toutefois ils peuvent se rencontrer au niveau de la racine du nez, au-dessus et au-dessous du rebord de l'orbite. On a dit, mais sans preuves, qu'ils étaient plus fréquents à gauche qu'à droite. Leur volume est généralement peu considérable; cependant quelques-uns de ces kystes ont atteint les dimensions d'une pomme d'api. Dans ces cas, ils empiètent sur les régions voisines et gagnent la paupière supérieure ou la tempe.

Ces kystes sont profonds, recouverts par la peau et la couche musculaire sous-jacente; ils adhèrent au périoste, et, lorsqu'ils sont anciens, ils dépriment l'os sur lequel ils reposent. Il se produit ainsi une sorte de cavité entourée d'un bourrelet osseux, analogue à celui qu'on remarque dans le céphalématome.

Comme dans toutes les tumeurs dermoïdes (voy. t. I, p. 172), la paroi du kyste est analogue au derme; sa face interne est recouverte d'une couche de feuillets épidermiques, et présente de petits poils blanchâtres, fins et courts, solidement implantés dans le tissu dermoïde pariétal. La matière contenue dans ces kystes est une graisse semi-liquide, formée de petites granulations mélangées de cellules épidermiques et de poils très-ténus.

Symptomatologie. — Les kystes dermoïdes se montrent exclusivement dans le jeune âge, puisqu'ils sont congénitaux; mais c'est surtout chez des sujets de sept à huit ans qu'on est appelé à les observer. La difformité de la région appelle seule l'attention sur eux, car ils ne sont pas douloureux et n'amènent que peu de gêne par suite de leurs dimensions. Ces productions morbides sont peu mobiles; la peau qui les recouvre, lisse et unie, ne leur est pas adhérente. Lorsque ces tumeurs ont acquis un certain volume, il est possible d'y percevoir de la fluctuation; elles peuvent s'enflammer et suppurer à la suite d'un traumatisme.

Les kystes dermoïdes du sourcil n'augmentent que très-lentement de volume; quelquefois ils restent stationnaires. Quand on les enlève, ils récidivent souvent, vu la difficulté de disséquer entièrement la paroi kystique, fréquemment adhérente au périoste; aussi leur ablation doit-elle être bien faite. Dans un cas cité par Lebert, le kyste récidivé s'était enflammé, et son ouverture donna issue à de la matière granuleuse mêlée d'une assez grande quantité de pus.

Le diagnostic de cette variété de kyste ne peut guère être établi qu'en tenant compte du siége et de l'époque d'apparition de la tumeur. Il faut aussi distinguer ces kystes dermoïdes des loupes, qui sont placées plus superficiellement, et des lipomes parfois lobulés, surtout lorsqu'on peut les isoler avec les doigts des parties profondes. La consistance des kystes pierreux ne permet pas de les confondre avec les productions dermoïdes que nous venons de décrire. Enfin, dans quelques cas, des méningo-encéphalocèles peuvent s'observer dans la région du sourcil.

PRONOSTIC. — Il est peu grave; nous avons vu que la récidive de la tumeur ne tient qu'à une extirpation incomplète des parois kystiques.

TRAITEMENT. — Il faut enlever ces tumeurs avec le bistouri, en ayant soin de faire porter l'incision sur la région pileuse du sourcil; cette précaution a pour but de cacher, autant que possible, la cicatrice.

Dans les cas d'adhérences solides au périoste, il est souvent nécessaire de laisser en place une partie de la paroi kystique pour éviter toute dénudation osseuse. On doit alors avoir recours à la cautérisation pour détruire ce qui reste de la production morbide.

B. *Kystes pierreux ou calcaires.*

Ces productions calcaires et non osseuses, comme on l'a dit, se rencontrent sous la peau de la région sourcilière, et quelquefois à la paupière supérieure (1); elles ont été étudiées par J. et A. Sichel (2).

ANATOMIE PATHOLOGIQUE. — Elle est encore à faire; une de ces tumeurs, analysée par Leconte, contenait des matières organiques, du carbonate de chaux et du carbonate de magnésie.

SYMPTOMATOLOGIE. — Ces kystes constituent des tumeurs peu volumineuses, ovalaires, aplaties, présentant souvent une forme quadrangulaire et ayant une dureté osseuse caractéristique. Ils sont assez mobiles sous la peau; cependant ils ne se laissent pas toujours déplacer avec facilité, vu la présence fréquente d'adhérences avec les parties profondes.

Nous n'avons pas à insister sur le diagnostic de ces tumeurs; tout au plus pourrait-on les confondre avec des corps étrangers enkystés; et, dans ce cas, les commémoratifs, l'existence d'un tissu cicatriciel, viendraient mettre le chirurgien sur la voie du diagnostic.

TRAITEMENT. — Le seul traitement qui leur soit applicable est l'extirpation. J. et A. Sichel ont conseillé de faire une assez longue incision cutanée pour rendre plus facile la dissection de la face postérieure du kyste.

ARTICLE II.

DIFFORMITÉS ET VICES DE CONFORMATION DU SOURCIL.

Nous ne dirons rien des anomalies congénitales des sourcils, qui n'offrent aucun intérêt pratique. Les difformités acquises des sourcils ne sont pas très-rares; elles succèdent à des plaies, des contusions, des brûlures, des fistules, etc.

Les plaies mal réunies, ou réunies par un tissu cicatriciel plus ou moins étendu, comme dans le cas de brûlures, donnent lieu à une difformité plus ou moins apparente, résultant d'un défaut de continuité entre les diverses parties de l'arc formé normalement par le sourcil. Aussi doit-on

(1) Rizet, *Ann. d'oculistique*, 1867, t. LVII, p. 184.
(2) *Ibid.*, p. 211.

toujours surveiller avec soin la cicatrisation des plaies de cette région et maintenir, autant que possible, les parties dans leur situation normale. Dans quelques cas, on pourra combattre ces difformités acquises, soit en enlevant le tissu de cicatrice et en rapprochant les parties déviées à l'aide de sutures, soit même en ayant recours à l'autoplastie, comme nous le verrons plus loin à propos des vices de conformation acquis des paupières.

IV. — MALADIES DES PAUPIÈRES.

ARTICLE PREMIER.

LÉSIONS TRAUMATIQUES DES PAUPIÈRES.

Contusions et plaies.

Les *contusions* des paupières déterminent des ecchymoses souvent très-étendues, et qui siégent tantôt dans la peau et le tissu cellulaire sous-cutané, tantôt sous la conjonctive. Ces ecchymoses, qui s'accompagnent généralement de gonflement des paupières, disparaissent en quinze ou vingt jours sous l'influence d'applications réfrigérantes et résolutives.

Les *plaies* des paupières sont superficielles ou profondes; ces dernières peuvent se compliquer de la section du releveur de la paupière et de la division de la glande lacrymale ou de ses canaux excréteurs.

Les plaies superficielles des paupières n'offrent rien de particulier à signaler. Les plaies profondes simples ou compliquées peuvent, au contraire, donner lieu à des accidents qui méritent de fixer un instant l'attention : ainsi, quand à la suite d'une plaie complète, les bords se cicatrisent isolément, il en résulte une fente verticale (*coloboma*) ou une fente transversale. On reconnaîtra que le releveur de la paupière ou le nerf qui l'anime a été coupé, s'il existe un prolapsus immédiatement après l'accident; l'épiphora peut reconnaître pour cause la section d'un des canaux lacrymaux; mais, en général, l'un supplée l'autre, et cet accident ne s'observe que rarement.

Les plaies superficielles des paupières ne s'accompagnent en général que d'une tuméfaction légère; quand les solutions de continuité sont contuses et à lambeaux, il s'y montre parfois une inflammation suppurative ou gangréneuse. Une portion plus ou moins grande des paupières se détruit et s'élimine, d'où résulte souvent la formation d'un ectropion. Les contusions et les plaies des paupières déterminent quelquefois des troubles notables de la vision. Nous reviendrons sur ce sujet en parlant des lésions traumatiques de l'orbite.

Traitement. — Il faut réunir par la suture les plaies des paupières, même celles qui sont irrégulières et un peu mâchées. On recouvrira ensuite la partie d'un pansement simple ou de compresses trempées dans l'eau froide. Au bout de deux jours au plus, on retirera les fils, car les

paupières se laissent facilement couper. Quand on suppose que le corps vulnérant a sectionné un conduit lacrymal, faut-il, ainsi qu'on l'a conseillé, y introduire une soie de sanglier pour maintenir la continuité du canal jusqu'à cicatrisation? Ce moyen pourrait être utile, mais on sera toujours arrêté devant les difficultés de son exécution.

ARTICLE II.

LÉSIONS VITALES ET ORGANIQUES DES PAUPIÈRES.

1° Inflammations.

Les lésions inflammatoires des paupières peuvent affecter la peau et le tissu cellulaire, la conjonctive palpébrale, les glandes de Meibomius, les follicules des cils ou les glandes annexées à ces follicules.

Quoique le terme de *blépharite* puisse s'appliquer à toutes ces formes d'inflammation des paupières, il est d'usage de réserver ce nom pour désigner les phlegmasies de la conjonctive palpébrale, et surtout les phlegmasies limitées au bord libre des paupières et qui atteignent l'appareil glandulo-ciliaire. Nous décrirons ici l'*érysipèle* et le *phlegmon des paupières*, l'*orgeolet* ou *furoncle des paupières*, et enfin la *blépharite*.

A. *Érysipèle et phlegmon des paupières.*

Caractérisé par de la rougeur, de la chaleur, du gonflement, l'érysipèle phlegmoneux des paupières s'accompagne assez souvent de suppuration, et quelquefois de la mortification des téguments. C'est surtout chez les enfants placés dans de mauvaises conditions hygiéniques qu'on observe ces phlegmasies.

La complication la plus redoutable est la propagation de l'inflammation au tissu cellulaire de l'orbite. Aussi, dès qu'on soupçonnera la présence du pus au-dessous des paupières, devra-t-on pratiquer sur le point le plus saillant une incision transversale.

Ajoutons, en terminant, qu'on a signalé quelquefois, à la suite d'abcès des paupières comme après les plaies de ces organes, de véritables amauroses.

B. *Orgeolet.*

On désigne sous ce nom un petit furoncle du bord libre de la paupière. Le siége anatomique de cette phlegmasie n'est point exactement déterminé. On l'a placé dans les glandes de la racine des poils ou dans le bulbe des cils.

L'orgeolet s'observe en général sur des individus jeunes, sanguins, chez les jeunes filles dont la menstruation ne se fait pas régulièrement, et il constitue chez certaines femmes un accident rebelle à toutes les médica-

tions, jusqu'à ce que les fonctions menstruelles se rétablissent. Chez l'homme, il faut admettre une certaine prédisposition, car quelques personnes sont tourmentées par de nombreuses récidives.

L'orgeolet s'annonce par une tuméfaction assez dure, d'un rouge foncé, s'accompagnant d'une démangeaison vive, et plus tard d'une véritable douleur pulsatile. Il y a du larmoiement, du clignement, et parfois on observe un léger engorgement des ganglions préauriculaires.

Au bout de quelques jours, le sommet de l'orgeolet devient blanchâtre, puis se perfore, et par cette ouverture il sort un petit bourbillon dont l'expulsion est en général suivie d'une guérison prompte. Parfois l'orgeolet ne passe point à suppuration, il reste à l'état stationnaire pendant un certain temps, puis il entre en résolution ou s'indure.

L'orgeolet est une maladie sans gravité; mais, par sa répétition sur divers points du bord libre des paupières, il finit par indurer ce bord, détruire les cils, et amener parfois des ulcérations qui se recouvrent de croûtes et entretiennent une blépharite des plus rebelles.

Au début, on doit prescrire des applications émollientes, et parfois on prévient ainsi la suppuration; mais, quand celle-ci est manifeste, on hâte la guérison en ouvrant la petite tumeur, à l'intérieur de laquelle on passe légèrement un crayon d'azotate d'argent.

C. *Blépharite (blépharite glandulo-ciliaire).*

L'inflammation de la muqueuse palpébrale a été décrite en même temps que la conjonctivite. Nous devons seulement étudier ici la *blépharite glandulo-ciliaire.*

On désigne sous ce nom une inflammation limitée au bord libre des paupières, et siégeant principalement dans les éléments glandulaires, si nombreux à ce niveau.

Cette forme d'ophthalmie a reçu des dénominations très-nombreuses et souvent fort bizarres : *ulcères prurigineux*, *grattelle*, *lippitudo*, *blépharite scrofuleuse*, etc.; mais, à travers ces noms singuliers, on trouve presque toujours l'expression de quelque phénomène de cette maladie.

Étiologie. — La blépharite glandulo-ciliaire est surtout commune chez les sujets jeunes, lymphatiques ou scrofuleux.

Elle paraît quelquefois reconnaître pour cause l'action sur le bord libre des paupières, soit de poussières pénétrantes, soit de gaz irritants, ou l'exposition à un feu vif; c'est ainsi qu'elle n'est pas rare chez les tailleurs de pierre, les boulangers, les vidangeurs, les verriers. On la voit aussi succéder à des conjonctivites qui semblent se fixer sur le bord libre, ou à des inflammations des voies lacrymales.

Symptomatologie. — La blépharite ciliaire est caractérisée à son début par une démangeaison au bord libre des paupières et par une sécrétion de matière glutineuse qui, en se desséchant, fixe les poils les uns contre les autres. Parfois même, avec la démangeaison, il n'y a qu'une

simple desquamation de l'épiderme sous forme de petites lamelles pulvérulentes : c'est dans ces cas qu'on a désigné l'affection sous le nom de *blépharite furfuracée* ou *pityriasis des paupières*. Cette inflammation, à son début, se montre le plus souvent d'un seul côté et à la paupière supérieure.

En examinant le bord libre de la paupière, on trouve, du côté de la peau, de la rougeur, du gonflement, et, du côté de la muqueuse, une bandelette rougeâtre, haute de 2 à 3 millimètres, et qui s'étend d'une commissure à l'autre. Sur cette plaque rouge se dessinent en saillie quelques stries verticales, d'un rouge plus vif, dues à l'injection et au gonflement des glandes de Meibomius. La crête du bord libre de la paupière est en général parsemée de petites croûtes sèches, jaunâtres, perforées par les cils, qu'elles réunissent souvent à leur base. Si, avec un stylet, on soulève doucement ces croûtes, on découvre au-dessous d'elles une petite surface rouge, ulcérée, un peu saignante et douloureuse. Tous ces phénomènes, d'abord limités à une très-petite étendue de la paupière, finissent par s'étendre à tout le bord libre; la blépharite ciliaire est alors générale.

Il est fréquent d'observer la formation successive, sur le bord ciliaire, de petites pustules de la grosseur d'un grain de millet, renfermant un liquide blanc jaunâtre. Ces pustules se montrent souvent en même temps que de petits orgeolets.

Après une durée variable, l'inflammation se propage peu à peu aux divers éléments de la paupière, et de là résultent des accidents qui aggravent notablement l'état primitif : ainsi les glandes de Meibomius, sécrétant en abondance une matière visqueuse, les poils s'agglutinent entre eux, et au-dessous des croûtes qui naissent de la sorte, les ulcérations augmentent en profondeur.

L'ulcération qui se fait au début est en effet très-superficielle; ce n'est, pour ainsi dire, qu'une exulcération de l'épiderme, intéressant tout au plus la couche sous-épidermique, et qui est entretenue par l'irritation permanente que détermine la présence de croûtes sur le bord libre des paupières. Plus tard l'ulcération se produit par un autre mécanisme, et persiste grâce à des influences différentes. Au lieu d'être superficielle et étalée, comme dans le premier cas, elle devient profonde et affecte la forme de cupule, au milieu de laquelle on trouve plusieurs cils vacillants et faciles à arracher. Ces cils jouent, par rapport à l'ulcération, le rôle de corps étrangers et empêchent la cicatrisation. L'inflammation et la suppuration des glandes sébacées qui avoisinent les cils sont la cause efficiente de ces ulcères.

Quand ces ulcérations viennent à se cicatriser, elles entraînent le déplacement des cils où les fixent dans des positions vicieuses, en sorte que souvent ils viennent frotter contre la surface antérieure de la cornée et sont l'origine de kératites ulcéreuses. Les ulcérations étendues peuvent, en se cicatrisant, déformer le bord libre et le renverser, soit en dehors (*ectropion*), soit en dedans (*entropion*).

Les glandes de Meibomius, enflammées et engorgées par le produit de sécrétion, deviennent le point de départ de petits abcès ou le siége de concrétions dures qui irritent la conjonctive et la cornée. On peut croire aussi que, dans certains cas, la phlegmasie reste limitée aux bulbes ciliaires.

A une période plus avancée, toute la surface palpébrale de la conjonctive participe à l'inflammation, et il résulte de là un écoulement catarrhal abondant qui se répand sur la face cutanée de la paupière et en détruit peu à peu l'épiderme. Des croûtes sèches, jaunâtres et peu épaisses, recouvrent la peau de la paupière inférieure. Au-dessous d'elles le derme est rouge, enflammé, et le siége d'une rétraction progressive qui amène peu à peu l'abaissement du bord ciliaire de la paupière, l'écoulement des larmes qui ne sont plus retenues; enfin, à mesure que cette rétraction fait des progrès, le tarse lui-même se renverse, et le malade est atteint d'un ectropion hideux, avec boursouflement de la muqueuse enflammée. L'œil est alors à découvert, il rougit, se vascularise de plus en plus, et la cornée peut finir par s'ulcérer de la façon la plus grave.

Dans quelques cas, le bord libre de la paupière et une certaine étendue de sa face interne se recouvrent d'une exsudation pseudo-membraneuse, d'un blanc d'argent, et qui adhère assez fortement aux tissus sous-jacents. C'est à cette variété de blépharite glandulo-ciliaire que Velpeau a donné le nom de *blépharite diphthéritique*. Quand on enlève par le frottement cet exsudat blanchâtre, on trouve au-dessous de lui une surface rouge et légèrement granuleuse. Nous ne savons rien sur la composition micrographique de cet exsudat ni sur les conditions qui en favorisent le développement.

La blépharite glandulo-ciliaire suit sa marche sans occasionner de vives douleurs au malade, qui n'éprouve le plus souvent que des picotements légers, des cuissons et des démangeaisons. Mais chaque matin c'est un travail douloureux de séparer les cils collés les uns contre les autres. Si l'on essaye de le faire brusquement, les cils sont arrachés et il en résulte souvent un petit écoulement sanguin : d'où la précaution de ramollir les croûtes et de procéder doucement à leur ablation.

La blépharite glandulo-ciliaire est souvent compliquée de quelque inflammation de voisinage. Ainsi la dacryocystite n'est pas rare à la suite de cette variété de blépharite chronique. On voit aussi la conjonctivite simple ou granuleuse compliquer la blépharite. Les glandes de Meibomius se remplissent, dans certains cas, de véritables calculs dont la saillie vient douloureusement frotter contre le globe oculaire.

La maladie progresse lentement, et, arrivée à un certain degré, elle reste souvent stationnaire. On la voit, chez quelques individus, persister toute la vie, et, dans tous les cas, son dernier terme est un ectropion complet avec perte ou déviation des cils, induration et amincissement du bord libre par le travail ulcératif.

DIAGNOSTIC. — La blépharite glandulo-ciliaire se reconnaît assez facilement et ne peut guère être confondue qu'avec la conjonctivite palpébrale granuleuse. Cependant les caractères distinctifs sont très-marqués : ainsi, dans la conjonctivite granuleuse, le bord libre de la paupière est d'un rose pâle, tandis qu'il est très-rouge dans la blépharite glandulo-ciliaire; les cils dans la première de ces deux maladies ne sont point agglutinés à leur base, mais leur sommet seul est quelquefois réuni par du pus desséché.

PRONOSTIC. — C'est là une affection assez grave, et qui, en apparence insignifiante à son début, peut finir par amener la perte de l'œil.

TRAITEMENT. — On devra d'abord éloigner les causes supposées de la maladie et combattre par des médications générales les conditions qui favorisent son développement. Les granulations palpébrales seront réprimées par des moyens appropriés, et l'on combattra l'affection des voies lacrymales si elle existe. Quant à la blépharite même, il faut l'*attaquer* successivement par les émollients et par les résolutifs.

Au début, on applique, pendant plusieurs jours, sur le bord libre, des topiques émollients, ce qui permet de détacher les croûtes et diminue la rougeur et la tuméfaction des parties.

La peau ayant repris sa texture normale, on a recours aux pommades résolutives, telles que celles au précipité blanc et au précipité rouge. Il importe, dans tous les cas, de ne point détacher brusquement les croûtes qui recouvrent le bord libre des paupières, et d'empêcher par quelques topiques gras l'accollement des cils opposés.

Après le détachement des croûtes, on découvre quelquefois, sur le bord libre, des ulcérations qu'il faut traiter par de légères cautérisations, après avoir fait préalablement l'épilation au niveau des ulcères. Pour cela, on examine attentivement le bord libre avec une forte loupe, afin de découvrir les ulcères en cupule qui entourent les cils. On enlève ceux-ci dans les endroits les plus malades et qui présentent des ulcères profonds.

Lorsqu'il existe une tuméfaction chronique du bord libre des paupières, on se trouve assez bien de ponctions avec la lancette. Ces ponctions sont suivies d'un léger écoulement sanguin et d'une diminution de la tuméfaction. Il faut savoir que tous ces moyens demandent à être appliqués pendant un temps assez long avant de produire les résultats désirés.

2° Tumeurs.

Les tumeurs des paupières ne sont pas rares; la plupart ne diffèrent pas de celles qu'on observe ailleurs : telles sont les *tumeurs érectiles*, *épithéliales*, qu'on y rencontre assez fréquemment. Il y a seulement lieu de tenir compte du siége spécial de ces tumeurs au point de vue thérapeutique, afin de ménager, autant que possible, l'intégrité des paupières dont la destruction amènerait des troubles fonctionnels plus ou moins considérables et nécessiterait une opération autoplastique.

Nous décrirons ici, comme présentant quelques particularités propres à la région : A, les *kystes;* B, le *chalazion;* C, les *verrues*.

A. *Kystes.*

Les kystes des paupières sont presque toujours développés aux dépens des glandes palpébrales. Indépendamment des *kystes hématiques*, dont l'existence est encore douteuse, on a cité deux cas de Camparan (1) et de Lenoir (2), dans lesquels une tumeur enkystée des paupières s'était formée autour d'un corps étranger. Il faut encore mentionner un fait de *kyste hydatique* de la paupière, rapporté par Sichel (3).

Les kystes des paupières ont été décrits avec soin dans la thèse de H. Thomas (4) et dans celle plus récente de Pujo (5). Avec ces auteurs, nous étudierons les kystes *sébacés*, *meibomiens*, *sudoripares* et *sous-conjonctivaux*. On pourrait encore ajouter à cette liste les kystes développés aux dépens de la portion palpébrale de la glande lacrymale. Mais nous renvoyons, pour l'étude de ces kystes, à la description des maladies de la glande lacrymale. Nous nous bornons également à mentionner une autre variété de kyste des paupières, sans doute très-rare, et signalée par Dubrueil (6) à la Société de chirurgie : il s'agissait d'un kyste développé aux dépens d'un des conduits de la portion intra-palpébrale de la glande lacrymale.

a. Kystes sébacés. — Ils peuvent se rencontrer sur tous les points de la paupière. Lorsqu'ils occupent le bord libre, on les désigne plus particulièrement sous le nom de *millium*. Leur volume ne dépasse pas généralement celui d'une lentille. Ils font partie intégrante de la peau, qui est amincie à leur niveau. Leur couleur est blanchâtre; on y observe parfois la présence de petits points noirâtres répondant aux orifices des follicules.

De consistance molle, généralement, ils peuvent acquérir une grande dureté par suite de l'épaississement des matières contenues, qui parfois prend une consistance pierreuse (*lapis palpebrarum*).

Ces kystes restent longtemps stationnaires et peuvent même disparaître spontanément; parfois la peau, amincie, s'ouvre et donne passage à la matière contenue, qui, dans un cas où l'examen histologique a été fait par H. Thomas, était composée de cellules épithéliales, infiltrées de granulations calcaires, de granulations calcaires libres et de cristaux de cholestérine.

b. Kystes meibomiens. — Ainsi que leur nom l'indique, ces kystes sont formés aux dépens des glandes de Meibomius, soit que le conduit excréteur s'oblitère, soit que les produits sécrétés s'altèrent. Ces kystes, auxquels on a appliqué les désignations les plus bizarres, sont souvent confondus avec le chalazion, dont ils diffèrent anatomiquement.

(1) *Gazette des hôpitaux*, 1865, p. 51.
(2) *Archives d'ophthalmologie*, t. II, p. 261.
(3) *Revue méd.-chir.*, 1847, t. I, p. 224.
(4) *Des tumeurs des paupières*, thèse de Paris, 1866.
(5) *Des kystes des paupières*, thèse de Paris, 1869.
(6) *Gazette des hôpitaux*, 9 août 1870.

Les kystes meibomiens, tantôt uniques, tantôt multiples, sont plus fréquents à la paupière supérieure qu'à la paupière inférieure. Leur volume dépasse rarement celui d'une petite noisette. Ils sont durs, rénitents; la fluctuation et la transparence sont difficiles à constater. La peau qui les recouvre est mobile; ils adhèrent constamment au cartilage tarse. Ils font saillie tantôt du côté de la peau, tantôt du côté de la muqueuse, et il semble que la première condition se rencontre plus souvent à la paupière supérieure, tandis que les kystes meibomiens de la paupière inférieure font surtout saillie vers la conjonctive. Il est probable que cette particularié tient à la présence du globe oculaire, qui s'oppose au développement du kyste vers la conjonctive lorsqu'il occupe la paupière supérieure.

M. Thomas admet trois varétés de kystes meibomiens qu'il désigne sous les noms de *fongueux*, *muqueux* et *crétacés*. La variété *fongueuse* semble se rattacher contamment à un état subinflammatoire des glandes de Meibomius (*adénite meibomienne* de Bendz) (1). Elle est caractérisée par la présence d'une matière épaisse, jaunâtre, recouvrant les parois du kyste dont elle se sépare facilement, et pouvant remplir toute la cavité. Le liquide contenu est plus ou moins épais, jaunâtre, puriforme ou même purulent. Ces kystes s'ouvrent parfois spontanément, soit à la surface de la peau, soit à la surface de la muqueuse; l'ouverture reste fistuleuse, et les fongosités qui tapissent ses parois viennent former à travers l'ouverture une petite excroissance qui persiste indéfiniment et peut même acquérir un certain volume.

Le cartilage tarse présente toujours une altération concomitante qui consiste dans un ramollissement notable de son tissu.

La *variété muqueuse* des kystes meibomiens, qui dépend de l'oblitération plus ou moins complète du conduit excréteur ou de l'altération du produit de sécrétion, se fait remarquer par la nature du contenu, qui est transparent, légèrement filant. Les parois ne présentent pas la substance gélatineuse, fongueuse, qu'on observe dans les kystes fongueux.

Enfin, dans la *variété calcaire*, le kyste qui fait saillie vers la conjonctive est rempli de matière blanche, opaque, ressemblant à de la craie (*calculs des glandes de Meibomius*).

c. Kystes sudoripares. — Plus rares que les précédents, les kystes sudoripares s'observent surtout au niveau du bord libre de la paupière, et plus spécialement de la paupière inférieure. Leurs caractères principaux sont la minceur des parois et la limpidité du liquide qu'ils contiennent; d'où résulte une parfaite transparence. Ils sont souvent multiples, ne déterminant aucune gêne par leur présence et peuvent disparaître spontanément.

d. Kystes sous-conjonctivaux. — Ces tumeurs, peu fréquentes et qui semblent se développer dans les glandes sous-conjonctivales, occupent les culs-de-sac oculo-palpébraux. Elles sont peu volumineuses, recouvertes par la muqueuse vascularisée, et contiennent un liquide transparent.

(1) *Ann. d'oculistique*, 1858, XXXIX

DIAGNOSTIC. — Les kystes des paupières pourraient être confondus surtout avec le chalazion, et nous dirons plus tard comment on en fera la distinction.

Les kystes du bord libre ressemblent souvent à l'orgeolet, et il est quelquefois d'autant plus difficile d'en faire la distinction, que certains kystes meibomiens du bord libre s'accompagnent d'un état subinflammatoire. Cependant, en examinant avec soin, on reconnaîtra que l'orgeolet occupe la partie antérieure du bord ciliaire, tandis que le kyste meibomien fait saillie du côté de la muqueuse et laisse libre la lèvre antérieure du bord ciliaire.

Quant au diagnostic différentiel des différentes variétés de kystes, il est en général facile. Les kystes sébacés se reconnaîtront toujours à l'adhérence intime de la peau, qui est considérablement amincie à leur niveau et qui présente souvent un ou deux points noirs répondant à l'orifice des glandes sébacées. Les kystes meibomiens, au contraire, alors même qu'ils font saillie vers la peau, sont indépendants de celle-ci; leur consistance est très-considérable, et ils adhèrent intimement au cartilage tarse.

Les kystes sudoripares et les kystes sous-conjonctivaux se distingueront aisément, les premiers par leur transparence, les seconds par leur siége spécial.

TRAITEMENT. — Les pommades et les autres topiques n'ont aucune utilité dans le traitement de ces kystes. On ne peut espérer la guérison que par l'extirpation ou par l'incision suivie de cautérisation.

L'extirpation de la tumeur peut être pratiquée du côté des téguments ou du côté de la conjonctive.

L'extirpation de la tumeur du côté des téguments est des plus simples: la paupière tendue, en tirant en dehors la commissure externe, on pratique sur le kyste une incision transversale, et, après une dissection légère des deux bords de la plaie, on accroche la tumeur avec une érigne et on l'isole suivant les règles ordinaires, en ménageant le mieux possible le cartilage tarse et la conjonctive palpébrale. On a inventé une pince pour faciliter l'extirpation de ces kystes; elle est représentée figure 100. Cette pince permet de serrer entre une plaque de métal et un anneau la portion de la paupière qui supporte la tumeur. On obtient ainsi une grande fixité des parties, et l'on évite l'écoulement du sang. Du reste, avec quelque habitude de la chirurgie opératoire, on se passe facilement de cet instrument.

Lorsque le kyste a été complétement séparé des parties voisines, on applique sur la plaie une éponge imbibée d'eau froide, et, lorsque le sang a cessé de couler, on réunit les lèvres de la plaie par une ou deux serres-fines qu'on enlève au bout de douze heures. L'ablation de ces kystes par la conjonctive est plus difficile à pratiquer, car il faut d'abord renverser la paupière. Si, après la guérison, il reste quelque saillie à la surface de la conjonctive palpébrale, ce bourrelet fibreux frotte contre la conjonctive bulbaire et peut l'enflammer.

L'extirpation, toujours minutieuse, assez souvent difficile lorsque le kyste a perforé le cartilage tarse, ne donne point de meilleurs résultats que l'incision simple suivie de cautérisation. Si le kyste est déjà ouvert du côté de la conjonctive, on agrandit l'ouverture et l'on cautérise sa surface interne avec le nitrate d'argent; mais si le kyste fait quelque saillie à l'extérieur, on ouvre le kyste de ce côté comme un abcès, et l'on promène également à son intérieur le caustique. Cette cautérisation est suivie d'un gonflement inflammatoire pendant deux ou trois jours, puis l'eschare se détache, et les surfaces bourgeonnantes qu'elle a laissées à nu ne tardent point à s'agglutiner. Au bout de peu de temps, la cicatrice cachée dans les plis de la peau n'est plus reconnaissable. Si la cautérisation est pratiquée du côté de la conjonctive, on aura soin, avant de remettre la paupière en place, de laver les surfaces cautérisées avec de l'eau légèrement chargée de sel marin qui détruit l'excès d'azotate d'argent.

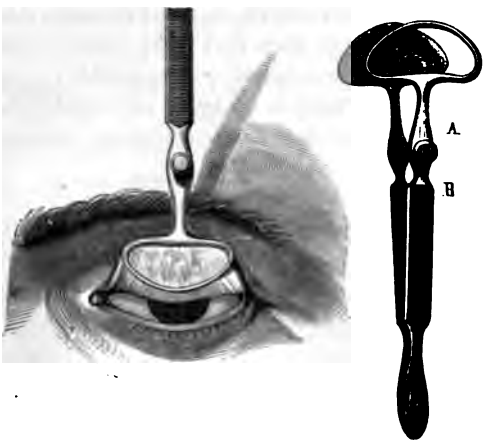

FIG. 100. — Pince de Desmares pour l'extirpation des kystes des paupières.

B. *Chalazion.*

On est loin d'être d'accord sur la nature du chalazion, que les uns confondent avec les kystes meibomiens, tandis que les autres le considèrent comme un orgeolet chronique. D'après les recherches de H. Thomas, le chalazion, complétement indépendant du système glandulaire, siégerait dans le tissu cellulaire qui sépare le tarse de l'orbiculaire. Il serait constitué d'abord par des éléments embryoplastiques qui se transformeraient plus tard en tissu fibreux.

Le chalazion se présente avec les caractères suivants : du volume d'un petit pois, la tumeur est un peu molle, souvent mamelonnée, d'aspect jaunâtre. Tantôt elle se développe du côté de la peau, sans contracter d'adhérences avec le cartilage; tantôt elle fait saillie du côté du tarse, avec lequel elle adhère; dans ce cas, le cartilage est ramolli, sa couleur est altérée, et l'on pourrait croire à l'existence d'un kyste meibomien.

A une période plus avancée, le chalazion devient plus petit, plus dur, et donne la sensation d'une tumeur fibreuse ou fibro-cartilagineuse.

Le traitement du chalazion consiste dans l'ablation de la tumeur, qu'on

pratiquera selon les règles prescrites à l'occasion des kystes des paupières.

C. *Tumeurs verruqueuses.*

On observe assez souvent sur les paupières, et principalement chez les enfants, de petites saillies allongées, coniques, que l'on connaît sous le nom de *verrues,* ou des tumeurs plus larges, fendillées, quelquefois saignantes, pouvant devenir de mauvaise nature chez les sujets âgés, et qu'on nomme *poireaux.*

Ces tumeurs sont constituées par une hypertrophie du derme et accompagnent quelquefois le *nævus maternus.*

L'excision suffit, dans la majorité des cas, à débarrasser les malades de ces petites tumeurs. Chez ceux qui craindraient cette légère opération, on pourrait avoir recours aux caustiques, et en particulier à une solution concentrée d'acide chromique qui détruit ces végétations cutanées en leur faisant subir un racornissement préalable.

Sichel a décrit une sorte d'affection verruqueuse des paupières et du voisinage qui serait liée à la diathèse lymphatique. Ces verrues, petites, arrondies, lisses, d'une teinte rosée mais peu différente de la peau, à sommet blanchâtre, percé d'un orifice, seraient disposées par groupes de huit à vingt. Sans nier l'existence de ces verrues multiples, nous ignorons quels rapports elles peuvent avoir avec le tempérament lymphatique.

ARTICLE III.

VICES DE CONFORMATION ET DIFFORMITÉS DES PAUPIÈRES.

1° Absence des paupières.

L'absence des paupières peut être congénitale ou accidentelle. Dans le premier cas, cette lésion ne se montre guère que chez des monstres et coexiste avec d'autres vices de conformation de la face; dans le second cas, l'absence des paupières est le plus souvent la conséquence de brûlures ou d'affections charbonneuses.

Quand les paupières ont été détruites, on voit assez souvent les téguments du voisinage, attirés à la surface de l'œil, former un léger repli, insuffisant pour protéger le globe oculaire, qui reste plus ou moins à découvert.

Quelle que soit la cause de la destruction des paupières, les conséquences en sont également fâcheuses. L'œil, complétement exposé à l'action de l'air, ne tarde pas à s'enflammer, et l'on observe une kératoconjonctivite chronique, des ulcères de la cornée suivies parfois de perforations ou d'opacités qui amènent la cécité.

On ne peut remédier à l'absence des paupières que par la blépharoplastie, opération sur laquelle nous reviendrons plus loin à l'occasion de l'*ectropion.*

2° Épicanthus.

On désigne sous ce nom une affection de l'œil constituée par la présence d'un repli semi-lunaire de la peau recouvrant plus ou moins la commissure interne ou la commissure externe des paupières et la partie correspondante du globe oculaire. Suivant le siége de la difformité, on distingue l'épicanthus en *interne* et *externe*. C'est une affection rare dont la première description a été faite par Schoen en 1828 (1). Von Ammon (2) lui consacra, en 1831, un mémoire important; mais le travail le plus récent et le plus complet sur l'épicanthus est dû à Sichel (3).

a. Épicanthus interne. — C'est la variété la plus commune. Le repli cutané qui recouvre plus ou moins l'angle interne de l'œil a la forme d'un croissant; l'une de ses faces regarde en avant et l'autre en arrière; son bord falciforme est aminci et regarde en dehors; les deux extrémités se continuent avec la peau des paupières.

L'épicanthus est parfois fort peu marqué; mais, dans quelques cas, on l'a vu s'étendre jusqu'au point de recouvrir le bord de la cornée. Rarement unilatéral, l'épicanthus est le plus souvent double et généralement inégal des deux côtés.

Les individus chez lesquels existe ce vice de conformation ont une expression étrange de la physionomie qui rappelle les types de la race mongole. Leur nez est aplati et large à la racine; en pinçant transversalement la peau du nez au niveau de l'épicanthus, il est facile de faire disparaître la difformité. Si l'épicanthus est très-développé, il peut gêner la vision lorsque l'œil se dirige vers son côté interne. Le cul-de-sac formé par le repli des téguments se remplit quelquefois d'un dépôt sébacé, dont le séjour peut amener des excoriations de la peau. Ce sont là les seuls accidents qui résultent de cette anomalie.

L'épicanthus est quelquefois héréditaire. On a observé une sorte d'épicanthus accidentel à la suite d'ophthalmies scrofuleuses, d'un blépharospasme, d'une ophthalmie purulente ou de cicatrices vicieuses.

b. Épicanthus externe. — Cette variété d'épicanthus est établie sur deux observations, l'une recueillie par Sichel, l'autre par Chevillon (4). Le malade de Sichel avait, outre une amblyopie de l'œil droit et une amaurose incomplète de l'œil gauche, une disposition singulière des commissures externes, surtout à gauche. En effet, la commissure de ce côté était entièrement recouverte par un pli valvulaire, en forme de demi-lune, et dirigé verticalement. Ce repli avait plus d'un centimètre de hauteur, et sa forme était celle de l'épicanthus interne. On pouvait faire disparaître la difformité en tirant sur la peau des tempes. Dans le cas de Chevillon, l'épicanthus était aussi externe et double.

(1) *Handb. der pathol. Anatomie des menschl. Auges*, 1828, p. 60.
(2) *Zeitschrift für Ophthalm.*, t. I, p. 533.
(3) *Ann. d'oculistique*, t. XXVI, et t. XXIX, p. 211.
(4) *Ann. d'oculistique*, t. XXIX, p. 285.

TRAITEMENT. — Si l'épicanthus est léger et s'il existe sur un enfant, on doit attendre, car parfois cette difformité disparaît par le développement de la face. En dehors de ces conditions, on ne peut espérer corriger la difformité que par une opération.

Si l'épicanthus est double et d'égal degré de chaque côté, on peut pratiquer avec avantage l'opération conseillée par Ammon et qui consiste dans l'excision d'une portion ovalaire ou ellipsoïde de la peau qui recouvre la racine du nez; on réunit ensuite par la suture les deux lèvres de la plaie. Si l'épicanthus est unilatéral, cette opération n'est plus praticable, il faut se borner à l'excision simple du repli cutané à l'aide de ciseaux courbes; on fait un pansement simple sur la plaie.

Il faudrait agir de même pour l'épicanthus externe; mais, dans les deux cas publiés (Sichel et Chevillon), on n'a point pratiqué d'opération. Sichel conseille dans ce cas de faire l'excision de deux portions verticales et ellipsoïdes de la peau, ayant chacune un peu plus de hauteur et de largeur que le pli épicanthique, et placées sur la ligne de prolongation des deux commissures, à la partie la plus reculée de chaque tempe, assez près de la naissance des cheveux pour que ceux-ci cachent la cicatrice.

3° Coloboma.

On appelle *coloboma des paupières* une fente congénitale ou accidentelle de ces voiles membraneux. Le coloboma congénital est une affection fort rare; on l'observe, selon Mackenzie, plus souvent à la paupière supérieure qu'à l'inférieure; jamais on ne l'a vu simultanément aux deux paupières. La fente est de hauteur variable, ainsi que l'écartement qui existe entre les deux bords de la solution de continuité.

Quand le coloboma est accidentel, ses bords sont recouverts par une cicatrice; mais, dans le coloboma congénital, on y rencontre une muqueuse analogue à celle qui tapisse le bord libre des paupières, et quelquefois on y découvre des poils. La conséquence la plus fâcheuse du coloboma des paupières, c'est l'exposition permanente du globe de l'œil au contact de l'air. Le traitement consiste à aviver et à réunir par la suture les deux bords de la solution de continuité.

4° Blépharophimosis.

On désigne sous ce nom l'étroitesse de l'ouverture limitée par les deux paupières. Le phimosis peut être congénital, ou consécutif à des solutions de continuité ou à des phlegmasies palpébrales. Lorsqu'un œil a été pendant longtemps le siége de quelque ophthalmie, l'ouverture palpébrale correspondante est en général rétrécie; la comparaison des deux yeux permet de constater tout de suite cette différence. On voit quelquefois une étroitesse temporaire de la fente des paupières chez les nouveau-nés gras; le phimosis alors est causé par l'épaisseur des tissus am-

biants. Enfin il y a aussi une diminution plus ou moins grande de l'ouverture palpébrale consécutive à l'atrophie ancienne du globe.

Non-seulement cette affection gêne plus ou moins la vision, mais elle occasionne très-souvent des inflammations de l'œil. Elle est aussi quelquefois une cause de strabisme et d'amblyopie.

TRAITEMENT. — Le phimosis palpébral d'origine inflammatoire peut être combattu avantageusement par quelques frictions légèrement excitantes sur les paupières et par une sorte de gymnastique dans laquelle le patient cherchera à l'aide des doigts et de contractions musculaires répétées à élargir l'ouverture rétrécie des paupières.

Dans le phimosis qui résulte d'une réunion trop étendue de l'angle palpébral externe, on peut songer à pratiquer l'opération d'Ammon, qui consiste à fendre avec prudence l'angle palpébral externe et à placer entre les deux lèvres de la plaie un lambeau conjonctival qui empêche les bords de l'incision de se réunir.

Richet (1) a employé contre cette affection un procédé opératoire qu'il désigne sous le nom d'*anaplastie par bordage*. Ce procédé diffère du précédent en ce que, au lieu de faire une incision simple des téguments, le chirurgien pratique au niveau de la commissure deux incisions ayant la forme d'un V ouvert du côté de l'angle palpébral interne; puis on enlève tous les tissus compris depuis la peau jusqu'à la muqueuse exclusivement, en excisant aussi une certaine portion des fibres orbiculaires. Alors on divise sur la ligne médiane la conjonctive qui reste seule dans le fond du triangle, et avec chaque lambeau on borde les incisions cutanées supérieures et inférieures. La réunion est faite au moyen de serres-fines.

5° Symblépharon.

Le *symblépharon* est l'adhérence anormale de la conjonctive palpébrale et de la conjonctive bulbaire. Cette difformité résulte le plus souvent de lésions traumatiques, et plus spécialement de brûlures de l'œil; elle peut être partielle ou totale, suivant qu'il s'agit d'une simple bride unissant la paupière au globe et laissant libre le cul-de-sac conjonctival, ou suivant que l'adhérence entre la paupière et le globe est complète.

Indépendamment d'une difformité plus ou moins choquante, le symblépharon, qui se complique souvent d'entropion, entraîne des troubles variables dans l'exercice de la vision, suivant la gêne qu'il apporte aux mouvements de l'œil et des paupières, et suivant qu'il recouvre une partie de la cornée.

Le symblépharon est généralement très-difficile à guérir. Lorsqu'il existe une simple bride, la section suffit quelquefois, si le cul-de-sac conjonctival est conservé. Dans le cas contraire, et surtout lorsque l'adhérence est étendue, on peut avoir recours à divers procédés opératoires.

(1) *Bulletin de thérapeutique*, t. XLI, p. 349.

L'un des plus simples est le suivant (voy. fig. 101) : on traverse le symblépharon avec une aiguille courbe, portée aussi profondément que possible et dans la direction du cul-de-sac oculo-palpébral. L'aiguille entraîne un fil de plomb dont les extrémités sont tordues et serrées de temps à autre. Lorsque le trajet du fil de plomb est cicatrisé, on coupe la bride, soit avec des ciseaux, soit en augmentant la constriction du fil.

Fig. 101. — Symblépharon.

Arlt a proposé le procédé suivant (fig. 102) : la bride étant fortement tendue, on passe un fil de soie assez fort à travers la portion du symblépharon la plus voisine de la cornée, puis, coupant au delà du fil et aussi près que possible de la cornée, on dissèque le globe oculaire jusqu'au fond du cul-de-sac conjonctival, de manière à rendre toute sa mobilité à la paupière. Cela fait, les deux extrémités du fil sont armées d'une aiguille qu'on fait passer, de dedans en dehors, à travers la paupière, près de son bord orbitaire. En tirant sur les extrémités du fil, on maintient les adhérences rabattues sur la surface interne de la paupière, et l'on oppose une surface cutanée à la face cruentée du globe. On peut, d'ailleurs, réunir la plaie par quelques points de suture et, lorsque celle-ci est cicatrisée, exciser le lambeau laissé sur la paupière.

Fig. 102. — Symblépharon (procédé de Arlt).

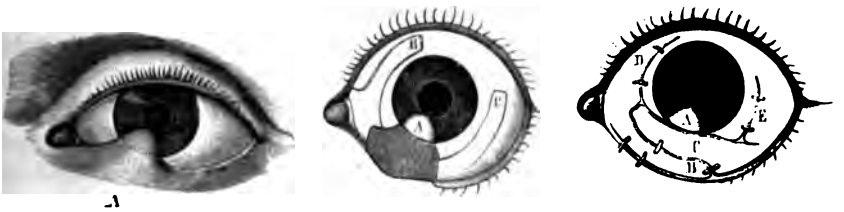

Fig. 103. — Symblépharon (procédé de Teale).

Enfin Teale a décrit un procédé autoplastique très-ingénieux et dont les figures ci-dessus donneront une idée. Il incise l'adhérence, suivant une

ligne correspondante au bord de la cornée A, et dégage complétement la paupière ; puis il taille et dissèque deux lambeaux conjonctivaux B et C, qui sont infléchis et fixés par la suture dans leur nouvelle position. Enfin les plaies laissées par les lambeaux sont réunies par la suture. La portion du symblépharon laissée sur la cornée s'atrophie et finit par disparaître.

6° Trichiasis.

Le *trichiasis* est caractérisé par le changement de direction des cils qui se portent vers le globe oculaire, sans toutefois que le cartilage tarse soit renversé en dedans, ce qui le distingue de l'entropion.

Le trichiasis est plus souvent partiel que général, car il est rare de rencontrer tous les cils dirigés vers le globe oculaire. On a aussi distingué le trichiasis proprement dit du *districhiasis* et du *tristrichiasis*, suivant qu'une, deux ou trois rangées de cils sont déviées. Les poils qui viennent irriter l'œil ne prennent pas toujours naissance sur le bord libre de la paupière ; on les a vus naître quelquefois de la caroncule lacrymale, et plus rarement encore de la conjonctive.

Les bulbes ciliaires peuvent se déplacer d'une façon telle que les cils poussent en se dirigeant vers la surface de l'œil. Quelquefois la cause de ce déplacement est inconnue ; mais, dans d'autres cas, on peut la rattacher à l'inflammation ou à des rétractions cicatricielles.

Warlomont et Testelin attribuent la cause du districhiasis à une altération des fibres de l'orbiculaire des paupières qui, venant se fixer sur les bulbes des poils, imprimeraient aux cils une direction vicieuse.

Enfin, lorsque aucune cause apparente ne semble avoir précédé cette affection, Vidal (de Cassis) et Quadri admettent que les bulbes restés pendant longtemps dans un état embryonnaire ont pris à un moment donné un développement rapide et une direction vicieuse. Les recherches microscopiques de Donders semblent confirmer cette manière de voir.

Les symptômes sont ceux de l'entropion, et si le nombre des cils déviés est considérable, il peut en résulter des altérations profondes de l'œil. Si, au contraire, cette déviation n'existe que sur certains points, tout peut se borner à de la gêne, de la démangeaison ; mais dans les cas ordinaires, le frottement des cils contre la cornée produit une kérato-conjonctivite chronique.

Quoique le diagnostic du trichiasis soit en général facile, toutefois cette affection est souvent méconnue, car on oublie de rechercher les cils déviés ou anomalement situés. On devra quelquefois s'aider d'une loupe pour arriver plus facilement au diagnostic.

Traitement. — Le trichiasis est une affection très-rebelle. Dans les divers procédés de traitement qui lui sont applicables, on se propose soit de détruire les cils déviés, soit de modifier leur direction, en s'attaquant aux cils, aux bulbes ou à la peau de la paupière.

On a cherché d'abord à redresser les cils déviés en les collant aux cils

sains, et tout récemment le collodion a été proposé dans ce but. Rhazès voulait qu'on les frisât, et Anagnostakis, renouvelant cette antique pratique, vient de faire construire à cet effet un instrument spécial. Ce mode de traitement, assez minutieux du reste, paraît avoir fourni quelques bons résultats, mais il est peu sûr.

On a cru mieux réussir en enlevant les cils, soit par l'arrachement, soit par l'action des épilatoires.

L'arrachement est un mode de traitement simple et facile à exécuter, mais la régénération du cil suit de près l'opération.

L'épilation avec la pâte de sulfure sulfuré de calcium, préconisée par Duval, d'Argentan (1), est encore une cure palliative.

On a également conseillé de redresser les bulbes ou de les détruire. Malgaigne a proposé de redresser les bulbes en cernant la portion de peau qui recouvre ceux-ci par deux incisions verticales, en décollant les bulbes du cartilage tarse et maintenant ces bulbes renversés en dehors à l'aide de quelques serres-fines. Cette opération n'a point été pratiquée.

La destruction des bulbes par la cautérisation ou par l'excision est préférée par les chirurgiens.

Pour la cautérisation, on s'est servi de diverses manières du cautère actuel; mais à cause de la difficulté d'application, on a donné la préférence aux caustiques, et en particulier à la potasse taillée en crayons qu'on applique dans la direction des bulbes jusqu'à ce qu'ils aient été détruits. Il est toujours à craindre que le caustique ne fuse dans l'œil.

L'extirpation des bulbes par le bistouri a été pratiquée par Vacca-Berlinghieri. Après avoir tracé avec de l'encre la place qu'occupent les bulbes dont les cils sont déviés, ce chirurgien pratique deux incisions verticales qui commencent à 3 millimètres du bord palpébral et s'y terminent. On réunit ces deux incisions par une incision transversale qui ne va pas au delà de la peau. On dissèque le lambeau circonscrit par ces trois incisions, et les bulbes des cils mis à nu sont tour à tour enlevés; après quoi on réapplique le lambeau cutané sur la place qu'occupaient ces cils.

Mais ces divers procédés, d'une exécution longue et délicate, ne donnent que des résultats imparfaits et incertains. Aussi a-t-on imaginé de nos jours d'autres opérations plus radicales, destinées les unes à enlever complétement le champ d'implantation des cils, les autres à déplacer le bord palpébral de façon à donner aux cils une direction favorable.

L'opération de Flarer (2), qui a pour but d'enlever le champ d'implantation des cils, se compose de trois temps; dans le premier, on divise, à partir du bord libre de la paupière, l'épaisseur de ce voile en deux parties, l'une postérieure, l'autre antérieure qui comprend toute la rangée des cils et les follicules pileux. Il suffit de circonscrire sur cette

(1) *Ann. d'oculistique*, t. XXI, p. 155.

(2) Zanerini, *Dissert. supra trichiasis*. Paris, 1829.

moitié de la paupière, à l'aide d'incisions convenables, une bandelette cutanée pour enlever la totalité ou seulement une partie de la rangée des bulbes, suivant que le trichiasis est complet ou incomplet.

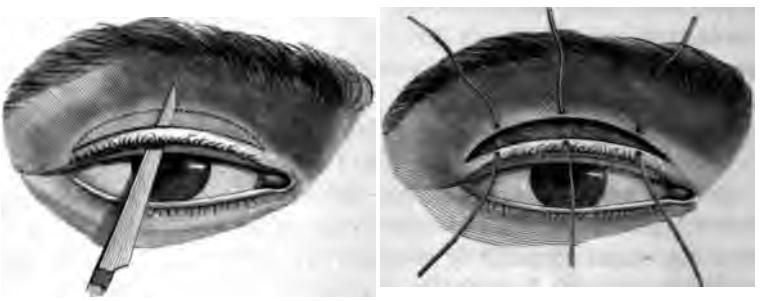

Fig. 104. — Opération pour le trichiasis (procédé de Arlt).

Ce procédé présente le grand inconvénient de faire disparaître à jamais les cils. Aussi doit-on préférer les opérations qui ont pour effet de déplacer le bord palpébral, de manière à redresser les cils déviés.

On peut obtenir ce résultat, soit en excisant un petit lambeau de peau au voisinage du bord ciliaire, soit en formant sur la peau, à l'aide de ligatures, un pli parallèle à ce bord. Ces procédés, qui agissent sur la direction des cils par suite de la rétraction consécutive de la paupière, laissent après eux des cicatrices.

L'opération suivante, imaginée par Arlt (1), est susceptible de fournir de meilleurs résultats.

Une première incision est faite, comme dans l'opération précédente, entre les cils et les orifices des glandes de Meibomius (fig. 104). Le couteau à cataracte dont on se sert est enfoncé à une profondeur de 3 millimètres 1/2, on le fait ressortir par la peau et on le conduit ainsi d'un angle à l'autre de la paupière. La petite bande de peau qui porte les cils, ainsi séparée, ne tient au reste de la paupière que par ses deux extrémités.

Fig. 105. — Trichiasis (procédé d'Anagnostakis).

Une seconde incision est pratiquée à quelques millimètres de la première avec laquelle elle se réunit aux deux extrémités. Le petit lambeau de téguments, compris entre les deux incisions, affectant la forme d'un croissant, est enlevé, et les deux lèvres de la plaie sont réunies par deux ou trois points de suture.

(1) *Prager med. Vierteljahrsschrift*, 1845, t. VIII.

Enfin, Anagnostakis (1) a décrit un procédé qui me paraît offrir sur les autres opérations le mérite d'une plus grande simplicité et dont les résultats m'ont toujours semblé très-satisfaisants.

La paupière étant soutenue sur une plaque d'écaille appropriée, une incision est faite parallèlement au bord ciliaire et à 3 millimètres au-dessus de ce bord (fig. 105). La lèvre supérieure de la plaie étant attirée en haut, le chirurgien saisit avec une pince la couche musculaire de l'orbiculaire située au-dessus du cartilage tarse et l'excise dans toute son épaisseur. Puis trois ou quatre fils de soie sont passés par la lèvre inférieure de la plaie cutanée et par la couche fibro-celluleuse qui recouvre la cartilage tarse dans le point où les fibres musculaires ont été enlevées. En nouant ces fils ensemble, le lambeau inférieur, comprenant la peau et la couche de fibres musculaires attachées aux tarses, se renverse en haut et attire dans le même sens le bord ciliaire.

7° Entropion.

L'*entropion* est le renversement en dedans du bord libre des paupières.

Les causes les plus fréquentes de cette affection sont les plaies, les brûlures de la conjonctive ou les inflammations aiguës qui amènent un boursouflement considérable du tissu cellulaire et des contractions réitérées de l'orbiculaire qui font basculer le cartilage tarse; enfin, à la suite des inflammations palpébrales on observe des rétractions fibreuses ou des ulcérations qui, en se cicatrisant, produisent l'entropion.

L'entropion, plus commun à la paupière inférieure qu'à la supérieure, peut exister à divers degrés, depuis la légère inflexion en dedans jusqu'au renversement total du cartilage tarse. Dans le premier degré, le cartilage tarse prend une direction horizontale, et dans le dernier, il est tout à fait renversé avec les cils dans le cul-de-sac de la conjonctive.

L'entropion s'annonce par une sensation douloureuse à la surface de l'œil, comme celle qui naîtrait de la présence d'un corps étranger. Les cils, en frottant contre la cornée, l'irritent, l'enflamment et y produisent consécutivement toutes les altérations de la kératite ulcéreuse.

L'entropion qui survient brusquement à la suite de quelque inflammation aiguë de la conjonctive disparaît souvent avec promptitude. L'entropion chronique, au contraire, persiste indéfiniment, mais avec des intermittences qui tiennent à des circonstances variables, telles que la température, la fatigue, etc., etc. C'est, en somme, une affection sérieuse qui finit souvent par compromettre gravement la vision.

Traitement. — L'entropion aigu peut être combattu par tous les moyens antiphlogistiques et révulsifs qu'on emploie dans le traitement des ophthalmies. A ces moyens, il faut joindre un redressement mécanique des cils.

(1) *Ann. d'oculistique*, t. XXXVIII, p. 5.

moitié de la paupière, à l'aide d'incisions convenables, une bandelette cutanée pour enlever la totalité ou seulement une partie de la rangée des bulbes, suivant que le trichiasis est complet ou incomplet.

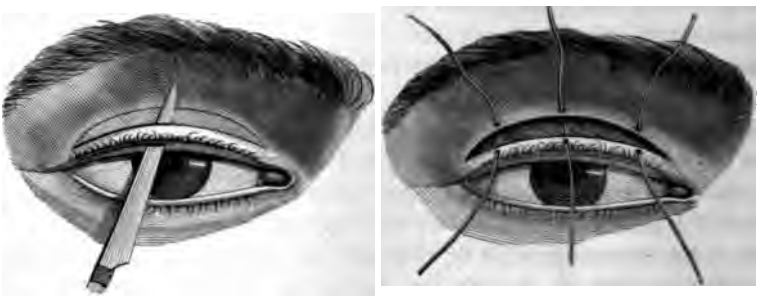

FIG. 104. — Opération pour le trichiasis (procédé de Arlt).

Ce procédé présente le grand inconvénient de faire disparaître à jamais les cils. Aussi doit-on préférer les opérations qui ont pour effet de déplacer le bord palpébral, de manière à redresser les cils déviés.

On peut obtenir ce résultat, soit en excisant un petit lambeau de peau au voisinage du bord ciliaire, soit en formant sur la peau, à l'aide de ligatures, un pli parallèle à ce bord. Ces procédés, qui agissent sur la direction des cils par suite de la rétraction consécutive de la paupière, laissent après eux des cicatrices.

L'opération suivante, imaginée par Arlt (1), est susceptible de fournir de meilleurs résultats.

Une première incision est faite, comme dans l'opération précédente, entre les cils et les orifices des glandes de Meibomius (fig. 104). Le couteau à cataracte dont on se sert est enfoncé à une profondeur de 3 millimètres 1/2, on le fait ressortir par la peau et on le conduit ainsi d'un angle à l'autre de la paupière. La petite bande de peau qui porte les cils, ainsi séparée, ne tient au reste de la paupière que par ses deux extrémités.

FIG. 105. — Trichiasis (procédé d'Anagnostakis).

Une seconde incision est pratiquée à quelques millimètres de la première avec laquelle elle se réunit aux deux extrémités. Le petit lambeau de téguments, compris entre les deux incisions, affectant la forme d'un croissant, est enlevé, et les deux lèvres de la plaie sont réunies par deux ou trois points de suture.

(1) *Prager med. Vierteljahrsschrift*, 1845, t. VIII.

Enfin, Anagnostakis (1) a décrit un procédé qui me paraît offrir sur les autres opérations le mérite d'une plus grande simplicité et dont les résultats m'ont toujours semblé très-satisfaisants.

La paupière étant soutenue sur une plaque d'écaille appropriée, une incision est faite parallèlement au bord ciliaire et à 3 millimètres au-dessus de ce bord (fig. 105). La lèvre supérieure de la plaie étant attirée en haut, le chirurgien saisit avec une pince la couche musculaire de l'orbiculaire située au-dessus du cartilage tarse et l'excise dans toute son épaisseur. Puis trois ou quatre fils de soie sont passés par la lèvre inférieure de la plaie cutanée et par la couche fibro-celluleuse qui recouvre la cartilage tarse dans le point où les fibres musculaires ont été enlevées. En nouant ces fils ensemble, le lambeau inférieur, comprenant la peau et la couche de fibres musculaires attachées aux tarses, se renverse en haut et attire dans le même sens le bord ciliaire.

7° Entropion.

L'*entropion* est le renversement en dedans du bord libre des paupières.

Les causes les plus fréquentes de cette affection sont les plaies, les brûlures de la conjonctive ou les inflammations aiguës qui amènent un boursouflement considérable du tissu cellulaire et des contractions réitérées de l'orbiculaire qui font basculer le cartilage tarse; enfin, à la suite des inflammations palpébrales on observe des rétractions fibreuses ou des ulcérations qui, en se cicatrisant, produisent l'entropion.

L'entropion, plus commun à la paupière inférieure qu'à la supérieure, peut exister à divers degrés, depuis la légère inflexion en dedans jusqu'au renversement total du cartilage tarse. Dans le premier degré, le cartilage tarse prend une direction horizontale, et dans le dernier, il est tout à fait renversé avec les cils dans le cul-de-sac de la conjonctive.

L'entropion s'annonce par une sensation douloureuse à la surface de l'œil, comme celle qui naîtrait de la présence d'un corps étranger. Les cils, en frottant contre la cornée, l'irritent, l'enflamment et y produisent consécutivement toutes les altérations de la kératite ulcéreuse.

L'entropion qui survient brusquement à la suite de quelque inflammation aiguë de la conjonctive disparaît souvent avec promptitude. L'entropion chronique, au contraire, persiste indéfiniment, mais avec des intermittences qui tiennent à des circonstances variables, telles que la température, la fatigue, etc., etc. C'est, en somme, une affection sérieuse qui finit souvent par compromettre gravement la vision.

Traitement. — L'entropion aigu peut être combattu par tous les moyens antiphlogistiques et révulsifs qu'on emploie dans le traitement des ophthalmies. A ces moyens, il faut joindre un redressement mécanique des cils.

(1) *Ann. d'oculistique*, t. XXXVIII, p. 5.

Le traitement chirurgical de l'entropion comprend un grand nombre de procédés opératoires qui ont pour but : a, *de raccourcir les téguments;* b, *d'allonger la paupière;* c, *d'exciser le cartilage tarse ou le bord libre de la paupière;* d, *de s'opposer au spasme musculaire qui favorise l'entropion.*

a. On a essayé de combattre la laxité des téguments à l'aide de bandelettes agglutinatives, et plus récemment on a proposé de redresser la paupière par des applications de collodion. Le pouvoir rétractile de cet agent peut avoir une action utile dans les cas d'entropion léger.

La *suture,* employée depuis Hippocrate, se pratiquait en passant une anse de fil à travers la peau de la paupière, à la plus grande distance possible du bord palpébral et une seconde anse au voisinage de ce bord. Les deux anses serrées de manière à former un pli, on laissait la ligature jusqu'à ce qu'elle tombât d'elle-même.

Les serres-fines, que M. Goyrand a proposé de substituer à la suture, s'appliquent en comprenant entre leurs mors un pli de la peau assez étendu pour redresser la paupière. On les laisse en place pendant trente-six ou quarante-huit heures, puis on les enlève pour les placer de nouveau tout à côté, afin d'éviter l'ulcération des téguments. On continue de la sorte pendant six ou huit jours.

Cette compression non ulcérative a pour but de déterminer l'inflammation du tissu cellulaire sous-cutané, et sa rétraction favorable au redressement de la paupière. On peut en rapprocher un moyen proposé par Flarer, et qui consiste à passer dans l'épaisseur de la paupière un fil qu'on enlève dès que la suppuration est établie.

J'indiquerai encore la *cautérisation* de la face cutanée des paupières, soit avec le fer rouge (Delpech), soit avec des caustiques liquides, comme Quadri le conseille. Cet oculiste passe transversalement sur la paupière un petit pinceau d'amiante imbibé d'acide sulfurique, et après deux ou trois cautérisations semblables l'eschare est assez étendue pour qu'après sa chute la rétraction cicatricielle suffise à redresser la paupière.

L'*excision* des téguments en excès, méthode plus radicale et plus sûre que les précédentes, a été pratiquée de plusieurs façons.

On saisit avec des pinces un pli de peau suffisant pour redresser la paupière et on l'excise avec des ciseaux. Cela fait, on applique quelques points de suture entrecoupée ou des serres-fines. Velpeau conseille de passer les points de suture sur la base du repli cutané avant d'en faire l'excision, et cette modification abrége l'opération.

Janson (de Lyon) a proposé de faire une excision verticale des téguments, et Lisfranc avait adopté cette opération. Le procédé opératoire consiste à saisir entre des pinces au milieu de la paupière un pli vertical qui va jusqu'au bord libre. On l'excise et l'on réunit comme dans l'opération précédente.

Plus récemment, de Graefe a recommandé le procédé suivant (fig. 106) : on pratique à 3 millimètres du bord libre une incision parallèle à ce dernier, puis on circonscrit, à l'aide de deux autres incisions courbes, un

lambeau triangulaire, dont l'étendue est proportionnée au relâchement des parties. Le lambeau est enlevé, et en disséquant les bords latéraux de la plaie, on les rapproche et on les réunit par quelques points de suture.

Enfin on a proposé d'exciser deux plis, l'un transversal, l'autre vertical, et Carron du Villards paraît dans un cas s'être bien trouvé de l'excision de plusieurs plis verticaux sur le rebord de la paupière.

b. L'entropion, qui reconnaît pour cause une déformation avec épaississement du cartilage tarse, et quelquefois une cicatrice rétractile de la conjonctive, ne peut être guéri qu'en attaquant directement toute l'épaisseur des paupières.

Ware conseille, dans cette variété d'entropion, de faire une incision perpendiculaire à travers toute l'épaisseur de la paupière à son extrémité temporale ou dans sa partie moyenne. On joint quelquefois à cette incision l'excision d'un pli des téguments. Cette section perpendiculaire de la paupière est immédiatement suivie d'une séparation des bords de la plaie qui représente assez bien la forme d'un V à base dirigée vers le bord ciliaire. Cette plaie se comble peu à peu par des bourgeons charnus.

FIG. 106. — Entropion (procédé de de Graefe).

C'est au même genre d'opérations qu'il faut rapporter celle de Crampton. S'il s'agit de la paupière supérieure, on fait dans toute son épaisseur deux incisions verticales, l'une près de l'angle interne, l'autre près de l'angle externe. La première incision doit être faite un peu en dehors du point lacrymal dont on aura soin d'éviter la blessure.

La paupière devenue libre, on enlève près de son bord ciliaire un pli transversal de la peau et l'on réunit par deux points de suture les bords de cette incision. On laisse longs les fils qui forment ces sutures, puis on renverse la paupière et on la maintient dans cette position à l'aide des fils qu'on fixe sur le front avec quelques bandelettes de diachylon. Les incisions perpendiculaires ne peuvent pas se réunir par première intention et ne se cicatrisent que par l'organisation de bourgeons charnus. Lorsqu'on a enlevé les ligatures, la paupière revient peu à peu à sa position naturelle par la cicatrisation des plaies longitudinales.

Wharton Jones a un peu modifié l'opération de Crampton : dans un cas d'entropion de la paupière inférieure dû à une rétraction transversale du tarse, il fit une incision verticale à travers toute l'épaisseur de la paupière et près de l'angle externe ; il excisa un pli transversal de la peau, puis il renversa la paupière en fixant sur la joue l'extrémité du fil de la suture qui réunissait les bords de la plaie formée par l'excision du pli cutané.

Dans bien des cas d'entropion, les procédés opératoires que nous avons indiqués pour guérir le blépharophimosis seront un excellent moyen pour redresser les paupières, en même temps qu'ils agrandiront la fente palpébrale, souvent rétrécie dans cette affection.

c. Dans les cas d'entropion invétéré, quand les opérations que je viens de décrire ne réussissent pas, il faut avoir recours, soit à l'extirpation des bulbes ciliaires comme dans le trichiasis, soit à l'extirpation du cartilage tarse ou à l'excision du bord libre.

On peut enlever le cartilage tarse par une incision courbe faite à la peau des paupières, incision dont on dissèque avec soin les bords. L'excision d'une certaine portion du bord libre nous paraît préférable, et dans ce cas la paupière inférieure supplée au vide laissée par la perte de substance.

d. Enfin, dans l'entropion dû à une contracture du muscle orbiculaire, on a attaqué soit le tendon de ce muscle, soit ce muscle lui-même.

L'incision du ligament palpébral externe, conseillée par Wardrop, n'est point entrée dans la pratique. On a plutôt songé à couper le corps du muscle.

H. Key, en 1825, mit à nu, par une incision, les fibres du muscle les plus rapprochées du bord palpébral, en excisa une certaine partie et guérit complétement son malade. On doit se demander si c'est à la section du muscle qu'il faut véritablement rattacher cette guérison.

On a voulu aussi couper le muscle orbiculaire par la méthode sous-cutanée. Voici comment Cunier conseille d'agir. On tend d'abord les paupières, soit avec les doigts, soit avec des pinces. Cela fait, on pratique une ponction à la peau au voisinage du rebord orbitaire au milieu de la paupière; puis par l'ouverture de cette ponction on glisse un ténotome mousse, jusqu'au bord libre. Après avoir retourné le tranchant de l'instrument vers la peau, on le retire en coupant ainsi toutes les fibres du muscle orbiculaire.

On a proposé aussi de couper le muscle de la peau vers la conjonctive; mais le défaut de résistance qu'éprouve l'instrument doit nuire beaucoup au succès de l'opération.

Si l'on se décidait à pratiquer cette myotomie, il faudrait couper tour à tour le faisceau supérieur et le faisceau inférieur de l'orbiculaire; mais je crois qu'on a peu de chose à attendre d'un semblable procédé opératoire.

8° Ectropion.

L'ectropion est le renversement des paupières en dehors; on l'observe tantôt isolément à la paupière inférieure et à la paupière supérieure, tantôt aux deux paupières à la fois.

A. *Ectropion de la paupière inférieure.*

Au point de vue étiologique, on peut distinguer trois variétés d'ectro-

pion : 1° l'*ectropion inflammatoire;* 2° l'*ectropion paralytique;* 3° l'*ectropion cicatriciel.*

L'ectropion résulte souvent de quelque inflammation chronique de la conjonctive. La peau de la paupière et de la joue s'excorie et se rétracte au contact des liquides qui s'écoulent, en même temps que la conjonctive devient épaisse et sarcomateuse et que le cartilage tarse se relâche. Chez les vieillards, le relâchement du cartilage tarse et l'état fongueux de la conjonctive agissent plus que la rétraction de la peau pour donner naissance à l'ectropion. Sous l'influence de ces causes, la paupière bascule, et la contraction du muscle orbiculaire tend à augmenter ce renversement.

Quand le muscle orbiculaire est paralysé, il existe un léger degré d'ectropion. C'est ce qu'il est facile de constater chez les individus atteints de paralysie faciale, et chez quelques vieillards où le muscle orbiculaire n'a plus sa tonicité habituelle. Le spasme de l'orbiculaire, un changement de rapports entre ce muscle et le tarse, la division du tendon, peuvent aussi, d'après Desmarres, produire l'ectropion.

Mais l'ectropion reconnaît le plus souvent pour cause la rétraction cicatricielle; aussi l'observe-t-on fréquemment à la suite de brûlures, de plaies avec perte de substance, de pustules malignes, d'ulcérations varioliques ou autres qui siégent sur la face cutanée de la paupière inférieure.

L'ectropion enfin peut aussi être la conséquence de tumeurs intra et extra-oculaires (phlegmons, cancers de l'œil, staphylomes, tumeurs diverses de l'orbite); mais cette variété est peu importante et n'est, en somme, qu'un épiphénomène des affections précitées.

L'ectropion se reconnaît facilement à la déformation de la paupière, dont le bord libre est plus ou moins porté en avant. Quand l'ectropion est un peu prononcé, il s'accompagne d'un écoulement des larmes, qui, d'une part, ne sont plus retenues et, de l'autre, sont plus abondamment sécrétées à cause de l'exposition permanente de l'œil à l'air. D'ailleurs, les symptômes varient suivant le degré de l'ectropion et la sensibilité de l'œil. Cet organe, soumis à l'action de l'air, rougit peu à peu, la conjonctive et la cornée s'enflamment. L'ulcération de la cornée et l'inflammation totale de l'œil peuvent être la conséquence fatale de ce renversement de la paupière. Aussi le pronostic de cette affection ne manque pas de gravité.

TRAITEMENT. — Le traitement devra varier suivant la cause qui aura donné lieu à l'ectropion.

Dans l'*ectropion inflammatoire,* on aura recours aux divers moyens thérapeutiques propres à combattre la phlegmasie chronique de la conjonctive (émollients, cautérisations, excisions, etc.). Quand la muqueuse oculaire s'est déjà affaissée, on peut appliquer quelque bandage unissant des paupières sur lesquelles on pratique aussi la compression.

L'*ectropion paralytique,* dû au défaut d'action du muscle orbiculaire des paupières, exige l'emploi des moyens propres à ramener la con-

tractilité musculaire (électricité, injections sous-cutanées); mais ce moyens échouent le plus souvent dans les cas invétérés, et il devient n cessaire d'avoir recours à l'une des opérations dont nous allons parler.

L'*ectropion cicatriciel* a inspiré un très-grand nombre de procédés opé ratoires, que nous allons rapidement passer en revue.

On rattache à cinq indications principales ces divers procédés, selon qu'on se propose : 1° *de raccourcir la conjonctive ;* 2° *d'allonger la peau ;* 3° *de redresser le cartilage tarse ;* 4° *de raccourcir le cartilage tarse et le bord palpébral ;* 5° *d'exciser les adhérences cicatricielles.*

1° On a cherché à raccourcir la conjonctive en la cautérisant ou en l'excisant; le cautère actuel, l'acide sulfurique, le nitrate acide de mercure, ont été tour à tour proposés; mais le voisinage de l'œil rend cette méthode dangereuse; aussi donne-t-on la préférence à l'excision.

Si la conjonctive n'est point trop ramollie, on la saisit aux deux extrémités de son diamètre transversal avec des pinces, et l'on excise la partie soulevée avec des ciseaux courbes. Si la muqueuse cède facilement sous les mors des pinces, on pratique l'excision avec le bistouri.

2° Dans le but d'allonger la peau de la paupière, on s'est servi d'abord des agglutinatifs, mais sans succès, et l'on a dû avoir recours à des moyens chirurgicaux plus puissants, parmi lesquels il faut d'abord placer les incisions.

Celse conseille de pratiquer à la paupière une incision courbe à concavité inférieure. Les lèvres de la plaies étant disséquées et écartées, on panse à plat, dans l'espoir d'obtenir une cicatrice large. Ce procédé reste le plus souvent impuissant; la cicatrice reproduit la difformité. On a cherché à combattre cette rétraction consécutive en pratiquant la suture des paupières. Dans ce cas, après avoir divisé par une incision transversale les téguments qu'on écarte pour rendre à la paupière sa longueur, on avive le bord libre des deux paupières supérieure et inférieure. L'avivement doit porter sur l'arête postérieure de ce bord. Cela fait, on pratique la réunion par trois ou quatre points de suture, en laissant aux angles un espace suffisant pour l'écoulement des larmes. Les paupières ainsi closes sont laissées en place pendant un temps variable, mais qui doit dépasser de plusieurs mois la cicatrisation de la plaie; on espère ainsi vaincre la rétraction cicatricielle. Lorsqu'au bout de douze à quinze mois on sépare les paupières, on doit le faire peu à peu en incisant la cicatrice sur de petits points à la fois.

Ce procédé très-ingénieux a réussi dans certains cas d'ectropion léger; mais il a échoué dans ceux où la rétraction cicatricielle était considérable.

Bonnet a modifié l'opération de Celse en conseillant de réunir en haut l'incision faite en travers. La peau incisée transversalement, on relève avec aisance le bord libre de la paupière, et l'on donne ainsi à la plaie une forme losangique. On réunit par la suture les bords externe et interne du losange; la paupière rétrécie en travers se redresse.

Mais dès qu'il s'agit d'un entropion assez prononcé, on ne doit plus

songer aux procédés dont nous venons de parler, et, c'est à la blépharoplastie qu'il faut avoir recours pour allonger les téguments. Cette opération, dans les cas d'ectropion cicatriciel, même très-prononcé, offre d'assez grandes chances de succès. L'intégrité du bord libre de la paupière et la persistance habituelle du cartilage tarse sont deux conditions très-favorables au succès de l'autoplastie palpébrale.

Les différents procédés de blépharoplastie peuvent être rattachés à deux grandes méthodes, connues sous les noms de *méthode française* et de *méthode indienne*.

C'est à la méthode autoplastique française ou par glissement qu'il faut rapporter un procédé conseillé par W. Jones pour rendre aux paupières l'étendue qu'elles ont perdue. On pratique (fig. 107) deux incisions partant de chaque commissure et se réunissant en V, à 1 centimètre au-dessous du bord de la paupière; on décolle et l'on relève le lambeau qui résulte de cette double incision, et l'on constitue de la sorte une plaie

Fig. 107. — Ectropion (procédé de W. Jones).

en Y. On réunit, à l'aide de la suture entortillée, la branche verticale de cet Y et, par quelques points de suture entrecoupée, ses deux branches obliques. Sanson, Bérard, Velpeau, qui ont mis en pratique ce procédé, en ont obtenu de remarquables résultats.

Nous indiquerons encore le procédé de Dieffenbach qui se pratique de la manière suivante (fig. 108). On circonscrit au-dessous de la paupière inférieure un lambeau triangulaire qu'on excise. De chaque côté de la base du triangle, on pratique une incision oblique qui permet de disséquer les angles supérieurs et les bords latéraux et de les réunir.

Dans les cas d'ectropion considérable, la paupière inférieure ne peut être convenablement restaurée que par un procédé de blépharoplastie appartenant à la méthode indienne. Ce procédé consiste à tailler sur la tempe ou sur la région malaire un lambeau cutané qu'on fait tourner de façon à l'amener entre les deux lèvres d'une incision pratiquée au niveau de la cicatrice, cause de l'ectropion.

Mais d'abord faut-il conserver ou enlever cette cicatrice? Les opinions

sont partagées à cet égard. Si cette cicatrice est transversale et peu épaisse, il n'y a aucun inconvénient à la conserver; car on ménage ainsi une certaine quantité de peau, et l'on sait, d'autre part, que les cicatrices se prêtent très-bien à la réunion immédiate. Si la cicatrice était très-dure, rugueuse, saillante, il ne faudrait pas hésiter à l'enlever.

Fig. 108. — Blépharoplastie (procédé de Dieffenbach).

Nous supposerons un cas simple, un ectropion produit par une cicatrice transversale et facile à conserver. On pratique d'abord une incision parallèle au bord libre, et entre celui-ci et la cicatrice; cette incision doit être faite de façon à permettre un écartement très-notable des deux bords de la plaie. Dans la lèvre supérieure, on trouve en général le cartilage tarse assez bien conservé.

Le chirurgien, en écartant les deux bords de l'incision, établit une perte de substance qu'il faut réparer à l'aide d'un lambeau pris, soit à la tempe, soit sur la région malaire. On aura soin de tailler ce lambeau de telle sorte qu'il représente exactement la forme de la perte de substance; seulement, il est nécessaire que ses divers diamètres soient plus considérables que ceux de la solution de continuité. Le pédicule du lambeau doit correspondre à l'extrémité externe de l'incision transversale des paupières; son axe doit être perpendiculaire à celle-ci ou mieux faire avec elle un angle aigu.

Fig. 109. — Blépharoplastie.

Si nous supposons que le lambeau a été taillé aux dépens de la région malaire (fig. 109), il est facile de le faire pivoter de bas en haut, de façon à l'amener régulièrement entre les deux lèvres de l'incision palpébrale, où on l'assujettit par quelques points très-isolés de suture entrecoupée. Quant à la perte de substance qui résulte de

pression méthodique. Si la muqueuse était trop boursouflée on l'exciserait comme nous l'avons dit précédemment.

La longueur de la paupière supérieure fait qu'elle échappe encore plus que sa congénère à l'ectropion cicatriciel. Mais, dans les cas où existe cette déformation, on aura recours aux procédés d'Adams, de Jones, ou à la blépharoplastie, comme nous l'avons indiqué plus haut.

Guthrie, dans un cas de double ectropion supérieur où les cils renversés étaient en contact avec l'arcade surcilière, où la conjonctive palpébrale était rouge et boursouflée avec des cornées à peu près complétement opaques, chercha à obtenir une chute de la paupière en coupant les tissus jusqu'au releveur de la paupière. Il divisa d'abord la peau, puis, en écartant la plaie, il coupa les muscles orbiculaire et releveur de la paupière ; il réduisit ensuite la paupière en renversant le tarse et la ramena sur l'œil qu'elle recouvrait. Cette plaie profonde fut abandonnée à elle-même et après la cicatrisation la paupière resta abaissée devant l'œil, mais le malade ne pouvait la relever volontairement qu'avec peine. Si, comme l'observation le signale, le malade pouvait encore distinguer le jour de la nuit et les objets volumineux, il faut avouer que le résultat obtenu est peu satisfaisant (1).

C. *Ectropion double.*

L'ectropion double est toujours d'origine cicatricielle. Il est général ou partiel et, dans ce dernier cas, interne ou externe.

L'ectropion double et externe pourrait être avantageusement combattu par deux incisions en V qui, commençant sur le bord libre des paupières et comprenant en partie la cicatrice, se dirigeraient en dehors et figureraient un >. On devrait pratiquer la réunion par la suture. Cette opération a été exécutée par Walther, de Munich. Pour l'ectropion double et interne il faudrait faire une tarsorraphie interne en commençant l'excision en dedans des points lacrymaux.

L'ectropion double et général exige l'une des opérations que nous avons décrites plus haut, mais quelque soit l'opération qu'on se décide à pratiquer, c'est là qu'on peut user avec de grands avantages de la suture temporaire des paupières. Ainsi, qu'on opère séparément ou en même temps les deux paupières, à l'aide du procédé de Jones ou de tout autre, on réunira les deux paupières par leur bord libre et l'on maintiendra pendant une année environ cette réunion. C'est à cette façon d'agir que Mirault, Guersant et Denonvilliers doivent de remarquables succès.

(1) *Gaz. méd.*, 1837, p. 329.

le lambeau qu'on veut exciser, car en ce point les cicatrices peuvent se cacher dans les plis naturels de cette région.

On commence par pratiquer (fig. 111), en dehors de l'angle externe et très-près de cet angle, trois incisions AB, AD et BD. Le triangle doit être disposé de telle sorte que sa base, longue de 6 à 8 millimètres environ, soit au niveau de la commissure externe; on dissèque le lambeau cutané circonscrit par ces trois incisions et on l'extirpe, puis on divise la commissure temporale par une incision transversale BC qui fait suite à la limite supérieure de la plaie triangulaire; on détache la paupière en dehors, on en resèque le bord ciliaire près de l'angle externe dans une longueur qui équivaut à celle du triangle. Cela fait, l'extrémité du voile est amenée dans ABD, la lèvre saignante du bord libre se mettant en rapport avec AB; l'organe redressé et tendu est enfin fixé dans cet endroit à AB et à AD par la suture entortillée à l'aide d'épingles à insectes.

Fig. 111. — Tarsorraphie (procédé de Dieffenbach).

5° Il existe une variété d'ectropion cicatriciel formé par l'adhérence d'une cicatrice au bord de l'orbite. L'adhérence est parfois limitée à une surface très-peu étendue et les parties voisines sont saines.

Il y a plusieurs procédés pour redresser et mobiliser la paupière renversée et adhérente. Si cette adhérence était étroite, on pourrait essayer avec quelque chance de succès la section sous-cutanée de la bride, en même temps qu'on redresserait mécaniquement la paupière ; on pourrait encore circonscrire par deux incisions la peau adhérente, l'enlever et opérer la réunion. Dans un cas de ce genre, Ammon entoura d'une incision la peau adhérente qu'il laissa fixée à l'os; il décolla tout à l'entour les téguments voisins; la paupière reprit sa liberté et le malade put fermer l'œil. Le chirurgien réferma ensuite la plaie sur l'ancienne cicatrice. Par ce moyen la paupière se trouva allongée, on aperçut à peine la cicatrice et point du tout la dépression qui se voyait au bord de l'orbite. Si l'adhérence était très-étendue on devrait avoir recours à quelques-uns des procédés autoplastiques dont nous avons parlé plus haut.

B. *Ectropion de la paupière supérieure.*

L'ectropion de la paupière supérieure est de beaucoup plus rare que celui de la paupière inférieure.

L'*ectropion inflammatoire* a été observé quelquefois chez des scrofuleux dont on renversait souvent la paupière supérieure dans un but thérapeutique. Il serait facile de combattre cet accident à l'aide d'une com-

pression méthodique. Si la muqueuse était trop boursouflée on l'exciserait comme nous l'avons dit précédemment.

La longueur de la paupière supérieure fait qu'elle échappe encore plus que sa congénère à l'ectropion cicatriciel. Mais, dans les cas où existe cette déformation, on aura recours aux procédés d'Adams, de Jones, ou à la blépharoplastie, comme nous l'avons indiqué plus haut.

Guthrie, dans un cas de double ectropion supérieur où les cils renversés étaient en contact avec l'arcade surcilière, où la conjonctive palpébrale était rouge et boursouflée avec des cornées à peu près complétement opaques, chercha à obtenir une chute de la paupière en coupant les tissus jusqu'au releveur de la paupière. Il divisa d'abord la peau, puis, en écartant la plaie, il coupa les muscles orbiculaire et releveur de la paupière ; il réduisit ensuite la paupière en renversant le tarse et la ramena sur l'œil qu'elle recouvrait. Cette plaie profonde fut abandonnée à elle-même et après la cicatrisation la paupière resta abaissée devant l'œil, mais le malade ne pouvait la relever volontairement qu'avec peine. Si, comme l'observation le signale, le malade pouvait encore distinguer le jour de la nuit et les objets volumineux, il faut avouer que le résultat obtenu est peu satisfaisant (1).

C. *Ectropion double.*

L'ectropion double est toujours d'origine cicatricielle. Il est général ou partiel et, dans ce dernier cas, interne ou externe.

L'ectropion double et externe pourrait être avantageusement combattu par deux incisions en V qui, commençant sur le bord libre des paupières et comprenant en partie la cicatrice, se dirigeraient en dehors et figureraient un >. On devrait pratiquer la réunion par la suture. Cette opération a été exécutée par Walther, de Munich. Pour l'ectropion double et interne il faudrait faire une tarsorraphie interne en commençant l'excision en dedans des points lacrymaux.

L'ectropion double et général, exige l'une des opérations que nous avons décrites plus haut, mais quelque soit l'opération qu'on se décide à pratiquer, c'est là qu'on peut user avec de grands avantages de la suture temporaire des paupières. Ainsi, qu'on opère séparément ou en même temps les deux paupières, à l'aide du procédé de Jones ou de tout autre, on réunira les deux paupières par leur bord libre et l'on maintiendra pendant une année environ cette réunion. C'est à cette façon d'agir que Mirault, Guersant et Denonvilliers doivent de remarquables succès.

(1) *Gaz. méd.*, 1837, p. 329.

4° Chute de la paupière supérieure (blépharoptose, ptosis).

On désigne sous ces noms un abaissement de la paupière supérieure avec impossibilité de la relever. Le ptosis peut être complet ou incomplet. On en distingue encore plusieurs autres variétés, suivant leur origine : 1° le *ptosis par hypertrophie et relâchement des téguments;* 2° le *ptosis traumatique;* 3° le *ptosis paralytique;* 4° enfin le *ptosis congénital.*

1° Le *ptosis par hypertrophie et relâchement des téguments* peut s'observer à la suite d'inflammations prolongées des paupières, surtout lorsque cette phlegmasie a été traitée par une application trop longtemps continuée de topiques émollients. Un œdème souvent tenace se joint au relâchement des téguments et le muscle releveur de la paupière supérieure ne peut plus suffire à l'élévation de ce voile membraneux.

Sichel a distingué sous le nom de *ptosis lipomateux* une espèce de blépharoptose qui peut être rapprochée de la précédente et qui paraît due à un dépôt anomal de tissu cellulo-graisseux dans l'épaisseur des paupières.

Dans le ptosis de la paupière dû au relâchement des téguments ou à l'infiltration séreuse ou graisseuse du tissu cellulaire, si le malade cherche à élever la paupière, on sent avec le doigt la contraction du muscle releveur, mais la paupière ne se soulève pas ou fort peu, l'œil ne s'ouvre que si l'on soulève entre deux doigts un pli de la paupière. L'allongement des téguments est souvent très-notable et leur poids seul peut suffire à faire basculer légèrement le cartilage tarse dont le bord libre vient ainsi se porter en dedans.

Le traitement de cette variété de blépharoptose consiste dans l'ablation d'un pli transversal des téguments de la paupière abaissée. Il faut prendre quelques précautions pour n'exciser ni trop ni trop peu de téguments. On saisit à cet effet un pli de la peau avec une large pince, puis en invitant le malade à ouvrir et à fermer l'œil, on constate si les mouvements s'exécutent librement et complétement. Dans le cas contraire, on augmente ou on diminue l'épaisseur du pli cutané. Quelques tâtonnements conduiront facilement au point convenable. Alors on serre assez fortement la peau qu'on excise avec des ciseaux; on réunit ensuite avec deux serres-fines, qu'on enlève au bout de trente-six heures. La cicatrice, cachée dans les plis naturels des paupières, est à peine visible.

2° Le *ptosis traumatique* a été observé à la suite de plaies de la paupière compliquées de la section du muscle releveur ou de la division du rameau nerveux qui anime ce muscle.

Le résultat immédiat de cette blessure, est l'impossibilité de découvrir volontairement l'œil. Mackenzie a vu la paupière reprendre la faculté de se relever, et ce résultat a sans doute été dû à la réunion des fibres musculaires ou nerveuses qui avaient été divisées.

Si, au bout de quelque temps après l'accident qui a causé le ptosis, on ne voit point les choses revenir à l'état normal, on doit songer à quel-

ques-unes des opérations qui ont été proposées en pareil cas. Hant, de Manchester, a cherché à remplacer l'action du releveur de la paupière par celle du muscle frontal qui sert aussi à agrandir l'ouverture palpébrale. Son procédé consiste à enlever par dissection un pli de la paupière supérieure, mais un pli plus grand que celui dont nous avons parlé plus haut, car l'incision supérieure se fait immédiatement au-dessous du sourcil et s'étend de chaque côté jusqu'au delà des commissures de la paupière. L'incision inférieure doit se rapprocher du bord libre des paupières. Lorsque le lambeau cutané est excisé on réunit les deux bords de la plaie; on peut de la sorte rapprocher le bord libre des paupières de cette portion de la peau du sourcil sur laquelle agit le muscle frontal. Il est à craindre qu'une si large excision de la paupière supérieure n'empêche l'occlusion normale de ces voiles membraneux.

Pour remédier aux conséquences du ptosis traumatique incurable, on a aussi conseillé de pratiquer un coloboma artificiel. La réalisation de ce projet pourrait nuire à l'intégrité de l'œil qui serait de la sorte continuellement exposé à l'air.

3° Le *ptosis paralytique* est dû à une paralysie du releveur de la paupière. Cette paralysie reconnaît des causes variées. On l'a vue succéder à l'action d'un froid brusque, comme dans la paralysie du nerf facial. Dans certains cas rares, la blépharoptose paraît être sous l'influence de la syphilis, et l'on a vu quelques malades guérir par un traitement spécifique. Il y a aussi des ptosis d'origine hystérique; mais les plus graves tiennent à quelque lésion cérébrale.

Le ptosis paralytique s'accompagne quelquefois de la paralysie de tous les muscles de l'œil. Dans d'autres cas plus fréquents le muscle droit externe a conservé son action (*paralysie du moteur oculaire commun*). La persistance d'action du muscle orbiculaire des paupières lorsque le releveur est paralysé contribue à maintenir les paupières closes.

Cette paralysie a souvent un début brusque quand elle succède à l'action du froid; elle arrive lentement, au contraire, si sa source est dans une affection cérébrale.

Les émissions sanguines, le calomel à l'intérieur et le repos de l'organe malade sont indiqués dans les cas où la paralysie est d'origine rhumatismale. Si les accidents ne cèdent pas promptement on aura recours aux vésicatoires promenés autour de l'orbite, aux frictions excitantes et à l'exercice de l'œil. Un traitement spécifique par les mercuriaux et l'iodure de potassium est indiqué dans la paralysie syphilitique.

Fig. 112. — Pince à ptosis.

Mais quand la maladie est restée rebelle à tous les traitements, on a dû songer à rendre aux malades la vision en soulevant artificiellement les paupières. On a imaginé à ce sujet divers instruments dont le plus simple nous paraît être une petite pince à pression continue proposée par Si-

chel. Cette pince est faite d'un morceau de fil d'archal trempé, plié en deux et formant à l'une de ses extrémités un ou deux tours de spirale qui agissent à la façon d'un ressort. Lorsqu'on a introduit entre ses branches un pli de la paupière, celle-ci peut encore soulever la pince. On doit conseiller au malade de retirer de temps en temps cette pince, afin d'éviter les résultats, souvent fâcheux, d'une pression continue. Enfin, dans les cas tout à fait incurables, on peut recourir à l'opération de redressement que nous avons déjà décrite.

4° Le *ptosis congénital*, quelquefois héréditaire, paraît dû tantôt à un défaut d'action du muscle releveur, tantôt à une action exagérée du muscle orbiculaire antagoniste du releveur. Dans ces cas, l'excision d'un pli cutané reste sans effet. Aussi de Graefe a-t-il proposé l'opération suivante qui a pour but de diminuer l'action du muscle orbiculaire. Une incision transversale est pratiquée à 6 millimètres du bord libre de la paupière et s'étend d'une commissure à l'autre. Les lèvres de la plaie sont écartées de manière à mettre à nu les fibres de l'orbiculaire dont on saisit avec des pinces à griffes et dont on excise avec des ciseaux courbes une portion large de 8 à 10 millimètres. On réunit ensuite les lèvres de la plaie par quelques points de suture qui doivent comprendre à la fois la peau et les fibres musculaires.

V. — MALADIES DE LA GLANDE LACRYMALE.

ARTICLE PREMIER.

LÉSIONS TRAUMATIQUES DE LA GLANDE LACRYMALE.

1° Plaies.

La glande lacrymale peut être atteinte dans certaines plaies pénétrantes de l'orbite. Dans un fait rapporté par Larrey (1), à la suite d'un coup de mousquet à l'angle supérieur et externe de l'orbite gauche, une moitié de balle alla se loger dans la glande lacrymale. On enleva cette balle et la glande, le malade guérit et l'œil conserva toute son humidité. Une autre fois, une plaie de la paupière supérieure se compliqua de prolapsus de la glande lacrymale, celle-ci fut réduite et la guérison s'opéra promptement (2).

Les plaies de la glande lacrymale ne paraissent pas avoir été suivies de la production de fistules, comme on l'observe à la suite des lésions d'autres glandes, de la parotide, par exemple. Mais lorsque les canaux excréteurs de la glande sont intéressés, il peut en résulter, ou bien une *fistule lacrymale vraie*, ou bien une *tumeur due à la rétention des lar-*

(1) *Clin. chir.*, 1829, t. I, p. 396.
(2) De Graefe, *Archiv f. Ophthalm.*, 1866, Bd. XII, A. 2, S. 224.

mes (*dacryops*) dans les canaux excréteurs oblitérés par la production de la cicatrice; parfois même la tumeur et la fistule coexistent (*dacryops fistuleux*).

Il importe donc de réunir, aussi exactement que possible, les plaies de la paupière supérieure ayant pu intéresser les conduits lacrymaux, afin d'éviter les complications que nous venons de signaler.

ARTICLE II.

LÉSIONS VITALES ET ORGANIQUES DE LA GLANDE LACRYMALE.

1° Inflammation (dacryoadénite).

L'inflammation de la glande lacrymale paraît être une affection rare, et beaucoup d'auteurs en contestent l'existence, au moins dans sa forme aiguë.

A. *Inflammation aiguë.*

Mackenzie distingue la dacryoadénite aiguë selon que l'inflammation atteint la portion palpébrale de la glande, ou bien qu'elle reste limitée à sa portion orbitaire.

a. *Inflammation aiguë de la portion palpébrale de la glande lacrymale.* — Voici les symptômes que lui attribue l'auteur anglais : « L'angle externe des paupières est gonflé, rouge et douloureux ; si on soulève la paupière supérieure, on aperçoit plusieurs acini des glandules conglomérées augmentés de volume. Dans l'espace de quelques jours, on voit l'un ou plusieurs d'entre eux se soulever en pointe et laisser échapper du pus à la surface interne de la paupière supérieure ou de l'inférieure, tout près de la commissure. Quelquefois, en pressant, on voit un long filament de matière s'échapper d'un des conduits lacrymaux. La suppuration des glandules conglomérées s'accompagne d'une violente douleur ; il existe fréquemment un chémosis séreux de la conjonctive et cette membrane fournit une sécrétion puriforme. »

Cette inflammation des glandules lacrymales conglomérées reconnaîtrait souvent pour cause quelques violences ; dans un cas rapporté par Mackenzie, il s'agissait d'une soie de porc logée dans le sinus supérieur de la conjonctive.

D'après Mackenzie, cette lésion qui peut affecter une marche chronique et ne pas suppurer, aurait été confondue avec l'orgeolet et le chalazion.

b. *Inflammation aiguë de la portion orbitaire de la glande lacrymale.*—*L'inflammation aiguë* de la glande lacrymale orbitaire, que l'on a vu, dit-on, succéder aux contusions, aux plaies de la région orbitaire, à l'impression du froid, etc., s'annoncerait par une douleur au siége de la glande, douleur bientôt suivie d'une tuméfaction progressive à l'angle externe des paupières ; cette tumeur inflammatoire rougit, se tend, devient très-douloureuse, et l'on peut alors à peine soulever la paupière supérieure.

Cette augmentation de volume de la glande détermine un certain degré d'exorbitis; l'œil est repoussé en avant et en dedans, et la conjonctive est le siége d'un chémosis plus ou moins intense. La sécrétion lacrymale serait modifiée; tantôt elle est supprimée, tantôt elle devient corrosive et les larmes sont brûlantes.

Pour peu qu'elle soit intense, cette phlegmasie s'accompagne de douleurs vives, de fièvre, d'insomnie, voire même de délire. Elle peut se terminer par la suppuration, et le pus amènerait quelquefois une altération du périoste et des os au niveau de la fossette lacrymale ; l'introduction d'un stylet dans les trajets fistuleux qui succèdent à l'ouverture de l'abcès permettrait d'arriver sur l'os frontal dénudé.

Ainsi qu'on peut en juger par la description qui précède, ces symptômes peuvent être rattachés à un phlegmen partiel de l'orbite, *ou bien* à une ostéo-périostite de la fossette lacrymale et de l'apophyse orbitaire externe.

Le traitement consiste dans l'emploi des antiphlogistiques associés au calomel et à l'opium. Si l'on soupçonnait que la phlegmasie passât à suppuration, il faudrait immédiatement donner issue au pus.

B. *Inflammation chronique.*

Étiologie. — D'après Tood, cette affection succéderait presque toujours à une inflammation chronique de la conjonctive, ou bien à une ophthalmie chez les enfants scrofuleux. Dans quelques cas, cette lésion a été constatée chez des adultes jusqu'alors bien portants et ne présentant aucun signe de scrofule.

Châlons (1) rapporte un fait où l'engorgement des glandes lacrymales avait pour cause la syphilis ; enfin de Graefe (2) pense que l'occlusion de l'œil nécessitée par une opération peut déterminer un engorgement inflammatoire chronique de la glande lacrymale, et il cite trois observations à l'appui de cette manière de voir.

Symptomatologie. — Tantôt l'affection n'existe que d'un seul côté, d'autrefois elle apparaît des deux côtés (Horner, Korn, Châlons). La paupière supérieure est tuméfiée, surtout vers son angle externe ; sa surface cutanée présente une rougeur peu intense, parfois violacée ; si l'on explore les parties malades avec le doigt, on peut quelquefois sentir une tumeur dure, peu mobile, assez bien circonscrite, peu douloureuse, qui n'est autre que la partie la plus antérieure de la glande tuméfiée. Dans les cas où il est possible de soulever la paupière supérieure, on voit que la partie externe du cul-de-sac conjonctival est occupée par une tumeur.

Le globe oculaire, légèrement déplacé en bas et en dedans, est gêné dans ses mouvements ; en général, l'affection est peu douloureuse, et les

(1) *Medical Zeitung des Vereins f. Heilkunde in Preussen*, 1859, n° 42.
(2) *Arch. für Ophthalmol.*, 1858, Bd. IV, A. 2, S. 658.

malades ne se plaignent que d'une sensation incommode de plénitude dans l'orbite du côté affecté.

Les fonctions lacrymales peuvent rester normales; toutefois on a souvent signalé l'hypersécrétion et l'altération des larmes qui deviennent brûlantes; mais, comme le fait remarquer Wecker, ce symptôme est difficile à bien apprécier, les affections qui donnent lieu à la dacryoadénite chronique provoquant elles-mêmes de notables modifications dans la sécrétion lacrymale.

Cette inflammation affecte une marche lente et peut se terminer par induration ou par formation d'un abcès dans la glande.

TRAITEMENT. — On a conseillé les frictions avec des pommades résolutives (iodure de potassium, iodure de plomb, etc.). S'il existe une diathèse scrofuleuse ou syphilitique, il faudra instituer un traitement antiscrofuleux ou antisyphilitique. Le malade observé par Châlons guérit très-rapidement sous l'influence d'un traitement mercuriel.

2° Fistules.

Les solutions de continuité de la paupière supérieure intéressant les conduits lacrymaux peuvent être suivies de fistules. Celles-ci succèdent le plus souvent, en effet, à des traumatismes; elles peuvent cependant survenir à la suite de l'ulcération des conduits excréteurs.

Les fistules lacrymales sont simples ou compliquées de tumeur due à la rétention des larmes.

Les fistules simples sont assez rares, puisque nous n'en connaissons guère que cinq observations dues à Beer, Rognetta, Bowman (1), A. Græfe (2) et Arlt. Dans les cas de Bowman et de A. Græfe, la fistule résultait d'une intervention chirurgicale; la plaie destinée à ouvrir un abcès ne se ferma qu'incomplétement, et l'on remarqua à la partie externe de la paupière supérieure l'orifice d'un petit trajet fistuleux par lequel s'écoulait un liquide transparent, identique avec les larmes. Dans un cas observé par Arlt (3), la fistule simple résultait de l'ulcération de la paupière supérieure par un lupus.

La fistule simple paraît avoir une certaine tendance à s'oblitérer, car, dans les faits qui précèdent, il y eut des poussées inflammatoires dues précisément à cette oblitération temporaire et à la formation d'abcès en quelque sorte périodiques, abcès s'ouvrant à l'extérieur et rétablissant ainsi le trajet fistuleux.

L'existence de la tumeur compliquant la fistule paraît encore plus rare, puisqu'on n'en trouve que trois observations, dues à Ad. Schmidt (4) et à

(1) *Ophthalm. Hosp. Reports*, 1857-59, vol. III, p. 287.
(2) *Arch. f. Ophthalm.*, 1861, Bd. VIII, A. 1, S. 279-87.
(3) *Arch. f. Ophthalm.*, 1854. Bd. I, A. 2, S. 137.
(4) *Die Krankh. des Thränenorganes.* Wien, 1803, p. 153.

Jarjavay (1) ; dans les deux faits recueillis par ce dernier auteur, la maladie avait succédé à un traumatisme de la paupière supérieure.

SYMPTOMATOLOGIE. — Le signe en quelque sorte pathognomonique de cette affection est l'existence d'un petit pertuis s'ouvrant ordinairement du côté de la face cutanée de la paupière supérieure et vers son tiers externe ; toutefois, l'orifice fistuleux peut être placé sur la face conjonctivale, comme l'a observé Jarjavay. On conçoit que, dans ce dernier cas, l'affection ne peut être diagnostiquée que s'il existe en outre une tumeur lacrymale.

Le liquide qui s'écoule par la fistule est limpide comme les larmes, et sa quantité augmente toutes les fois que, par une cause quelconque, la sécrétion de la glande lacrymale est exagérée.

Lorsqu'il existe une tumeur, on la rencontre vers la partie externe de la paupière supérieure. Son volume, qui peut atteindre celui d'une petite amande, diminue assez vite par une pression soutenue. Dans l'un des cas de Jarjavay, cette compression exercée par le malade lui-même faisait jaillir de l'orifice fistuleux un liquide clair comme de l'eau de roche.

La tumeur, molle et réductible, augmente de volume lorsque la sécrétion des larmes est activée ; par exemple, quand le malade marche contre le vent (Jarjavay).

Dans quelques cas, il existe un peu de gêne des mouvements de l'œil, une sensation de sécheresse de la conjonctive, quelques douleurs vers le lieu de la lésion ; mais généralement ces phénomènes sont peu marqués.

On voit par ce qui précède que cette affection est peu gênante ; toutefois, il semble que la fistule simple offre plus de gravité que celle qui s'accompagne de tumeur kystique ; la tendance à la cicatrisation du trajet fistuleux fait naître des accidents inflammatoires périodiques, parfois très-douloureux.

TRAITEMENT. — On a conseillé les injections iodées ou astringentes, faites à l'aide d'une seringue d'Anel, la cautérisation du trajet avec le nitrate d'argent ou le fer rouge (Beer).

Alf. Graefe fut obligé d'en venir à un procédé plus radical, puisqu'il se décida à enlever la glande lacrymale. Enfin Bowman transforma la fistule externe en fistule interne, appliquant ainsi une méthode proposée depuis longtemps déjà pour la cure des fistules du conduit de Sténon.

Ajoutons, en terminant, que l'opération qui a réussi à Bowman avait été précédemment conseillée par Rognetta, et surtout par Jarjavay qui la proposait d'opérer ainsi les deux malades soumis à son observation.

3° Tumeurs de la glande lacrymale.

Les tumeurs de la glande lacrymale sont assez rares, et leur histoire est

(1) *Mém. de la Soc. de chirurgie*, 1853, t. III, p. 501.

encore loin d'être complète. Nous décrirons ici les *kystes* et les diverses *tumeurs solides* dont elle peut être le siége.

A. SCHMIDT, *Ueber die Krankheiten des Thränenorgans*. Wien, 1803. — MASLIEURAT-LAGÉMARD, *Du squirrhe de la glande lacrymale* (*Archives génér. de méd.*, 3e série, t. VII, p. 90). — H. WALTON, *Diseases of the Lacrymal Gland* (*Med. Times and Gazette*, vol. I, p. 317, 1854). — DE GRAEFE, *Zur Pathologie der Thränendrüsen* (*Archiv für Ophthal.*, Bd. IV, p. 258). — SAUTEREAU, *Etude sur les tumeurs de la glande lacrymale*, thèse de Paris, 1870.

A. *Kystes.*

Ils siégent dans la portion palpébrale ou dans la portion orbitaire de la glande; de là deux variétés qu'il faut étudier séparément.

a. Kystes de la portion palpébrale. — Ces tumeurs, désignées par Ad. Schmidt sous le nom de *dacryops*, ont été subdivisées en *dacryops fistuleux* et *dacryops simple*, selon que la cavité du kyste communique ou ne communique pas avec l'extérieur à l'aide d'un trajet fistuleux.

Ayant étudié le dacryops fistuleux à propos des fistules lacrymales, nous ne nous occuperons ici que du dacryops simple, affection en somme très-rare et dont on ne possède guère qu'une dizaine d'observations.

ÉTIOLOGIE. — La tumeur peut résulter d'un traumatisme, d'une brûlure de la paupière; elle peut tenir à une intervention chirurgicale insuffisante, par exemple l'extirpation incomplète d'un kyste de la paupière. Dans ces diverses circonstances, les larmes, ne trouvant plus d'issue au dehors par suite de l'oblitération cicatricielle d'un conduit de la glande, s'accumulent, soit dans ce canal, soit dans un cul-de-sac glandulaire, et ne tardent pas à donner naissance à une dilatation kystique du conduit ou du cul-de-sac.

Ce mode de développement, contesté par Ad. Schmidt et Beer, qui croient à l'accumulation et à l'enkystement des larmes dans le tissu cellulaire des paupières, a été vérifié tout récemment.

ANATOMIE PATHOLOGIQUE. — La paroi kystique, toujours très-mince, puisque la tumeur est transparente, a été soumise à l'examen microscopique par Dubrueil (1) et Legros, ce qui a permis d'établir d'une façon incontestable la nature de l'affection. En effet, la face interne d'un lambeau réséqué de cette paroi était tapissée d'un épithélium cylindrique, c'est-à-dire d'un épithélium identique avec celui qui revêt les conduits excréteurs de la glande lacrymale.

Le contenu du kyste, formé par un liquide transparent, incolore, ressemblant à de l'eau, n'a été analysé qu'une seule fois par Reveil. Voici le résultat de cette analyse : Eau, 96,87 pour 100; albumine, 2,86; sels inorganiques, 0,78; matières grasses, des traces. On doit remarquer

(1) *Union médicale*, 1861, p. 153.

que ce liquide, qui se rapproche beaucoup de la composition normale des larmes par l'eau et les sels qu'il contient, en diffère notablement au point de vue de la quantité d'albumine, ce qui résulte certainement de la stagnation des larmes dans la cavité kystique.

Symptomatologie. — Le dacryops simple se présente sous l'aspect d'une tumeur siégeant vers l'angle externe de la paupière supérieure et dont le volume varie entre celui d'un pois et celui d'une amande. Cette tumeur est indolente, mobile, transparente et fluctuante, lorsqu'elle offre des dimensions assez considérables pour qu'il soit possible de l'explorer; la peau qui la recouvre offre son aspect normal.

Si l'on vient à relever la paupière supérieure, on voit la production morbide faire saillie au fond du cul-de-sac de la conjonctive amincie à ce niveau.

Le volume du kyste augmente notablement lorsque la sécrétion des larmes est exagérée; c'est là un symptôme véritablement caractéristique. Généralement les mouvements de l'œil sont à peine gênés par suite du volume peu considérable de la tumeur.

Traitement. — La ponction simple n'est qu'une méthode palliative, la tumeur récidivant toujours après son emploi.

De Beer traitait le kyste par un séton qui traversait toute la paupière, de sa face conjonctivale à sa face cutanée; c'est là une méthode défectueuse qui expose à la production d'une fistule de la paupière.

Mackensie conseille d'enlever la tumeur par la conjonctive toutes les fois qu'il est possible de renverser suffisamment la paupière supérieure. L'excision de la paroi conjonctivale du kyste, combinée ou non avec la cautérisation du fond de la poche avec le nitrate d'argent, a réussi à de Graefe, à H. Walton et à Dubrueil; enfin Broca fit une ponction et une injection iodée qui furent suivies de succès.

b. Kystes de la portion orbitaire. — L'existence de ces kystes est contestable, et, malgré les observations et les assertions de Schmidt, de Beer et de Weller, il reste encore des doutes sur l'origine exacte de ces productions morbides. D'après Schmidt, qui a examiné avec assez de soin une de ces tumeurs kystiques, l'un des acini ou des petits canaux excréteurs de la glande se rompant, les larmes s'accumuleraient dans le tissu cellulaire interposé entre les lobules, y formeraient une poche qui, augmentant peu à peu de volume, refoulerait les éléments glandulaires à sa circonférence.

Cette pathogénie, très-discutable au point de vue de l'épanchement des larmes dans le tissu cellulaire, a été rejetée par Desmarres et par les auteurs du *Compendium de chirurgie*, qui admettent bien plutôt l'existence d'un kyste se développant dans le tissu cellulaire avoisinant la glande lacrymale. Or, nous avouons n'accepter cette dernière opinion qu'avec réserve, surtout depuis les recherches nombreuses qui ont été faites sur les kystes d'origine glandulaire, et qui ont prouvé la fréquence de leur développement.

Ces kystes, désignés bien à tort sous le nom de *glandula lacrymalis hydatoïdea* (Schmidt), et dont l'existence est encore à démontrer anatomiquement, ne seraient pas les seuls qui se développeraient dans la glande lacrymale, puisqu'on y a encore signalé de véritables productions hydatiques. Mais l'absence de tout examen histologique diminue la valeur des observations rapportées par les anciens auteurs, et, malgré les faits plus récents de Wharton Jones (1) et de Fehre (2), on peut encore se demander si le kyste hydatique occupait réellement la glande lacrymale ou bien s'il ne s'était pas développé dans ses environs.

B. *Tumeurs solides.*

Les tumeurs solides dont la glande lacrymale peut-être le siége sont des *adénomes*, des *enchondromes* et des *cancers*.

a. Les *tumeurs hypertrophiques* ou *adénomes*, admises par les anciens chirurgiens, ont une existence incontestable depuis les examens micrographiques pratiqués par Gluge, Lebert, Warlomont et Buhl. Selon que l'hypertrophie porte sur le tissu glandulaire ou sur le stroma fibreux, on a pu diviser ces productions morbides en *adénomes proprement dits* et en *fibro-adénomes*. Il est vrai que ces dernières tumeurs pourraient être considérées comme de véritables tumeurs fibreuses, l'examen anatomo-pathologique qui en a été fait laissant presque toujours beaucoup à désirer. Dans la plupart des cas, l'hypertrophie de la glande siégeait dans sa portion orbitaire. Toutefois, dans un fait relaté par Fano (3), il existait un adénome de la portion palpébrale de la glande.

Le malade, âgé de vingt ans, éprouvait depuis quatre ans de la douleur vers la partie externe de la paupière supérieure droite; la lumière provoquait du larmoiement. En faisant porter l'œil droit fortement en bas et en dedans, et en relevant la paupière supérieure aussi haut que possible, pendant qu'on abaisse la paupière inférieure, on constate « qu'il existe au niveau de la partie externe du cul-de-sac supérieur de la conjonctive, précisément à l'endroit où se trouve, à l'état normal, la portion palpébrale de la glande lacrymale, une tumeur du volume d'un petit haricot flageolet. Cette tumeur est d'une consistance moyenne; la portion de conjonctive qui la recouvre n'est pas mobile sur elle; la muqueuse est très-injectée, non-seulement à ce niveau, mais encore dans le voisinage. Dès qu'on cesse de maintenir la paupière fortement relevée, la tumeur disparaît ou tout au moins se cache. » Cette petite tumeur fut extirpée par sa face conjonctivale.

b. L'*enchondrome* de la glande lacrymale orbitaire serait très-rare, puisqu'on n'en connaît qu'un seul cas dû à Busch, et dans lequel l'examen

(1) *British. Med. Journ.*, 1864, vol. II, p. 675 (*A Case of Echinococcus Cyst in the Orbit*).
(2) Thèse de Leipzig, 1860 (cité par Wecker, *loc. cit.*, 1868, t. I, p. 852, 2e édit.).
(3) *Traité prat. des mal. des yeux.* Paris 1866, t. I, p. 207.

micrographique, pratiqué par Reinhard et Wagner, permit de constater que la plus grande partie de la tumeur était formée de tissu cartilagineux (1). Quant au fait d'O'Beirne (2), il nous paraît ne pouvoir être rangé, sans contestation, dans cette classe de tumeurs.

c. Les *tumeurs cancéreuses* sont subdivisées par quelques auteurs en tumeurs *fibro-plastiques*, *squirrheuses* et *encéphaloïdes*. Malheureusement, excepté dans les faits d'Otto Becker (3) et de Richet (4), l'examen anatomo-pathologique de la tumeur est nul ou incomplet; aussi peut-on concevoir des doutes sur la nature de la production morbide, à moins qu'elle n'ait récidivé et ne se soit généralisée, comme dans une observation de Mackensie (5).

On a encore observé dans la glande lacrymale cette variété de cancer désignée sous le nom de *chloroma*, à cause de sa couleur verte. Mackensie (6), Allan Burns (7), J. H. Balfour (8), en ont rapporté chacun un exemple. Il est vrai que, dans ces divers cas, des tumeurs semblables existaient dans la dure-mère et dans les os du crâne; que, dans d'autres circonstances même, ces tumeurs, développées dans la dure-mère, l'oreille, etc., n'existaient pas dans les glandes lacrymales (9); mais nous avouons ne pas trouver dans ces faits une raison suffisante pour nier le chloroma de la glande lacrymale.

Étiologie. — Comme presque toujours, l'étiologie de ces tumeurs est fort obscure, et des productions morbides de la glande, en particulier des adénomes, ont été considérées, à tort ou à raison, comme le résultat éloigné de contusions. Un fait plus intéressant à noter, c'est que, dans un cas, l'hypertrophie glandulaire était congénitale (Gluge et Fl. Cunier) (10). Nous avons déjà vu, en traitant de l'inflammation chronique de la glande lacrymale, que cette affection pouvait se terminer par l'induration de la glande, c'est-à-dire par un état morbide difficile à différencier cliniquement de l'hypertrophie glandulaire; aussi a-t-on invoqué la diathèse scrofuleuse comme cause de certaines tumeurs de la glande.

Diagnostic des tumeurs de la glande lacrymale. — On doit avant tout séparer nettement les tumeurs de la portion palpébrale de la glande, de celles de sa portion orbitaire. Les premières, kystes et adénomes, ont un

(1) *Chirurgische Beobacht.*, Berlin, 1854, p. 1.

(2) Mackensie, t. I, p. 129, obs. 121.

(3) *Bericht ü. d. Augenklinik der Wiener Universität*, p. 162.

(4) F. Sautereau, thèse de Paris, 1870, n° 10, p. 43. C'était une tumeur embryo-plastique (Legros).

(5) *Ophthalm. Review*, 1865, n° 4, p. 333.

(6) *Loc. cit.*, t, I, p. 122.

(7) *Surg. Anat. of the Head and Neck.*, Glascow, 1824, p. 385.

(8) *Edinb. Med. a. Surg. Journal*, 1835, vol. XLIII, p. 319.

(9) Durand-Fardel, *Journ. hebdom. des progrès des sciences méd.*, 1836, t. III, p. 207.

(10) *Ann. d'oculistique*, 1850, t. XXIII, p. 145.

siége, des symptômes tellement caractéristiques qu'il nous paraît difficile de ne pas les reconnaître, même lorsqu'on les observe pour la première fois; aussi croyons-nous ne pas devoir revenir sur leurs caractères cliniques, précédemment exposés. Les secondes présentent un plus grand intérêt, en ce sens qu'une partie des phénomènes morbides qui les caractérisent se rapprochent et même se confondent avec ceux des tumeurs de l'orbite.

Quelle que soit l'espèce de tumeur qui affecte la portion orbitaire de la glande, celle-ci augmente de volume et subit fatalement des modifications dans sa forme et dans les rapports qu'elle affecte avec les organes voisins; aussi n'est-il pas étonnant que toutes ces productions morbides puissent présenter une série de symptômes communs, divisibles même en deux périodes assez distinctes.

Première période. — Avant l'apparition de la tumeur, le malade accuse un certain embarras dans la région orbitaire externe; parfois il se plaint d'une chaleur, plus gênante que douloureuse, siégeant toujours au même point. A ces symptômes encore mal déterminés peut s'ajouter un épiphora assez tenace, paraissant dû à une sensibilité plus grande de l'œil ou de la conjonctive aux agents extérieurs; plus rarement on a noté une diminution dans la sécrétion des larmes.

Deuxième période. — Dans une seconde phase de la maladie, on reconnaît l'existence d'un gonflement profond, siégeant à la partie supérieure et externe de la base de l'orbite; cette tuméfaction, plus ou moins facile à sentir avec le doigt, peut être arrondie ou bosselée, rénitente ou fluctuante, mobile ou adhérente au plancher de l'orbite et aux téguments. Le plus souvent, l'apparition de la tumeur à l'extérieur est précédée d'exophthalmie, qui, d'abord peu accusée et directe, finit par devenir excessive et oblique en bas et en dedans. L'œil, repoussé par suite du développement de la glande malade, peut venir faire saillie en dehors même de la cavité de l'orbite, et, dans quelques circonstances, on l'a vu pendre jusque sur la joue : d'où l'aspect repoussant des malades.

La saillie de l'œil s'accompagne d'augmentation de la sécrétion lacrymale et de troubles visuels, tels que bluettes, diplopie, etc.; parfois les paupières ne pouvant plus abriter le globe oculaire, la conjonctive s'enflamme, s'œdématie et forme un chémosis entourant la cornée, qui peut être ulcérée ou opaque. Cependant il n'est pas très-rare de constater l'existence d'une exophthalmie assez considérable, avec intégrité presque parfaite des milieux réfringents de l'œil et conservation de la vision. Cette différence dans les conséquences d'un même phénomène paraît tenir à sa marche plus ou moins rapide. La paupière supérieure, tuméfiée, pend au devant du globe oculaire et ne peut être relevée; quelquefois cette paupière est rouge et sillonnée de veines variqueuses. On n'a pas signalé d'engorgement des ganglions lymphatiques voisins.

Si la maladie est abandonnée à elle-même, l'œil finit par s'ulcérer et se vider; la tumeur, remplissant tout l'orbite, en distend ou en détruit les

parois osseuses et envoie des prolongements, soit du côté de la fente sphéno-maxillaire, soit vers la cavité crânienne; d'où la possibilité d'accidents cérébraux mortels.

Cette marche envahissante de la tumeur, marche qui peut être très-rapide, indique la nature maligne de l'affection; les productions bénignes mettent, en effet, un temps considérable avant d'en arriver à cette période ultime.

Le diagnostic doit avoir pour but : 1° de reconnaître si la production morbide est bien une tumeur de la glande lacrymale; 2° de déterminer quelle est la nature de cette tumeur, ses rapports, son étendue, etc.

1° Avant l'apparition de la tumeur à l'extérieur, il est impossible de résoudre ces diverses questions; les douleurs vagues siégeant vers la région de la glande, les douleurs névralgiques irradiant vers la paupière, la tempe et la partie externe du front, ne sont que des indices d'une importance douteuse; il en est de même des troubles, d'ailleurs variables, signalés du côté de la sécrétion des larmes. Ces troubles semblent, en effet, dépendre surtout de l'exophthalmie commençante et résulter de la protection insuffisante des voiles palpébraux.

Le fait capital est donc l'apparition de la tumeur dans le point qui correspond au siége anatomique de la glande lacrymale, c'est-à-dire en haut et en dehors de la base de l'orbite, et de plus l'existence d'une exophthalmie d'abord directe, puis oblique en bas et en dedans. A cet égard, il est bon de rappeler que beaucoup de tumeurs de l'orbite se font jour surtout vers la paroi supérieure et interne de cette cavité (exostoses, kystes, tumeurs anévrysmoïdes).

La forme de la tumeur, sa rénitence, sa disposition lobulée, permettent aussi d'asseoir le diagnostic, quoiqu'on ne puisse jamais avoir sur ce point une certitude absolue.

Le ptosis de la paupière supérieure, dû, selon beaucoup d'auteurs, à la compression directe du releveur par la glande malade, s'observe dans beaucoup d'autres tumeurs de l'orbite; aussi ce symptôme n'est-il que secondaire.

2° La maladie de la glande étant admise, il faut en reconnaître la nature, question souvent fort épineuse à résoudre.

Si la tumeur est fluctuante, si surtout elle a été précédée de phénomènes d'inflammation aiguë, on peut avoir affaire à un abcès. La fluctuation seule indiquerait un kyste : malheureusement l'impossibilité de fixer la tumeur sur un plan résistant ne permet pas toujours de sentir le flot du liquide et, pour s'assurer du contenu de la production morbide, on a dû faire souvent une ponction exploratrice.

L'indolence absolue de la maladie, son développement lent, la persistance d'un état général excellent, plaident en faveur d'une tumeur bénigne; les symptômes opposés doivent faire croire, au contraire, à une tumeur maligne.

Si la production supposée bénigne s'est développée chez un sujet stru-

meux, ayant des conjonctivites fréquentes, des kératites à répétition, on devra penser à une inflammation chronique de la glande. Le malade est-il syphilitique ? il faudra se rappeler le fait de Châlons et songer à un engorgement syphilitique de la glande.

Le volume de la production morbide, ses rapports, son influence sur les parties voisines, c'est-à-dire sur les parois orbitaires et sur le globe oculaire, l'état de la vision, doivent être notés avec soin et entrent pour beaucoup dans le diagnostic et surtout dans le pronostic plus ou moins sérieux qu'on est en droit de formuler.

Traitement. — Lorsqu'il s'agit de tumeurs solides, il faut avoir recours à l'ablation de la tumeur et par conséquent de la glande où elle a pris naissance, car malgré les assertions de Haynes-Walton, il ne faut avoir qu'une très-médiocre confiance dans l'emploi des pommades résolutives.

Les procédés d'extirpation des tumeurs de la glande lacrymale sont relativement assez nombreux.

Le procédé ordinaire consiste à diviser toute l'épaisseur de la paupière, parallèlement à ses plis tégumentaires, et sur le point le plus saillant de la tumeur; celle-ci mise à nu, on la saisit avec une érigne et on l'enlève en commençant par le côté oculaire. D'ordinaire il existe un pédicule vasculaire dont on pratique la ligature en masse ou la torsion. Dans certains cas, la paupière distendue par la production morbide est trop longue lorsque celle-ci est enlevée, aussi doit-on pratiquer une opération complémentaire pour remédier à ce ptosis.

Le procédé d'extirpation décrit par Ch. Textor (1) ne diffère pas de celui que nous venons d'exposer; mais il n'en est pas de même de celui de Velpeau.

Par une incision horizontale, ce chirurgien prolongeait vers la tempe la commissure externe des paupières; il mettait ainsi à nu les deux tiers externes de la circonférence de l'orbite et ouvrait une large voie pour arriver sur la tumeur qu'il isolait facilement par les procédés ordinaires.

Un troisième procédé est dû à C. Halpin (2) et a pour but de faire cacher la cicatrice par le sourcil. La paupière supérieure doit être fortement tirée en bas jusqu'à ce que le sourcil, préalablement rasé, soit abaissé jusqu'au niveau du rebord de l'orbite. Une incision convexe en haut est alors pratiquée sur le sourcil abaissé, toutes les parties sous-jacentes sont successivement intéressées jusqu'à la glande qu'on enlève, comme dans les procédés ci-dessus. Cette extirpation faite, la paupière supérieure est abandonnée à elle-même, la plaie remonte et la cicatrice se trouve cachée.

Après l'extirpation de ces tumeurs, il n'est par rare de voir un œil

(1) *Journ. der Chirurg. u. Augenhsilk.*, 1847, VI, 2-3, et *Ann. d'oculistique*, 1847, t. XVIII, p. 218.

(2) *Annales d'oculistique*, 1848, t. XIX, p 159.

saillant au dehors et privé de ses fonctions reprendre sa position et ses facultés visuelles. Malgré l'ablation de la glande, l'œil continue à être lubréfié par les sécrétions de la conjonctive et des glandes palpébrales; toutefois il ne pleure pas comme à l'état normal, et, chez une femme opérée par J. Cloquet, le besoin de pleurer déterminait des douleurs vives dans l'orbite (1).

ARTICLE III.

DE QUELQUES TROUBLES FONCTIONNELS DE LA GLANDE LACRYMALE.

Les larmes sécrétées en majeure partie par la glande peuvent être modifiées, soit comme quantité, soit comme qualité.

1° L'*augmentation* de la sécrétion des larmes ou *epiphora* est le trouble fonctionnel le plus fréquent; ce phénomène, caractérisé par l'écoulement des larmes sur les joues, peut tenir à deux causes bien distinctes. Tantôt la sécrétion lacrymale est réellement augmentée et le liquide, ne pouvant passer par les voies d'excrétion ordinaire, s'écoule à l'extérieur; c'est ce qui arrive à la suite d'une émotion morale triste, par exemple. Tantôt la sécrétion n'est pas augmentée ou l'est à peine, *mais c'est* l'excrétion qui est difficile ou nulle, soit qu'il existe un obstacle mécanique dans les voies lacrymales, soit que les appareils musculaires qui entrent en jeu dans cette excrétion ne puissent plus agir: quand, par exemple, il existe une paralysie de l'orbiculaire, une lésion plus ou moins étendue des paupières, et, en particulier, de la paupière inférieure.

Dans tous les cas, l'épiphora dû à cette seconde catégorie de faits doit être étudié avec les altérations des voies lacrymales; nous n'avons à nous préoccuper ici que de l'augmentation anormale de sécrétion de la glande, phénomène physiologique en quelque sorte à la suite des émotions tristes.

Les lésions des paupières et de la cornée, l'irritation de la pituitaire, produisent encore par action réflexe l'hypersécrétion des larmes; il en est de même d'une excitation lumineuse trop intense et douloureuse. Il est fort rare que l'épiphora résulte d'une inflammation ou d'une hypertrophie de la glande elle-même; on comprendrait même plutôt une diminution des fonctions de sécrétion dans ces deux altérations.

Le traitement de l'épiphora n'offre rien de spécial et est intimement lié à la thérapeutique des diverses affections qui lui donnent naissance.

2° La *diminution* de la sécrétion des larmes (*xérophthalmie lacrymale*, *xeroma lacrymal*) est fort rare et surtout difficile à constater; c'est que cet état morbide ne se manifeste pas, comme on pourrait le croire, par une modification sensible dans la lubréfaction de la conjonctive et des paupières; aussi a-t-on pu regarder la glande lacrymale comme tout à fait inutile.

(1) *Comp. de chirurgie*, t. III, p. 183.

Le xéroma lacrymal serait caractérisé par une difficulté ou une perte de la faculté de pleurer, qu'il y ait émotion morale vive ou que la glande soit excitée par action réflexe.

L'atrophie sénile de la glande, son inflammation, l'altération de son tissu peuvent entraver notablement sa sécrétion; dans quelques cas, ce sont une vive douleur, une violente colère, qui, pendant un instant, empêchent l'effusion des larmes.

3° Quant à l'*altération dans la qualité* du liquide lacrymal, elle nous paraît encore bien peu connue, malgré les quelques recherches relatées par Galezowski, qui a constaté fréquemment une exagération de leur alcalinité. Dans la phthisie, le rhumatisme, les fièvres graves, le même auteur les croit acides, fait qui nous semble très contestable.

Les larmes sont parfois colorées en jaune dans l'ictère, et leur mélange avec du sang provenant, suivant toute probabilité, de la muqueuse conjonctivale a donné naissance à toutes les histoires de *larmes sanglantes;* elles ont été en effet observées, soit chez des sujets anémiés, scorbutiques, soit chez des femmes non réglées et, par conséquent, prédisposées aux hémorrhagies supplémentaires.

4° *Calculs de la glande lacrymale.* — Ces productions, qui d'ailleurs sont fort rares, peuvent être rapprochées des modifications subies par la sécrétion lacrymale, en ce sens qu'elles contiennent des sels (phosphate et carbonate calcaires) qui, d'après les recherches récentes, n'existent qu'en très-minime quantité dans les larmes normales. Ajoutons toutefois qu'il règne encore beaucoup d'incertitude sur l'origine exacte de ces calculs, qui appartiennent peut-être plus à la conjonctive qu'aux conduits excréteurs de la glande lacrymale. Meade (1), Walsher (2), Laugier et Richelot (3) sont les seuls auteurs qui aient pu observer cette maladie dont le siége est encore mal déterminé.

VI. — MALADIES DES POINTS ET DES CONDUITS LACRYMAUX.

ARTICLE PREMIER.

LÉSIONS TRAUMATIQUES DES POINTS ET CONDUITS LACRYMAUX.

Les diverses lésions qui atteignent les paupières peuvent aussi intéresser les points et les conduits lacrymaux, en amener la déviation, le rétrécissement, l'oblitération, et devenir la cause de larmoiements rebelles.

Les *plaies*, et surtout les plaies obliques ou verticales par rapport à l'axe des conduits, entraînent plus facilement leur oblitération, sans

(1) *London Medical Gazette*, 1835, vol. XV, p. 628.

(2) *Journal der Chirurg. u. Augenheilk.*, Bd. I, H. 1, S. 163.

(3) Traduction de Mackensie, 1844, notes p. VI et VII.

toutefois produire d'une façon fatale le larmoiement, ce qui s'explique en tenant compte de l'intégrité fonctionnelle du conduit lacrymal resté sain. Dans un cas de Bowman (1), les phénomènes qui suivirent la section complète du conduit lacrymal supérieur furent différents, car les deux parties restèrent perméables aux larmes, de telle sorte qu'une sonde introduite par le point lacrymal ressortait près de la caroncule et pouvait être réintroduite dans l'orifice inférieur assez ample, et finalement portée jusque dans le sac.

Dans quelques cas, la lésion du conduit lacrymal entraîne l'apparition d'une fistule cutanée par laquelle s'écoulent les larmes, et cela d'autant plus facilement que les dimensions du canal sont souvent rétrécies du côté du sac lacrymal.

Le cathétérisme des points et des conduits lacrymaux, les injections dans ces conduits peuvent, s'ils sont mal faits, déchirer la muqueuse et donner naissance à des accidents inflammatoires assez graves, surtout lorsque le liquide injecté pénètre dans le tissu cellulaire de la paupière.

Traitement. — Dans les plaies des paupières intéressant les conduits lacrymaux, on devra s'efforcer d'obtenir une coaptation bien exacte des bords de la solution de continuité. Toutefois ces précautions ne sont pas toujours suivies de succès, aussi a-t-on cherché à conserver la perméabilité du conduit oblitéré en y introduisant et en y laissant à demeure jusqu'à parfaite cicatrisation un corps étranger, tel qu'une soie de cochon ou bien un fil ordinaire. Il est vrai que la difficulté de maintenir ce corps étranger en place, ou les opérations nécessitées pour cette contention, doivent faire abandonner cette méthode, dont le résultat ne compense ni la longueur, ni la difficulté.

Lorsque la perméabilité du conduit lacrymal est détruite, il est fort difficile de la rétablir, ainsi que nous le verrons un peu plus loin. Dans le cas où l'on aurait affaire à une fistule cutanée, on pourrait chercher à en obtenir l'occlusion au moyen de la cautérisation du trajet, avec une aiguille rougie ou bien un stylet chargé de nitrate d'argent. En cas d'insuccès, on pourrait recourir au procédé recommandé par Lecomte (2) qui est tout à fait analogue à celui que Deguise a préconisé pour traiter les fistules du canal de Sténon et qui a pour but de substituer à la fistule cutanée une fistule du côté de la conjonctive. Il est bien entendu que ce procédé ne peut avoir d'influence sur le larmoiement qu'à la condition d'une parfaite perméabilité du canal entre le sac et le point où l'on veut établir la fistule conjonctivale.

(1) *Revue médico-chirurgicale*, 1853, t. XIII, p. 94.

(2) *Recueil de Mém. de méd., de chir. et de pharm. militaires*, Paris, 1868, t. XI, p. 476., et *Ann. d'oculistique*, 1868, t. LX, p. 90.

ARTICLE II.

LÉSIONS VITALES ET ORGANIQUES DES POINTS ET CONDUITS LACRYMAUX.

1° Inflammation.

Cette inflammation, signalée par J.-H. Petit, Guérin, Mackensie et Voillemier, est ordinairement liée aux phlegmasies de la conjonctive ou de la muqueuse du sac lacrymal, aussi certains ophthalmologistes n'en font-ils pas de mention spéciale.

Dans quelques circonstances exceptionnelles, il peut se former un *abcès* dans l'intérieur ou bien autour du conduit lacrymal, abcès pouvant même déterminer une fistule cutanée par suite de son ouverture à l'extérieur. En comprimant la petite tumeur allongée formée par le canal dilaté, il est facile de faire refluer du pus par le point lacrymal, et lors de fistule, le liquide purulent mêlé de larmes peut s'écouler à la fois par le point lacrymal et par la fistule, comme dans un fait observé par Desmarres (1) chez un enfant strumeux.

L'inflammation des conduits lacrymaux peut être combattue par l'emploi des émollients, dans les cas aigus; par les injections d'une solution de nitrate d'argent lorsque l'inflammation est chronique. S'il y avait un abcès, il faudrait inciser le conduit lacrymal, et en cautériser la muqueuse avec le crayon de nitrate d'argent.

2° Rétrécissements et oblitération.

Il existe quelques faits d'oblitération congénitale des points et des conduits lacrymaux. Morgagni aurait observé leur obstruction par une mince membrane qu'on pouvait détruire à l'aide d'un instrument aigu ; le même auteur a signalé l'atrésie des canaux lacrymaux, atrésie qui peut coïncider ou non avec celle des points lacrymaux. En général, ces diverses lésions se montrent à la suite d'inflammations ulcéreuses du bord palpébral, de brûlures, d'essais inconsidérés de cathétérisme, etc.

Quelquefois les points lacrymaux sont obstrués par des écailles épidermiques sèches, rugueuses, qui s'accumulent à ce niveau à la suite de blépharites ciliaires et glanduleuses. Une cause fréquente d'obstruction des conduits lacrymaux est le gonflement, l'hypertrophie de la muqueuse, qui peuvent persister après la disparition d'une dacryocystite aiguë ou chronique. Cette propagation de l'inflammation par continuité de tissu s'observe encore dans les conjonctivites, et, en particulier, dans l'ophthalmie granuleuse; quelquefois même la muqueuse du conduit offre de petites

(1) *Arch. d'ophthalmologie* de A. Jamain, 1855, t. IV, p. 193.

élevures saillantes à l'intérieur, et constituant des sortes de petits polypes.

Enfin, des corps étrangers peuvent se rencontrer dans les conduits lacrymaux et les obstruer en totalité ou en partie : ce sont des cils, des cheveux, des barbes de plume, des concrétions de mucus, des calculs, des masses cryptogamiques (*leptothrix*); ces dernières ont été surtout observées par de Græfe.

SYMPTOMATOLOGIE. — Si les lésions qui nous occupent n'existent que sur un des canaux lacrymaux, elles ne donnent lieu qu'à un très-léger larmoiement; aussi ne s'en aperçoit-on que dans les conditions exceptionnelles qui activent la sécrétion des larmes.



FIG. 113.—Seringue d'Anel.

Mais quand l'oblitération porte sur les deux conduits ou sur les deux points lacrymaux, l'épiphora est plus abondant, les larmes s'écoulent sur la joue, la narine du côté malade est sèche, et, en comprimant le sac lacrymal, on ne fait sortir aucun liquide par les orifices des canaux, ce qui arriverait si l'épiphora résultait d'un obstacle situé au delà du sac lacrymal.

Pour établir avec exactitude le diagnostic de ces lésions, il faut explorer le canal avec la sonde d'Anel et recourir aux injections pratiquées avec la seringue du même auteur (fig. 113).

Le cathétérisme des conduits lacrymaux se pratique de la manière suivante : la paupière sur laquelle s'ouvre le canal à explorer devra être tendue en l'attirant légèrement vers la tempe; de plus, son bord libre doit être un peu renversé en avant. S'il s'agit de sonder le canal lacymal supérieur, on introduit la sonde dans le point lacrymal, directement de bas en haut, jusqu'à ce qu'elle atteigne le coude formé par le canal; puis on fait décrire à cette sonde un arc de cercle, de façon que sa pointe se trouve dirigée obliquement en bas et en dedans, tandis qu'on attire la paupière un peu en bas et en dehors.

Si l'on sonde le canal lacrymal inférieur, on fait pénétrer le cathéter perpendiculairement de haut en bas, puis on abaisse l'extrémité externe de la sonde de façon que celle-ci prenne une direction horizontale.

Quand il n'y a ni rétrécissement, ni obstruction, la sonde n'est arrêtée que par la paroi nasale et osseuse du sac lacrymal; au contraire, s'il existe un point coarcté ou oblitéré près du sac, et que l'on vienne à pousser la sonde, la paroi du sac, ainsi que la peau qui la recouvre, est entraînée du côté du nez, et l'on perçoit alors, non plus une résistance osseuse, mais bien une résistance élastique.

Dans certains cas, l'exploration avec la sonde nécessite une dilatation préalable des points lacrymaux contractés, dilatation qu'on peut faire à l'aide d'une grosse épingle qu'on laisse en place pendant quelques minutes et qu'on remplace très vite par la sonde ou la canule de la seringue. Quelquefois, enfin, il est nécessaire de débrider ou de dilater, avec des instruments spéciaux, le point lacrymal coarcté, avant de pouvoir explorer avec la sonde ou à l'aide d'injections, le canal lacrymal correspondant.

L'emploi des injections ne doit pas être négligé pour vérifier le diagnostic fait avec le stylet d'Anel, et pour reconnaître si le canal rétréci laisse encore pénétrer une certaine quantité de liquide jusque dans le sac lacrymal et le canal nasal. On comprend que si le rétrécissement ou l'oblitération siége sur la longueur du canal lacrymal, toute ou presque toute l'injection reflue par le point lacrymal correspondant; mais le point coarcté peut être plus éloigné et situé juste au niveau du lieu où les deux conduits lacrymaux se réunissent en un seul très-court s'ouvrant dans le sac. Dans ce cas, l'injection poussée par l'un des points lacrymaux reflue par l'autre point lacrymal, en même temps qu'il en passe presque toujours une très-petite quantité dans le sac et les voies nasales.

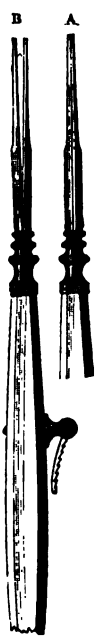

FIG. 114.— Dilatateur de Bowman A. Instrument fermé. B. Instrument ouvert.

Pour pratiquer les injections avec la seringue d'Anel, il faut faire asseoir le malade en face d'une fenêtre bien éclairée; le chirurgien, tenant la seringue entre l'index et le médius appliqués sur le corps de pompe, le pouce passé dans l'anneau du piston, abaisse de l'autre main la paupière inférieure et en attire le bord libre en avant. Le point lacrymal étant mis ainsi en relief, on y introduit la pointe de la canule dans une direction perpendiculaire et à une profondeur de quelques millimètres, puis on chasse peu à peu le liquide contenu dans la seringue en faisant agir le pouce placé dans l'anneau du piston.

TRAITEMENT. — Dans quelques cas, lorsque l'obstruction du canal résulte de l'accumulation de mucus dans son intérieur, le cathétérisme explorateur ou l'injection suffit pour produire une guérison au moins relative; cette guérison serait complète s'il s'agissait de la présence d'un corps étranger, comme un cil, par exemple.

Lors de rétrécissements des points lacrymaux, on cherchera à les dilater, soit à l'aide d'une épingle, soit mieux en employant les divers dilatateurs inventés par Bowman (fig. 114), A. Desmarres, Galezowski, etc. Toutefois, malgré cette dilatation, nous croyons qu'il est souvent plus sage de recourir à l'incision du point et du conduit lacrymal, méthode préconisée par Bowman, et sur laquelle nous reviendrons à propos de la déviation des points lacrymaux.

Dans quelques cas, les points lacrymaux sont tellement effacés qu'il est impossible de les dilater ou de les inciser; toutefois, lorsque l'oblitération n'existe que sur l'un d'eux, on peut retrouver l'autre, grâce à une manœuvre assez délicate, conseillée par Streatfield, et ainsi décrite par Warlomont (1) : « Il s'agit d'ordinaire du point inférieur, dont la fonction beaucoup plus importante que celle du supérieur demande plus impérieusement à être restituée. Le point supérieur étant incisé, on y introduit une très-petite sonde dont on a recourbé la portion la plus mince et qu'on pousse en dedans jusqu'à ce qu'elle ait pénétré dans le sac. On élève alors l'extrémité externe de l'instrument jusqu'au niveau de la tempe, et par ce mouvement d'élévation, on en fait pénétrer la pointe dans l'ouverture interne du canal inférieur et jusqu'au niveau du point lacrymal où elle vient faire saillie; il ne reste plus *alors qu'à* inciser sur la sonde le point et le canal. » Il est bien entendu que la manœuvre inverse peut être exécutée pour retrouver le point lacrymal supérieur.

Si l'oblitération du canal lacrymal est située très-près du point lacrymal correspondant, on peut, comme Jüngken l'a proposé, enlever avec des ciseaux la portion du bord libre de la paupière qui renferme la partie oblitérée du canal; dès que l'écoulement sanguin résultant de la plaie s'est arrêté, il introduit une soie de porc, puis une bougie de corde à boyau, enfin un mince fil de plomb qu'il laisse en place jusqu'à la guérison.

Bowman essaye deux sortes de moyens pour établir le cours des larmes sans toucher à la portion oblitérée du canal qu'il laisse en *dehors*; le premier de ces moyens consiste à inciser transversalement le *canal* très-près de l'obstruction et entre elle et le sac, puis à fendre le canal et la conjonctive sur une sonde introduite par la plaie. Dans le cas où l'incision transversale faite on ne pourrait trouver l'orifice du canal *lacrymal*, Bowman conseille d'ouvrir le sac au-dessous du tendon de l'*orbiculaire*, d'introduire une sonde dans le sac et de la faire pénétrer dans le canal lacrymal jusqu'au niveau de l'obstruction. Le canal serait alors incisé sur la sonde du côté de la conjonctive.

Enfin, quand l'oblitération siége très-près du sac lacrymal, on peut la détruire à l'aide d'une lancette à canule; cette ponction faite, l'ouverture doit être maintenue béante par un corps étranger (fil de plomb, bougie) laissé en place pendant plusieurs semaines, et qu'il faut avoir soin de faire pénétrer jusque dans le canal nasal pour qu'il ne s'échappe pas facilement. Dans quelques cas, l'ouverture faite avec la lancette demande à être agrandie, soit à l'aide de dilatateurs, soit à l'aide de petits bistouris à lame cachée de Bowman (fig. 115). Galezowski incise directement sur les rétrécissements rebelles à l'action des sondes, à l'aide d'un petit lacrymotome caché.

(1) *Dict. encycl. des sciences médicales*, 1868, 2e série, t. I, p. 50.

Les différents moyens thérapeutiques exposés jusqu'ici ne doivent pas faire exclure le cathétérisme ou les injections, toutes les fois qu'il est possible de les employer. Ces deux méthodes, qui agissent en dilatant les conduits et en modifiant la muqueuse qui les tapisse, auront des chances de succès dans les cas où l'obstruction tient à une propagation inflammatoire de la conjonctive ou du sac lacrymal.

Si les procédés précédemment décrits venaient à échouer, ou bien si l'on avait à traiter une oblitération des conduits lacrymaux siégeant dans toute leur étendue, on pourrait tenter deux opérations dues, l'une à A. Monro, l'autre à A. Petit; cette dernière a été reprise tout récemment et a donné quelques succès. Alexandre Monro, ouvrant le sac lacrymal, fait pénétrer jusqu'au bord libre des paupières une aiguille armée d'un fil ciré, de manière à créer des trajets fistuleux entre le sac et la surface conjonctivale des paupières. Malheureusement, comme le fait remarquer Boyer (1), ces conduits artificiels tendent fatalement à s'oblitérer, et d'ailleurs persisteraient-ils, ils seraient loin de jouer le rôle des conduits normaux.

Antoine Petit cherchait à établir une fistule entre le lac lacrymal et le sac; aussi incisait-il ce dernier entre la paupière inférieure et le globe oculaire, au côté externe de la caroncule, et comme la fistule tendait à se fermer, Rognetta conseillait d'y introduire une canule de Dupuytren.

FIG. 115. — Bistouri à lame cachée, de Bowmann.
A. Instrument ouvert.
B. Lame cachée.

3° Déviation.

La déviation des points lacrymaux peut se faire en dedans (*inversion*) ou en dehors (*éversion*).

Parfaitement signalée par les auteurs du *Compendium* (2), l'*inversion* des points lacrymaux se rencontre surtout chez les sujets âgés, présentant une atrophie du globe oculaire ou du tissu cellulo-graisseux de l'orbite; on l'observe encore dans certains cas d'entropion.

Quant à l'*éversion*, elle est bien plus fréquente et se rencontre le plus souvent à la paupière inférieure. Le gonflement chronique de la conjonctive située aux environs des points lacrymaux, la blépharite ciliaire, l'eczéma de la paupière inférieure, eczéma amenant une sorte de rétraction cicatricielle de la peau, enfin l'ectropion, sont les causes les plus ordinaires de cette déviation des points lacrymaux. Toutefois, on l'a encore signalée dans quelques cas de paralysie faciale s'accompagnant de paralysie de

(1) *Traité des mal. chirurg.* Paris, 1842, t. IV, p. 460.
(2) *Comp. de chirurgie*, 1852-61, t. III, p. 185.

l'orbiculaire palpébral, chez les vieillards dont la paupière inférieure est devenue lâche et s'écarte du globe oculaire, chez les convalescents de fièvres graves (Soelberg Wells); il faut ajouter que les tumeurs de la caroncule et celles des parties internes des paupières peuvent entraîner la déviation des points lacrymaux.

Symptomatologie. — La conséquence la plus ordinaire de cette disposition vicieuse des orifices des conduits lacrymaux est une cutisation de la muqueuse conjonctivale située à la face interne du point lacrymal dévié; les larmes, s'accumulant à l'angle interne de l'œil, ne rencontrent plus l'orifice du point lacrymal et tombent sur la joue. Cet écoulement de larmes ne doit pas être confondu avec l'épiphora, dans lequel la sécrétion lacrymale est véritablement augmentée.

Fig. 116.— Instrument de Giraud - Teulon pour l'incision des conduits lacrymaux.

Si l'on avait quelques doutes sur la cause de l'écoulement des larmes sur la joue, on devrait faire le cathétérisme des conduits lacrymaux, ou pousser une injection par un des points lacrymaux pour s'assurer de la perméabilité des conduits, du sac et du canal nasal. Enfin, dans les cas où la déviation affecterait le point lacrymal inférieur, on conseillerait au malade de porter le globe oculaire en haut, afin d'exagérer la déviation.

Traitement. — Pour remédier à cette difformité, W. Bowmann (1) conseille de fendre le canal lacrymal, à partir du point lacrymal dévié jusque vers la caroncule, et dans une étendue suffisante pour que l'orifice absorbant se trouve transporté en dedans. On crée de la sorte un sillon dont les bords ne tendent pas à se réunir et dans lequel s'engagent les larmes pour gagner la portion intacte du canal lacrymal et pénétrer dans le sac.

Bowmann pratique cette incision du canal à l'aide d'un couteau à cataracte conduit sur une petite sonde cannelée, et s'oppose ensuite à la réunion des bords de la plaie en rompant journellement les adhérences à l'aide d'un stylet. C'est précisément pour éviter ces adhérences et laisser la plaie béante que Critchett a conseillé d'enlever une petite portion de la lèvre postérieure de la plaie (2).

Giraud-Teulon fait l'incision du canal à l'aide d'un instrument qui se compose d'une petite lame tranchante glissant par l'action d'un ressort

(1) *Ophthalm. Hosp. Rep.*, 1857-59, vol. I, p. 103.
(2) *Med. Chir. Transact.*, 1851, vol. XXXIV, p. 337.

dans une très-fine rainure (fig. 116). Weber se sert d'un bistouri très-fin, boutonné à son extrémité; Galezowski emploie un petit couteau droit émoussé et aplati, qu'il introduit sans conducteur; enfin beaucoup d'ophthalmologistes sectionnent le conduit avec de petits ciseaux à pointe mousse.

4° Polypes des conduits lacrymaux.

La muqueuse qui tapisse les conduits lacrymaux, à la suite d'inflammation granuleuse, peut devenir le siége de productions polypiformes, entièrement analogues à celles qu'on observe à la surface de la conjonctive palpébrale, dans l'ophthalmie granuleuse. Lorsque ces polypes font saillie à l'extérieur par le point lacrymal correspondant au conduit enflammé, on aperçoit une petite masse rouge, de la grosseur d'un grain de millet, parfois lobulée et présentant un pédicule plus ou moins long.

Dans le cas où la petite production morbide s'insère très-près du point lacrymal, on peut l'arracher ou l'exciser en faisant ensuite une légère cautérisation. Si l'insertion est plus profonde, on incise le conduit lacrymal du côté de la conjonctive; puis, arrivé au point d'implantation du polype, on l'excise et l'on cautérise avec le nitrate d'argent.

5° Corps étrangers des conduits lacrymaux.

Ces corps étrangers viennent du dehors, ou se développent primitivement dans les conduits eux-mêmes.

Parmi les corps étrangers venus du dehors, on peut citer par ordre de fréquence, des cils, des cheveux, des fragments d'épi de blé, des parcelles de pierre ou de métal, etc.

Les corps étrangers qui se développent dans les conduits ont des caractères très-différents : car les uns, signalés depuis longtemps, sont des *calculs* ou *dacryolithes*, tandis que les autres, découverts dans ces dernières années, ne sont autres que des amas de *cryptogames*.

Les *calculs* des canaux lacrymaux ont une coloration grise ou jaunâtre; ils sont peu denses, et s'écrasent sous le doigt. Leurs dimensions fort variables peuvent atteindre celles d'un pois; quant à leur composition chimique, le professeur Bouchardat y a trouvé du carbonate calcaire, du phosphate de chaux, du phosphate de magnésie et des matières organiques en assez grande quantité ($\frac{43}{100}$). Un fait assez curieux à signaler, c'est que ces concrétions ne se rencontrent guère que chez les femmes.

Les *cryptogames* des canaux lacrymaux, ou pour mieux dire du canal lacrymal inférieur, car ils n'ont été signalés que dans ce conduit, forment des masses noirâtres, jaunâtres, imbibées de mucus ou de pus, et offrant parfois des concrétions calcaires. Ces masses, observées d'abord par

A. de Graefe (1), puis par Forster (2), ont été examinées au microscope par Conheim, Lebert, Waldeyer, qui s'accordent tous pour reconnaître leur origine végétale; il paraît même très-probable que le seul champignon qu'on rencontre dans ces petites masses est un *leptothrix* identique avec celui de la bouche (*Leptothrix buccalis*).

Ces divers corps étrangers, qui se rencontrent de préférence dans le conduit lacrymal inférieur, donnent naissance à des phénomènes morbides caractérisés par de la douleur, du gonflement, une certaine difficulté dans l'excrétion des larmes, d'où un larmoiement plus ou moins accusé. Dans quelques cas, le point lacrymal est rouge, dilaté, et laisse écouler un liquide muqueux, ou muco-purulent, si l'on vient à comprimer le canal lacrymal correspondant.

L'examen direct du conduit et du point lacrymal permet quelquefois d'apercevoir le corps étranger qui l'irrite, comme un cheveu, un cil et même une particule métallique; mais souvent on doit recourir au cathétérisme ou aux injections. Dans le cas où il existe un calcul, la sonde permet facilement d'en reconnaître la présence, car elle heurte un corps dur, parfois même sonore. Si l'on a affaire à un amas de champignons, la sonde peut ramener quelques particules noirâtres, qui, examinées au microscope, éclaireront le diagnostic.

Dans tous les cas, le traitement est fort simple: il consiste soit à désobstruer le conduit par l'emploi de la sonde et des injections, ce qui est possible lorsqu'il s'agit d'un cil ou d'un poil engagé dans le canal lacrymal, soit à l'inciser afin de retirer le corps étranger (calcul, amas de champignons), et de pouvoir modifier la muqueuse par une légère cautérisation ou par le cathétérisme répété.

ARTICLE III.

VICES DE CONFORMATION ET DIFFORMITÉS DES POINTS ET CONDUITS LACRYMAUX.

Parmi les anomalies congénitales des points et des conduits lacrymaux, la plus fréquente est l'*anomalie par excès*. Tantôt il existe deux points lacrymaux situés l'un à la place normale, l'autre à une petite distance du précédent; tantôt ces deux points sont réunis par une sorte de gouttière, si bien qu'on pourrait croire à l'existence d'une incision antérieure du point et du conduit lacrymal, selon la méthode de Bowmann.

A chacun de ces points lacrymaux surnuméraires peut succéder un canal complet s'ouvrant isolément dans le sac; dans d'autres cas, les canaux anormaux ne tardent pas à se réunir au conduit normal, après un trajet plus ou moins étendu; parfois enfin le conduit surnuméraire se termine en cul-de-sac. Le cathétérisme et les injections feront facilement

(1) *Archiv für Ophthalm.*, 1854, Bd. I, A. I, S. 224; 1855-56, Bd. II, A. I, S. 824, et 1869, Bd. XV, A. I, S. 324.

(2) *Archiv für Ophthalm.*, 1869. Bd. XV. A. I, S. 318.

reconnaître ces diverses dispositions anomales, qui, d'après les faits observés, seraient plus fréquentes à la paupière inférieure qu'à la paupière supérieure.

L'*absence* des points et des conduits lacrymaux est ordinairement incomplète, c'est-à-dire qu'il n'en manque qu'un ou deux sur les quatre; toutefois cette anomalie complète a été observée; elle coïncidait avec l'absence congénitale de la glande lacrymale, l'anophthalmie, ou la cyclopie.

Parmi les anomalies congénitales on a encore signalé l'*obstruction des points lacrymaux* par une membrane mince et transparente qu'on pouvait facilement détruire en la perforant. N'existait-il pas dans ces cas une simple production d'épithélium recouvrant le tubercule lacrymal, comme l'a signalé Desmarres et Zehender (1)?

Enfin, chez quelques sujets on observerait un *larmoiement intermittent*, dû à l'étroitesse congénitale des points et des conduits lacrymaux. Dans ces cas, le traitement ne doit pas beaucoup différer de celui qui est indiqué pour les rétrécissements acquis des mêmes organes.

VII. — MALADIES DU SAC LACRYMAL ET DU CANAL NASAL.

ARTICLE PREMIER.

LÉSIONS TRAUMATIQUES DU SAC LACRYMAL ET DU CANAL NASAL.

Les plaies de l'angle interne des paupières peuvent pénétrer assez profondément pour intéresser le sac lacrymal; quelquefois on observe sa rupture à la suite d'une violente contusion, qui d'ailleurs peut avoir respecté les téguments : il y a alors rupture sous-cutanée du sac.

De même dans les fractures avec enfoncement des os du nez et des maxillaires supérieurs, le canal nasal peut être lésé, rétréci et même oblitéré par le seul fait du traumatisme, qui souvent aussi entraîne l'inflammation de la muqueuse qui tapisse les dernières voies lacrymales. Cependant il n'est pas absolument rare d'observer des écrasements du nez et de la face sans accident du côté de l'excrétion des larmes.

Le diagnostic de ces diverses lésions est d'ordinaire assez facile; une injection poussée par les conduits lacrymaux permet toujours de s'assurer de l'existence d'une plaie du sac lacrymal. Dans quelques cas, la plaie ou la rupture du sac s'accompagne d'emphysème du tissu cellulaire voisin lorsque le blessé vient à se moucher; encore faut-il pour que ce phénomène apparaisse, que l'air contenu dans les fosses nasales pénètre très-facilement dans le canal nasal ou dans le sac lacrymal.

Enfin, le rétrécissement traumatique du canal nasal donne lieu à du larmoiement, à l'inflammation de la muqueuse du canal et du sac lacrymal, et peut devenir la cause d'une fistule lacrymale.

(1) *Klinische Monatsblätter*, 1867, p. 131, et *Ann. d'oculistique*, 1869, t. LXII, p. 69.

Le traitement est en somme très-limité. Une plaie du sac doit être réunie par des points de suture, comme le conseille Mackensie. La plaie est-elle contuse, ne peut-elle être réunie, il faut combattre la formation de la fistule par la cautérisation de son trajet. Des injections faites par les points lacrymaux pourraient être encore utilisées pour agir sur la muqueuse du sac ainsi que sur la plaie fistuleuse.

Lors de fracture des os de la face avec enfoncement des parties dures, il faut retirer les esquilles et s'efforcer de mettre en place les portions osseuses fracturées. Quant au conseil donné par Rognetta d'introduire une sonde à demeure dans le canal nasal par le procédé de Laforest (c'est-à-dire de bas en haut), dans le but d'éviter le rétrécissement de ce conduit, nous le croyons plus théorique que pratique.

Toutefois, le cathétérisme par les voies supérieures et les injections pourront être employés avec avantage, surtout quelque temps après le traumatisme, alors qu'un rétrécissement cicatriciel des voies lacrymales serait en voie d'évolution.

ARTICLE II.

LÉSIONS VITALES ET ORGANIQUES DU SAC LACRYMAL ET DU CANAL NASAL.

1° Inflammations.

Nous étudierons successivement l'*inflammation aiguë* et l'*inflammation chronique* dans laquelle nous comprenons la *tumeur* et la *fistule lacrymales*.

A. *Inflammation aiguë (dacryocystite aiguë).*

Cette affection a encore reçu les noms de *phlegmon du sac lacrymal, tumeur lacrymale enflammée, dacryocystite phlegmoneuse.*

Étiologie. — La dacryocystite aiguë reconnaît pour causes la propagation d'une inflammation de la conjonctive, la pénétration d'un corps étranger dans le sac ou le canal nasal, quelquefois un traumatisme. Le plus ordinairement, elle semble le réveil d'une phlegmasie chronique du sac, avec obstacle au cours des larmes et véritable tumeur lacrymale.

Dans quelques cas, l'inflammation aiguë succède au cathétérisme des voies lacrymales déjà malades. D'autres fois enfin, elle serait spontanée ou succéderait à des fièvres graves, et en particulier à la scarlatine (Critchett).

Symptomatologie. — La maladie s'annonce par un sentiment de chaleur vers le grand angle de l'œil, avec un abondant écoulement de larmes et une sécheresse remarquable de la narine du côté correspondant à l'inflammation. Il n'existe encore ni tuméfaction, ni rougeur appréciables au grand angle de l'œil. Peu à peu la douleur augmente, et l'on constate alors dans la région du sac un gonflement dur, circonscrit, sensible au

toucher et du volume d'une petite fève. La partie gonflée devient de plus en plus rouge et l'œdème inflammatoire se propage souvent à la conjonctive, à la joue, au nez même, si bien qu'on peut penser à l'apparition d'un érysipèle. Les larmes sont brûlantes, elles s'écoulent à peu près entièrement sur la joue, car la muqueuse tuméfiée du sac et du canal ne laisse passer aucune goutte de liquide dans la narine qui reste sèche et sur laquelle on peut voir l'inflammation se propager jusqu'au voile du palais (Follin). Dans ce gonflement général, la tumeur lacrymale semble perdue; mais à mesure que l œdème inflammatoire disparaît, la tumeur se montre avec tous ses caractères.

D'abord dure, rénitente, cette tumeur se ramollit peu à peu comme un abcès ordinaire, et s'ouvre après avoir progressivement aminci la peau; de là résulte une fistule qui laisse écouler un pus épais, puis plus tard un pus mélangé de larmes. Cependant l'ouverture du sac à l'extérieur n'est pas toujours suivie d'une fistule permanente, et l'on a observé l'oblitération consécutive du sac.

Le sac lacrymal peut se rompre sous la peau; alors, le pus fuse dans le tissu cellulaire, et il en résulte un trajet fistuleux parfois très-sérieux. Dans quelques cas, selon Wecker, une ulcération de la muqueuse du canal nasal se produirait, et le pus s'infiltrerait entre la muqueuse et les os pour s'écouler dans le nez. Cette terminaison nous paraît problématique, non pas qu'on puisse nier l'ouverture de l'abcès dans le nez, mais cela peut résulter soit d'une désobstruction du canal nasal, soit d'une nécrose de l'os unguis. Dans quelques cas enfin, le trajet fistuleux qui résulte de l'ouverture de l'abcès arriverait jusque dans le sac conjonctival (Wecker).

Quoique la suppuration du sac soit la terminaison la plus fréquente de la dacryocystite aiguë, celle-ci se termine parfois par résolution ou par le passage à l'état chronique, ce qui est peut-être le cas le plus ordinaire.

Le DIAGNOSTIC de cette affection est assez facile. Toutefois, au début, quand le gonflement est considérable, on peut la prendre pour un érysipèle commençant. Il est plus difficile de distinguer la dacryocystite aiguë d'un phlegmon suppuré développé au devant du sac, affection fort rare en somme, à laquelle les anciens chirurgiens donnaient le nom d'*anchylops*. D'ailleurs nous avons déjà dit que parfois l'ouverture du sac enflammé se faisait en deux temps et que, dans ce cas, il y avait d'abord dacryocystite, puis inflammation du tissu cellulaire placé en avant du sac. Toujours est-il que lors d'anchylops, une injection poussée par un des points lacrymaux pénétrera très-bien jusque dans la narine, à moins que le gonflement des parties ne soit tel qu'il y ait une compression considérable du sac par l'abcès placé en avant de lui. Ajoutons que ce diagnostic, peu important pour la thérapeutique immédiate, peut être presque toujours fait à l'aide des commémoratifs, la plupart des malades atteints de dacryocystite aiguë se plaignant déjà depuis quelque temps de troubles fonctionnels du côté des voies lacrymales.

Le PRONOSTIC de la dacryocystite aiguë est toujours grave, car cette inflammation n'est souvent que le prélude de la tumeur et de la fistule lacrymales.

TRAITEMENT. — Au premier degré de la maladie, c'est le traitement antiphlogistique qui doit être mis en usage. On appliquera quelques sangsues sur le sac ou dans la narine correspondante, en même temps qu'on maintiendra sur la partie malade des topiques froids et même un petit sachet rempli de glace pilée. Quelques purgatifs et un régime sévère devront aussi être recommandés.

Si, malgré ce traitement, la dacryocystite tend à suppurer, on devra recouvrir le sac lacrymal de cataplasmes souvent renouvelés et pratiquer de bonne heure des incisions pour donner issue au pus, afin d'éviter les décollements sous-cutanés, et la formation d'une fistule anfractueuse (voyez *Fistule lacrymale*). Pour éviter une cicatrice, toujours visible, certains auteurs ont conseillé de chercher à pénétrer jusque dans le sac en passant par les points et les conduits lacrymaux (Warlomont); il est évident que ce procédé n'est possible que dans les cas où l'inflammation est parfaitement limitée à la cavité même du sac lacrymal.

Quant au débridement sous-cutané du ligament palpébral *interne*, pratiqué à l'aide du couteau de Weber, introduit dans le conduit lacrymal supérieur, préalablement fendu jusque vers la caroncule, nous ne nous expliquons nullement son utilité dans le traitement de la dacryocystite aiguë, si ce n'est qu'on pénètre dans le sac par un point et un conduit lacrymal, ce qui permet l'écoulement du pus à l'extérieur.

B. *Inflammation chronique (dacryocystite chronique). Tumeur et fistule lacrymales.*

La phlegmasie chronique de la muqueuse du sac lacrymal et du canal nasal donne lieu à une accumulation de larmes et de muco-pus dans la cavité du sac, et de là résulte presque fatalement l'affection connue sous le nom de *tumeur lacrymale*. La *fistule lacrymale*, terminaison fréquente de la dacryocystite chronique, est un trajet fistuleux qui fait communiquer d'une façon plus ou moins directe la cavité du sac avec l'extérieur. Nous décrirons dans le même article la tumeur et la fistule lacrymales.

De tous temps la tumeur lacrymale a attiré l'attention des chirurgiens, et les opinions les plus contradictoires ont été émises sur sa nature. Les anciens, qui ne possédaient aucune notion sur la disposition normale des voies d'excrétion des larmes, ne pouvaient avoir sur cette maladie que des notions erronées. Celse, ne voyant que l'ulcération de la tumeur, la crut de nature maligne, et la considéra comme une variété de cancer très-difficile à guérir. D'autres auteurs placèrent l'origine du mal dans la carie de l'os unguis, et en déduisirent une thérapeutique appropriée. La découverte de la route suivie par les larmes, permit de mieux apprécier la nature de la tumeur et de la fistule lacrymales.

En 1707, Maître Jean conçut, le premier, une idée assez nette de cette

lésion. Quelque temps après, prit naissance une doctrine toute mécanique attribuant la tumeur lacrymale à une obstruction du canal nasal. Celui-ci ne pouvant plus conduire les larmes, elles s'accumulaient dans le sac et finissaient par le distendre, quelquefois même par le rompre. Cette théorie, due à J. L. Petit, eut sur la thérapeutique de cette affection une influence considérable et que ne parvint pas à contrebalancer la doctrine opposée de Scarpa, d'après laquelle l'inflammation joue un rôle trop méconnu dans cette affection. Enfin, plus récemment, des dissections tendent à faire admettre que la tumeur lacrymale peut résulter de lésions variables ayant leur origine dans une cause physiologique, et de nouveaux moyens thérapeutiques ont été préconisés et ont donné un grand nombre de succès incontestables.

Il serait impossible de faire mention ici des travaux sans nombre qui ont été publiés sur la tumeur et la fistule lacrymales; aussi me bornerai-je à indiquer parmi ces travaux ceux qui marquent par leur importance dans l'histoire de la dacryocystite, ou qui résument à diverses époques l'état de la science.

J. L. PETIT, *De la fistule lacrymale* (*Mém. de l'Acad. des sciences*, 1734, 1740, 1743 et 1744). — A. P. DUBOIS, *Quænam in curanda fistula lacrymali præstantior methodus?* Thèse de concours, 1824. — MALGAIGNE, *Quel traitement doit-on préférer pour la fistule lacrymale?* Thèse de concours, 1835. — BÉRAUD, *Recherches sur la tumeur lacrymale* (*Archives génér. de méd.*, 1853, 5e série, t. I, p. 309, et t. II, p. 66). — DU MÊME, *Essai sur le catarrhe du canal nasal* (*Archives d'ophthalm.*, 1855, t. IV, p. 113). — LAGNEAU fils, *Affections syphilitiques des voies lacrymales* (*Archives génér. de méd.*, mai 1857). — BOWMANN, *On the treatment of lachrymal obstructions.* (*Ophthalmic hosp. reports*, octobre 1857 et janvier 1858). — FANO, *Mém. sur le catarrhe du sac lacrymal*, Paris, 1863. — CRITCHETT, *Maladies de l'appareil lacrymal.* (Traduction dans les *Annales d'ocul.*, t. LI, 1864.) — FOLLIN, *Du traitement actuel des maladies des voies lacrymales* (*Archives génér. de méd.*, 1864, vol. II, p. 340). — CHAMPRIGAUD, *De la tumeur lacrymale.* Thèse de Paris, 1869. — NAUDIER, *De l'obstruction des voies lacrymales.* Thèse de Paris, 1872.

ANATOMIE PATHOLOGIQUE. — Il n'existe qu'un petit nombre d'autopsies de tumeurs lacrymales, et la plupart de celles qui ont été faites avec soin datent de ces derniers temps. On trouve la relation d'une de ces autopsies dans le livre de Janin : la tumeur était ancienne, il y avait un étranglement à la partie supérieure du canal nasal à son union avec le sac, les conduits lacrymaux étaient perméables dans toute leur étendue. Quant à la muqueuse du sac, elle présentait de très-petites tumeurs de la grosseur d'une graine de pavot blanc; par la pression on en faisait sortir une matière analogue au liquide sécrété par les glandes de Meïbomius; l'os unguis était sain.

En 1847, Auzias-Turenne présenta à la Société de chirurgie le résultat de la dissection de deux tumeurs lacrymales qui existaient sur le même sujet. Les lésions variaient à droite et à gauche; à gauche, les points et les conduits lacrymaux étaient libres, le sac dilaté contenait du

muco-pus avec prédominance de mucus, et la membrane muqueuse offrait des traces d'inflammation. Le canal nasal était complétement oblitéré à son extrémité inférieure par la muqueuse pituitaire *qui*, au lieu de pénétrer dans ce conduit, formait une cloison anormale séparant les voies lacrymales de la fosse nasale correspondante. A droite, le sac était dilaté, sur la muqueuse étaient des parcelles de muco-pus, et çà et là des plaques rouges ; le canal nasal était libre, mais les conduits lacrymaux étaient oblitérés.

Plus récemment, Béraud a entrepris des recherches très-intéressantes sur la tumeur lacrymale, et a rapporté un assez grand nombre d'observations de ce genre. Dans tous les cas, Béraud a rencontré une lésion constante, l'*inflammation* du sac lacrymal ; la muqueuse était boursouflée, friable, quelquefois couverte d'arborisations vasculaires. Dans quelques cas, il y a vu des points noirâtres, orifices de glandules dont on faisait sortir par pression un fluide analogue à celui que sécrètent les glandes meïbomiennes ; la présence de ces glandules se traduisait quelquefois par des lignes jaunâtres.

Les lésions des autres parties des voies lacrymales ont été très-variables : dans quelques cas, les conduits lacrymaux étaient oblitérés, soit dans un point de leur trajet, soit à leur embouchure dans le sac lacrymal. D'autres fois, l'obstruction siégeait dans le canal nasal ; dans un cas, elle était due à une exostose ayant envahi le maxillaire supérieur et l'unguis ; chez ce sujet, il existait une tumeur lacrymale des deux côtés ; à droite, la cavité du canal et du sac lacrymal était comblée par la tumeur ; à gauche, la gouttière lacrymale existait encore. Enfin, chose digne d'être notée, dans quelques cas où le canal nasal était oblitéré, il n'y avait pas pour cela de tumeur lacrymale, le sac était seulement légèrement rétréci et renfermait un peu de muco-pus.

Les altérations des os formant le canal lacrymo-nasal ne seraient d'ailleurs pas très-rares, surtout chez les sujets syphilitiques. G. Lagneau a signalé des périostoses, des ostéites syphilitiques suivies de carie ou de nécrose, affectant l'unguis et l'apophyse montante du maxillaire supérieur. Les exostoses et les périostoses du canal lacrymo-nasal ont été étudiées encore récemment par Sichel fils.

En résumé, dans la plupart des cas, on trouve une altération de la muqueuse du conduit lacrymo-nasal, altération portant surtout sur les glandes, d'où la modification survenue dans les produits normalement excrétés par le canal. Le liquide accumulé dans le sac est louche, de consistance gommeuse, muqueuse, quelquefois d'aspect puriforme ; examiné au microscope, il contient des débris d'épithélium à cellules cylindriques ou arrondies. Dans les cas où le liquide accumulé dans le sac l'a dilaté, en un mot, lorsqu'il y a tumeur lacrymale, il semble y avoir compression de la muqueuse par effort du liquide agissant de dedans en dehors, aussi observe-t-on l'atrophie de cette membrane qui devient grisâtre et dont les éléments glandulaires tendent à s'atrophier. Parfois même, le liquide,

d'abord épais et muqueux, se modifie et devient de plus en plus fluide ; aussi a-t-on pu considérer ces tumeurs comme des *hydropisies du sac lacrymal* (Anel), d'autant que dans ces circonstances il existe souvent une oblitération des conduits lacrymaux et du canal nasal (*mucocèle*).

Le gonflement inflammatoire de la muqueuse du canal lacrymo-nasal explique la formation des rétrécissements de celui-ci ; l'existence des granulations, des productions polypiformes ou villeuses de la surface du sac reconnaissent la même origine.

ÉTIOLOGIE ET PATHOGÉNIE. — La cause la plus fréquente de la tumeur et de la fistule lacrymales est l'inflammation du sac, ou plutôt du conduit lacrymo-nasal. Cependant, une plaie du sac lacrymal, une fracture des os qui constituent le canal lacrymo-nasal, une production morbide développée dans les fosses nasales, dans le sinus maxillaire, peuvent donner naissance à un rétrécissement du canal lacrymo-nasal, d'où l'apparition d'une tumeur et la possibilité d'une fistule lacrymale.

Quelques difformités congénitales pourront encore favoriser le développement de ces affections ; de ce nombre sont : l'étroitesse congénitale du canal nasal, une déviation de la cloison ou du cornet inférieur, rétrécissant l'extrémité inférieure du même canal. Dolbeau (1), Galezowski, ont observé des tumeurs lacrymales congénitales.

La tumeur et la fistule lacrymales s'observent chez des sujets jeunes ou adultes, présentant les attributs du tempérament dit lymphatique et atteints de blépharites, de blépharo-conjonctivites chroniques et granuleuses, de coryzas rebelles avec croûtes impétigineuses aux bords des narines. Scarpa avait remarqué la coïncidence de cette affection des voies lacrymales avec la blépharite glandulaire, et croyait que le liquide de la tumeur lacrymale n'était autre que la sécrétion de la conjonctive, voire même des glandes de Meïbomius, arrêtée dans le sac et y ayant pénétré par les conduits lacrymaux. Le sac s'enflammait consécutivement, par suite de la présence de ce produit irritant, d'origine glandulaire ou conjonctivale. L'inflammation de la muqueuse du sac, par simple propagation, est bien plus logique ; toutefois elle est encore contestée par quelques auteurs.

Quoi qu'il en soit, l'inflammation détermine un engorgement de la muqueuse du canal lacrymo-nasal, suivi de rétrécissement de ce conduit, plus spécialement dans les points normalement étroits, ou bien dans ceux où les phénomènes morbides ont été plus intenses. C'est ainsi qu'il se forme de véritables coarctations analogues à celles qu'on observe dans l'urèthre. Cette inflammation amène en outre une production exagéré de muco-pus, dont le séjour irrite davantage les parties et joue un rôle important comme obstacle mécanique à l'écoulement normal des larmes.

Béraud a signalé quelques particularités anatomiques, qui lui ont

(1) *Gazette des hôpitaux*, 1866, p. 205.

servi à expliquer le mode de développement de certaines tumeurs lacrymales. Telles sont les glandes de la muqueuse du canal lacrymo-nasal, glandes pouvant donner naissance à des kystes situés dans la paroi du sac lacrymal, et offrant tous les caractères de vraies tumeurs lacrymales. D'un autre côté, ces glandes hypertrophiées sous l'influence de l'inflammation contribueraient à oblitérer le canal lacrymo-nasal et à faire naître une tumeur lacrymale.

On a cru aussi que les valvules situées à l'intérieur du conduit lacrymo-nasal jouaient un certain rôle dans le processus de développement de certaines tumeurs lacrymales. C'est ainsi que Béraud admet l'existence : 1° d'une valvule supérieure ou de Huschke, à l'union du sac et des conduits lacrymaux ; 2° d'une valvule située à l'entrée du canal nasal ; 3° d'un autre repli peu important et non constant, signalé par *Taillefer*, au milieu du canal nasal, enfin 4° d'une valvule à la partie inférieure du canal nasal. Cette dernière seule mériterait le nom de valvule au dire de Sappey, les autres ne formant que des replis, irréguliers et inconstants. Il est probable cependant que ces replis, augmentant de volume sous l'influence de l'inflammation, peuvent finir par oblitérer au moins en partie le canal lacrymo-nasal.

Pour expliquer la production du *mucocèle*, ou tumeur lacrymale enkystée, Béraud fait jouer un grand rôle aux deux valvules du sac ; l'inférieure adhérerait d'abord à la paroi et oblitèrerait le conduit nasal ; la supérieure, refoulée de bas en haut par l'accumulation des larmes et du mucus, empêcherait le reflux du liquide par les conduits lacrymaux, d'où la dilatation pathologique du sac et le relâchement de ses parois. Ce mécanisme est très-contestable, et le *relâchement des parois du sac*, la *hernie du sac*, ont été rattachés avec raison à des phénomènes d'inflammation, voire même à des altérations des fibres musculaires de l'orbiculaire, altérations d'origine inflammatoire (Wecker).

En résumé, on peut dire que les tumeurs lacrymales sans rétrécissement du canal nasal sont très-rares, et que le plus souvent cette affection coexiste avec un rétrécissement de ce conduit.

Ce rétrécissement peut être congénital, d'où la fréquence de la tumeur lacrymale chez certaines races : les Mongols (Wecker), les Israélites (Arlt), bien que la conformation de la face soit absolument différente dans ces deux types. Le plus souvent le rétrécissement est acquis et résulte, soit de lésions osseuses traumatiques, soit d'exostoses, de périostoses (Sichel, Lagneau), d'ostéo-périostites (Abadie), etc. ; enfin, dans le plus grand nombre des cas, le rétrécissement acquis est d'origine inflammatoire, que cette inflammation soit primitive, ou bien qu'elle soit consécutive à une altération du sac lacrymal.

Pour la plupart des ophthalmologistes, le rétrécissement du canal nasal serait primitif et la tumeur lacrymale secondaire. Telle n'est pas l'opinion des auteurs du *Compendium de chirurgie*, qui admettent que les deux états pathologiques s'entretiennent réciproquement. Pour quelques

auteurs toutefois, le rétrécissement serait accessoire, et des faits incontestables de rétrécissement sans tumeur lacrymale pourraient être invoqués à l'appui de ce raisonnement, trop exclusif selon nous.

SYMPTOMATOLOGIE. — Les symptômes de la dacryocystite chronique peuvent être divisés en symptômes physiques et symptômes fonctionnels.

1° *Symptômes physiques.* — On observe une tumeur située au grand angle de l'œil, où elle fait une saillie plus ou moins prononcée. En exerçant une traction sur l'angle externe des paupières, on fait saillir le tendon de l'orbiculaire, et l'on constate le plus souvent que la tumeur est située au-dessous de ce tendon. Toutefois elle peut être au-dessus, ou bien présenter un rétrécissement qui la fait ressembler à une gourde; dans ce cas, le sac dilaté est divisé en deux par la pression du tendon direct de l'orbiculaire des paupières. Béraud a vu la tumeur lacrymale faire saillie sur le côté externe du sac et refouler légèrement en dehors le globe oculaire.

Le volume de la tumeur lacrymale est très-variable, et, dans quelques cas, il est nécessaire de comparer attentivement les deux côtés, pour préciser celui qui est le siége de l'affection. La consistance varie aussi beaucoup; tantôt la tumeur est résistante, ne présente pas de fluctuation et ne se laisse pas déprimer; tantôt, au contraire, c'est une saillie molle, fluctuante et dépressible sous le doigt. En général, cette pression est indolore et s'accompagne d'un écoulement de liquide qui reflue par les points lacrymaux jusque dans le lac lacrymal. Tantôt ce liquide est transparent, semblable au liquide des larmes; tantôt il est visqueux, jaunâtre, muco-purulent. Ce liquide peut aussi refluer jusque dans la fosse nasale correspondante. La tumeur vidée, elle se remplit de nouveau et spontanément en présentant des variations de volume assez irrégulières. Longtemps on a cru que la tumeur lacrymale était plus volumineuse le matin, parce que pendant le jour les larmes sécrétées étaient soumises à une certaine évaporation qui en diminuait la quantité; mais la diminution nocturne de la sécrétion lacrymale compense sans doute la perte journalière due à l'évaporation. Quoi qu'il en soit de ces explications, il est certain que le matin, au réveil, la tumeur est plus petite que pendant la journée. Dans certains cas, la tumeur est irréductible et son volume reste constamment le même.

Pendant longtemps cette affection ne s'accompagne d'aucun changement dans la coloration des téguments qui la recouvrent; mais il n'est pas rare de voir survenir ultérieurement une légère teinte rosée, puis rouge de la peau.

2° *Symptômes physiologiques ou fonctionnels.* — La tumeur lacrymale accompagne en général de larmoiement; au début, c'est une humidité plus grande de l'œil, état désigné par les Anglais sous le nom de *watery eye*. La larme est toujours sur le point de s'écouler au dehors et cet épiphora tend à augmenter si le malade s'expose au vent, et surtout au vent froid. La couche de larmes qui se dépose ainsi à la surface de la cornée suffit

pour troubler la vue, en changeant les conditions normales de la réfraction. Quand le larmoiement est considérable, il en résulte une irritation de la peau des paupières, qui devient rouge et peut s'ulcérer.

Cet épiphora, facile à expliquer quand on constate l'existence d'une oblitération des voies lacrymales, devient moins compréhensible quand on trouve ces voies parfaitement libres. Peut-être tient-il alors à une déviation en dehors des points lacrymaux qui ne peuvent plus plonger dans le lac lacrymal et y absorber les larmes.

Dans un certain nombre de cas, on a noté une sécheresse anormale de la narine correspondante à la tumeur, parfois une altération de l'odorat. A son début, la tumeur est le siége d'un léger prurit; en général cependant la douleur est médiocre et passagère; elle ne devient intense et continue que lorsqu'il survient une inflammation aiguë.

La tumeur lacrymale ne se présente pas toujours avec le même appareil symptomatique, et il en existe plusieurs variétés dont trois au moins méritent d'attirer notre attention.

Quelquefois, la tumeur est formée par une poche accidentelle située sous la peau; le sac, perforé par une inflammation ulcérative, laisse passer le liquide qu'il renferme dans une cavité placée entre les téguments et la tunique fibreuse du sac. Cette fistule lacrymale *borgne interne*, comme on l'appelle, s'observe très-rarement.

Dans d'autres cas, le phénomène principal est un relâchement du sac (*Hernia sacci lacrymalis* de Beer). Les conduits lacrymaux et le canal nasal sont perméables, mais il faut exercer une certaine pression pour chasser le liquide contenu dans le sac, et celui-ci reflue, soit par en haut, soit par en bas du côté des fosses nasales. Généralement ce liquide est transparent, quelquefois jaunâtre. Cette variété de tumeur lacrymale est tout à fait indolente, sans changement de couleur à la peau.

Enfin la *tumeur lacrymale enkystée* ou *mucocèle* est caractérisée par l'oblitération des conduits lacrymaux et du canal nasal; le liquide sécrété dans le sac ne peut plus être évacué au dehors, même par la pression. La tumeur est ordinairement oblongue, souvent bilobée; elle s'accroît lentement, mais peut atteindre jusqu'au volume d'un œuf de pigeon. Le mucus contenu dans le sac est gluant, de consistance gommeuse, le plus souvent; la peau qui recouvre la tumeur, peu à peu distendue, s'amincit et paraît livide. De là le nom de *varix sacci lacrymalis*, donné par Schmidt à cette espèce de tumeur lacrymale. Le mucocèle acquiert fréquemment une consistance assez grande, pour qu'on ait pu le prendre pour une tumeur solide de nature maligne; son volume peut entraver le jeu des paupières.

Marche et terminaisons. — La marche de la tumeur lacrymale est le plus souvent très-lente, et présente des poussées inflammatoires plus ou moins répétées et survenant quelquefois sans causes connues. Ces poussées inflammatoires peuvent donner lieu à une dacryocystite aiguë et à l'ouverture du sac à l'extérieur. La maladie peut alors se terminer par la

guérison ; mais le plus souvent, si l'affection n'est pas traitée, il s'établit une *fistule lacrymale*, qui, d'abord simple, ne tarde pas à présenter des sinus, des diverticules, comme cela arrive pour les fistules en général. D'après quelques auteurs, la perforation du sac précédant celle de la peau, il peut y avoir *fistule borgne interne*, suivant l'expression de Desmarres.

Enfin, la dacryocystite chronique peut se terminer par une carie des os voisins : unguis, apophyse montante, ethmoïde, etc.; carie qui peut d'ailleurs être primitive comme nous l'avons dit, et qui en tous cas ne survient que chez les sujets mal traités ou simplement prédisposés par une diathèse (scrofule ou syphilis) aux altérations des os.

Les phénomènes qui précèdent et suivent l'apparition de la tumeur lacrymale ont une évolution telle, que beaucoup d'auteurs (Mackensie, Warlomont etc.) les ont regardés comme se suivant fatalement, aussi divisent-ils les symptômes de la dacryocystite chronique en cinq périodes : *larmoiement*, *blennorrhée*, *abcès*, *fistule* et *carie*. C'est là, évidemment, une exagération, car la dacryocystite chronique n'entraîne pas nécessairement la fistule lacrymale et la carie des os voisins; elle peut rester stationnaire et même guérir.

D'ailleurs il est bon de faire remarquer que la blennorrhée du sac, sans tumeur lacrymale, a été observée nombre de fois; et que, d'un autre côté, la fistule lacrymale peut succéder à un abcès du grand angle de l'œil, à un ulcère de la région du sac, et même à une plaie chirurgicale ou résultant d'un traumatisme accidentel.

Ces réserves faites, nous décrirons ici la *fistule lacrymale* comme l'une des terminaisons les plus fréquentes de la tumeur lacrymale.

L'orifice cutané de la fistule varie beaucoup de largeur. On peut voir des fistules lacrymales véritablement capillaires; dans ce cas, elles gênent fort peu les malades et laissent de temps en temps sortir une gouttelette de mucus ou de muco-pus, mêlé à une plus ou moins grande quantité de larmes. Le plus souvent, l'ouverture extérieure de la fistule est large et située à la partie inférieure du sac au-dessous du tendon de l'orbiculaire.

Le trajet de ces fistules est rarement direct; d'ordinaire, l'ouverture cutanée n'est pas en rapport direct avec l'ouverture muqueuse. Il n'est pas rare non plus d'observer des fistules en arrosoir. La peau qui circonscrit l'orifice fistuleux est souvent détruite, décollée ou amincie, présentant ainsi des culs-de-sac plus ou moins anfractueux.

Il est inutile d'ajouter que toute injection poussée par les points et les conduits lacrymaux revient par la fistule après avoir pénétré dans le sac. Dans certains cas, un stylet introduit dans le trajet fistuleux pénètre dans le sac, et permet d'y constater des fongosités, ou bien une lésion osseuse de l'unguis, etc.

Diagnostic. — Le diagnostic de la tumeur lacrymale comprend trois questions, à savoir : s'il existe une tumeur lacrymale, à quelle variété elle

appartient, enfin si elle est simple ou compliquée de fistule, de carie, etc.

En se fondant sur les signes énoncés plus haut, il n'y a pas de grandes difficultés à reconnaître qu'il existe une tumeur lacrymale, mais il est souvent plus difficile de préciser à quelle espèce de tumeur on a affaire. Cependant on arrive à d'assez fortes présomptions sur ce point, lorsqu'on a recours aux injections pratiquées par les points lacrymaux.

Quant aux complications et en particulier à la fistule lacrymale, elles sont des plus faciles à reconnaître au moins dans la plupart des cas. Il est bien entendu que nous ne parlons ici que de la fistule ayant une ouverture cutanée. On a signalé, en effet, l'existence de fistules internes s'ouvrant dans les fosses nasales (Hasner). Dans quelques cas, l'injection de liquides colorés faite par les points lacrymaux et arrivant jusqu'à l'ouverture externe de la fistule pourra servir à assurer ou à vérifier le diagnostic.

Le PRONOSTIC de la dacryocystite chronique est toujours sérieux, en ce sens qu'elle nécessite un long traitement et qu'il n'est pas toujours facile de la guérir, quoi qu'en puissent dire les spécialistes. Le pronostic est plus grave lorsqu'il existe une dilatation, une hernie du sac, ou bien encore lorsque la tumeur lacrymale a donné naissance à une fistule ou à des altérations osseuses plus ou moins étendues.

TRAITEMENT. — Le traitement de la tumeur et de la fistule lacrymales a passé par des phases variées, en reproduisant assez bien l'idée qu'on se faisait de la maladie. Ainsi, jusqu'à l'époque où Anel (1713) publia son premier travail sur la fistule lacrymale (1), on pensait que cette affection était due à quelque carie de l'unguis, ou, comme dit A. Paré, à quelque « apostème et ulcère » d'une glande située au grand angle de l'œil, et c'est aux caustiques qu'on avait recours.

La compression eut aussi ses partisans, dans le cas de tumeur lacrymale, et Dionis raconte que ce moyen lui a plusieurs fois réussi surtout chez les enfants. Laurent Verduc a décrit ce petit bandage sous le nom d'*oculiste*.

Les divers travaux qu'Anel a publiés sur la tumeur et la fistule lacrymales, de 1713 à 1717, ont fait entrer la thérapeutique de ces affections dans une voie nouvelle, et, depuis cette époque, les méthodes de traitement se sont multipliées à l'infini. Nous étudierons successivement le *traitement médical* et le *traitement chirurgical* de la tumeur et de la fistule lacrymales.

A. TRAITEMENT MÉDICAL. — Si la tumeur lacrymale est d'origine syphilitique, c'est aux mercuriaux et à l'iodure de potassium qu'il faut avoir recours. Chez les sujets scrofuleux, il importe d'administrer les toniques et les antiscrofuleux, avant tout traitement local.

La médication antiphlogistique a été employée non-seulement contre les symptômes inflammatoires de la tumeur lacrymale, mais comme méthode générale de traitement. Dans ce but, on a conseillé la saignée, les émissions sanguines locales, les lotions froides, les fumigations émol-

(1) *Obs. sing. sur la fistule lacrymale*, etc. Turin, 1713, in 4.

lientes dans les fosses nasales. On a également conseillé les onctions mercurielles ou iodurées, les vésicatoires volants.

Quelques auteurs prescrivent l'usage de collyres astringents, agissant à la fois sur la conjonctive et sur les parois du sac lacrymal ; celui-ci devant être vidé préalablement par compression. Quaglino (de Milan) emploie la poudre d'acétate neutre de plomb, qui portée avec un pinceau humide sur le grand angle de l'œil se dissout dans les larmes et forme un véritable collyre ; d'autres se servent de la pommade au précipité rouge.

Les divers moyens que nous venons de passer en revue, n'amènent que bien rarement la guérison : toutefois il est bon de les mettre en pratique chez les malades timorés et qui redoutent une intervention chirurgicale quelconque. D'ailleurs, ils produisent très-souvent une réelle amélioration et facilitent le traitement chirurgical.

B. Traitement chirurgical. — Les moyens chirurgicaux employés dans le traitement de la tumeur et de la fistule lacrymales sont très-nombreux. Beaucoup il est vrai sont tombés dans l'oubli ; toutefois, il est utile de les connaître tous, et pour les exposer avec méthode, nous les rangerons en plusieurs catégories suivant le but qu'on cherche à atteindre.

Or le chirurgien peut se proposer : 1° De rétablir les voies naturelles d'écoulement des larmes ; 2° de créer des voies lacrymales artificielles ; 3° d'oblitérer les points lacrymaux ou le sac lacrymal ; 4° enfin de supprimer l'organe sécréteur des larmes.

1° Rétablissement des voies naturelles. — Il y a plusieurs méthodes dont les principales sont : *a*, les *injections*, *b*, la *dilatation*, *c*, l'*incision*, et *d*, la *cautérisation*.

a. *Injections.* — Les injections, rangées par quelques auteurs parmi les moyens médicaux, peuvent être faites de haut en bas par les points lacrymaux, de bas en haut par le canal nasal (procédé abandonné aujourd'hui), enfin directement dans le sac en le ponctionnant.

Les injections par les points lacrymaux constituent la méthode d'Anel, et se pratiquent avec la seringue qui porte le nom de son inventeur. Pour ces injections, on a employé tour à tour des liquides émollients, toniques, caustiques. Dans ces derniers temps, on a préconisé la teinture d'iode étendue de son poids d'eau (Fano), le sulfite de soude (Monoyer), la potasse caustique (4 à 8 gr. pour 200 grammes d'eau).

On choisit en général le point lacrymal inférieur pour faire l'injection qui se pratique suivant les règles que nous avons données précédemment (p. 535).

Par les injections, Anel croyait chasser le bouchon de mucosités qui, selon lui, obstruait quelques points des voies lacrymales. En fait, il modifiait la muqueuse en agissant sur son état inflammatoire.

L'injection de liquides dans les voies lacrymales peut encore se faire à l'aide de l'appareil de Fano (fig. 117), qui consiste essentiellement en une pompe foulante. La canule capillaire, introduite dans les points

lacrymaux, peut y être maintenue pendant le temps qu'on juge nécessaire, et l'on peut ainsi faire passer dans le sac un courant de liquide continu et destiné, soit à laver la muqueuse, soit à la modifier. On conçoit que tout liquide modificateur un peu actif, comme la teinture d'iode, pourrait donner naissance, en refluant à la surface de la conjonctivite, à une vive inflammation. Malgré les efforts de Fano, qui a cherché à prévenir les effets de ce reflux à l'aide d'un appareil assez compliqué, sa méthode n'est guère utilisée, et nous verrons un peu plus loin que les injections en général ne fournissent de bons résultats que lorsque l'on combine leur action thérapeutique avec celle qui résulte de la dilatation mécanique des voies lacrymo-nasales.

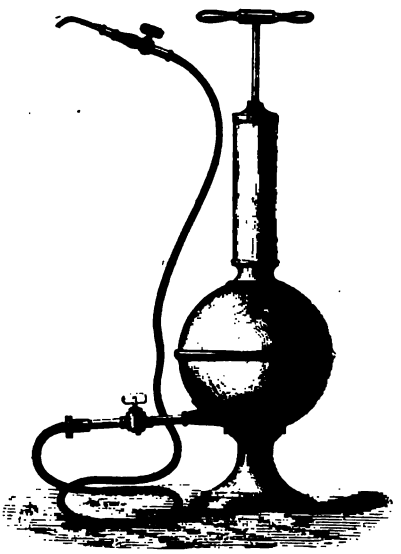

Fig. 117. — Appareil de Fano.

Plus récemment le professeur Verneuil a essayé de remettre en honneur l'emploi de la teinture d'iode; seulement au lieu de l'injecter par les voies naturelles, c'est-à-dire par les points lacrymaux supérieur ou inférieur, il l'injecte directement dans la cavité du sac. Voici le procédé tel qu'il a été décrit (1). Avec une seringue de Pravaz, armée d'une aiguille creuse et dont le piston est au bas de sa course, le chirurgien ponctionne le sac. Faisant remonter doucement le piston, il attire dans le corps de la seringue l'humeur épaisse contenue dans le sac. On dévisse alors la petite seringue, et, après l'avoir vidée, on la remplit de teinture d'iode, puis on la visse de nouveau sur la canule et l'on injecte quelques gouttes de teinture. Les points sont-ils imperméables, on injecte le liquide sans crainte d'irriter la conjonctive; dans le cas contraire, pour éviter l'issue de la teinture d'iode par les canaux lacrymaux, on pousse l'injection avec beaucoup de lenteur, et dès qu'on voit apparaître la coloration de l'iode au niveau des points lacrymaux, on tourne le piston en sens inverse et le liquide tend à rentrer dans le sac.

Ce traitement, applicable surtout au catarrhe du sac, a donné des succès au professeur Verneuil; dans un cas, cependant, il paraît avoir été suivi d'accidents inflammatoires très-graves du côté de l'orbite.

b. *Dilatation.* — Cette méthode a été appliquée de plusieurs façons différentes; la dilatation se faisait tantôt par les voies naturelles, tantôt par une ouverture pratiquée au sac lacrymal. Enfin la dilatation des voies

(1) *Journ. de méd. et de chir. prat.*, 1872, t. XLIII, p. 299.

lacrymo-nasales peut s'exécuter de haut en bas (méthode d'Anel), ou bien de bas en haut, c'est-à-dire en pénétrant d'abord par le canal nasal (méthode de Laforest).

Les diverses méthodes de la dilatation par les voies naturelles appartiennent à l'histoire de la tumeur lacrymale, et sont totalement abandonnées aujourd'hui ; aussi ne les décrirons-nous pas, pour insister plus longuement sur les procédés nouveaux de dilatation adoptés par presque tous les ophthalmologistes modernes. Toutefois il est bon de rappeler que c'est en fait à Anel, chirurgien français, qu'est due l'idée heureuse du cathétérisme des voies lacrymales, cathétérisme qu'il combinait avec l'emploi des injections. Anel se servait de sondes très-fines, de stylets, qui ne lui permettaient guère de dilater d'une façon quelconque le canal lacrymo-nasal, et ce n'est que grâce à l'incision préalable des points et des conduits lacrymaux, qu'on a pu utiliser véritablement la méthode dilatatrice.

Deux procédés surtout doivent nous occuper, ce sont ceux de Bowman et de Weber.

Procédé de Bowmann. — Il consiste à inciser les conduits lacrymaux avec le couteau de Weber, puis à pratiquer le cathétérisme des voies lacrymales.

Nous n'avons pas à décrire ici la manière d'inciser les points et les conduits lacrymaux, puisque nous l'avons indiquée à propos des maladies de ces conduits. Mais on a discuté sur la question de savoir quel était le conduit lacrymal qu'il valait mieux inciser. En Angleterre, on choisit souvent le conduit lacrymal inférieur; en France et en Allemagne, on incise de préférence le supérieur. L'importance fonctionnelle du point lacrymal inférieur, sa direction qui n'est nullement celle du canal nasal, enfin la difficulté du cathétérisme par cette voie, difficulté qui nous paraît cependant exagérée, ont fait adopter par beaucoup de chirurgiens le débridement du canal lacrymal supérieur dont la direction se rapproche beaucoup plus de celle du canal nasal.

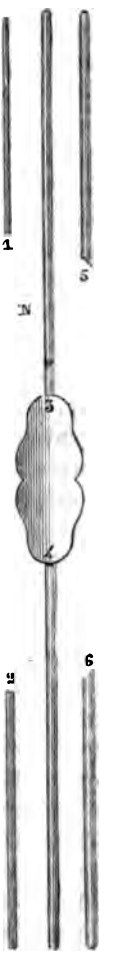

Fig. 118.— Sondes de Bowman.

Les sondes dont on se sert pour la dilatation, dites *sondes de Bowman*, sont d'argent malléable et se prêtent aux différentes courbures qu'on veut leur donner. Elles sont cylindriques, et offrent des diamètres variables, gradués en six numéros depuis le volume d'un gros crin jusqu'au diamètre de 1 millimètre environ. En général, il n'est pas prudent de se servir des numéros 1 et 2 parce qu'ils peuvent décoller la muqueuse et faire de véritables fausses routes.

Procédé opératoire.— Le conduit, préalablement incisé, est mis à décou-

lacrym
saire, e'
contin'
doit q

supérieure; la sonde huilée est eng l'incision et est poussée doucement jus gouttière du canalicule. On doit ainsi am osseuse du sac avec l'extrémité du cat la sonde en tenant toujours son extrém on l'adosse contre la région sourcilière et on l d'une ligne qui, passant par le milieu du li interne et par l'intervalle compris entre la deuxiè et la canine, irait rejoindre l'arcade sourcilière vers sourcil. Quelques auteurs veulent qu'on se guide en suivant du sillon naso-labial. La sonde doit entrer assez facilement direction et si l'obstacle paraît infranchissable, il faut s'arrêter et re sans effort, mettre la séance plutôt que de s'exposer à déchirer la muqueuse, ce qui peut amener des accidents sérieux.

Lorsque la sonde est introduite par le canal lacrymal inférieur, elle doit être dirigée un peu de bas en haut pour arriver dans le sac, e souvent elle rencontre un certain obstacle, qui correspond au point où le canal lacrymal supérieur se joint à l'inférieur. « La sonde doit y être soutenue, dit Warlomont, appuyée avec douceur, tandis que la main qui ne la tient pas attire le canal sur la sonde. Quelquefois le repli de la muqueuse qu'a rencontré le bec de la sonde cède au point de faire croire que celle-ci est dans le sac; mais on reconnaît qu'il n'en est rien à ce que la moindre pression entraîne toute la paupière avec elle. » C'est là un signe caractéristique, et l'indication est de ne pas forcer et de recommencer le cathétérisme avec une sonde plus fine.

La sonde introduite doit être laissée en place pendant vingt ou trente minutes, selon qu'elle est plus ou moins bien tolérée par les malades. De plus le cathétérisme ne doit pas être trop souvent répété, surtout s'il donne lieu à quelques phénomènes inflammatoires du côté du canal lacrymo-nasal. Dans ces cas, les antiphlogistiques sont indiqués, jusqu'à ce que l'irritation soit tombée. C'est surtout au début du traitement qu'il faut n'introduire les sondes que tous les deux ou trois jours, et surveiller l'inflammation de la muqueuse du canal.

En même temps que l'on cherche à dilater le rétrécissement, il faut combattre les lésions inflammatoires du canal lacrymo-nasal par des injections modificatrices, comme nous l'avons déjà dit.

Procédé de Weber. — Aux sondes métalliques, Weber a substitué des bougies élastiques ou des bougies de cire coniques, de 1 millimètre et demi à leur petite extrémité. S'il ne peut pénétrer dans le canal rétréci à l'aide de ces bougies munies de mandrins, il cherche à forcer les rétrécissements avec une sonde métallique biconique, dont l'une des moitiés correspond par sa petite extrémité au n° 1 de Bowman et atteint au bout de 30 à 35 millimètres, de 1 millimètre à 1 millimètre et demi et 2 millimètres de diamètre; l'autre moitié de la sonde offre aux mêmes distances de son extrémité libre une épaisseur de 2 à 3 millimètres et demi (fig. 11

manière de procéder nécessite une large ouverture du sac lacry-
si ne se contente-t-on plus de l'incision des conduits lacrymaux
l y ajouter avec Weber le débridement sous-cutané du ligament
il interne. Voici comment on fait cette opération :
ncision du conduit lacrymal supérieur, on glisse
e mousse du couteau de Weber le long de la paroi
ure du sac, en arrière du ligament palpébral et
direction du canal nasal. Le couteau engagé des
rs de sa longueur, le tranchant tourné en avant,
issure externe est attirée vers la tempe, et l'on
ler en avant le manche du couteau. Le ligament
sectionné, et les doigts de l'opérateur perçoivent
ation de craquement caractéristique.
ent attaquée par quelques ophthalmologistes, la
de Weber a donné de bons résultats ; Warlomont
un cathéter gradué construit sur les mêmes prin-

Fig. 119.— Sonde de Weber.

deux méthodes de cathétérisme se rattachent un
ombre d'autres procédés que nous allons rapide-
ser en revue.
Critchett a conseillé des sondes de *Laminaria* ana-
celles de Bowman. On sait que la laminaire se
pidement sous l'influence de l'humidité, si bien
dix minutes environ d'introduction dans le canal
sonde se moule sur ses parois et indique très-
t sa forme et son calibre. Mais cette dilatation
effectuant surtout au-dessous et au-dessus des
arctés, il en résulte parfois de grandes difficultés
ion de la sonde et la déchirure de la muqueuse.
éviter ce grave inconvénient, on détermine d'abord le lieu où
rétrécissement en laissant la bougie de laminaire très-peu de
place ; puis on la remplace par une autre vernie au copal, c'est-
nduc imperméable, excepté aux points qui doivent être en rap-
c le rétrécissement.
ms que la méthode de Critchett semble avoir été abandonnée
leur lui-même ; toutefois, elle nous paraît excellente comme
djuvant de dilatation, et elle pourrait rendre des services.
ms (de Cincinnati), après avoir suivi la méthode de Bowman,
gmenter le degré de dilatation et fit fabriquer des sondes plus
ue celles qu'on employait jusqu'alors. Il pénètre de force avec
es sondes dans le canal nasal et la laisse en place pendant quel-
utes. Puis plus tard il place à demeure un stylet conique,
ne longueur telle que reposant sur le plancher des fosses nasales
de ses extrémités, l'autre extrémité recourbée en crochet se
l'angle interne des paupières et y est en quelque sorte fixée.

vert en relevant la paupière supérieure; la sonde huilée est engagée dans le sillon qui a succédé à l'incision et est poussée doucement jusque dans le sac en suivant la gouttière du canalicule. On doit ainsi arriver jusqu'à ce qu'on sente la paroi osseuse du sac avec l'extrémité du cathéter. A ce moment on relève la sonde en tenant toujours son extrémité engagée dans le sac, on l'adosse contre la région sourcilière et on lui donne ainsi la direction d'une ligne qui, passant par le milieu du ligament palpébral interne et par l'intervalle compris entre la deuxième incisive supérieure et la canine, irait rejoindre l'arcade sourcilière vers la tête du sourcil. Quelques auteurs veulent qu'on se guide en suivant la direction du sillon naso-labial. La sonde doit entrer assez facilement, sans effort, et si l'obstacle paraît infranchissable, il faut s'arrêter et remettre la séance plutôt que de s'exposer à déchirer la muqueuse, ce qui peut amener des accidents sérieux.

Lorsque la sonde est introduite par le canal lacrymal inférieur, elle doit être dirigée un peu de bas en haut pour arriver dans le sac, et souvent elle rencontre un certain obstacle, qui correspond au point où le canal lacrymal supérieur se joint à l'inférieur. « La sonde doit y être soutenue, dit Warlomont, appuyée avec douceur, tandis que la main qui ne la tient pas attire le canal sur la sonde. Quelquefois le repli de la muqueuse qu'a rencontré le bec de la sonde cède au point de faire croire que celle-ci est dans le sac; mais on reconnaît qu'il n'en est rien à ce que la moindre pression entraîne toute la paupière avec elle. » C'est là un signe caractéristique, et l'indication est de ne pas forcer et de recommencer le cathétérisme avec une sonde plus fine.

La sonde introduite doit être laissée en place pendant vingt ou trente minutes, selon qu'elle est plus ou moins bien tolérée par les malades. De plus le cathétérisme ne doit pas être trop souvent répété, surtout s'il donne lieu à quelques phénomènes inflammatoires du côté du canal lacrymo-nasal. Dans ces cas, les antiphlogistiques sont indiqués, jusqu'à ce que l'irritation soit tombée. C'est surtout au début du traitement qu'il faut n'introduire les sondes que tous les deux ou trois jours, et surveiller l'inflammation de la muqueuse du canal.

En même temps que l'on cherche à dilater le rétrécissement, il faut combattre les lésions inflammatoires du canal lacrymo-nasal par des injections modificatrices, comme nous l'avons déjà dit.

Procédé de Weber. — Aux sondes métalliques, Weber a substitué des bougies élastiques ou des bougies de cire coniques, de 1 millimètre et demi à leur petite extrémité. S'il ne peut pénétrer dans le canal rétréci, à l'aide de ces bougies munies de mandrins, il cherche à forcer les rétrécissements avec une sonde métallique biconique, dont l'une des moitiés correspond par sa petite extrémité au n° 1 de Bowman et atteint au bout de 30 à 35 millimètres, de 1 millimètre à 1 millimètre et demi et 2 millimètres de diamètre; l'autre moitié de la sonde offre aux mêmes distances de son extrémité libre une épaisseur de 2 à 3 millimètres et demi (fig. 119).

Cette manière de procéder nécessite une large ouverture du sac lacrymal, aussi ne se contente-t-on plus de l'incision des conduits lacrymaux et faut-il y ajouter avec Weber le débridement sous-cutané du ligament palpébral interne. Voici comment on fait cette opération : après l'incision du conduit lacrymal supérieur, on glisse la pointe mousse du couteau de Weber le long de la paroi postérieure du sac, en arrière du ligament palpébral et dans la direction du canal nasal. Le couteau engagé des deux tiers de sa longueur, le tranchant tourné en avant, la commissure externe est attirée vers la tempe, et l'on fait basculer en avant le manche du couteau. Le ligament est ainsi sectionné, et les doigts de l'opérateur perçoivent une sensation de craquement caractéristique.

Fig. 119.— Sonde de Weber.

Vivement attaquée par quelques ophthalmologistes, la méthode de Weber a donné de bons résultats ; Warlomont se sert d'un cathéter gradué construit sur les mêmes principes.

A ces deux méthodes de cathétérisme se rattachent un certain nombre d'autres procédés que nous allons rapidement passer en revue.

Ainsi Critchett a conseillé des sondes de *Laminaria* analogues à celles de Bowman. On sait que la laminaire se gonfle rapidement sous l'influence de l'humidité, si bien qu'après dix minutes environ d'introduction dans le canal nasal, la sonde se moule sur ses parois et indique très-nettement sa forme et son calibre. Mais cette dilatation rapide s'effectuant surtout au-dessous et au-dessus des points coarctés, il en résulte parfois de grandes difficultés d'extraction de la sonde et la déchirure de la muqueuse.

Pour éviter ce grave inconvénient, on détermine d'abord le lieu où siége le rétrécissement en laissant la bougie de laminaire très-peu de temps en place ; puis on la remplace par une autre vernie au copal, c'est-à-dire rendue imperméable, excepté aux points qui doivent être en rapport avec le rétrécissement.

Ajoutons que la méthode de Critchett semble avoir été abandonnée par l'auteur lui-même ; toutefois, elle nous paraît excellente comme moyen adjuvant de dilatation, et elle pourrait rendre des services.

Williams (de Cincinnati), après avoir suivi la méthode de Bowman, voulut augmenter le degré de dilatation et fit fabriquer des sondes plus grosses que celles qu'on employait jusqu'alors. Il pénètre de force avec une de ces sondes dans le canal nasal et la laisse en place pendant quelques minutes. Puis plus tard il place à demeure un stylet conique, offrant une longueur telle que reposant sur le plancher des fosses nasales par une de ses extrémités, l'autre extrémité recourbée en crochet se loge dans l'angle interne des paupières et y est en quelque sorte fixée.

L'auteur combine les injections modificatrices avec cette méthode de cathétérisme à demeure; d'ailleurs la pratique de Williams paraît avoir changé depuis ces dernières années, et aujourd'hui, il se sert d'une sonde conique, analogue à celle de Weber, lorsqu'il se trouve en présence d'une coarctation assez accusée (1).

Les ophthalmologistes américains semblent très-partisans de cette méthode, et tout récemment Seely (2) proposait l'usage des sondes de Bowman en les laissant à demeure.

Le cathétérisme des voies lacrymales donne d'excellents résultats lorsqu'il est associé aux injections modificatrices dans le canal lacrymo-nasal. A cet égard, le meilleur procédé est l'emploi d'une petite seringue analogue à celle d'Anel, *et dont* la canule n'est autre qu'une sonde qu'on peut introduire dans le canal nasal. Cette sonde est ouverte à son extrémité seulement (Warlomont) ou bien percée de trous multiples sur son parcours (Galezowski). *Introduite* dans le canal nasal, la canule est armée de la seringue et l'injection est poussée peu à peu en retirant lentement le cathéter creux.

Fig. 120.—Seringue de Warlomont pour combiner la dilatation avec les injections.

Lorsqu'il existe une fistule lacrymale, on peut aussi employer comme moyen thérapeutique actif le cathétérisme et les injections. Beaucoup d'ophthalmologistes, se préoccupant peu de la fistule, rétablissent le calibre des voies lacrymales à l'aide des procédés de Bowman ou de Weber; d'autres, au contraire, font le cathétérisme par la fistule elle-même, toujours en le combinant aux injections modificatrices et parfois caustiques; puis une amélioration notable survenue, ils introduiront les sondes par l'un ou l'autre des canaux lacrymaux préalablement incisé.

En général, la fistule se ferme d'elle-même dès que le calibre des voies lacrymo-nasales est rétabli, quelquefois des cautérisations au nitrate d'argent, des injections escharotiques dans le sac sont nécessaires pour amener une cicatrisation plus rapide.

(1) *Ann. d'oculistique*, 1867, p. 86, et 1871, vol. II, p. 162.
(2) *Ann. d'ocul.*, 1871, vol. II, p. 135.

Il ne doit plus être question aujourd'hui du cathétérisme fait par une ouverture artificielle du sac, ouverture pratiquée par le chirurgien. C'était par là que Dupuytren et Scarpa introduisaient dans le canal nasal, l'un sa canule, l'autre son clou de plomb. Malgré les tentatives récentes du professeur Richet (1) et celles de de Neffe (2) ces méthodes sont restées dans l'oubli.

c. *Incision interne.* — L'idée de cette opération, qui fut pratiquée par Gerdy, semble appartenir à Malgaigne (3); mais c'est surtout à Stilling (de Cassel) qu'on doit cette nouvelle méthode.

D'après cet ophthalmologiste, le canal nasal présenterait sous sa couche muqueuse une couche dite caverneuse, contenant des vaisseaux et des fibres musculaires. Ce tissu spécial, abondant au niveau des replis valvulaires du canal lacrymo-nasal, jouerait un rôle important dans la genèse des coarctations des voies lacrymales, aussi est-ce sur lui qu'il faut agir de préférence pour détruire ces lésions.

Quoi qu'il en soit de cette manière de voir, la méthode de Stilling paraît avoir donné d'excellents résultats dans un certain nombre de cas.

Le couteau de Stilling est triangulaire, long de 13 millimètres, large de 3 millimètres à sa base et de trois quarts de millimètre à sa pointe qui est tranchante mais arrondie.



Fig. 121. — Couteau de Stilling.

Voici le manuel opératoire préconisé par Stilling : après avoir reconnu avec une sonde de Bowman n° 1 le siége du rétrécissement, le canal lacrymal est incisé en poussant le couteau dans son intérieur, le tranchant dirigé en avant. Lorsqu'on est parvenu dans le sac, le manche de l'instrument est relevé jusqu'à la position verticale, le tranchant toujours dirigé en avant, puis on glisse le couteau jusqu'au rétrécissement, et l'on pénètre dans le canal nasal en le plongeant jusqu'à la garde. Enfin, on retire un peu l'instrument pour l'enfoncer dans une autre direction ; cette manœuvre répétée trois, quatre, et même cinq fois, permet à la lame du couteau de tourner librement dans le canal.

Quant au traitement consécutif, il est nul pour Stilling, d'abord il pratiquait le cathétérisme après la section du rétrécissement; aujourd'hui il l'a abandonné.

(1) Galezowski, *Traité des mal. des yeux*, 1870, t. I, p. 146.
(2) *Gaz. des hôpitaux*, 1869.
(3) Thèse de concours, 1835.

Cette méthode a été modifiée par quelques ophthalmologistes; c'est ainsi que Sichel fils (1) incise le conduit lacrymal et le ligament palpébral interne avec le couteau de Weber, puis il agit sur le rétrécissement avec celui de Stilling. De plus, il pratique le cathétérisme avec une sonde analogue à celle de Weber et combine cette action dilatatrice avec des injections modificatrices.



FIG. 122. — Porte-caustique pour la cautérisation du canal nasal.

Le professeur U. Trélat (2) utilise la méthode d'incision interne en se servant du couteau de Weber et a obtenu de beaux résultats; dans les cas où il s'est servi du couteau de Stilling, il n'a jamais fait *qu'une* seule incision, suivie du cathétérisme répété tous les jours avec la sonde de Bowman n° 6 (3).

Enfin, Jaesche (de Moscou) (4), après avoir incisé le conduit lacrymal et le ligament palpébral interne, glisse une sonde cannelée jusqu'au rétrécissement, introduit un petit ténotome et l'enfonce aussi loin qu'il est besoin pour pratiquer la section de la coarctation. Une corde à boyau ou un fil de plomb, laissé à demeure tous les jours, pendant quelques heures, empêche la réunion de la plaie; enfin on continue par le cathétérisme et les injections.

d. *Cautérisation.* — Elle est applicable lorsque les rétrécissements se reproduisent avec rapidité. Il faut alors cautériser la coarctation avec le nitrate d'argent solide; pour cela, on prend l'empreinte du rétrécissement à l'aide d'une bougie de laminaria, et l'on en marque le lieu précis sur un porte-caustique construit à cet effet (fig. 122), et qui consiste, comme tous les instruments de cette sorte, en une sonde creuse dans laquelle glisse un stylet terminé par un

(1) *Ann. d'ocul.*, 1870, t. LXIV, p. 73.
(2) *Soc. chirurgie*, 5 juin 1872.
(3) Naudier, Thèse de Paris, 1872, p. 80.
(4) *Ibid.*, p. 81.

cuvette qui reçoit le nitrate d'argent fondu. Lorsque la sonde est parvenue au niveau du rétrécissement, il suffit d'appuyer sur le bouton pour faire saillir la cuvette.

Pour Warlomont, cette cautérisation n'est qu'un auxiliaire du cathétérisme, et, dans tous les cas, l'application du caustique ne doit être faite qu'après plusieurs jours de distance.

2° Formation de voies lacrymales artificielles. — Archigène, selon Aétius et Paul d'Égine, perforait l'os unguis avec un foret pour faire passer les larmes dans les fosses nasales. Celse parle aussi de l'extirpation du sac et de la cautérisation de l'unguis, comme d'une méthode dont on faisait un fréquent usage. G. de Salicet et Jean de Vigo en ont aussi fait mention.

Cette méthode, encore utilisée aujourd'hui, mais on peut dire d'une façon tout à fait exceptionnelle, compte plusieurs procédés, suivant qu'on veut créer le canal artificiel dans la direction du canal normal, ou bien qu'on le dirige dans le méat moyen, ou bien enfin qu'on veut le faire s'ouvrir dans le sinus maxillaire.

Wathen, suivi par Dupuytren, a proposé de pratiquer à l'aide d'un foret un conduit artificiel dans la direction même du canal nasal qui n'existe plus, et de maintenir ce canal ouvert avec une canule à demeure. Dans un cas, Malgaigne agit à peu près de la même manière.

Woolhouse, pour pratiquer son opération, ouvrait largement le sac pour mettre l'unguis à nu; puis il enlevait la muqueuse et remplissait la plaie de charpie. Un ou deux jours après, il enfonçait une tige pointue de haut en bas, de dehors en dedans et d'avant en arrière, jusque dans les fosses nasales, en pénétrant à travers la partie inférieure de l'unguis. Des mèches ou des canules maintenaient béante l'ouverture osseuse; enfin une canule d'or était placée à demeure.

Les procédés employés pour pratiquer la perforation de l'unguis ont beaucoup varié : on s'est servi du cautère actuel (Saint-Yves), d'un emporte-pièce (Monro et Hunter).

Le professeur Laugier proposa d'établir une ouverture de communication entre le sac lacrymal et le sinus maxillaire; pour cela il suffit de diriger la pointe d'un trocart vers la paroi externe du canal nasal. Une canule à double rebord peut être placée dans l'ouverture artificielle.

La plupart de ces procédés, et d'autres encore, tels que ceux de Reybard et de Foltz (de Lyon), sont assez peu employés et sont loin d'être entrés dans la pratique habituelle.

3° Oblitération des voies naturelles. — Quoique les anciens chirurgiens qui faisaient un fréquent usage de la cautérisation du sac lacrymal dans le traitement de la fistule lacrymale aient obtenu souvent l'oblitération de cette cavité, il n'y a pas plus d'un siècle qu'on a proposé de traiter méthodiquement de la sorte la tumeur et la fistule lacrymales. Longtemps laissé en oubli, ce mode de traitement a pris depuis quelques

années une assez grande extension et paraît devoir, au moins dans un certain nombre de cas, se substituer aux autres procédés.

Pour fermer la voie d'écoulement des larmes, on s'est attaqué, soit aux points lacrymaux, soit au sac lui-même. Selon les auteurs du *Compendium*, Quesnel (de Saint-Malo) proposa de cautériser les points lacrymaux et guérit son malade. Busche (de Lyon) et Serres (de Bologne) ont aussi conseillé ce mode de traitement. On se servirait à cet effet, soit d'un crayon effilé de nitrate d'argent, soit d'une aiguille chauffée au rouge blanc. Le cautère électrique peut aussi très-bien convenir. Velpeau a esssayé d'oblitérer les points lacrymaux en les excisant, mais il a dû abandonner ce procédé, sur lequel il avait fondé quelques espérances.

La cautérisation du sac, dans le but d'oblitérer complétement cette cavité, a été proposée au milieu du siècle dernier (1748) par *Nannoni* (de Florence). Il ouvrait le sac et le remplissait d'une boulette de charpie enduite d'une pommade à l'alun et au précipité rouge, en même temps il cautérisait le sac avec le nitrate d'argent.

Les premiers essais de Nanonni ne furent pas accueillis avec faveur par les chirurgiens; cependant Biangini, Delpech, Cafford (de Narbonne) employèrent ce mode de traitement et l'érigèrent en *méthode*; ils furent suivis par Stœber (de Strasbourg) et quelques *ophthalmologistes*.

Lorsqu'on parle de guérir la fistule lacrymale par l'oblitération du sac, on peut craindre à priori de voir un larmoiement abondant être la conséquence de cet état. Mais l'expérience ne confirme pas tout à fait ces prévisions de la théorie : en effet la sécrétion de la glande lacrymale ne paraît pas être une sécrétion continue, et l'humidité normale de l'œil est surtout entretenue par la sécrétion insensible des glandes sous-conjonctivales. Or, cette petite quantité de liquide ainsi versée à la surface de l'œil disparaît par évaporation. La sécrétion de la glande lacrymale ne semble se faire qu'à certains intervalles, sous l'influence de quelque action réflexe; les larmes coulent alors en abondance, et quelque libres que soient les conduits lacrymaux, ils ne peuvent suffire au passage des larmes, qui s'écoulent sur la joue.

On peut donc, sans craindre un larmoiement rebelle, oblitérer le sac lacrymal, et les opérés ne pleurent que lorsqu'une émotion, un vent violent, un corps étranger, une inflammation de la conjonctive, provoquent la sécrétion exagérée des larmes.

Pour faire la cautérisation du sac, on utilise la présence d'une fistule préexistante, qu'on élargit, ou bien on ouvre la paroi externe du sac. Un bistouri étroit est introduit au-dessous du ligament palpébral interne, qu'on fait tendre en attirant la commissure externe en dehors et en haut; puis l'instrument est enfoncé perpendiculairement, et quand la pointe a pénétré à 4 millimètres de profondeur, on en redresse le manche jusqu'à ce qu'il soit arrêté par le sourcil, enfin on le pousse dans la direction du canal nasal, et l'on donne en retirant la lame la largeur

nécessaire à l'incision. Quelques auteurs conseillent de prolonger l'incision dans une direction oblique en dehors et en bas, suivant la direction qu'affectent les plis cutanés de la région ; dans ces conditions le dos du bistouri doit toujours regarder le dos du nez.

L'ouverture du sac ainsi faite, Warlomont conseille d'introduire dans sa cavité un morceau d'éponge préparée et de remettre au lendemain la cautérisation de la cavité. D'autres ophthalmologistes terminent tout de suite l'opération, en se servant de crochets, d'érignes ou de spéculums, pour bien mettre à découvert le fond du sac lacrymal.

Le cautère actuel ou la galvano-caustique doivent être employés de préférence, lorsqu'on veut se borner à obturer l'embouchure des canaux lacrymaux dans le sac.

Un stylet d'Anel, introduit par l'un ou l'autre des conduits et mené jusque dans la cavité du sac lacrymal, indique à l'opérateur le point où il doit porter rapidement un petit cautère rougi à blanc, ayant la forme d'un stylet coudé, et présentant à 3 ou 4 centimètres de son extrémité libre un renflement destiné à conserver du calorique. La galvano-caustique se pratique de la même manière. Il va sans dire que le globe de l'œil doit être protégé par une compresse mouillée, et que les parties qui ne sont pas destinées à être atteintes par le cautère doivent être recouvertes d'une triple couche de collodion pour les mettre à l'abri du rayonnement de la chaleur.

Au lieu d'une simple oblitération du sac on a cherché à produire sa destruction complète. A cet effet, on a jadis utilisé le cautère actuel (Desmarres) ; mais on lui préfère aujourd'hui les caustiques, tels que la pâte de Canquoin (Magne), le caustique de Vienne (Rouault), le beurre d'antimoine (Manfredi, Spérino), le nitrate d'argent, la teinture d'iode (Lacaze). Ces caustiques sont introduits à l'aide de spéculums, destinés à abriter les lèvres de la plaie faite à la paroi antérieure du sac, et parmi ces spéculums nous signalerons celui de Magne et celui de Delgado (de Madrid) à valves mobiles, et comprenant à la fois le spéculum et le porte-caustique (fig. 123).

Bien faite, cette opération ne laisserait après elle qu'une petite cicatrice, peu déprimée et à peine visible, telle est du moins l'opinion de Warlomont. De plus, il ne faut pas croire à la destruction complète du sac par cette cautérisation ; sa muqueuse est modifiée, sa capacité est moindre, et s'il n'y a pas une oblitération complète de l'orifice des conduits lacrymaux, les larmes finissent par pénétrer dans la cavité du sac qui persiste. Aussi, a-t-on pu dire avec une apparence de raison, qu'après l'*élimination complète du sac*, il n'y a pas occlusion absolue des voies lacrymales.

Warlomont a proposé une méthode mixte de cautérisation, lorsque le canal nasal n'est pas oblitéré et que la muqueuse du sac a seule besoin d'être modifiée. A cet effet, il a soin de ne pas intéresser avec les caustiques l'ouverture des conduits lacrymaux, puis l'eschare du sac

tombée, il fait passer un stylet de plomb à travers le point lacrymal supérieur, jusque dans le canal nasal, et l'y laisse à demeure. De cette façon, le cours des larmes se rétablit, et la plaie du sac se ferme avec une grande rapidité.

On peut rapprocher de la cautérisation l'extirpation du sac lacrymal proposée par le docteur Berlin (de Berlin). C'est une opération difficile, de l'aveu même de l'auteur, et qui jusqu'ici paraît avoir été pratiquée d'une façon tout à fait exceptionnelle (1).

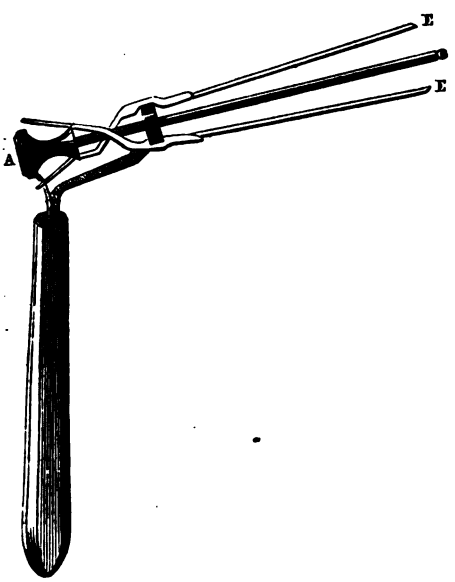

Fig. 123. — Spéculum de Delgado.

4° Suppression de l'organe sécréteur des larmes. — Les nombreux insuccès des diverses méthodes anciennes ont conduit à proposer la suppression de la glande lacrymale. Paul Bernard (1843) pratiqua cette opération sur un malade affecté depuis dix ans d'un larmoiement opiniâtre qu'on attribuait à une tumeur lacrymale. Ce chirurgien enleva, dit-il, la glande lacrymale palpébrale hypertrophiée, et le larmoiement diminua. On a quelque peine à comprendre comment on a pu enlever cette glande lacrymale palpébrale, sans intéresser profondément la paupière supérieure. Quoi qu'il en soit, P. Bernard dut compléter son opération en enlevant un mois après la glande lacrymale orbitaire. Textor (1846), Mackensie, O'Beirne, Dixon, imitèrent la conduite de P. Bernard, et tous remarquèrent que, malgré l'ablation de la glande orbitaire, l'œil restait humide et était lubrifié par une quantité suffisante de larmes.

Enfin, plus récemment, Laurence (de Londres) (2) préconisa comme moyen de guérison radicale des affections des voies lacrymales l'extirpation de la glande lacrymale. Voici comment il pratique cette opération.

La peau est sectionnée immédiatement au-dessous du tiers supérieur externe du bord de l'orbite. On coupe ensuite le fascia qui s'étend du périoste orbitaire au bord supérieur du cartilage tarse, et l'on pénètre peu à peu dans l'orbite, en cherchant aussitôt que possible à déter-

(1) *Ann. d'oculistique*, janvier et février 1869, t. LXI, p. 63. (C. R. des séances de la Soc. ophth. d'Heidelberg.)

(2) *Ophthalm. Review*, n° 10, et *Congrès ophth. de Paris*, 1867 (1re séance, 12 août).

miner la position de la glande avec l'extrémité du doigt introduit dans la plaie. On la reconnaît assez facilement, dit Laurence, « comme un corps un peu dur, poli et arrondi ».

Si l'on éprouvait quelque difficulté à trouver la glande, il faudrait diviser la commissure palpébrale externe par une incision horizontale dirigée en dehors vers la première incision faite au voisinage du rebord orbitaire. On obtient ainsi un lambeau à sommet externe, qu'on renverse en dedans, de façon à découvrir largement l'angle supéro-externe de la base de l'orbite, et, par conséquent la glande lacrymale orbitaire. Saisissant celle-ci avec des crochets ou des pinces spéciales, on la dissèque avec soin, et l'extirpation faite, une section longitudinale permet de s'assurer que c'est bien la glande qu'on a enlevée (Laurence). Le sang est facile à arrêter avec un peu d'eau froide, des sutures d'argent peuvent réunir les lèvres de la plaie, surtout lorsqu'on a fait un lambeau, et la guérison a lieu en quelques semaines. Une légère conjonctivite suit cette opération, mais l'accident le plus à craindre serait le ptosis persistant de la paupière supérieure, ptosis résultant d'une division partielle de l'élévateur palpébral.

Cette opération, on le conçoit, constitue une dernière ressource pour les cas où tous les autres moyens thérapeutiques ont échoué.

TRAITEMENT DE QUELQUES VARIÉTÉS DE TUMEURS ET FISTULES LACRYMALES. — Certaines formes de tumeurs et de fistules lacrymales nécessitant une thérapeutique toute particulière, nous avons cru devoir leur consacrer quelques lignes.

Dans le *relâchement du sac lacrymal*, on a surtout préconisé les applications froides ou astringentes et la compression. Cette dernière doit être faite non pas avec des appareils spéciaux, qui la plupart du temps se déplacent et ne compriment rien, mais bien avec un simple bandage formé de compresses graduées, surmontées d'un petit coussin de cuir et soutenues par une bande. On pourrait se servir avec avantage d'une boulette de papier mâché, imprégnée d'une solution de tannin, qu'on applique sur le sac et qu'on y maintient à l'aide d'une bande et de compresses graduées.

Si ces moyens échouent, ce qui doit arriver le plus souvent, les auteurs du *Compendium* pensent qu'à l'exemple de Boyer et de Velpeau, on pourrait mettre le sac à découvert pour exciser une partie de sa paroi antérieure. Cette manière de faire, suivie par von Ammon (1) et Bowman (2), vient d'être tout récemment conseillée, et l'on peut dire complétée par Monoyer (de Strasbourg) (3). Ce dernier chirurgien n'applique l'excision de la paroi ou d'une partie de la paroi antérieure du sac qu'aux relâchements du sac avec ou sans épaississement de la muqueuse, mais avec possibilité de rétablir le cours des larmes.

(1) *Annales d'oculistique* (traduction), 1852, t. XXVII, p. 26.
(2) *Ibid.*, 1861, t. LI, p. 214.
(3) *Arch. gén. de méd.*, 1873, vol. I, p. 20.

Grâce à cette excision, le volume et les dimensions du sac sont notablement diminués; puis il faut rétablir les voies naturelles par le cathétérisme répété, suivant la méthode de Bowman et combiner ce cathétérisme avec l'emploi des injections modificatrices. A cet égard Monoyer préconise surtout les injections faites avec le sulfite de soude au deux-centièmes.

Dans le *mucocèle du sac lacrymal*, les anciens chirurgiens conseillaient d'ouvrir le sac et de le cautériser de façon à en obtenir l'oblitération complète. Aujourd'hui l'indication thérapeutique primitive est de chercher avant tout à rétablir les voies lacrymales, c'est-à-dire qu'il faut pratiquer le cathétérisme du canal nasal par le canal lacrymal supérieur préalablement incisé. Toutefois il peut être utile d'ouvrir le sac pour agir sur sa muqueuse, et dans ces cas, si celui-ci est trop distendu par l'accumulation du mucus lacrymal, il serait parfaitement indiqué d'en exciser une partie avec des ciseaux, comme le préconise Monoyer pour le traitement du relâchement du sac. Bien entendu il ne faut pas négliger les injections détersives et modificatrices ainsi que le cathétérisme.

Dans certaines *fistules lacrymales* compliquées de décollement cutané, de trajets multiples, entretenues par des altérations osseuses ou enfin par un orifice tellement large que son occlusion spontanée est presque impossible, il y a pour le chirurgien des indications spéciales que nous allons rapidement passer en revue.

Si l'on supposait que la non-cicatrisation de la fistule fut due à un décollement cutané, à un amincissement excessif des téguments, il faudrait les exciser, quitte à avoir recours ensuite à une opération autoplastique. Lors de trajets multiples, de fistules borgnes, il faut autant que possible, les mettre à découvert par des incisions et tâcher de réunir ces divers conduits anormaux en un seul.

A-t-on affaire à une lésion des os avoisinant le sac? Il faut instituer un traitement général, si l'altération du squelette paraît être de nature syphilitique ou strumeuse. D'un autre côté, tout en rétablissant les voies lacrymales, on peut modifier l'altération des os par des injections excitantes ou caustiques, et attendre l'élimination des séquestres lors de nécrose. C'est dans ces cas, qu'il peut être indiqué de tenter ultérieurement l'oblitération du sac lacrymal.

Enfin si l'obstacle à la guérison réside dans une trop grande perte de substance, c'est à l'autoplastie qu'il faut avoir recours.

Trois procédés ont été mis en usage dans ces cas : 1° L'excision en forme de feuille de myrte de la portion des téguments siége de la fistule, la dissection de la peau voisine et la réunion immédiate à l'aide de la suture; ce procédé est abandonné depuis longtemps; 2° le procédé de Dieffenbach; 3° celui de Chassaignac.

A l'excision en forme de feuille de myrte et à la dissection des téguments voisins, Dieffenbach proposa d'ajouter des débridements latéraux qui permissent de rapprocher avec aisance les deux lambeaux cutanés.

On circonscrit la perforation à l'aide de deux longues incisions elliptiques qui descendent dans la direction du nez, puis on emporte le lambeau qui en résulte. On dissèque ensuite les bords dans une étendue convenable; puis on fait sur la paroi latérale du nez, et à peu de distance de la plaie, une incision semilunaire longue d'un demi-pouce. On détache la portion de peau ainsi circonscrite et on la laisse adhérente en haut et en bas. Si ce pont cutané cède facilement à la traction nécessaire pour recouvrir la perte de substance, on le réunit à la plaie externe par de fines épingles à insectes qu'on assujettit par des fils très-fins; mais si l'on constatait une certaine tension du côté du nez, il faudrait faire à la peau une seconde incision sur le côté externe, à une égale distance des points de suture; on disséquerait ce deuxième pont cutané comme le premier.

Pour éviter le soulèvement des lambeaux par une accumulation de larmes, on peut introduire sous le lambeau une petite mèche de charpie et favoriser provisoirement l'écoulement des larmes par cette ouverture; on panse après cette opération avec quelques topiques froids, et au bout de deux ou trois jours, on retire doucement les petites épingles. Quelques pansements simples et des cautérisations légères suffisent à mener à bien cette opération à laquelle Dieffenbach a donné le nom prétentieux de *dacryo-cysto-syringo-katàkleisis.*

Chassaignac (1) a pratiqué l'opération suivante pour un cas de fistule lacrymale très-compliquée, qui datait de la naissance, et qui avait été opérée huit ans auparavant par H. Bérard. Ce chirurgien avait pratiqué une voie nouvelle aux dépens de l'unguis, voie dans laquelle il introduisit une canule. A la suite de cette opération, le cours des larmes s'effectua, du moins dans sa plus grande partie, à travers la canule placée dans le conduit nouveau, mais il resta une fistule que Bérard ne put jamais oblitérer, quoiqu'il eût eu recours à une foule de moyens et même à l'application du fer rouge. Chassaignac fit d'abord l'extraction de la canule, puis introduisit dans la narine des bougies de plus en plus volumineuses, et lorsqu'il fut ainsi assuré d'une dilatation suffisante il procéda à la réparation : il commença par tailler à l'angle interne de l'œil un lambeau triangulaire dont la base, tournée en dehors, embrassait l'extrémité interne des paupières, tandis que le sommet venait finir vers le nez. Ce lambeau comprenait dans son centre l'orifice fistuleux qu'on décolla de l'orifice du canal osseux auquel il adhérait entièrement. Après avoir excisé complétement le lambeau en forme de V, comme les deux lèvres de ce V ne pouvaient être affrontées, le chirurgien détacha deux lambeaux, l'un à la partie supérieure, l'autre à la partie inférieure, et pour en rendre la dissection plus facile, il fit à l'extrémité nasale du V, une incision verticale dont la moitié supérieure à la pointe du V facilitait la dissection du lambeau supérieur, tandis que l'autre moitié faisait le même office pour le lambeau inférieur; puis faisant glisser les deux lambeaux à

(1) *Mém. de la Soc. de chirurgie*, t. III, p. 20.

la rencontre l'un de l'autre, le chirurgien ferma la plaie par la suture entrecoupée; au bout du deuxième jour, on enleva les points de suture, l'adhérence était solide. Six semaines après, les larmes coulaient si peu en dehors que le malade pouvait rester des intervalles de six heures sans éprouver le besoin de s'essuyer l'œil.

Les opérations de Dieffenbach et de Chassaignac offrent au chirurgien de précieuses ressources dans ces cas rebelles de fistules lacrymales.

APPRÉCIATION DES DIVERSES MÉTHODES DE TRAITEMENT. — Que peut-on conclure de ce long exposé thérapeutique? La multiplicité des procédés anciens pour traiter la fistule et la tumeur lacrymales indiquait facilement leur peu de valeur et l'embarras constant des chirurgiens en face de ces lésions rebelles. Aujourd'hui, les moyens thérapeutiques se sont beaucoup simplifiés, précisément parce qu'ils donnent des résultats sinon *parfaits*, au moins favorables, surtout si l'on vient à les comparer avec ceux qu'on obtenait jadis.

Dans la plupart des cas, sauf peut-être lorsqu'il existe de graves lésions osseuses du conduit lacrymo-nasal, le chirurgien doit chercher à rétablir les voies naturelles d'excrétion des larmes. Pour cela, il devra utiliser les méthodes de Bowman et de Weber, et si la dilatation se fait *difficilement*, il est tout à fait indiqué de se servir du procédé de Stilling avec ou sans cathétérisme consécutif, ou bien encore de la cautérisation du point coarcté, comme l'indique Warlomont. Il est bien entendu que ces méthodes de dilatation doivent toujours être combinées avec l'emploi d'injections détersives et modificatrices dans le canal lacrymo-nasal.

Lorsque le sac est très-altéré, qu'il existe une fistule lacrymale plus ou moins large, on peut, comme le conseille Warlomont, ouvrir le sac ou agrandir la fistule, et promener dans son intérieur un caustique (azotate d'argent, beurre d'antimoine, teint. d'iode) en ayant soin de respecter autant que possible l'orifice des canaux lacrymaux. L'eschare éliminée, on introduit un stylet de plomb par le point lacrymal supérieur et on le laisse à demeure dans le canal lacrymo-nasal jusqu'à parfaite cicatrisation.

Dans des circonstances plus rares, si le canal nasal est oblitéré, s'il y a une altération profonde des os voisins, on peut tenter avec juste raison l'occlusion des points et conduits lacrymaux et celle du sac lui-même.

Quant à l'ouverture d'une voie artificielle du côté du nez ou du sinus maxillaire et à l'extirpation de la glande lacrymale, ce sont là des méthodes tout à fait exceptionnelles et qu'il ne faut mettre en usage qu'en désespoir de cause, alors que tous les moyens indiqués plus haut ont échoué.

2° Polypes du sac lacrymal.

Il n'y a dans la science qu'un petit nombre d'observations de polypes du sac lacrymal. Desmarres dit en avoir observé une dizaine d'exemples dans sa pratique; mais il eût mieux valu, à la place de cette assertion,

qu'il nous eût donné la relation bien détaillée d'un fait de ce genre. Il a presque toujours vu, dit-il, ces polypes sur des personnes opérées de tumeurs ou de fistules lacrymales par le procédé de Dupuytren. Dans ce cas, les fongosités polypiformes du sac lacrymal oblitèraient peu à peu la canule.

Les polypes développés spontanément dans le sac semblent plus rares. Janin en cite un cas (1), Walther (2) et Desmarres mentionnent aussi deux faits de ce genre. La malade de Walther, après plusieurs accidents de dacryocystite, fut atteinte d'une tumeur lacrymale assez dure qui, lorsqu'on la comprimait, laissait échapper un mucus puriforme par les narines et les points lacrymaux. La malade souffrit pendant trois ans de rechutes de sa dacryocystite, mais le sac ne suppura point. Six mois avant qu'elle se confiât aux soins du professeur Walther, on ne pouvait plus, comme auparavent, vider le sac par la pression, et la malade sentait maintenant avec le doigt une tumeur ronde, dure, distincte du reste du gonflement. Au moment où le chirurgien vit la malade, la tumeur égalait le volume d'une petite noisette. Elle était ronde, mobile, dure et la pression ne lui imprimait aucun changement. Walther soupçonna que c'était un polype. En ouvrant le sac, il s'écoula une assez grande quantité de mucus puriforme et de larmes. Le polype se trouva mis à nu ; on le saisit avec des pinces, on l'attira au dehors et l'on divisa son pédicule avec des ciseaux. Le canal nasal était oblitéré et, pour rétablir son calibre, on le dilata avec une mèche. Au bout de trois mois, la malade était guérie.

Enfin, de Græfe (3) a observé un polype du volume d'une noisette, ayant un pédicule de 3 millimètres d'épaisseur.

En résumé, ces productions s'accompagnent d'un catarrhe du sac, et c'est probablement cette dernière lésion qui leur a donné naissance.

Sous l'influence d'une pression exercée au niveau du sac, la tumeur ne disparaît pas, et donne au doigt la sensation d'une résistance élastique, comme celle d'un lipome; si bien qu'on peut les confondre avec le mucocèle ou bien avec de petits kystes qui se développent parfois en avant du sac.

Dans le doute, l'incision du sac permet seule le diagnostic, et, après l'extirpation du polype, on peut chercher à rétablir les voies lacrymales par les moyens usuels, cathétérismes et injections, ou bien détruire le sac par la cautérisation.

(1) *Loc. cit.*, p. 277.
(2) Radius, *Scriptores ophthalmogici minores*, vol. II, p. 137.
(3) *Arch. f. Ophth.*, I, I, 283.

VIII. — MALADIES DE L'ORBITE.

ARTICLE PREMIER.

LÉSIONS TRAUMATIQUES DE L'ORBITE.

1° Contusions et plaies contuses.

Dans les plaies contuses de l'orbite, les téguments sont plus ou moins dilacérés et ecchymosés. Cependant, si le corps contondant a porté son action sur la partie externe et tranchante du rebord orbitaire, la solution de continuité peut ressembler à une plaie faite par un instrument tranchant. Dans ce cas, la section des téguments a lieu de dedans en dehors, de telle sorte que ces plaies s'accompagnent fréquemment de dénudation des os sous-jacents. Avec cette déchirure de la peau, on rencontre quelquefois des fractures, des épanchements sanguins, lesquels peuvent donner naissance à des phlegmons orbitaires. Dans certains cas, la contusion a été assez violente pour entraîner du côté du cerveau des troubles matériels plus ou moins profonds. Enfin, il n'est pas rare d'observer une contusion concomitante du globe oculaire.

L'amaurose est un accident qu'on a quelquefois observé à la suite des contusions du sourcil et de l'orbite. Elle est sans doute assez rare, mais cependant il en existe des observations authentiques. Hippocrate signale cet accident, et Morgagni rapporte trois faits de cécité survenue dans de semblables conditions; Vicq-d'Azyr, Beer, Dupuytren, Ribes, etc., en ont aussi relaté d'incontestables exemples.

Cette amaurose consécutive aux contusions du sourcil et de l'orbite peut se montrer sous deux formes : elle est immédiate ou tardive. Dans certains cas, l'amaurose persiste indéfiniment; dans d'autres, au contraire, elle n'a qu'une courte durée.

L'anatomie pathologique n'a pas encore dit le dernier mot sur ce singulier accident. Tout d'abord on a supposé que cette affection résultait d'une lésion du nerf frontal (Morgagni), et l'on a expliqué de plusieurs façons le mécanisme de ce grave désordre. Walther, Boyer et Dupuytren ont pensé que cette sorte de cécité provenait de quelques altérations concomitantes du cerveau ou de ses membranes; mais c'est encore là une hypothèse que les faits anatomiques n'ont pas confirmée jusqu'ici.

Dans l'état actuel de la science, il est presque impossible d'expliquer le mécanisme de ces amauroses. Cependant, dans quelques cas de cécité succédant immédiatement au traumatisme, l'ophthalmoscope a permis de constater l'existence d'un décollement rétinien et d'un épanchement sanguin intra-oculaire; aussi, à mesure que cet épanchement se résorbe, la vue revient-t-elle d'une façon plus ou moins complète.

Quand il s'agit d'amauroses tardives, les altérations de l'œil sont plus

complexes; elles peuvent porter sur le muscle ciliaire et l'appareil irido-choroïdien, sur les milieux transparents et sur la rétine. Dans tous ces cas, nous croyons qu'il est rationnel d'invoquer une action sympathique ou réflexe, qui, née des branches sensibles de la 5e paire, va réagir sur les nerfs vaso-moteurs et entraîne un trouble nutritif plus ou moins généralisé.

Dans quelques circonstances, l'amaurose tardive, suite du traumatisme, se traduit par une atrophie de la papille du nerf optique. On peut alors se demander si l'ébranlement qu'a produit le traumatisme n'a pas modifié la texture du nerf optique au point d'y amener plus tard des désordres nutritifs, incompatibles avec l'exercice de la vision. Cette opinion se rapprocherait de celle de Mackenzie et Tyrrel, qui ont invoqué un ébranlement de la rétine pour expliquer cette cécité.

Le PRONOSTIC de ces amauroses est très-variable : quelques-unes ont résisté à tous les moyens mis en usage pour les combattre, et le malade a fini par perdre complétement la vue.

Le TRAITEMENT doit consister dans le repos, les antiphlogistiques et les révulsifs sur le tube intestinal. Si, au bout de quelque temps, l'amaurose persiste, on pourra avoir recours aux excitants et à l'électricité ; d'ailleurs les règles de cette thérapeutique sont subordonnées à l'existence des lésions qu'il sera possible de déterminer à l'aide de l'ophthalmoscope.

2° Plaies par instruments piquants et tranchants. — Plaies par armes à feu.

Les plaies de l'orbite par instruments piquants et tranchants peuvent être *pénétrantes* ou non *pénétrantes*. Ces dernières n'offrent rien de particulier à signaler, mais les premières méritent qu'on s'y arrête un instant.

Ce sont surtout les instruments piquants qui peuvent facilement pénétrer dans l'orbite et y produire des lésions très-variées. Les corps lancés par la poudre viennent encore se loger dans cette cavité. Dans ces différentes conditions, il peut se produire des lésions des annexes de l'œil, du globe oculaire, de ses vaisseaux et de ses nerfs, enfin du cerveau lui-même. Le globe oculaire est peut-être moins souvent intéressé que les parties qui l'entourent, à cause de sa grande mobilité, de sa forme et du poli de sa surface, qui lui permettent en quelque sorte d'échapper aux corps vulnérants.

SYMPTOMATOLOGIE. — Les désordres fonctionnels qui succèdent aux plaies pénétrantes de l'orbite varient à l'infini, suivant le trajet parcouru par le corps vulnérant. Ainsi l'on peut observer une perte plus ou moins complète de la vue, du strabisme, des accidents cérébraux, tels que du coma, du délire, des convulsions, etc. Deux sortes d'accidents doivent surtout ici fixer notre attention, ce sont les *épanchements sanguins* et les *corps étrangers*.

Les *épanchements sanguins*, désignés sous le nom d'*hématomes* ou d'*héma-*

tocèles de l'orbite, reconnaissent pour cause la rupture de l'artère, de la veine ophthalmique ou de leurs branches. A mesure que le sang s'épanche dans le tissu cellulo-graisseux de l'orbite, il repousse l'œil en avant et avec lui la conjonctive qui se montre sous l'aspect d'un bourrelet rouge ou noir entourant le globe oculaire. Cette compression de l'œil ne tarde pas à entraver mécaniquement ses fonctions et à produire quelquefois des troubles de nature inflammatoire.

Le sang épanché peut se résorber, et l'on voit l'œil, primitivement poussé au dehors, rentrer peu à peu dans la cavité orbitaire et reprendre lentement ses fonctions. Mais cette résorption du sang n'a pas toujours lieu, et il se forme parfois dans l'orbite de vastes collections purulentes dont nous étudierons les symptômes et le traitement un peu plus loin.

Les *corps étrangers*, qui restent dans la cavité orbitaire, peuvent y faire naître des accidents inflammatoires fort graves qui, parfois, s'apaisent pendant un temps plus ou moins long pour reparaître sans aucune cause appréciable. Cette répétition des mêmes symptômes, à des époques plus ou moins éloignées, doit toujours faire soupçonner la présence d'un corps étranger. Sous l'influence de la pesanteur et du travail de suppuration qui se fait autour de ces corps étrangers, on peut voir ceux-ci changer de place et sortir par quelque voie insolite : c'est ordinairement par la bouche qu'ils se font jour, et alors ils viennent faire saillie au-dessous de la muqueuse et donnent lieu à un abcès au centre duquel est logé le corps étranger. Dans un cas, Marchetti trouva, au centre d'un volumineux abcès du palais, un fragment d'éventail long de 7 à 8 centimètres, qui, primitivement, avait pénétré dans l'orbite par le côté interne de cette cavité.

Quelquefois, ces corps font un très-long séjour dans l'orbite avant de se montrer au dehors; ainsi, au rapport d'Horstius, un fer de lance put rester trente ans et trois mois dans l'orbite avant de se déplacer; cependant il finit par descendre dans la narine gauche, puis dans la bouche et le pharynx.

Diagnostic. — C'est chose fort difficile que de diagnostiquer l'étendue et la profondeur d'une plaie de l'orbite, car les plaies les plus étroites et en apparence les plus bénignes peuvent être graves et suivies de résultats funestes. On devra donc rechercher avec soin quelles sont les parties atteintes, examiner si la lésion n'intéresse pas le globe oculaire, et surtout le cerveau; on interrogera l'état de la motilité et de la sensibilité générales et locales, et, dans tous les cas, on doit faire des réserves sur la gravité possible de la lésion.

Les difficultés ne sont pas moins grandes quand il s'agit de préciser l'origine de l'amaurose qui survient dans quelques cas à la suite des plaies pénétrantes de l'orbite. En déterminant la nature et les dimensions du corps étranger qui a pénétré dans l'orbite, en explorant le trajet suivi par ce corps, en tenant compte de la quantité de sang épanché et du moment où l'amaurose s'est montrée, on pourra, dans quelques cas,

présumer que la cécité est due à une lésion cérébrale, à une altération du nerf optique ou bien enfin à une affection du globe oculaire. Des recherches exploratrices sont nécessaires pour déterminer la présence d'un corps étranger, toutefois elles doivent être faites avec de grandes précautions.

Le PRONOSTIC est aussi variable que les lésions qui peuvent exister; mais, pour s'en tenir aux troubles de la vision et aux déviations du globe, on peut dire que les amauroses survenues subitement indiquent souvent une lésion grave du nerf optique, et partant sont incurables. Quant aux déviations musculaires de l'œil, elles ne sont guère d'une guérison plus facile.

Il est évident que l'existence de troubles fonctionnels, s'accompagnant de phénomènes cérébraux, indique toujours une blessure fort grave; mais on ne saurait trop insister sur ce fait, c'est que des lésions en apparence insignifiantes et ne donnant lieu à aucun symptôme immédiat, peuvent être suivies au bout de quelques jours d'accidents formidables et trop souvent mortels.

Les épanchements de sang, la présence de corps étrangers, aggravent encore singulièrement le pronostic.

TRAITEMENT. —Deux cas se présentent ici : le corps étranger qui a produit la blessure est ou n'est pas resté dans les tissus. Si l'on est sûr que l'instrument vulnérant a été complétement entraîné au dehors, il faut se borner à prescrire un repos absolu, une diète sévère, des topiques froids sur l'œil, et à pratiquer quelques émissions sanguines locales et générales. On devra surveiller très-attentivement le malade, car, dans quelques cas, les accidents cérébraux ne surviennent que plusieurs jours après la blessure. C'est alors qu'il faudrait insister de nouveau sur les saignées et les révulsifs intestinaux.

La complication de la présence d'un corps étranger dans cette région exige qu'on en pratique l'extraction immédiate. Le voisinage du cerveau et de l'œil explique une semblable pratique. Si le corps étranger fait saillie au dehors, on le saisira avec des pinces à mors solides; c'est avec des tenailles de maréchal que A. Paré put extraire, chez le duc de Guise, l'extrémité rompue d'une lance qui avait pénétré au-dessus de l'œil droit, vers la racine du nez et était venue ressortir entre la nuque et l'oreille, déchirant dans son trajet les vaisseaux et les nerfs, et fracturant les os.

Lorsque le corps étranger ne fait pas au dehors une saillie suffisante pour être bien saisi, il sera nécessaire de pratiquer quelques incisions de façon à le mettre à nu, mais le chirurgien ne devra agir ici qu'avec la plus grande prudence. La conduite suivie par Percy (1), dans un cas de ce genre, ne doit pas être imitée : ce chirurgien fut appelé près d'un maître d'armes qui avait reçu sur l'œil droit un coup de fleuret si violent que la lame avait pénétré de près d'un demi-pied dans la tête et s'y était cassée. Le blessé perdit connaissance, et il survint un gonflement si considérable

(1) *Manuel du chirurgien d'armée*, p. III, 1792.

que le corps étranger disparut complétement. Percy ouvrit l'œil et évacua son contenu; ses pinces n'étant pas assez fortes, il se servit de pinces à écrou d'un horloger, et il put ainsi saisir et extraire l'extrémité rompue du fleuret, ce qui d'ailleurs n'empêcha pas la mort du blessé.

On doit rapprocher de ce fait malheureux un cas où Sabatier (1), après de nombreuses tentatives, parvint à extraire de l'orbite la lame d'un couteau; dans ce cas, la cure fut rapide et la vue bien conservée.

Si malgré des efforts bien dirigés, on ne pouvait arriver à enlever tout de suite le corps étranger, il faudrait attendre que la suppuration donnât un peu plus de liberté à l'instrument vulnérant. Dans tous les cas, même lorsque l'œil est gravement atteint, il vaut mieux laisser cet organe en place que de l'enlever, car il pourra supporter plus tard et plus facilement un œil artificiel.

Quand un corps étranger a été extrait de l'orbite, il ne faut pas croire qu'il n'y ait plus rien à redouter; il peut survenir une inflammation destructive de l'œil ou une méningo-encéphalite. Dans un cas cité par Demours (2), la mort survint un quart d'heure après l'extraction d'une broche pointue d'une machine à filer du coton; l'instrument séjournait depuis plus d'un mois dans la cavité orbitaire, sans pour cela entraîner la perte de la vision, ou donner naissance à aucun symptôme grave.

Lorsque la plaie de l'orbite se complique d'un épanchement sanguin, on prescrira le repos, la diète, les réfrigérants, une compression modérée, enfin on pourra avoir recours aux antiphlogistiques, s'il y a la moindre tendance à l'échauffement du foyer sanguin.

Carron du Villards avait conseillé dans ces circonstances de pratiquer une incision profonde, dans le but de donner issue au sang épanché. Cette méthode doit être rejetée, elle serait tout au plus praticable dans les cas où l'exophthalmie produite par la collection sanguine donnerait lieu à des phénomènes douloureux très-intenses, et menacerait l'intégrité du globe oculaire.

3° Fractures de l'orbite.

Les fractures de l'orbite peuvent intéresser la base, les parois ou le sommet de cette cavité. La base de l'orbite, plus exposée à l'action des agents vulnérants, est aussi plus souvent le siége de ces fractures, et des quatre bords qu'on lui décrit, c'est le bord externe qui est d'ordinaire atteint. La fracture peut être simple, unique ou bien multiple et comminutive; elle peut enfin coexister ou non avec une fracture de la base du crâne.

SYMPTOMATOLOGIE ET DIAGNOSTIC. — Il n'est pas toujours facile de reconnaître une fracture de l'orbite, cependant lorsque la lésion siége vers la

(1) *Médecine opératoire*, 1822, t. I, p. 409.

(2) *Traité des mal. des yeux*, t. II. p. 45. Paris, 1818.

base de cette cavité, lorsqu'il existe une plaie, ou bien que les parties fracturées sont mobiles, le diagnostic est des plus simples.

Mais quand la fracture a atteint les parois orbitaires, ou qu'il n'y a qu'une fêlure, on peut méconnaître la lésion, et ne la soupçonner qu'à l'apparition d'une ecchymose sous-conjonctivale, qui finit par gagner la paupière, comme on l'observe dans les fractures du crâne. Mais il est bon de remarquer que ce symptôme n'est pas toujours facile à constater, la fracture de l'orbite s'accompagnant souvent de contusion des paupières et d'épanchements sanguins immédiats plus ou moins considérables.

Les fractures comminutives, avec destruction des parties molles de l'orbite, issue de fragments osseux, et parfois même de portions du cerveau, sont plus faciles à reconnaître; cependant, dans un cas, on a pris pour de la substance cérébrale les matières blanchâtres fournies par la muqueuse du sinus frontal qui avait été largement intéressé (1). Dans ces dernières circonstances, la solution de continuité du sinus se traduit souvent par de l'emphysème des paupières.

Les *complications* de ces fractures sont des contusions, des plaies de l'encéphale, des lésions des nerfs, et en particulier des nerfs optique, frontal et sous-orbitaire, des altérations plus ou moins profondes du globe oculaire, enfin des déchirures des vaisseaux de l'orbite et des parties voisines. C'est ainsi que Nélaton a observé un anévrysme artérioso-veineux, formé par la communication de la carotide interne avec le sinus caverneux, et résultant d'une fracture du sommet de l'orbite (2).

Le PRONOSTIC varie évidemment selon les différentes variétés de fractures et leurs complications; toujours est-il qu'on doit le réserver, car les accidents cérébraux consécutifs à ces lésions ne sont malheureusement pas très-rares.

TRAITEMENT. — Quand la fracture est simple, il suffit de prescrire le repos, la diète, les résolutifs, et les applications réfrigérantes; ces moyens sont surtout dirigés contre la contusion et l'épanchement sanguin concomitant. Si le rebord orbitaire était déplacé et mobile, il faudrait essayer de le remettre dans sa position normale, et de l'y maintenir.

Dans les fractures compliquées et multiples, les indications sont très-variées; tantôt il faut remédier à l'emphysème palpébral en pratiquant quelques mouchetures; tantôt on doit enlever les parties osseuses détachées, en prenant garde toutefois d'extirper aussi celles qui tiennent encore aux parties molles, et qu'on doit autant que possible remettre en place. Enfin lorsqu'on suppose l'existence d'une fracture du crâne ou d'une lésion du cerveau, il faut agir suivant les règles que nous avons déjà données à propos de l'étude de ces graves altérations.

(1) *Mém. Ac. de chirurgie*, 1743, t. I, p. 331.
(2) Henry, thèse de Paris, 1856, p. 13.

ARTICLE II.

LÉSIONS VITALES ET ORGANIQUES DE L'ORBITE.

§ I. — Maladies inflammatoires de l'orbite.

1° Phlegmon.

Le tissu cellulo-graisseux situé en arrière de la capsule fibreuse de l'œil peut être le siége d'une inflammation qui se montre sous deux formes : la *forme aiguë* et la *forme chronique*. Le phlegmon primitivement chronique est très-rare et l'on a dû le confondre souvent avec certaines inflammations chroniques du périoste ou de la paroi osseuse de l'orbite.

A. *Phlegmon aigu.* — Étiologie. — L'inflammation phlegmoneuse aiguë de l'orbite n'est point une affection commune; elle naît sous l'influence de causes variées, quoique son origine soit le plus ordinairement traumatique. Ainsi les contusions, les corps étrangers qui pénètrent dans cette région, les piqûres pour l'opération de la cataracte par abaissement, le *froid*, peuvent donner naissance à cette affection, qu'on voit encore apparaître à la suite des fièvres graves.

Symptomatologie. — La maladie s'annonce quelquefois par du malaise et des frissons; puis survient une douleur sourde qui se fait sentir d'abord dans l'orbite et irradie ensuite dans les régions voisines du crâne et de la face. Cette douleur, supportable à son début, peut augmenter au point de produire une grande agitation, des mouvements convulsifs, du délire. Bientôt on constate une notable saillie de l'œil, et autour du globe l'existence d'une sorte de bourrelet dû à l'infiltration séro-sanguine du tissu cellulaire sous-conjonctival. L'œil a ainsi perdu sa mobilité et l'on est frappé tout à la fois de sa saillie et de sa fixité. Si l'inflammation envahissait plutôt un côté de l'orbite que l'autre, l'œil pourrait se dévier, soit en dedans, soit en dehors; cette déviation latérale n'est donc pas, comme on l'a dit, un signe pathognomonique de la périostite orbitaire.

En même temps que de la douleur, le malade accuse des battements dans toute la région orbitaire, il se plaint de photophobie et ne tarde pas à s'apercevoir de quelques désordres dans la vision. C'est ainsi qu'il existe tantôt de la diplopie, tantôt un trouble général, quelquefois même une perte complète de la vue. La pupille est ordinairement dilatée; dans certains cas la surface de la cornée devient le siége d'une anesthésie complète.

Quand la maladie dure quelques jours, le globe oculaire s'enflamme soit par la compression qu'il subit, soit par la propagation de la phlegmasie de voisinage, et cette *ophthalmite* peut être suivie de toutes ses conséquences habituelles.

Les paupières participent aussi aux phénomènes inflammatoires qui se

sont développés dans l'orbite : elles sont tendues, rouges, luisantes, quelquefois violacées.

A ces phénomènes localisés dans l'orbite et aux paupières, viennent se joindre presque toujours des symptômes de réaction générale.

L'inflammation du tissu cellulaire de l'orbite peut se terminer par *résolution*, par *suppuration* et par *induration*.

Quand la *résolution* survient, les phénomènes locaux et généraux diminuent, l'exorbitisme s'efface peu à peu et la vision peut se rétablir complétement.

La *suppuration* s'annonce d'ordinaire par quelques frissons, suivis de sueur, par une sorte de détente locale, et surtout par une diminution dans la rénitence exagérée des parties; dans quelques cas enfin, il est facile de sentir la fluctuation à travers les paupières.

L'*induration* n'est point une terminaison rare du phlegmon orbitaire, dans un cas observé par nous, le tissu cellulaire de l'orbite resta longtemps tuméfié et induré, en même temps que l'œil faisait une saillie anormale.

Enfin, la mort a été la conséquence de quelques phlegmons de l'orbite, soit que le malade ait succombé à la violence des douleurs, soit que l'inflammation se soit propagée au cerveau et aux méninges.

B. *Phlegmon chronique.* — Le phlegmon chronique de l'orbite, décrit dans quelques traités d'ophthalmologie sous le nom de *périostite chronique*, nous paraît encore trop peu connu pour qu'on puisse en faire une étude détaillée et complète. Nous nous bornerons donc à dire, avec les auteurs qui l'ont mentionnée, que cette affection est marquée à son début par une certaine pesanteur dans l'orbite, par une gêne notable dans les mouvements du globe oculaire, par une exophthalmie d'abord très-légère, puis par une tuméfaction indolente assez résistante au toucher, et enfin par des troubles visuels. Les terminaisons du phlegmon chronique sont absolument les mêmes que celles du phlegmon aigu décrit plus haut.

Diagnostic. — La seule maladie avec laquelle on puisse confondre le phlegmon aigu de l'orbite est l'ophthalmite. Les principaux éléments du diagnostic différentiel doivent être tirés de l'augmentation du volume de l'œil, du trouble primitif de ses milieux transparents, enfin de l'absence de toute tuméfaction orbitaire dans l'ophthalmite.

Le phlegmon chronique est plus difficile à reconnaître : sa marche, l'absence de douleurs vives, l'exophthalmie, la rénitence de la tuméfaction qui l'accompagne, ont pu faire croire dans quelques cas à une tumeur maligne de la cavité orbitaire. Nous pouvons signaler, entre autres observations, l'erreur de diagnostic célèbre commise par Jæger (1) sur la personne du maréchal Radetzky; toutefois, dans ce cas particulier, les accidents aigus locaux et généraux du début de l'affection auraient pu mettre sur la voie du diagnostic.

(1) *Ann. d'oculistique*, 1850, t. XXIII, p. 14.

PRONOSTIC. — Le phlegmon de l'orbite est une maladie toujours fort grave, car elle peut avoir une influence funeste sur le globe oculaire et sur le cerveau.

TRAITEMENT. — Au début, il faut avoir recours aux émisssions sanguines, aux réfrigérants et aux mercuriaux.

Si ces moyens antiphlogistiques n'ont point entravé la marche de la maladie et si la suppuration survient, il faut songer à évacuer le pus. C'est sur le point le plus saillant et le plus fluctuant de la tumeur qu'il faudra faire porter l'incision; on aura soin toutefois de diriger la pointe et le tranchant du bistouri vers la paroi orbitaire afin de mieux éviter toute blessure du globe oculaire. Dans quelques cas, l'écoulement du pus pourra être favorisé par des injections émollientes et par une douce compression exercée sur le globe oculaire.

Enfin, l'induration inflammatoire qui suit certains phlegmons orbitaires, sera combattue par les applications réitérées de vésicatoires et par la compression.

Lorsque les douleurs sont très-intenses et que le pus tarde à se faire jour vers l'extérieur, on pourrait, suivant le conseil du professeur Richet (1), plonger un bistouri à lame étroite dans le sillon oculo-palpébral qui répond au bord inférieur de l'orbite. Les auteurs du *Compendium* proposent aussi les ponctions exploratrices afin de s'assurer de la présence du pus dans la cavité orbitaire, et afin de lui donner issue à l'extérieur aussitôt que possible.

2° Périostite et ostéite.

Cette affection est rarement d'origine traumatique ; elle reconnaît pour cause ordinaire la scrofule ou la syphilis. Dans quelques cas, la périostite orbitaire résulte de l'extension d'une inflammation du périoste des os du crâne ou de la face.

La périostite et l'ostéite de l'orbite peuvent affecter une marche aiguë ou une marche chronique.

SYMPTOMATOLOGIE. — Les symptômes sont les mêmes que ceux du phlegmon orbitaire, mais la lésion se généralisant moins souvent que dans cette dernière inflammation, il y a plutôt déviation du globe oculaire que projection directe en avant. Dès lors, suivant le siége de la périostite, l'œil sera porté en haut ou en bas, en dedans ou en dehors. Cependant, cette déviation latérale ne doit pas être regardée comme un signe pathognomonique de la périostite, car elle peut manquer lorsque l'inflammation siége vers le sommet ou à la base de la cavité de l'orbite; dans le premier cas, en effet, l'œil peut être directement porté en avant, dans le second cas, il peut se faire qu'il n'y ait aucune déviation du globe oculaire.

Le périostite syphilitique ou scrofuleuse marche avec lenteur, mais se

(1) *Traité pratique d'anatomie médico-chirurgicale*, Paris, 1860, 1re éd., p. 335.

termine le plus souvent par la suppuration. L'abcès s'ouvre sur un des points du pourtour de l'orbite et reste fistuleux pendant un temps souvent fort long. Le stylet permet généralement d'atteindre une surface osseuse cariée ou nécrosée, et si cette portion osseuse s'élimine spontanément, la guérison de la fistule peut survenir sans aucun traitement.

Le PRONOSTIC de cette affection est grave, car l'inflammation des parois et surtout du sommet de l'orbite peut se propager aux méninges et au cerveau. La guérison est souvent suivie de déformations persistantes des paupières (*ectropion*, *lagophthalmie*).

TRAITEMENT. — Dans le cas de périostite ou d'ostéite syphilitique, c'est aux mercuriaux et à l'iodure de potassium qu'il faudra avoir recours. Les antiphlogistiques seront conseillés au début de la périostite traumatique, enfin, chez les individus strumeux, il est toujours indiqué d'instituer un traitement antiscrofuleux.

Si la maladie s'est terminée par suppuration, il faut donner issue au pus collecté, et s'il existe un trajet fistuleux, on retirera quelques avantages de l'emploi des injections iodées.

3° Abcès.

On peut rencontrer dans la cavité de l'orbite des *abcès chauds*, des *abcès froids* et des *abcès métastatiques*.

Les *abcès chauds* ont été déjà étudiés à propos du phlegmon et de la périostite aigus de l'orbite, nous n'y reviendrons donc pas; nous ajouterons seulement que leur marche rapide, les symptômes aigus qui les accompagnent rendent leur diagnostic assez facile.

Les *abcès froids* sont symptomatiques ou idiopathiques. Ces derniers peuvent être le résultat d'un phlegmon chronique qui s'est terminé par suppuration, mais c'est là un fait exceptionnel, mal étudié, et, dans la majorité des cas, il est fort difficile sinon impossible de préciser à quelle affection on peut avoir affaire.

Les abcès froids symptomatiques sont les plus fréquents; ils résultent soit d'une affection des parois orbitaires, comme la carie, l'ostéite, la nécrose, etc., soit d'altérations analogues, siégeant dans des régions voisines de l'orbite, comme dans les sinus frontaux et maxillaires, dans les cavités nasales et les voies lacrymales, etc.

En général ces diverses altérations osseuses donnent naissance à des collections purulentes mal limitées, à parois parfois très-épaisses, qui reviennent difficilement sur elles-mêmes et sont l'origine de fistules persistantes. Le liquide de ces abcès est séreux, mal lié, quelquefois odorant et mêlé avec des particules osseuses ou de petits séquestres.

La marche de ces collections est fort lente et elles arrivent à l'extérieur après avoir suivi un trajet dont l'étendue varie beaucoup selon le point de l'orbite ou des régions voisines primitivement atteint. Les téguments de la base de l'orbite sont soulevés et l'on peut percevoir une sensation

de fluctuation entre le rebord orbitaire et la paupière ; toutefois ce signe n'est pas constant, et, pour l'obtenir, Lisfranc (1) a conseillé de refouler le globe oculaire vers le sommet de l'orbite, de façon que le liquide situé dans les parties profondes vienne faire saillie du côté des téguments.

Ces abcès doivent être incisés assez largement, afin de pouvoir modifier leur surface interne et même les parties osseuses qui sont altérées, à l'aide d'injections excitantes. Nous avons déjà dit que ces abcès donnaient naissance à des fistules interminables, or, celles-ci déterminent des adhérences des paupières et souvent un ectropion. C'est dans le but de prévenir ces fâcheuses complications, qu'en ouvrant ces abcès von Ammon (2) évitait d'inciser la peau au niveau du rebord orbitaire, et que Stoeber recommandait de fermer les paupières jusqu'à parfaite cicatrisation du trajet fistuleux. Enfin, dans un cas où l'abcès faisait saillie vers l'angle interne de l'orbite, Riberi proposa d'enlever ou de perforer la lame orbitaire de l'ethmoïde, pour que le liquide collecté puisse facilement s'écouler dans le nez. Un emploi rationnel des injections détersives et modificatrices est de beaucoup préférable à tous ces moyens, dont quelques-uns sont pires que le mal.

Les *abcès métastatiques* de l'orbite étant fort rares et ne donnant lieu à aucun symptôme caractéristique ni à aucune indication thérapeutique, nous ne ferons que signaler leur existence.

4° Inflammation de la capsule de Tenon.

Le globe oculaire est contenu dans une capsule fibreuse, signalée par Tenon et parfaitement étudiée par le professeur Sappey (3), qui la considère comme la portion centrale ou oculaire de l'aponévrose orbitaire. En arrière, cette capsule donne passage au nerf optique et aux vaisseaux et nerfs ciliaires courts ; en avant, elle s'insère à la conjonctive oculaire, au pourtour de la cornée. Les muscles moteurs du globe semblent la perforer vers son tiers moyen, ou plutôt elle donne naissance, en ces points, à des prolongements qui constituent de véritables gaînes pour les muscles droits et petit oblique, le prolongement du grand oblique n'entourant pas la portion charnue de ce muscle.

Ces quelques notions anatomiques suffisent pour démontrer que la cavité orbitaire est divisée en deux cavités secondaires : l'une antérieure, contenant le globe de l'œil ; l'autre postérieure, renfermant les parties molles de l'orbite : tissu cellulo-adipeux, muscles, vaisseaux et nerfs.

D'après les ophthalmologistes, le tissu cellulaire lâche contenu entre la capsule oculaire et le globe de l'œil serait susceptible de s'enflammer.

(1) *Revue médicale*, 1827, p. 431.
(2) *Journal d'ophthalmologie*, t. I, p. 36.
(3) *Traité d'anatomie descriptive*. Paris, 1868, 2e éd., t. II, p. 114.

et cette inflammation donnerait naissance à des symptômes en quelque sorte caractéristiques. Cependant, après une étude attentive de ce qui a été écrit à ce sujet, il nous a semblé que les symptômes attribués à la capsulite, assez mal déterminés et variables selon les auteurs, pouvaient être le plus souvent rapportés, soit à la phlegmasie du globe oculaire, soit au phlegmon du tissu cellulo-adipeux de l'orbite.

Signalée pour la première fois par O'Ferral (1), l'inflammation de la capsule de Tenon donnerait lieu aux violentes douleurs, à l'exophthalmie, et à la fixité de l'œil, qui se manifestent dans le phlegmon de l'orbite. O'Ferral mentionne aussi un chémosis œdémateux de la conjonctive oculaire; mais le signe en quelque sorte pathognomonique de cette inflammation, c'est que le gonflement et la rougeur de la paupière supérieure sont limités en haut par une ligne bien accusée, de sorte qu'ils n'atteignent pas le contour de l'orbite.

Ces caractères ne nous paraissent pas suffisants pour établir une distinction entre cette inflammation et le phlegmon orbitaire. Telle est aussi l'opinion de L. Wecker, qui, cependant, admet l'existence isolée de la capsulite, et même lui conserve l'un des signes d'O'Ferral : le chémosis œdémateux sous-conjonctival.

L. Wecker donne trois symptômes comme caractérisant cette affection : 1° une injection et un œdème sous-conjonctival analogues à ceux des iritis ou des choroïdites, et limités au tissu sous-muqueux du globe oculaire; 2° une légère exophthalmie persistant pendant toute la durée de la maladie, mais n'étant jamais aussi prononcée que dans les phlegmasies de l'œil ou de l'orbite; 3° enfin une diminution de la mobilité de l'œil. Cette diminution de mobilité peut passer inaperçue, car elle ne se fait guère sentir que dans les mouvements exagérés du globe oculaire; elle se traduit au malade par l'apparition d'images doubles, qui, à égale distance, offriraient un même écartement, preuve que l'exophthalmie s'est produite uniformément.

Toujours d'après Wecker, et contrairement à l'opinion d'O'Ferral, cette inflammation aurait une marche lente et se terminerait fort rarement par suppuration, excepté lorsqu'elle résulte du phlegmon de l'œil ou de l'orbite.

Le PRONOSTIC de cette inflammation serait peu grave; cependant elle pourrait donner naissance à des troubles de la vue, par suite d'une altération consécutive du nerf optique. Voici comment L. Wecker explique ce fait, qui nous paraît fort hypothétique : Sous l'influence de l'inflammation, le tissu cellulaire qui tapisse la capsule devient le siége d'une hypergenèse très-active dans quelques cas, et à laquelle succède une sorte de rétraction cicatricielle qui peut exercer son action sur l'émergence du nerf optique et amener la cécité.

ÉTIOLOGIE. — O'Ferral rattachait cette affection au rhumatisme ou

(1) *Dublin Journ. of Med. Science*, 1841, vol. XIX, p. 343.

bien aux lésions traumatiques. D'après L. Wecker, ce sont les opérations intéressant la capsule de Tenon qui lui donnent surtout naissance; telle est, par exemple, la strabotomie; dans quelques cas, elle suit l'opération de la cataracte, ou bien résulte de l'influence du froid, de la propagation d'un érysipèle de la face, toutes causes qui nous paraissent donner plus souvent lieu au phlegmon orbitaire déjà décrit.

TRAITEMENT. — Si l'inflammation offre par exception des symptômes anormaux d'acuité, on peut utiliser tous les antiphlogistiques indiqués déjà à propos du phlegmon de l'orbite. Mais le plus souvent les phénomènes sont modérés, et l'on peut s'en tenir à l'expectation ou bien aux frictions belladonées, à l'application de compresses chaudes, etc.

§ II. — Tumeurs de l'orbite.

1° Considérations générales sur les tumeurs de l'orbite.

Les tumeurs qui font saillie dans la cavité orbitaire sont de trois sortes: les unes prennent naissance dans les parois de l'orbite, les autres se développent dans quelques-uns des organes que renferme cette cavité; d'autres enfin viennent des parties voisines, se projettent dans l'orbite et donnent lieu aux mêmes symptômes que les tumeurs orbitaires proprement dites.

Ces trois sortes de tumeurs agissent mécaniquement sur le globe oculaire; de là, tous les symptômes que nous allons passer en revue.

1° C'est d'abord une légère *projection* de l'œil en avant; puis, à mesure que la tumeur augmente, cet *exorbitisme* s'accroît, et l'on a vu quelquefois le globe oculaire complétement chassé de la cavité de l'orbite. Au début de ce déplacement, l'œil a conservé sa forme, sa couleur normales, et il est facile de s'assurer qu'il n'a point augmenté de volume.

2° Si la tumeur a pris naissance au sommet de la cavité orbitaire, l'*exorbitis* est direct; dans le cas contraire, il y a *déviation* de l'œil dans un sens ou dans l'autre. On conçoit facilement que le sens de cette déviation peut éclairer le chirurgien sur le point de départ du mal.

3° L'œil, ordinairement si mobile dans la cavité de l'orbite, éprouve alors une gêne plus ou moins marquée dans ses mouvements. Cette gêne peut elle-même résulter de deux causes: ou bien elle tient à l'obstacle mécanique produit par la tumeur, ou bien elle résulte de la compression de quelques-uns des nerfs moteurs qui se distribuent aux muscles du globe oculaire.

4° Le développement d'une tumeur de l'orbite s'annonce par des sensations de tiraillements, de plénitude, de tension dans l'œil. Dans quelques cas, des douleurs vives se font sentir dans la région malade et irradient dans les parties situées au voisinage de l'orbite.

5° A tous ces signes se joignent souvent des troubles visuels variés: il y a parfois une sensibilité anormale de l'œil à la lumière, *photophobie*.

dans d'autres cas, le malade voit double, *diplopie;* ou bien enfin la vision diminue à mesure que la compression du globe oculaire augmente, et peu à peu la cécité se complète, il y a *amaurose*. On a vu cependant, dans quelques circonstances tout à fait exceptionnelles, l'œil fortement porté en avant sans qu'il y eût de troubles visuels très-accentués.

6° Du côté des parties extérieures et, en particulier, du côté des paupières, on observe aussi quelques lésions. C'est parfois une vascularisation plus considérable, un développement plus grand du système veineux, et cette vascularisation est souvent en rapport avec la nature de la production morbide intra-orbitaire. Dans d'autres cas, il n'existe que de l'œdème palpébral, ce qui résulte fréquemment d'une certaine difficulté dans la circulation de la veine ophthalmique. Quelques tumeurs de l'orbite peuvent en se développant distendre la paupière supérieure et renverser la paupière inférieure.

7° La compression que subit le globe de l'œil ne tarde pas à amener dans cet organe d'irréparables désordres. La cornée se ramollit et se perfore, l'œil se vide, et tous ces phénomènes s'accomplissent au milieu des accidents inflammatoires qui ont été décrits en traitant du *phlegmon du globe oculaire*.

8° Pendant longtemps les parois de l'orbite résistent à la dilatation mécanique, résultant de la présence et du développement de la tumeur; puis elles finissent par céder peu à peu, les os voisins s'amincissent et peuvent même se perforer. De là des déformations singulières de la face et une compression du cerveau.

2° Tumeurs de l'orbite en particulier.

On peut rencontrer dans l'orbite les diverses tumeurs qu'on observe dans les autres régions du corps, mais nous ne signalerons ici que les *lipomes*, les *fibromes*, les *exostoses*, les *kystes*, les *tumeurs pulsatiles* ou *anévrysmoïdes* et le *cancer*.

A. *Lipomes.*

Le lipome de l'orbite est fort rare, et l'on n'en connaît guère que trois faits bien authentiques : l'un de Dupuytren (1), l'autre de Bowman (2), enfin le troisième de Gross (3).

Dans ces deux derniers cas, la tumeur était double et symétriquement disposée, de façon à repousser les deux paupières supérieures et les globes oculaires.

Ces masses graisseuses se développent de préférence au pourtour de l'orbite; elles sont arrondies, molles, fluctuantes en apparence, et ne s'accompagnent d'aucune altération des téguments. La marche de cette

(1) *Gazette des hôpitaux*, 1835, p. 446.
(2) *Lond. Journ. of Med.*, 1849, p. 989.
(3) *System of Surgery*, 3e éd., vol. II, p. 203.

affection est très-lente ; elle datait de quinze ans chez la malade opérée par Dupuytren.

L'absence de phénomènes inflammatoires, la pseudo-fluctuation de la tumeur, pourraient la faire confondre avec un abcès chronique ; mais il est fort rare de ne pas trouver, dans ce dernier cas, quelques signes de phlogose antérieure. Cependant si le doute persiste on doit avoir recours à une ponction exploratrice.

Cette tumeur peut avoir sur l'œil toutes les graves conséquences que nous avons précédemment signalées ; ainsi, dans le cas de Dupuytren, l'œil avait été expulsé en dehors et en bas, et la cornée était opaque. Dans le fait de Bowman, il ne paraît y avoir eu qu'une gêne notable de la vision, résultant de l'abaissement forcé des paupières.

Si la tumeur faisait de tels progrès que l'œil fût sur le point d'être compromis, il faudrait enlever le lipome. Dans tous les cas, il faut autant que possible suivre l'exemple de Bowman, c'est-à-dire avoir grand soin de respecter le globe oculaire, pendant qu'on dissèque la production morbide.

Il est bon de noter ici que, dans certaines opérations pratiquées sur l'orbite, on a pu prendre pour des lipomes les pelotons graisseux qu'on rencontre normalement dans cette région.

B. *Fibromes.*

Ce qui caractérise le fibrome de l'orbite, c'est son développement lent et indolore, l'absence de tout bruit anormal ou de pulsations dans la tumeur, les résultats négatifs de la ponction exploratrice, enfin l'intégrité des ganglions voisins, et la conservation de l'état général de l'organisme. En somme, le *diagnostic* de ces tumeurs est essentiellement basé sur des signes négatifs ; toutefois nous verrons, à propos des tumeurs fibro-plastiques, qu'il est souvent difficile de distinguer nettement ces deux affections.

Les fibromes de l'orbite sont fort rares, ils naissent ordinairement du périoste de cette cavité (1). Dans quelques cas, ils semblent provenir de la gaîne du nerf optique (2). Les dimensions que peuvent acquérir ces tumeurs sont parfois énormes, et, dans certaines circonstances, elles envoient des prolongements dans le crâne, d'où la possibilité de phénomènes de compression cérébrale. En général, la production fibreuse serait assez bien isolée des parties voisines par une sorte de kyste celluleux, ce qui faciliterait son extirpation (L. Wecker).

Le seul *traitement* applicable à ces tumeurs est l'*extirpation ;* il faut autant que possible ménager l'œil, surtout s'il n'est pas totalement perdu et atrophié par la compression que lui a fait subir la production morbide.

(1) Verhaege (d'Ostende), *Ann. de la Soc. méd. de Bruges*, 1850, p. 389.
(2) Critchett, *Med. Times and Gazette*, 1852, p. 465.

Quelquefois le volume énorme de la tumeur et surtout ses prolongements intracrâniens peuvent faire naître des accidents cérébraux inflammatoires qui viennent singulièrement compliquer l'opération.

C. *Exostoses.*

Il est parfois difficile de déterminer l'origine réelle de ces tumeurs; c'est qu'en effet les exostoses de l'orbite naissent souvent au voisinage des os qui séparent cette région des cavités voisines et, en particulier, des fosses nasales et des sinus frontaux. Dès lors, il est facile de comprendre comment certaines tumeurs osseuses, faisant une saillie anormale dans les sinus ou dans les fosses nasales, ont été décrites par les uns comme des ostéomes des fosses nasales, par les autres comme des tumeurs osseuses de l'orbite. Les faits souvent cités de Maisonneuve (1) peuvent être pris comme exemple de cette confusion, bien que, dans ces circonstances, on ait évidemment eu affaire à des tumeurs osseuses de l'orbite s'implantant sur l'ethmoïde.

PATHOGÉNIE. — Si la délimitation exacte des ostéomes appartenant à l'orbite n'est pas toujours facile, leur mode de développement est encore assez mal connu.

Dans quelques cas, la périostite chronique résultant ou non d'un traumatisme pourrait leur donner naissance; telle est du moins l'opinion de Sichel (2), opinion d'ailleurs confirmée par quelques faits d'exostoses de l'orbite, qui se seraient développées après un traumatisme incontestable, et résulteraient évidemment d'un processus inflammatoire (3).

Plus souvent, il est vrai, la production osseuse doit être rapportée à une altération générale de l'économie, à la syphilis ou à la scrofule; cependant, il faut bien l'avouer, les chirurgiens ont rattaché à la syphilis acquise ou héréditaire des exostoses dont le mode d'apparition leur semblait impossible à expliquer.

Cette remarque s'applique surtout à certaines tumeurs osseuses, dures, mamelonnées, dites *tumeurs éburnées*, qui se rencontrent surtout chez les jeunes gens et dont le développement est probablement en rapport avec l'activité de nutrition des os dans le jeune âge. N'y aurait-il pas quelque analogie entre le développement de ces tumeurs et celui des exostoses épiphysaires? Nous posons la question sans pouvoir la résoudre.

ANATOMIE PATHOLOGIQUE. — Les tumeurs osseuses de l'orbite diffèrent beaucoup les unes des autres par leur structure, leur forme et leurs connexions. Certaines exostoses sont formées de tissu compacte, au moins à leur surface, et renferment dans leur intérieur du tissu spongieux; quelquefois même elles contiendraient des éléments cartilagineux en voie de transformation osseuse, ce qui, pour certains auteurs, serait un signe de

(1) *Gaz. des hôpitaux*, 1853, n° 95, et 1863, p. 468.
(2) *Iconographie ophthalmologique*, p. 726.
(3) Mackensie, *Obs.* 69 et 71, t. I.

leur origine inflammatoire. D'autres tumeurs osseuses offrent, au contraire, une texture tellement dense qu'on l'a comparée à celle de l'ivoire, d'où leur nom de *tumeurs éburnées;* ce sont précisément celles dont la pathogénie est souvent obscure.

La forme de ces productions morbides est variable et généralement en rapport avec leur texture ; c'est ainsi que les exostoses éburnées sont ordinairement arrondies, mamelonnées, lisses à leur surface, tandis que les autres productions osseuses paraissent plus irrégulières.

Fig. 124. — Exostose de la paroi interne de l'orbite (Musée Dupuytren).

Les connexions des exostoses avec les parois orbitaires méritent à tous égards l'attention des chirurgiens. Si les exostoses d'origine inflammatoire offrent parfois une base d'implantation assez large, le fait est exceptionnel pour les tumeurs *éburnées;* si bien que, dans *quelques cas,* on a cru que ces productions étaient libres dans l'orbite. On comprend facilement l'importance de cette remarque anatomo-pathologique au point de vue opératoire.

Le volume des exostoses est très-variable et dépend beaucoup de la nature de la tumeur. Les productions osseuses éburnées peuvent atteindre les dimensions d'une noisette, d'un œuf de poule (Maisonneuve), quelquefois même celles de la tête d'un enfant (Textor); toutefois ces dernières tumeurs paraissent exceptionnelles.

Les exostoses de l'orbite peuvent être en rapport avec les diverses parois de cette cavité, cependant on peut dire que les exostoses éburnées répondent le plus souvent aux parois supérieure et interne, parois formées par des os appartenant à la fois aux cavités nasale et orbitaire. Dans quelques cas, l'exostose est située profondément vers le sommet de l'orbite; d'autres fois elle répond à sa base. Un fait anatomo-pathologique important à noter, c'est que quelques-unes de ces exostoses, et particulièrement les exostoses éburnées, sont contenues dans une sorte de cavité kystique qui les isole des parties molles de l'orbite.

Symptomatologie. — Le déplacement du globe oculaire, les douleurs névralgiques, l'inflammation des parties molles et de l'œil lui-même, n'apparaissent que très-lentement, mais ne tendent qu'à s'aggraver, ou l'accroissement presque fatal de la tumeur.

Lorsque l'exostose siége vers la base de l'orbite, le diagnostic en est facile, si surtout on peut introduire le doigt entre le rebord orbitaire et le globe oculaire; on sent alors une tumeur dure, arrondie et bosselée,

surtout dans le cas d'exostose éburnée, ordinairement indolente à la pression et immobile. Si l'on conservait quelques doutes sur la nature de la production morbide, une fine aiguille à acupuncture enfoncée dans les tissus donnerait une sensation de résistance osseuse tout à fait caractéristique.

Lorsque l'exostose a pris naissance vers le sommet de la cavité orbitaire, le diagnostic devient à peu près impossible et les commémoratifs peuvent à peine faire entrevoir la nature de la production morbide; toutefois il faut en tenir grand compte, au point de vue de la syphilis, alors surtout qu'on découvre d'autres exostoses sur différents points du squelette.

L'hyperostose ou hypertrophie des parois osseuses de l'orbite, rarement limitée d'ailleurs à cette cavité, ne doit pas être confondue avec les exostoses orbitaires. Enfin un kyste osseux, la dilatation des cellules ethmoïdales (Brainard), celle des sinus frontaux, ont pu être pris pour des exostoses de l'orbite.

Le PRONOSTIC de ces tumeurs est toujours grave, vu leur tendance à augmenter de volume, et parfois l'impossibilité de les opérer.

TRAITEMENT. — Si l'on soupçonne la nature syphilitique de la tumeur, on instituera un traitement mixte (mercuriaux et iodure de potassium); mais si l'exostose ne diminue pas sous l'influence de cette médication, il faut avoir recours à une opération chirurgicale qui consiste, soit à extirper la tumeur, soit à l'isoler en la dénudant et à la cautériser.

Pour pratiquer l'extirpation, on commencera par mettre à nu la tumeur, soit en pratiquant une incision à travers les fibres du muscle orbiculaire des paupières, soit en agrandissant la commissure palpébrale externe. L'exostose mise à découvert, si l'on constate qu'elle est supportée par un pédicule mince, ce qui est fréquent pour les exostoses éburnées, on essayera de le sectionner avec les pinces de Liston, de le scier, ou bien enfin de le rompre, soit en agissant directement sur la tumeur à l'aide de pinces solides, soit en la soulevant à l'aide d'un levier introduit entre elle et le rebord de la cavité orbitaire; en résumé, on emploiera tous les moyens que la prudence suggère pour ébranler la production morbide sans léser les os voisins.

Quand on ne peut détacher immédiatement l'exostose de l'os qui la supporte, on a proposé de la dépouiller de son périoste après l'avoir mise à nu, et de la laisser se détruire par exfoliation. On a aussi conseillé de hâter sa destruction en la touchant avec quelques caustiques. Grâce à l'emploi de ces moyens, on a vu une couche plus ou moins épaisse de l'exostose, et quelquefois la tumeur tout entière se détacher spontanément. Mais c'est là une méthode incertaine et souvent d'une application difficile.

Après l'ablation de ces exostoses, un œil luxé sur la joue a pu reprendre sa place première; et c'est pour obtenir cette sorte de réduction

qu'aurait été pratiquée une opération rapportée par Schott (1) : Une exostose volumineuse avait repoussé le globe oculaire au devant d'elle et hors de l'orbite ; un chirurgien osa l'attaquer avec la gouge et le maillet pour y creuser une nouvelle cavité orbitaire dans laquelle l'œil put être replacé au grand bénéfice de ses fonctions.

D. *Enchondromes.*

Ces tumeurs sont fort rares, et peut-être même ne sont-elles que le premier état de l'ossification qui envahit parfois les tumeurs inflammatoires du périoste; aussi quelques auteurs ont-ils nié l'existence des tumeurs cartilagineuses de l'orbite. Les symptômes présentés par ces productions sont analogues, sinon identiques, à ceux des tumeurs osseuses, et, dans la plupart des cas, le tissu cartilagineux était mélangé de tissu fibreux et même de tissu osseux.

E. *Kystes.*

On a rencontré dans l'orbite des kystes congénitaux, ou des kystes survenant plus ou moins longtemps après la naissance.

Les *kystes congénitaux* de l'orbite, observés jusqu'ici, ne sont autres que des kystes *dermoïdes*, offrant dans cette région les caractères qu'ils présentent partout ailleurs. Leur contenu est formé par des débris d'épithélium, des poils; l'un d'eux renfermait de la matière calcaire et une dent (Barnes) (2). Toutefois, dans cette dernière circonstance, on a fait observer que la production morbide pouvait résulter du développement d'un germe dentaire placé d'une façon anormale. En général, ces kystes paraissent s'enfoncer assez profondément dans l'orbite, d'où la difficulté de les extraire et de les guérir.

Les kystes qui se montrent accidentellement sont d'origine variable; on peut les distinguer en kystes *glandulaires*, *séreux* et *hydatiques*.

1° Les *kystes* d'origine *glandulaire* résulteraient du développement anormal, soit d'un ou de plusieurs follicules de la glande lacrymale, soit des follicules du derme. Ces derniers, les seuls qui doivent nous occuper, seraient analogues aux tumeurs désignées sous les noms de *mélicéris*, d'*athéromes*, de *stéatomes*, etc., selon la consistance et l'aspect de leur contenu. Toutefois un certain nombre de ces prétendus kystes folliculaires devraient peut-être être considérés comme des kystes congénitaux et dermoïdes.

Nous n'avons pas à insister longuement sur l'anatomie pathologique de ces kystes et sur la nature de leur contenu, qui peut être modifié sous l'influence de l'inflammation; nous dirons cependant qu'ils doivent être

(1) Chélius, *Ophthalmologie*, p. 428.

(2) *Med.-chir. Transact.*, 1813, vol. IV, p. 319, et *Ann. d'ocul.*, t. XXVII, p. 101.

placés plus superficiellement que les kystes dermoïdes, vu leur rapport avec les téguments. Mais si ce fait est facile à constater au début de l'affection ou lorsque le kyste est encore peu volumineux, on conçoit combien il doit être difficile à apprécier quand la tumeur remplit une partie de l'orbite et a chassé l'œil de sa cavité.

2° Les *kystes séreux* ne sont pas très-rares par rapport aux autres productions kystiques qu'on trouve dans la cavité de l'orbite; de plus, ils peuvent acquérir dans certaines circonstances un volume considérable. Dans un cas observé par Delpech (1), la production morbide remplissait tout l'orbite et envoyait un prolongement dans le crâne à travers le trou optique.

Les parois kystiques, d'épaisseur variable, contractent quelquefois des adhérences avec les parties voisines. Elles renferment une plus ou moins grande quantité de sérosité, claire et limpide, prise souvent pour du liquide de kystes hydatiques. Dans d'autres cas, soit que les parois aient été le siége d'une inflammation, soit qu'il y ait eu un épanchement sanguin, le liquide est trouble, puriforme, visqueux, ressemblant à du blanc d'œuf, enfin teint en rouge par les matériaux colorés du sang (*hématocèle* de l'orbite).

L'origine de ces kystes est encore discutable : les uns les font naître directement dans le tissu cellulaire, les autres dans des bourses séreuses préexistantes.

On a décrit en Allemagne, sous le nom d'*hygroma de l'orbite*, une variété de kystes formés par la dilatation progressive des petites bourses muqueuses, souvent accidentelles, qui se rencontrent fréquemment au-dessus et au-dessous du muscle releveur de la paupière et qui deviendraient le siége d'un épanchement séreux ou visqueux offrant parfois une coloration citrine.

Enfin Carron du Villards (2) a admis une dernière variété de kyste qui résulterait d'une accumulation de sérosité dans l'espace celluleux limité en avant par le globe oculaire, en arrière par cette portion de l'aponévrose oculaire qui constitue la capsule de Tenon. Suivant la comparaison des auteurs du *Compendium*, le kyste représente alors une cuvette sur laquelle s'appuie le globe oculaire.

3° Sous le nom de *kystes hydatiques*, on a souvent décrit des kystes séreux. Toutefois les observations de Goyrand d'Aix (3), de J. Ansiaux (4), Mac Gillivray (5), etc., et particulièrement celle de de Graefe (6), paraissent assez concluantes. Les premiers auteurs auraient eu affaire à des

(1) *Clinique chirurg. de Montpellier*, 1828, t. II, p. 505.
(2) *Ann. d'oculistique*, t. XL, p. 720.
(3) *Ann. de la chirurgie française et étrangère*, 1843, t. VIII, p. 475.
(4) *Ann. d'oculistique*, t. XXXII, p. 90.
(5) *Ophth. Review*, n° 9, april 1866.
(6) *Arch. für Ophthalm.*, 1864, Bd. X, A. 1, S. 205, et 1866. Bd. XII, A. 2, S. 196.

acéphalocystes; malheureusement il n'y a pas eu un seul examen microscopique. Quant au cas de de Graefe, c'était une tumeur fibreuse offrant à l'une de ses extrémités un cysticerque celluleux enkysté ; la partie fibreuse de la production morbide était formée par une poche de cysticerque extraordinairement développée.

Toutes les variétés de tumeurs que nous venons de passer en revue prennent naissance dans la cavité de l'orbite; mais il nous faut signaler encore l'existence de *kystes des parois orbitaires;* tels sont les cas observés par Keate (1) et le professeur Gosselin (2). Dans le premier de ces faits, le kyste, formé d'hydatides, s'était développé dans le frontal gauche à la partie supérieure de l'orbite ; dans le second, le kyste osseux, situé à la voûte orbitaire, renfermait un liquide foncé, coloré en jaune, et contenant des cristaux de cholestérine.

Dans quelques circonstances exceptionnelles, les kystes orbitaires sont multiloculaires, et chacune de leurs loges contient un produit différent; tel est le cas rapporté par Saint-Yves (3), dans lequel la tumeur, formée de trois cavités distinctes, contenait la première du pus, la deuxième une matière plâtreuse, épaisse, et la troisième un liquide muqueux.

Enfin, nous nous bornons à signaler l'existence de kystes développés dans les tumeurs fibro-plastiques et les cancers de l'orbite.

Symptomatologie. — Les kystes de la cavité orbitaire peuvent amener tous les désordres que nous avons déjà passés en revue à propos des autres tumeurs de l'orbite. Leur symptomatologie se résume donc dans l'exorbitisme et l'existence d'une tumeur sur un point du pourtour de la cavité orbitaire.

La tumeur est en général arrondie, lisse, rénitente et fluctuante; à son début, on peut la déplacer assez facilement, mais plus tard elle contracte des adhérences et devient presque immobile.

Lorsque le kyste a acquis un grand volume, il peut en résulter de graves altérations du globe oculaire et des déformations notables de l'orbite.

Ces kystes ont de la tendance à s'accroître d'une façon continue. On ne peut citer que comme un fait très-rare la rupture du kyste suivie de guérison observée par Middlemore. Dans un autre cas (Schmidt), la mort aurait été la conséquence des douleurs. Mais les conséquences les plus graves et les plus fréquentes de ces tumeurs sont les lésions de l'œil et les altérations de la vue, consécutives aux progrès incessants de la production morbide.

Pronostic. — Les kystes de l'orbite sont des tumeurs graves, moins par leur nature que par leur volume et leur accroissement continuel. Aussi faut-il les opérer de bonne heure.

(1) *Med.-Chirurg. Transact.*, vol. X, p. 278.

(2) Cité par Demarquay.

(3) *Nouv. traité des mal. des yeux*, p. 110 (trad. par Cantwell). Amst. et Leipsig, 1761.

TRAITEMENT. — Lorsqu'il s'agit de kystes contenant de la sérosité, on a voulu se borner à évacuer le liquide contenu dans la poche kystique; mais c'est là une méthode dans laquelle il faut avoir peu de confiance. Applicable à la rigueur aux kystes séreux uniloculaires, elle est généralement suivie de récidive.

On obtient des résultats plus satisfaisants en provoquant une inflammation adhésive à l'intérieur de la cavité kystique. Si le kyste est mélicérique ou rempli d'un liquide visqueux, on peut solliciter la suppuration et l'adhésion consécutive de ses parois, en l'incisant et en maintenant quelques boulettes de charpie dans sa cavité. Mais quand le kyste est purement séreux, on peut recourir avec avantages aux injections iodées, qui ont réussi dans les mains de quelques chirurgiens.

Si la tumeur était peu volumineuse, sans adhérences et à parois assez épaisses, il serait possible de l'extirper complétement. Mais ces conditions sont exceptionnelles, et l'ablation complète des kystes ne peut que rarement être réalisée. Cette difficulté de l'ablation totale est très-importante à prendre en considération quand il s'agit des kystes congénitaux, aussi n'est-il pas rare de voir ces tumeurs donner lieu à des fistules intarissables, lorsque, ne pouvant enlever la totalité de la production morbide, on est obligé de se contenter de reséquer la paroi kystique et de laisser suppurer ce qui en reste. Dans ce cas, il est indiqué de cautériser la partie restante du kyste et de faire des injections iodées dans le trajet fistuleux, et, si celles-ci ne réussissent pas à assurer la cicatrisation du kyste, on pourrait tenter l'emploi des injections caustiques, et en particulier l'usage de la liqueur de Villate.

En résumé, le traitement de certains kystes de l'orbite est fréquemment compliqué d'accidents inflammatoires redoutables, et quand la guérison est obtenue, ce n'est souvent qu'au prix de lésions profondes de l'œil ou de déviations incurables de cet organe, par suite d'adhérences anormales.

F. *Tumeurs pulsatiles.*

Nous réunissons sous ce titre un peu vague la plupart des tumeurs de l'orbite, décrites par les auteurs sous les noms d'*anévrysmes*, de *tumeurs érectiles*, de *tumeurs cirsoïdes*, etc. En effet, s'il est impossible, au moins dans l'état actuel de la science, de classer ces tumeurs au point de vue anatomo-pathologique, il n'en est plus de même au point de vue clinique, et elles offrent toutes un ensemble de symptômes assez caractéristiques pour qu'il soit rationnel de les réunir dans une seule et même description.

HISTORIQUE. — Signalées par Travers, sous le nom d'*anévrysmes par anastomoses* de l'orbite, ces tumeurs pulsatiles furent observées depuis cette époque par un grand nombre de chirurgiens, surtout en Angleterre. On les regarda presque toujours comme de véritables *anévrysmes*

par anastomoses ou *tumeurs érectiles artérielles;* toutefois, cette opinion ne tarda pas à être modifiée, lorsque Guthrie (1), à l'autopsie d'un malade ayant offert tous les signes de l'altération décrite par Travers, put constater des deux côtés l'existence d'un anévrysme de l'artère ophthalmique. Depuis cette époque, d'autres faits incontestables d'anévrysmes de l'ophthalmique ont été successivement observés par divers auteurs.

Les classiques décrivaient donc parmi les tumeurs artérielles de l'orbite les anévrysmes de l'artère ophthalmique ou de ses branches, et les tumeurs érectiles artérielles, division qui fut acceptée sans conteste par Demarquay dans sa thèse de 1853.

Cependant, plusieurs chirurgiens émirent des doutes sur la nature érectile de certaines de ces productions morbides, et pensèrent que les phénomènes observés pouvaient résulter quelquefois d'une altération artérielle extra-orbitaire, siégeant par exemple sur la carotide interne? Cette opinion fut confirmée par un fait de Nélaton, dans lequel un anévrysme artérioso-veineux de la carotide interne avait donné lieu à une dilatation énorme de la veine ophthalmique et à des phénomènes analogues à ceux qui caractérisent les prétendues tumeurs érectiles de l'orbite. Et, dans ces derniers temps, Delens a avancé que la plupart des tumeurs pulsatiles de l'orbite résultaient de cette grave lésion.

En 1859, Demarquay comparant les véritables tumeurs érectiles artérielles aux prétendus anévrysmes par anastomoses de l'orbite, conclut en rejetant l'existence de ces dernières tumeurs. Mais, cet auteur chercha en outre à démontrer que les soi-disant tumeurs érectiles de la cavité orbitaire n'étaient autres que des anévrysmes *faux* ou *diffus* de Broca. Aussi, sans rejeter absolument l'existence des tumeurs érectiles artérielles de cette région, Demarquay décrit dans son *Traité des tumeurs de l'orbite* : les anévrysmes spontanés de l'ophthalmique et de ses branches, et les anévrysmes diffus, primitifs ou consécutifs de la même artère.

Peu de temps après, diverses observations furent publiées et vinrent singulièrement compliquer la question. Sur des individus ayant présenté pendant la vie tous les signes des tumeurs anévrysmales de l'orbite, on ne trouva à l'autopsie aucune lésion artérielle, mais seulement des dilatations variqueuses des veines orbitaires et spécialement des branches de la veine ophthalmique.

On doit conclure de cette étude historique que les phénomènes caractéristiques des tumeurs pulsatiles de l'orbite peuvent tenir à l'existence d'un certain nombre de lésions fort différentes les unes des autres; aussi voyons-nous les auteurs d'un excellent traité d'ophthalmologie (2), ranger sous la dénomination un peu vague de *tumeurs anévrysmoïdes* de

(1) *Lectures on the Operative Surgery of the Eye*, p. 158. London, 1843.

(2) *Traité pratique des mal. de l'œil*, par Mackensie, Testelin et Warlomont, t. III, p. 165. Paris, 1866.

l'orbite, les tumeurs caractérisées par un bruit spécial, la propulsion du globe oculaire, et l'existence de pulsations fort accusées, surtout lorsqu'on exerce une certaine pression sur l'œil ou sur la tuméfaction anormale de l'orbite.

C'est évidemment ainsi qu'il faut envisager au point de vue clinique et dans l'état actuel de la science les tumeurs pulsatiles de l'orbite, et, jusqu'à nouvel ordre, nous adoptons la classification proposée par notre collègue et ami Félix Terrier qui, dans un remarquable article historique et critique sur les tumeurs anévrysmoïdes de l'orbite, admet que ces tumeurs peuvent être symptomatiques de lésions fort diverses, siégeant dans l'orbite ou hors de cette cavité.

TRAVERS, *A Case of Aneurysm by Anast. of the Orbit* (*Med.-Chirurg., Transact.* 1813, vol. II, p. 1). — DEMARQUAY, *Des tumeurs de l'orbite*, thèse de conc., Paris, 1853. — DU MÊME, *Des anévrysmes intra-orbitaires* (*Gazette hebdom.*, 1859. — DU MÊME, *Traité des tumeurs de l'orbite*. Paris, 1860. — ICHARD, *Des tumeurs sanguines de l'orbite*, thèse de Paris, 1855. — TH. NUNNELEY, *Aneurysm of the Orbit* (*Med.-chir. Transact.* 1859, vol. XLII, p. 169). — DU MÊME, *On Vascular Protusion of the Eyeball* (*Med.-Chir. Trans.* 1865, vol. XLVIII, p. 15). — L. WECKER, *Les tumeurs caverneuses de l'orbite* (*Gazette hebdomadaire*, 1867, p. 741). — DU MÊME, *Sur les tumeurs pulsatiles de l'orbite* (*Comptes rendus des séances de la Soc. ophthalm. d'Heidelberg*, 5 septembre 1868). — A. DUMÉE, *Essai sur quelques tumeurs pulsatiles de l'orbite*, thèse de Paris, 1870. — E. DELENS, *De la communication de la carotide interne et du sinus caverneux*, thèse de Paris, 1870. — F. TERRIER, *Des tumeurs pulsatiles ou anévrysmoïdes de l'orbite* (*Archives générales de médecine*, 1871, vol. II, p. 174).

ANATOMIE PATHOLOGIQUE. — Quelque incomplètes que soient nos connaissances actuelles relativement aux diverses lésions qui peuvent donner naissance aux tumeurs pulsatiles de l'orbite, les recherches nécroscopiques nous permettent d'établir dès à présent un certain nombre de groupes anatomiques :

1° Des faits indiscutables d'*anévrysmes du tronc de l'ophthalmique* ont été observés par Guthrie, Carron du Villards, Giraudet et Nunneley ; dans ce dernier cas, l'anévrysme, gros comme une noisette, était situé en dehors de l'orbite sur le côté de la selle turcique. Dans un autre cas, Warren (1) aurait observé un anévrysme de la terminaison de l'ophthalmique ; malheureusement cette observation est très-incomplète.

D'après les précédents auteurs, les anévrysmes de l'ophthalmique, constatés sur le cadavre, seraient des anévrysmes circonscrits. Quelques-uns ont-ils été primitivement diffus? c'est ce qu'il est impossible d'affirmer, malgré les assertions de Demarquay, et une observation fort curieuse, mais aussi fort discutable de Passavent (2).

2° J. R. Wood Valentine Mott R. Walton etc., ont rapporté des

(1) *Surgical Observ. on Tumours* (cité par Fano).

(2) Cité par Wecker, t. I, p. 804, 2e éd.

exemples probants de *tumeurs érectiles*, ayant envahi la cavité orbitaire, sans toutefois donner de détails anatomo-pathologiques.

3° De même il nous est impossible d'affirmer l'existence des *tumeurs cirsoïdes*, malgré un fait de Nunneley, dans lequel, outre une dilatation de la carotide, les deux divisions primitives de l'ophthalmique offraient un calibre anormal.

4° Les *communications anormales entre la carotide interne et le sinus caverneux* sont mieux étudiées, et, selon Delens, la difficulté des recherches serait une des causes de la rareté de cette lésion dans l'histoire des tumeurs pulsatiles de l'orbite.

La paroi externe du sinus caverneux, formée par la dure-mère, est tantôt soulevée, tantôt adhérente aux enveloppes cérébrales. Dans un cas, on a signalé une dilatation du sinus pétreux supérieur (Delens). La cavité du sinus caverneux est parfois remplie de caillots; d'autres fois ces concrétions sanguines seraient situées dans l'épaisseur même de la paroi externe du sinus. La veine ophthalmique, flexueuse et dilatée, offre souvent une hypertrophie de ses parois.

L'artère carotide interne peut être dilatée et rupturée ou bien n'offrir qu'un très-petit pertuis rempli par un caillot sanguin; d'autres fois elle est complétement rompue, et s'ouvre dans le sinus par deux orifices assez éloignés l'un de l'autre (Henry).

Le nerf moteur oculaire externe qui traverse le sinus serait plus fréquemment altéré que les autres nerfs crâniens, situés dans la paroi externe, d'où la fréquence d'une paralysie plus ou moins complète de la troisième paire. Assez souvent les traumatismes violents, qui ont précédé l'apparition de la lésion vasculaire, laissent des traces incontestables de fracture de la base du crâne intéressant les os situés au voisinage immédiat du sinus caverneux, et ces altérations osseuses rendent facile l'explication de la lésion artérioso-veineuse. Dans un cas, par exemple, c'était la pointe d'une esquille qui avait causé la perforation de l'artère carotide (Delens).

5° Quelquefois enfin la lésion est bornée à la *dilatation anormale de la veine ophthalmique*, comme dans les cas de Aubry (1) et de Wecker (2); mais le plus souvent cette lésion, bien étudiée par Nunneley, résulte d'un obstacle au cours du sang veineux, soit qu'il y ait une varice anévrysmale (Delens) au niveau du sinus caverneux, soit que le sinus ou la veine ophthalmique soient remplis de caillots (Gendrin (3); soit enfin qu'une tumeur comprime les parois veineuses, comme cela semble avoir eu lieu dans le fait déjà cité de Guthrie, où les anévrysmes de l'ophthalmique s'accompagnaient d'une dilatation veineuse considérable. Dans ces diverses circonstances on a signalé tantôt l'amincissement, tantôt l'hypertrophie des parois veineuses.

(1) *Gaz. des hôpitaux*, 1864, p. 171.
(2) *Ann. d'oculistique*, 1869, t. LXI, p. 185.
(3) *Leçons sur les mal. du cœur*, 1841, t. I, p. 240.

ÉTIOLOGIE. — Ces tumeurs naissent spontanément et d'une façon brusque en quelque sorte caractéristique, ou se développent à la suite d'une contusion, d'une fracture de l'orbite ou du crâne. Les femmes, et particulièrement les femmes enceintes, seraient prédisposées à l'apparition des tumeurs spontanées. Faut-il faire intervenir ici une altération des parois artérielles plus fréquente pendant l'état de nutrition résultant de la grossesse? Nous ne pouvons que poser cette question.

En général, sauf le cas de productions congénitales érectiles, les tumeurs pulsatiles apparaissent vers l'âge adulte, c'est-à-dire de trente à soixante ans.

SYMPTOMATOLOGIE. — Les symptômes, qui diffèrent d'abord selon que l'affection est spontanée ou traumatique, tendent à se confondre plus tard.

Lorsque la maladie est spontanée, elle débute le plus souvent par des douleurs de tête assez violentes, douleurs s'accompagnant parfois de bourdonnement d'oreilles, et se faisant sentir plus spécialement du côté de l'orbite ou de la tempe. Dans quelques cas, on a signalé des accès fébriles; parfois les violents efforts provoqués par l'accouchement ont immédiatement précédé l'apparition des phénomènes morbides.

Tout à coup, pendant l'état de veille ou le sommeil, le malade perçoit un craquement, un claquement brusque; s'il dort, il est réveillé en sursaut, et croit avoir entendu un coup de fusil ou de pistolet; dans un cas, on a signalé l'apparition d'un éclair brusque. Généralement, à cette sensation de rupture interne, succède un bruit assez intense que les malades comparent, soit à celui d'une scie en mouvement, soit plus ordinairement à celui d'une machine à vapeur. Dans un cas qu'il nous a été permis d'observer, la malade avait entendu un bruit de scie très-intense, et cela si brusquement qu'elle croyait à sa réalité, et ne se doutait nullement qu'il s'agissait d'une sensation subjective.

Les douleurs et le bruit ne tardent pas à s'accompagner de phénomènes congestifs et inflammatoires du côté de l'orbite : les paupières se gonflent, la conjonctive oculaire et palpébrale se vascularise, un chémosis apparaît à la paupière inférieure qui se renverse en dehors. L'œil fait rapidement saillie à l'extérieur, et cette exophthalmie s'accompagne souvent de battements perceptibles à la vue si l'on regarde le malade de côté, ou seulement au toucher, lorsqu'on cherche à réduire la procidence du globe oculaire.

Le bruit anormal perçu par le malade et qui peut être assez intense pour troubler le sommeil est parfois à peine marqué; dans tous les cas, il est appréciable pour le chirurgien qui ausculte l'orbite malade. On entend alors un bruit de souffle ordinairement intermittent, parfois continu-intermittent, et que l'on peut encore entendre en auscultant la tempe du même côté, voire même l'orbite et la tempe du côté opposé. Exceptionnellement le souffle est perceptible à distance.

Souvent on a signalé une vascularisation plus grande du côté de la face

correspondant à l'orbite affecté, et la température y a été notée plus élevée de 3 à 4 degrés Fahrenheit. Dans quelques cas, tous les symptômes que nous venons de signaler étaient exagérés par la position déclive de la tête; mais cette sorte d'exacerbation n'est pas constante.

Les phénomènes morbides observés du côté de l'appareil visuel ont été de la diplopie, une diminution de l'acuité visuelle, la cécité presque complète; mais souvent aussi la vue est normale. On a encore mentionné un trouble de la cornée, de la paresse de l'iris, son immobilité.

A ces symptômes peuvent en succéder d'autres caractérisés par l'apparition d'une ou de plusieurs tumeurs intra-orbitaires; mais cette succession n'est pas fatale, et, avant d'aller plus loin, il nous faut examiner le mode de développement des tumeurs anévrysmoïdes d'origine traumatique, qui, elles aussi, ne sont pas nécessairement suivies de l'apparition de tumeurs intra-orbitaires.

Lorsque les tumeurs anévrysmoïdes reconnaissent une origine traumatique, les accidents surviennent après une chute, une contusion plus ou moins violente, une plaie pénétrante de l'orbite. Dans un certain nombre de cas, la chute a été assez grave pour que le blessé ait présenté tous les signes d'une fracture de la base du crâne : perte de connaissance, épistaxis, écoulement de sang par l'oreille, etc.; d'autres fois la fracture avait été directe et résultait d'une plaie de la région orbitaire par un instrument assez peu piquant, puisqu'il s'agissait dans un cas de l'extrémité d'un parapluie (Henry).

En général, les phénomènes qui ont immédiatement suivi le traumatisme sont à peine mentionnés par les observateurs, et *à fortiori* ceux qui se sont succédé jusqu'à l'apparition des premiers signes de l'affection. C'est là une lacune grave, que nous signalons à l'attention des chirurgiens. Toujours est-il que l'exophthalmie, les battements oculaires, le bruit de souffle, etc., ne se manifestent qu'au bout d'un certain temps pouvant varier de quelques semaines à onze mois; dans quelques cas, cependant, ils suivirent les accidents déterminés par le traumatisme.

Ces symptômes diffèrent si peu de ceux qui caractérisent les productions pulsatiles spontanées que, sauf la cause déterminante, il serait impossible de distinguer ces deux variétés du même type morbide.

Dans un assez grand nombre de cas, que la maladie ait une origine traumatique ou spontanée, de nouveaux symptômes ne tardent pas à se manifester, et ils se caractérisent surtout par l'apparition d'une ou de plusieurs tumeurs situées presque toujours *en haut* et *en dedans* de la base de l'orbite, juste au point où la veine ophthalmique se termine en s'anastomosant avec la faciale et la frontale.

Cette tumeur, unique ou multiple, ressemble assez souvent à un amas de vaisseaux dilatés et variqueux, aussi peut-elle présenter des bosselures offrant une coloration livide surtout lorsque la peau est fine ou amincie. Souvent à peine appréciable à la vue, la tumeur est plus facile à reconnaître par le toucher; en général, elle est molle, indolente, fluc-

tuante et réductible; dans quelques cas exceptionnels elle a été notée douloureuse et rénitente; elle offre des mouvements d'expansion lors de la diastole artérielle, par conséquent des pulsations visibles ou appréciables au toucher, quelquefois on y a noté du frémissement cataire ou *thrill*.

Si l'on ausculte la tumeur, on s'assure facilement qu'elle est le siége maximum du bruit de souffle; d'ailleurs, dans quelques cas, le patient a parfaitement conscience de l'existence de la tumeur, de ses battements et du souffle.

Dans quelques cas, la nature du contenu de la tumeur a été déterminée à l'aide d'une ponction, qui presque toujours donne lieu à un jet de sang rutilant; on doit dire que dans tous ces cas la lésion était d'origine traumatique.

Fréquemment la tumeur orbitaire s'accompagne d'une dilatation des vaisseaux du nez, du front et des paupières, dilatation considérée comme siégeant tantôt sur les artères, tantôt sur les veines, selon les idées préconçues des chirurgiens qui l'ont observée, selon aussi que ces vaisseaux présentaient des battements plus ou moins appréciables au toucher ou à la vue.

Les différents symptômes que nous venons de passer en revue: exophthalmie, battements oculaires, souffle, pulsation de la tumeur, rougeur et œdème de la conjonctive, etc., disparaissent assez bien par la compression de la carotide primitive qui correspond à l'orbite malade.

En général la lésion siége d'un seul côté de la face; toutefois, dans des circonstances exceptionnelles, l'altération existait des deux côtés ou, pour mieux dire, un des orbites avait été d'abord atteint, puis celui du côté opposé offrait quelques-uns des symptômes caractérisant les tumeurs pulsatiles; tels étaient les cas de Velpeau et de T. G. Morton, d'origine traumatique. Le malade de Velpeau offrait encore une singulière complication dans les résultats fournis par la compression digitale des carotides primitives; si l'on comprimait la carotide droite, les pulsations et le bruit de râpe cessaient complétement, mais à gauche, tandis qu'ils persistaient encore un peu à droite, et ne disparaissaient totalement que lorsqu'on venait à comprimer la carotide gauche. Y avait-il là communication des deux tumeurs, comme le croient les auteurs du *Compendium*, ou bien existait-il une communication artérioso-veineuse au niveau des sinus caverneux, comme l'admet Delens? Nous ne pouvons nous prononcer à cet égard.

Il est encore un point sur lequel nous devons attirer l'attention des cliniciens, c'est l'examen ophthalmoscopique du fond de l'œil déplacé. Dans la plupart des cas, on observe une dilatation notable des veines rétiniennes, parfois même un peu d'œdème de la rétine et de la papille, aussi a-t-on pu croire à une névro-rétinite (M. Perrin). Il est bien évident que ces lésions plaident en faveur d'un trouble dans la circulation en retour de l'orbite et de l'œil, cependant elles ne seraient pas constantes

et l'examen du fond de l'œil ne fournirait parfois que des signes négatifs; d'ailleurs les observations sont encore trop peu nombreuses pour qu'on puisse en conclure quelque chose de bien certain sur la nature probable des tumeurs pulsatiles de l'orbite.

Marche. — En général, l'affection augmente peu à peu; l'œil, de plus en plus projeté au dehors, s'altère, et la vue ne tarde pas à être abolie; c'est là l'accident le plus à craindre et le plus prochain. Dans le cas où il existe une tumeur, peut-elle s'ulcérer et donner naissance à des hémorrhagies, comme on l'a avancé? Nous croyons le fait possible lorsqu'il s'agit d'une tumeur érectile qui, née des parties superficielles, aurait envahi l'orbite et même les régions voisines, et quelques observations publiées par les chirurgiens américains tendent à confirmer cette manière de voir. Mais lorsqu'il s'agit de tumeurs anévrysmoïdes, avec ou sans dilatation de la veine ophthalmique, il nous est difficile d'accepter une terminaison par hémorrhagie qui n'a pas été notée jusqu'ici.

Quelquefois la maladie reste stationnaire pendant longtemps; d'autres fois, après avoir été efficacement traitée elle tend à récidiver; mais en général cette tendance s'arrête d'elle-même ou sous l'influence d'un traitement méthodique; ajoutons cependant que cette récidive, même très-tardive, est possible, soit du même côté, soit du côté opposé (Herpin).

Dans un cas, on a signalé la guérison spontanée de la maladie quatre ans après son apparition.

Pronostic. — Il est toujours sérieux, vu l'incertitude du diagnostic, et aussi à cause des opérations graves nécessitées par le traitement.

Dans la plupart des observations ce sont les douleurs, les bruits perçus par le malade, l'insomnie, qui ont décidé le chirurgien à intervenir activement.

Traitement. — Il a peu varié, malgré les opinions si diverses formulées par les chirurgiens, à propos de la nature de cette maladie, et la plupart d'entre eux ont eu recours à la ligature de la carotide primitive.

Abernethy (1) aurait réussi à guérir une de ces tumeurs chez un enfant, en y faisant appliquer des *topiques astringents* et en y exerçant aussi une certaine compression. C'est évidemment là un résultat sur lequel on ne doit pas compter.

Vanzetti et Gioppi (2), Scaramazza (3) ont conseillé avec raison de tenter la *compression digitale* de la carotide primitive, avant d'en venir à la ligature de ce vaisseau, et ils ont rapporté des faits positifs à l'appui de cette pratique. Cependant beaucoup de chirurgiens s'accordent encore à dire que la *ligature de la carotide primitive* est le plus sûr moyen de guérir ces tumeurs anévrysmoïdes. Sans doute, comme le fait remarquer

(1) *Surgical Obs. on the Injuries of the Head*, p. 228. London, 1810.

(2) *Giornale d'oftalm. ital.*, 1858, t. I, p. 138, et *Gazette des hôpitaux*, 1858, p. 416, et *Arch. génér. de méd.*, 1858, 5e série, t. XI, p. 731.

(3) *Arch. génér. de méd.*, 1858, 5e série, t. XII, p. 731.

Velpeau, il serait plus rationnel de lier la carotide interne seule, mais cette opération est difficile et d'ailleurs elle ne donnerait peut-être pas les mêmes résultats que la ligature de la carotide primitive. Il faut, en effet, tenir compte des nombreuses anastomoses existant entre les systèmes artériels intra- et extra-orbitaires. Dans un cas, Legouest (1), n'ayant pas réussi par la compression digitale, fit successivement la ligature de la carotide primitive et celle de la carotide externe. Nous aurions mieux compris la ligature de la carotide interne suivie de celle de la carotide externe.

Quoi qu'il en soit, dès que le cours du sang artériel est interrompu, les signes caractéristiques de la tumeur disparaissent presque subitement, excepté toutefois la tuméfaction ou l'exorbitisme qui persistent encore quelque temps, voire même plusieurs mois.

Les récidives sont rares; cependant on en a observé quelques exemples. Dans un cas de Herpin déjà cité, il y eut tendance à l'apparition d'une tumeur pulsatile dans l'orbite opposée, mais la marche de l'affection fut enrayée par l'emploi des réfrigérants pendant près de trois mois. Dans l'observation de Velpeau, dont nous avons déjà signalé les particularités anormales, on fit la ligature de la carotide *droite*, et tous les symptômes cessèrent dans l'orbite *gauche*, mais il existait encore à droite quelques battements et un léger bruissement qui disparaissaient par la compression de la carotide gauche; il fallait donc lier aussi ce vaisseau, toutefois l'opération fut rejetée par le malade.

D'autres moyens thérapeutiques peuvent encore être employés contre ces tumeurs pulsatiles, alors qu'il existe une tumeur appréciable à l'extérieur.

Les *injections coagulantes* furent essayées par Brainard (2), Bourguet (3), Walton (4), A. Desormeaux (5). Le premier de ces chirurgiens fit successivement la ligature de la carotide, l'acupuncture avec des aiguilles chauffées à blanc, enfin une injection de *lactate de fer*. Walton employa une solution concentrée d'acide tannique; quant aux deux autres, ils se servirent du perchlorure de fer. L'*électropuncture*, tentée par Bourguet, ne réussit pas.

Enfin nous ne pouvons passer sous silence le fait de Passavent, rapporté par L. Wecker, et dans lequel, ayant cru à une dilatation anévrysmale de l'artère lacrymale, le chirurgien chercha à lier directement le vaisseau en reséquant la paroi externe de l'orbite. Malheureusement l'altération siégeait sur l'ophthalmique vers le sommet de l'orbite; dans tous les cas, nous croyons qu'il faudrait être bien sûr de son diagnostic pour imiter une telle conduite.

(1) *Bull. de l'Académie de méd.*, oct. 1864, et *Annales d'oculistique*, 1865, t. LIV, p. 116.
(2) *The Lancet*, London, August 20, 1853.
(3) *Gaz. méd. de Paris*, 1855, p. 772 (Acad. des sciences).
(4) *Med. Times and Gaz.*, 1858, p. 149.
(5) Laburthe, thèse de Paris, 1867, n° 245.

C. *Tumeurs veineuses de l'orbite.*

Parmi ces tumeurs, les unes seraient des *tumeurs érectiles veineuses*, les autres des *tumeurs variqueuses*.

a. Les *tumeurs érectiles veineuses*, observées par Ledran (1), Velpeau (2), Viguerie et Dieulafoy (de Toulouse) (3), etc., semblaient siéger plus spécialement à la partie supérieure de l'orbite, derrière la paupière supérieure. La plupart sont congénitales; cependant quelques-unes d'entre elles succéderaient au traumatisme.

L'œil est plus ou moins dévié par la production morbide qui est molle, en partie réductible, et ne présente ni pulsation, ni bruit de souffle anormal. Ces tumeurs ont une marche fort lente et ne donnent pas lieu à des accidents immédiats aussi sérieux que les tumeurs pulsatiles. Cependant la faculté visuelle ne tarde pas à diminuer, et le champ de la vision tend à se rétrécir de plus en plus (Wecker); enfin l'examen ophthalmoscopique a permis de constater une dilatation des veines rétiniennes avec un amincissement et une pâleur anormale des artères. La papille offrait, dans un cas, une teinte blanchâtre et ses bords restaient confus; dans un autre cas, elle était assez nette et présentait une coloration nacrée; en un mot, il existait dans ces deux faits des signes évidents de stase sanguine, compliquée d'une atrophie du nerf optique.

L'*anatomie pathologique* de ces tumeurs est assez bien connue, et les micrographes modernes les désignent sous le nom de *tumeurs caverneuses*. Ces productions semblent limitées par une sorte de couche celluleuse, qui permet de les enlever sans provoquer pour cela une hémorrhagie bien grave; cette observation avait été faite dès 1856 par Broca (4), en présentant à la *Société anatomique* une tumeur de ce genre enlevée par Parise, de Lille.

L'*extirpation* a été mise en pratique déjà depuis longtemps par Carron du Villards, Viguerie et Dieulafoy. Malgré les succès obtenus, nous croyons qu'il serait préférable de traiter ces productions, soit par l'acupuncture, soit surtout par les injections coagulantes.

b. Les *tumeurs variqueuses* ou *varices* des veines de l'orbite sont assez mal connues et paraissent se confondre en partie avec les précédentes, surtout au point de vue symptomatologique. Cependant il est un signe qui se rattache plus spécialement à ces productions morbides, c'est l'augmentation de volume de la tumeur sous l'influence des efforts ou de

(1) Cité par Demarquay dans son *Traité des tumeurs de l'orbite*, p. 352.
(2) *Dict.* en 30 vol., t. XXII, p. 310 et 319.
(3) *Ann. d'oculistique*, t. III (suppl.), p. 44.
(4) *Bullet. de la Soc. anat.*, 1856, p. 79.

la position déclive. Ce symptôme, signalé par divers auteurs et qui se rencontre d'ailleurs aussi dans certaines tumeurs érectiles veineuses, serait la preuve d'une communication directe du sang contenu dans ces tumeurs avec celui renfermé dans l'intérieur de la cavité crânienne, quoique la démonstration anatomique de ce fait n'ait pas été donnée. Mais faut-il séparer nettement ces dernières tumeurs des productions érectiles veineuses ou des varices des veines ophthalmiques? Nous ne le croyons pas; toutes, en effet, contiennent du sang veineux, et de plus communiquent plus ou moins facilement avec la circulation intra-crânienne, par l'intermédiaire de la veine ophthalmique et du sinus caverneux.

Le *traitement* de ces varices est encore incertain; dans un cas observé par Foucher (1), l'injection de perchlorure de fer faite par Nélaton a réussi; dans un autre cas relaté par A. Mazel et Boniface (2), la tumeur veineuse d'origine traumatique aurait été traitée sans succès à l'aide du même procédé par Serres (d'Alais).

En supposant que ces tumeurs ne donnent pas lieu a des phénomènes trop gênants pour les malades, ne serait-il pas plus prudent de les abandonner à elles-mêmes? Si, en effet, on vient à faire une injection coagulante, on pourrait craindre l'extension du caillot dans les veines du crâne et par suite des accidents fort graves (Dupont).

H. *Tumeurs fibro-plastiques.*

Pendant longtemps ces productions ont été décrites sous le nom de *tumeurs fibreuses* de l'orbite. Sans nier l'existence de ces dernières tumeurs, on peut affirmer que, parmi les observations rapportées par les auteurs modernes, il est des faits de tumeurs fibro-plastiques qui sont décrites sous les noms de fibromes, de tumeurs fibroïdes, etc. (3).

La structure de ces productions est celle des tumeurs fibro-plastiques, nous n'avons pas à y insister; en général, elles adhèrent aux parois orbitaires et paraissent prendre naissance du périoste de cette cavité. Beaucoup offrent une large base d'implantation.

Comme pour toutes les tumeurs de cette nature, leur étiologie est fort obscure; dans quelques cas cependant elles succéderaient à une contusion. Il est assez fréquent de les observer chez des sujets jeunes, et chez des personnes appartenant au sexe féminin; telles sont au moins les conclusions qu'il est possible de tirer actuellement de la lecture d'un certain nombre d'observations.

Les *symptômes* qui résultent du développement de ces tumeurs sont analogues à ceux de toutes les productions intra-orbitaires non pulsa-

(1) *Gaz. des hôpitaux* (2 décembre 1858).

(2) *Ibid.* (23 février 1861).

(3) Hulke, *Ophthalmic Hosp. Reports*, 1863, vol. IV, p. 88-100.

tiles, et parmi eux on peut citer en première ligne l'exophthalmie et les douleurs. Dans un certain nombre de cas, les tumeurs fibro-plastiques de l'orbite ont paru se développer plus spécialement vers la paroi interne de la cavité orbitaire et près de sa base, en un mot, du côté du grand angle de l'œil. Du reste, elles peuvent acquérir d'énormes dimensions, sans que pour cela l'état général des malades soit notablement modifié; dans quelques cas elles envoient des prolongements vers le crâne, vers la face ou dans les cavités nasales; enfin elles peuvent finir par s'ulcérer et par donner lieu à des hémorrhagies comme les tumeurs cancéreuses. En général, les ganglions voisins restent sains.

Quoique ces tumeurs diffèrent anatomiquement du cancer, elles récidivent néanmoins sur place, comme on l'a dit, et peuvent aussi se généraliser, fait qui permet de les ranger parmi les tumeurs malignes.

Le seul traitement possible est l'*extirpation* de la tumeur, en ménageant le globe oculaire, s'il n'est pas atrophié par compression et surtout si la vue est conservée.

I. *Cancer.*

Le cancer peut envahir tous les organes contenus dans la cavité orbitaire. On l'a vu débuter par le nerf optique et quelquefois par l'enveloppe de ce nerf; rarement il prend naissance dans les os, le périoste ou la glande lacrymale, mais le plus souvent il semble se développer dans le tissu cellulaire de l'orbite.

On rencontre dans la cavité orbitaire toutes les variétés de cancer; mais, d'après Follin (1), c'est la mélanose qui y est la plus fréquente. D'après le même auteur, le cancer primitif de l'orbite serait assez commun, et ses dissections lui ont appris que de prétendus cancers mélaniques de l'œil n'étaient autres que des cancers de l'orbite, au milieu desquels était situé le globe oculaire parfaitement sain. Dans des circonstances plus rares, le cancer de l'orbite est consécutif à une affection analogue primitivement développée dans l'œil.

Étiologie. — Comme pour la plupart des affections cancéreuses, les causes du cancer de l'orbite sont inconnues; dans quelques cas il succéderait à des violences extérieures. D'après beaucoup d'auteurs cette affection serait assez fréquente dans le jeune âge, mais le fait n'est bien certain que pour les cancers primitivement développés dans le globe oculaire qui, par conséquent, n'envahissent la cavité de l'orbite que consécutivement.

Symptomatologie. — Les *symptômes* du cancer de l'orbite sont analogues à ceux de toutes les autres productions morbides naissant dans la cavité orbitaire. La maladie s'annonce par une douleur obtuse, par des picotements, des élancements souvent assez vifs; toutefois ces douleurs ne sont pas caractéristiques et peuvent même manquer tout à fait.

(1) Note manuscrite.

ptomatique d'une altération de la circulation générale, ou d'une lésion de nutrition comme l'albuminurie.

Dans tous ces cas d'exophthalmie mal déterminée, il faudra donc examiner scrupuleusement l'état des organes respiratoires et circulatoires, déterminer si le sujet n'est pas anémique, enfin rechercher avec soin s'il n'offre aucun des signes de l'albuminurie, signes dont quelques-uns se traduisent par de l'amaurose.

Une dernière variété d'exophthalmie peut résulter de l'emphysème du tissu cellulaire de l'orbite; mais la crépitation caractéristique de l'épanchement gazeux qui se limite rarement à la cavité de l'orbite suffit largement pour assurer le diagnostic.

C. Après avoir reconnu que l'exophthalmie résulte bien de la présence d'une tumeur intra-orbitaire, il faut encore essayer de déterminer la nature de la production morbide. Malheureusement cette question est toujours fort difficile à résoudre, et l'on ne peut souvent avoir que des présomptions en faveur de tel ou tel diagnostic.

Un premier point est assez simple à éclaircir, à savoir : si la tumeur est d'origine inflammatoire ou non. Dans le premier cas, elle a pu donner lieu à des symptômes tels que le doute ne puisse être permis. Mais si les phénomènes inflammatoires aigus du début de la maladie sont très-éphémères ou très-peu marqués, et si la suppuration se fait avec lenteur, il est impossible de savoir quelle espèce de tumeur on a à traiter; la marche ultérieure de l'affection éclaire seule le diagnostic.

Les tumeurs pulsatiles de l'orbite se reconnaissent toujours facilement aux battements isochrones aux systoles cardiaques et au bruit de souffle ou de rouet; mais il ne faut pas en conclure pour cela qu'on puisse déterminer leur nature; nous avons vu que, sauf quelques cas exceptionnels, cela n'était pas possible. Heureusement que ce diagnostic rigoureux n'est pas d'absolue nécessité pour la thérapeutique.

Ces tumeurs pulsatiles doivent être distinguées de certains cancers orbitaires, qui donnent également lieu à du souffle et à des battements; peut-être, dans ces circonstances, l'état général du malade, la marche plus ou moins rapide de l'affection, enfin l'apparition de tumeurs de mauvaise nature dans d'autres régions du corps, pourraient venir en aide au clinicien. Mais, dans bien des cas, ces caractères différentiels font défaut, et l'erreur de diagnostic est presque fatale, au moins à cette période caractérisée seulement par l'exophthalmie.

En résumé donc, sauf les abcès aigus à marche franche et les tumeurs pulsatiles, il est pour ainsi dire impossible de diagnostiquer avec certitude la nature de la production qui siége dans les parties profondes de l'orbite. Il est évident que si cette production résulte de l'expansion d'une tumeur née dans les cavités voisines de celle qui renferme le globe oculaire, le diagnostic en est facile, aussi n'y insisterons-nous pas plus longtemps.

3° Lorsque la tumeur orbitaire est apparente à l'extérieur et devient

exemples probants de *tumeurs érectiles*, ayant envahi la cavité orbitaire, sans toutefois donner de détails anatomo-pathologiques.

3° De même il nous est impossible d'affirmer l'existence des *tumeurs cirsoïdes*, malgré un fait de Nunneley, dans lequel, outre une dilatation de la carotide, les deux divisions primitives de l'ophthalmique offraient un calibre anormal.

4° Les *communications anormales entre la carotide interne et le sinus caverneux* sont mieux étudiées, et, selon Delens, la difficulté des recherches serait une des causes de la rareté de cette lésion dans l'histoire des tumeurs pulsatiles de l'orbite.

La paroi externe du sinus caverneux, formée par la dure-mère, est tantôt soulevée, tantôt adhérente aux enveloppes cérébrales. Dans un cas, on a signalé une dilatation du sinus pétreux supérieur (Delens). La cavité du sinus caverneux est parfois remplie de caillots; d'autres fois ces concrétions sanguines seraient situées dans l'épaisseur même de la paroi externe du sinus. La veine ophthalmique, flexueuse et dilatée, offre souvent une hypertrophie de ses parois.

L'artère carotide interne peut être dilatée et rupturée ou bien n'offrir qu'un très-petit pertuis rempli par un caillot sanguin; d'autres fois elle est complétement rompue, et s'ouvre dans le sinus par deux orifices assez éloignés l'un de l'autre (Henry).

Le nerf moteur oculaire externe qui traverse le sinus serait plus fréquemment altéré que les autres nerfs crâniens, situés dans la paroi externe, d'où la fréquence d'une paralysie plus ou moins complète de la troisième paire. Assez souvent les traumatismes violents, qui ont précédé l'apparition de la lésion vasculaire, laissent des traces incontestables de fracture de la base du crâne intéressant les os situés au voisinage immédiat du sinus caverneux, et ces altérations osseuses rendent facile l'explication de la lésion artérioso-veineuse. Dans un cas, par exemple, c'était la pointe d'une esquille qui avait causé la perforation de l'artère carotide (Delens).

5° Quelquefois enfin la lésion est bornée à la *dilatation anormale de la veine ophthalmique*, comme dans les cas de Aubry (1) et de Wecker (2); mais le plus souvent cette lésion, bien étudiée par Nunneley, résulte d'un obstacle au cours du sang veineux, soit qu'il y ait une varice anévrysmale (Delens) au niveau du sinus caverneux, soit que le sinus ou la veine ophthalmique soient remplis de caillots (Gendrin (3); soit enfin qu'une tumeur comprime les parois veineuses, comme cela semble avoir eu lieu dans le fait déjà cité de Guthrie, où les anévrysmes de l'ophthalmique s'accompagnaient d'une dilatation veineuse considérable. Dans ces diverses circonstances on a signalé tantôt l'amincissement, tantôt l'hypertrophie des parois veineuses.

(1) *Gaz. des hôpitaux*, 1864, p. 171.
(2) *Ann. d'oculistique*, 1869, t. LXI, p. 185.
(3) *Leçons sur les mal. du cœur*, 1841, t. I, p. 240.

ÉTIOLOGIE. — Ces tumeurs naissent spontanément et d'une façon brusque en quelque sorte caractéristique, ou se développent à la suite d'une contusion, d'une fracture de l'orbite ou du crâne. Les femmes, et particulièrement les femmes enceintes, seraient prédisposées à l'apparition des tumeurs spontanées. Faut-il faire intervenir ici une altération des parois artérielles plus fréquente pendant l'état de nutrition résultant de la grossesse ? Nous ne pouvons que poser cette question.

En général, sauf le cas de productions congénitales érectiles, les tumeurs pulsatiles apparaissent vers l'âge adulte, c'est-à-dire de trente à soixante ans.

SYMPTOMATOLOGIE. — Les symptômes, qui diffèrent d'abord selon que l'affection est spontanée ou traumatique, tendent à se confondre plus tard.

Lorsque la maladie est spontanée, elle débute le plus souvent par des douleurs de tête assez violentes, douleurs s'accompagnant parfois de bourdonnement d'oreilles, et se faisant sentir plus spécialement du côté de l'orbite ou de la tempe. Dans quelques cas, on a signalé des accès fébriles; parfois les violents efforts provoqués par l'accouchement ont immédiatement précédé l'apparition des phénomènes morbides.

Tout à coup, pendant l'état de veille ou le sommeil, le malade perçoit un craquement, un claquement brusque ; s'il dort, il est réveillé en sursaut, et croit avoir entendu un coup de fusil ou de pistolet ; dans un cas, on a signalé l'apparition d'un éclair brusque. Généralement, à cette sensation de rupture interne, succède un bruit assez intense que les malades comparent, soit à celui d'une scie en mouvement, soit plus ordinairement à celui d'une machine à vapeur. Dans un cas qu'il nous a été permis d'observer, la malade avait entendu un bruit de scie très-intense, et cela si brusquement qu'elle croyait à sa réalité, et ne se doutait nullement qu'il s'agissait d'une sensation subjective.

Les douleurs et le bruit ne tardent pas à s'accompagner de phénomènes congestifs et inflammatoires du côté de l'orbite : les paupières se gonflent, la conjonctive oculaire et palpébrale se vascularise, un chémosis apparaît à la paupière inférieure qui se renverse en dehors. L'œil fait rapidement saillie à l'extérieur, et cette exophthalmie s'accompagne souvent de battements perceptibles à la vue si l'on regarde le malade de côté, ou seulement au toucher, lorsqu'on cherche à réduire la procidence du globe oculaire.

Le bruit anormal perçu par le malade et qui peut être assez intense pour troubler le sommeil est parfois à peine marqué ; dans tous les cas, il est appréciable pour le chirurgien qui ausculte l'orbite malade. On entend alors un bruit de souffle ordinairement intermittent, parfois continu-intermittent, et que l'on peut encore entendre en auscultant la tempe du même côté, voire même l'orbite et la tempe du côté opposé. Exceptionnellement le souffle est perceptible à distance.

Souvent on a signalé une vascularisation plus grande du côté de la face

tiles, et parmi eux on peut citer en première ligne l'exophthalmie et les douleurs. Dans un certain nombre de cas, les tumeurs fibro-plastiques de l'orbite ont paru se développer plus spécialement vers la paroi interne de la cavité orbitaire et près de sa base, en un mot, du côté du grand angle de l'œil. Du reste, elles peuvent acquérir d'énormes dimensions, sans que pour cela l'état général des malades soit notablement modifié; dans quelques cas elles envoient des prolongements vers le crâne, vers la face ou dans les cavités nasales; enfin elles peuvent finir par s'ulcérer et par donner lieu à des hémorrhagies comme les tumeurs cancéreuses. En général, les ganglions voisins restent sains.

Quoique ces tumeurs diffèrent anatomiquement du cancer, elles récidivent néanmoins sur place, comme on l'a dit, et peuvent aussi se généraliser, fait qui permet de les ranger parmi les tumeurs malignes.

Le seul traitement possible est l'*extirpation* de la tumeur, en ménageant le globe oculaire, s'il n'est pas atrophié par compression et surtout si la vue est conservée.

I. *Cancer.*

Le cancer peut envahir tous les organes contenus dans la cavité orbitaire. On l'a vu débuter par le nerf optique et quelquefois par l'enveloppe de ce nerf; rarement il prend naissance dans les os, le périoste ou la glande lacrymale, mais le plus souvent il semble se développer dans le tissu cellulaire de l'orbite.

On rencontre dans la cavité orbitaire toutes les variétés de cancer; mais, d'après Follin (1), c'est la mélanose qui y est la plus fréquente. D'après le même auteur, le cancer primitif de l'orbite serait assez commun, et ses dissections lui ont appris que de prétendus cancers mélaniques de l'œil n'étaient autres que des cancers de l'orbite, au milieu desquels était situé le globe oculaire parfaitement sain. Dans des circonstances plus rares, le cancer de l'orbite est consécutif à une affection analogue primitivement développée dans l'œil.

Étiologie. — Comme pour la plupart des affections cancéreuses, les causes du cancer de l'orbite sont inconnues; dans quelques cas il succéderait à des violences extérieures. D'après beaucoup d'auteurs cette affection serait assez fréquente dans le jeune âge, mais le fait n'est bien certain que pour les cancers primitivement développés dans le globe oculaire qui, par conséquent, n'envahissent la cavité de l'orbite que consécutivement.

Symptomatologie. — Les *symptômes* du cancer de l'orbite sont analogues à ceux de toutes les autres productions morbides naissant dans la cavité orbitaire. La maladie s'annonce par une douleur obtuse, par des picotements, des élancements souvent assez vifs; toutefois ces douleurs ne sont pas caractéristiques et peuvent même manquer tout à fait.

(1) Note manuscrite.

Quelquefois il existe des troubles visuels assez marqués dès le début de la tumeur, surtout si celle-ci a pris naissance dans le nerf optique ou dans sa gaîne. Peu après l'exophthalmos se manifeste, et enfin la tumeur se montre à l'extérieur.

Cette tumeur inégale, bosselée et dure, se reconnaît encore à sa marche envahissante, cependant elle peut s'accompagner de symptômes propres à dérouter le chirurgien; c'est ce qui est arrivé dans un cas soumis à l'observation de Lenoir (1). Il existait une tumeur de l'orbite accompagnée de battements et de susurrus, qui cessaient complétement par la compression de la carotide primitive. On crut donc à une tumeur pulsatile et l'on fit la ligature de la carotide; la production morbide diminua notablement de volume, les battements et le souffle disparurent; mais cette amélioration ne continua pas, la tumeur ne tarda pas à augmenter, ne présentant plus alors ni souffle, ni battements, et la malade mourut dans la cachexie cancéreuse.

Un fait analogue a été publié par Th. Nunneley (2) et à l'autopsie on vit que le sinus caverneux droit était oblitéré par une tumeur cancéreuse de l'orbite correspondant; la veine ophthalmique *très-dilatée* était aussi en partie confondue dans la masse morbide du sommet de l'orbite. Faut-il admettre que, dans ces circonstances, la production cancéreuse gêne la circulation en retour, comme le ferait un anévrysme de l'ophthalmique ou de la carotide interne, d'où les battements et le bruit de susurrus, ou bien supposer que, dans ces deux cas, la production morbide, née des parois orbitaires, n'était autre qu'une tumeur maligne pulsatile des os de l'orbite, peut-être une tumeur à myéloplaxes? Cette dernière opinion, quoique non démontrée, paraît la plus probable.

Le cancer de l'orbite s'accroissant chaque jour, l'œil est repoussé au dehors, et ne tarde pas à s'enflammer, la vue est complétement perdue; la tumeur devenue sous-cutanée, envahit les téguments et s'ulcère; dans d'autres cas elle atteint les os des parois crâniennes, les détruit, et donne lieu à des accidents rapidement mortels.

Le *pronostic* est très-grave, car la récidive de cette affection est presque la règle.

Traitement. — Il consiste exclusivement dans l'extirpation de la production morbide, mais une question préalable doit être agitée : que doit-on faire du globe oculaire? Si l'œil est déjà malade ou perdu, il ne faut pas hésiter à l'enlever; mais quand le globe oculaire est sain, la conduite à tenir devient plus embarrassante. Si la vue est légèrement troublée, on peut hésiter, espérant que le trouble visuel ne résulte que de la compression du globe; mais si la vision est intacte, le chirurgien devra s'efforcer de conserver l'œil. Il faut ajouter cependant que le manuel

(1) *Bull. de la soc. de chir.*, t. II, p. 61 et 84.

(2) *Med.-chir. Transact.*, vol. XLVIII, p. 15 (obs

opératoire est surtout subordonné à la possibilité d'extirper complétement la tumeur.

Quelques auteurs ont attaqué le cancer de l'orbite avec des caustiques; mais c'est un moyen long, douloureux et incertain, car il n'est pas facile de limiter la destruction des tissus.

ARTICLE III.

DIAGNOSTIC DES TUMEURS DE L'ORBITE.

Sans revenir sur les principaux symptômes auxquels donnent lieu les maladies que nous venons d'étudier, nous ferons remarquer avec les auteurs du *Compendium de chirurgie* que l'évolution des tumeurs de l'orbite peut être divisée en trois périodes : la première qui précède le déplacement du globe oculaire, la deuxième qui correspond surtout à la déviation de l'œil et à l'exophthalmie, enfin une troisième période qui comprend l'apparition de la tumeur à l'extérieur et les phénomènes qui suivent cette apparition.

Il ne faut cependant pas croire que toutes les productions *morbides* de la cavité orbitaire parcourent fatalement ces trois stades. Ainsi dans un certain nombre de tumeurs pulsatiles, la marche de l'affection peut ne jamais dépasser la deuxième période; et malgré cette évolution en quelque sorte incomplète, le diagnostic n'en est pas moins possible.

En général, les symptômes sont d'autant plus accusés qu'ils appartiennent à une période plus éloignée du début de la maladie; et si, dans la plupart des cas, il est impossible de formuler un diagnostic sur la nature d'une tumeur lorsque celle-ci est tout à fait à sa naissance, il n'en est plus de même lorsqu'elle vient faire saillie sur les parties latérales de la base de l'orbite, entre le globe oculaire et les parois orbitaires.

1° Les symptômes qui se manifestent à la première période des tumeurs de l'orbite sont tellement vagues, qu'ils restent inaperçus la plupart du temps, et que, dans les cas où on vient à les remarquer, ils ne peuvent guère servir pour le diagnostic. Cependant, il n'en est pas toujours ainsi, et certaines espèces de tumeurs pulsatiles sont facilement reconnues dès leur début, en raison de leur brusque apparition, quelquefois accompagnée d'un craquement caractéristique perçu par le malade, et à cause des bruits anormaux dont elles deviennent immédiatement le siége.

C'est aussi en tenant compte des phénomènes qui ont pu se passer du côté du pharynx, des fosses nasales, des sinus ou du crâne, et en explorant avec soin ces diverses régions, qu'on peut résoudre une question en quelque sorte préliminaire, à savoir si la production morbide qui fournit des symptômes encore mal accusés du côté de l'orbite n'a pas pris naissance dans quelques-unes des cavités voisines. Il suffit, croyons-nous,

d'attirer l'attention du chirurgien sur ce point pour éviter toute espèce d'erreur de diagnostic à propos du siége primitif de la tumeur.

Lorsque les symptômes de cette première période sont caractérisés par de la douleur, de la chaleur, de la rougeur de la conjonctive, etc., en un mot, par des signes d'inflammation, on peut soupçonner l'apparition d'un phlegmon orbitaire qui ne tardera pas à amener de l'exophthalmie, et pourra suivre ultérieurement la marche aiguë ou la marche chronique.

2° La deuxième période est plus spécialement caractérisée, par l'exophthalmie indirecte ou directe, c'est-à-dire avec ou sans déviation de l'axe visuel, déviation entrainant la diplopie. Dans ces conditions, le diagnostic est encore très-difficile et comprend la solution d'un certain nombre de questions : *A. Reconnaître l'exophthalmie, B. Déterminer si elle est bien symptomatique d'une tumeur de l'orbite, C.* Enfin, *spécifier la nature de la tumeur qui a donné naissance à la protrusion du globe oculaire.*

A. Deux affections peuvent simuler l'exophthalmie, ce sont l'hydrophthalmie et le phlegmon de l'œil. Dans l'hydrophthalmie, c'est le globe oculaire qui est augmenté de volume, et offre des bosselures; ses milieux transparents sont parfois altérés, la cornée semble plus convexe et amincie, les chambres de l'œil sont agrandies, etc.; on voit que ces divers caractères sont assez accusés pour éviter toute erreur.

Lorsqu'on a affaire au phlegmon de l'œil ou ophthalmite, il existe des douleurs très-aiguës et des phénomènes inflammatoires intenses, les milieux de l'œil ne tardent pas à se troubler par suite de l'apparition du pus dans leur intérieur, enfin s'il y a de la tension et du gonflement du globe oculaire, cet organe n'est dévié dans aucun sens; en un mot, il n'y a pas d'exophthalmie proprement dite. Le diagnostic paraît donc encore facile. Cependant, lorsque la tumeur intra-orbitaire a chassé le globe de l'œil et que celui-ci s'est enflammé consécutivement, la maladie est plus difficile à reconnaître, les signes de l'ophthalmite venant en quelque sorte s'ajouter à ceux de l'exophthalmie symptomatique. Un examen répété, attentif, et surtout la marche ultérieure de la maladie, ne tardent pas à fournir des éléments plus certains de diagnostic.

Nous pouvons encore ajouter que l'hydrophthalmie et l'ophthalmite ne donnent pas naissance à la diplopie si fréquente dans la déviation oculaire symptomatique d'une lésion intra-orbitaire.

Enfin, le sens suivant lequel l'œil se trouve dévié peut faire préjuger de la position occupée par la production morbide dans la cavité orbitaire; ce fait est trop évident pour le développer plus longuement.

B. L'exophthalmie reconnue, il faut déterminer si elle tient à la présence d'une tumeur intra-orbitaire, ou bien si elle résulte d'une tout autre cause?

A la suite de traumatismes, nous avons vu qu'il pouvait se former des épanchements assez considérables dans la cavité de l'orbite, épanchements entraînant la protrusion de l'œil. Il est vrai que, dans ces cas, il

s'agit à proprement parler d'une véritable tumeur sanguine de l'orbite, d'un *hématome* comme on l'a dit, et les commémoratifs suffisent le plus souvent pour poser le diagnostic. D'ailleurs il est exceptionnel que l'épanchement sanguin soit limité à la cavité de l'orbite, et d'ordinaire l'infiltration gagne la conjonctive oculaire, puis les paupières.

Dans d'autres circonstances, le traumatisme peut encore déterminer une exophthalmie, mais par une tout autre cause; c'est lorsqu'un corps étranger assez volumineux a pénétré dans la cavité orbitaire; le corps déplace le globe oculaire et tend à le faire saillir à l'extérieur. Les commémoratifs, l'examen de la plaie avec un stylet, et au besoin à l'aide d'instruments spéciaux, peuvent aider au diagnostic.

Lors de la paralysie d'un certain nombre des muscles moteurs du globe oculaire, l'œil pend en avant par suite de son propre poids, il y a *ophthalmoptosis*, ou, d'après les auteurs du *Compendium*, *exophthalmie atonique*. Or, il est important de distinguer cette protrusion de l'œil de l'exophthalmie symptomatique d'une tumeur intra-orbitaire; dans le premier cas, en effet, le globe peut être facilement remis à sa place par une légère compression; de plus, il n'est pas rare d'observer en même temps une paralysie plus ou moins complète du releveur de la paupière.

Pourrait-on, comme on l'a dit, prendre une exophthalmie oblique pour un strabisme paralytique ou non? Nous croyons qu'il suffit d'un peu d'attention pour éviter cette grossière erreur.

Nous devons encore dire un mot d'une affection médicale, connue sous le nom de *goître exophthalmique* ou *maladie de Basedow*, et caractérisée par de l'exophthalmie. Dans cette singulière maladie, on observe à la fois la présence d'un goître, l'existence de palpitations cardiaques, enfin une exophthalmie bilatérale.

D'après quelques auteurs cette protrusion des globes oculaires serait d'autant plus apparente qu'il y aurait une véritable rétraction de la paupière supérieure, par suite d'une exagération dans l'action de son muscle releveur. Quoi qu'il en soit, lorsque cette triade de symptômes est bien accusée, le diagnostic n'est pas douteux un seul instant; mais ces trois signes peuvent être plus ou moins masqués, et il nous paraît exister de nombreux intermédiaires entre le goître exophthalmique proprement dit et certaines variétés d'exophthalmies mal décrites et dues, selon toute probabilité, à une difficulté dans le retour du sang vers le centre circulatoire. C'est ainsi que l'anémie, les affections pulmonaires et surtout les affections cardiaques se traduisent parfois par une tendance à la saillie des globes oculaires, tendance qui avait été notée depuis longtemps déjà par les ophthalmologistes et qu'ils avaient même en partie confondue avec la maladie de Basedow, alors inconnue des cliniciens. Il paraît d'ailleurs logique d'admettre que, dans ces divers cas, la stase du sang veineux produit un peu d'œdème du tissu cellulaire de l'orbite, ce qui explique la protrusion du globe oculaire. Toutefois, l'œdème de l'orbite ne résulte pas seulement d'un défaut dans la circulation locale, et il peut être sym-

ptomatique d'une altération de la circulation générale, ou d'une lésion de nutrition comme l'albuminurie.

Dans tous ces cas d'exophthalmie mal déterminée, il faudra donc examiner scrupuleusement l'état des organes respiratoires et circulatoires, déterminer si le sujet n'est pas anémique, enfin rechercher avec soin s'il n'offre aucun des signes de l'albuminurie, signes dont quelques-uns se traduisent par de l'amaurose.

Une dernière variété d'exophthalmie peut résulter de l'emphysème du tissu cellulaire de l'orbite; mais la crépitation caractéristique de l'épanchement gazeux qui se limite rarement à la cavité de l'orbite suffit largement pour assurer le diagnostic.

C. Après avoir reconnu que l'exophthalmie résulte bien de la présence d'une tumeur intra-orbitaire, il faut encore essayer de déterminer la nature de la production morbide. Malheureusement cette question est toujours fort difficile à résoudre, et l'on ne peut souvent avoir que des présomptions en faveur de tel ou tel diagnostic.

Un premier point est assez simple à éclaircir, à savoir : si la tumeur est d'origine inflammatoire ou non. Dans le premier cas, elle a pu donner lieu à des symptômes tels que le doute ne puisse être permis. Mais si les phénomènes inflammatoires aigus du début de la maladie sont très-éphémères ou très-peu marqués, et si la suppuration se fait avec lenteur, il est impossible de savoir quelle espèce de tumeur on a à traiter; la marche ultérieure de l'affection éclaire seule le diagnostic.

Les tumeurs pulsatiles de l'orbite se reconnaissent toujours facilement aux battements isochrones aux systoles cardiaques et au bruit de souffle ou de rouet; mais il ne faut pas en conclure pour cela qu'on puisse déterminer leur nature; nous avons vu que, sauf quelques cas exceptionnels, cela n'était pas possible. Heureusement que ce diagnostic rigoureux n'est pas d'absolue nécessité pour la thérapeutique.

Ces tumeurs pulsatiles doivent être distinguées de certains cancers orbitaires, qui donnent également lieu à du souffle et à des battements; peut-être, dans ces circonstances, l'état général du malade, la marche plus ou moins rapide de l'affection, enfin l'apparition de tumeurs de mauvaise nature dans d'autres régions du corps, pourraient venir en aide au clinicien. Mais, dans bien des cas, ces caractères différentiels font défaut, et l'erreur de diagnostic est presque fatale, au moins à cette période caractérisée seulement par l'exophthalmie.

En résumé donc, sauf les abcès aigus à marche franche et les tumeurs pulsatiles, il est pour ainsi dire impossible de diagnostiquer avec certitude la nature de la production qui siége dans les parties profondes de l'orbite. Il est évident que si cette production résulte de l'expansion d'une tumeur née dans les cavités voisines de celle qui renferme le globe oculaire, le diagnostic en est facile, aussi n'y insisterons-nous pas plus longtemps.

3° Lorsque la tumeur orbitaire est apparente à l'extérieur et devient

accessible à la vue et au toucher, lorsqu'en un mot on peut la soumettre à un examen direct, le problème à résoudre se simplifie, au moins dans une certaine limite.

Deux questions, disent les auteurs du *Compendium*, doivent être posées: 1° quelle est la nature de la tumeur; 2° quels en sont le siége, l'origine, le volume, les rapports, etc.

Pour résoudre la première question, on peut tout d'abord séparer les productions morbides en tumeurs pulsatiles et en tumeurs non pulsatiles. Parmi ces dernières, nous distinguerons les tumeurs dures et solides, et les tumeurs liquides ou plutôt fluctuantes.

Cette division est évidemment arbitraire et en quelque sorte théorique, car quelques-unes des productions morbides, appartenant aux tumeurs solides, peuvent donner naissance à une fausse fluctuation bien difficile à séparer de la fluctuation véritable. D'autres fois, une production solide pourra se ramollir à un moment donné de son évolution et devenir fluctuante; dans quelques cas même, elle présentera des battements comme les tumeurs dites pulsatiles. Enfin certaines collections liquides sont entourées d'une telle induration que la fluctuation n'y sera que très-difficilement perçue. Mais, dans toute étude diagnostique, il faut prendre des types, et l'étude clinique seule peut vous éclairer dans les cas difficiles et douteux; ajoutons d'ailleurs que dans la plupart des tumeurs orbitaires, le chirurgien est parfaitement autorisé à faire une ponction exploratrice pour poser son diagnostic.

D'après ce que nous avons dit précédemment, les tumeurs pulsatiles de l'orbite étant déjà faciles à reconnaître à la deuxième période de leur évolution, leur diagnostic ne doit guère présenter de difficultés lorsqu'elles font saillie vers l'extérieur. Les pulsations qui les animent, le bruit de souffle qu'elles font percevoir au malade et au médecin, la cessation de tous ces phénomènes par la compression de l'artère carotide primitive correspondante, sont leurs principaux phénomènes caractéristiques; nous n'avons pas à y revenir. Cependant nous avons déjà dit qu'elles pouvaient être confondues avec certaines tumeurs cancéreuses, et, dans quelques cas, l'identité des symptômes a entraîné la même thérapeutique, c'est-à-dire la ligature de la carotide primitive. Toutefois lorsque les tumeurs cancéreuses sont appréciables à la vue et au toucher, le diagnostic différentiel paraît plus possible, en ce sens que la tumeur maligne ne doit jamais être aussi réductible que la production vasculaire; telle est du moins l'opinion des auteurs du *Compendium de chirurgie*. Dans ces circonstances, il est évident que l'apparition de tumeurs analogues sur d'autres parties du corps peut éclairer le diagnostic.

Les tumeurs solides de l'orbite peuvent être très-dures, demi-dures ou molles. Les premières sont les exostoses; leur situation fixe, leur dureté, leur marche lente, sans aucun retentissement général, enfin la ponction exploratrice les font facilement diagnostiquer; l'instrument explorateur

est, en effet, arrêté par un corps résistant dont on ne peut méconnaître la nature osseuse.

Les enchondromes de l'orbite sont trop peu connus pour indiquer leurs caractères, et sauf leur consistance élastique et leur marche, nous ne voyons pas de signes permettant de séparer ces productions bénignes des fibromes, des tumeurs fibro-plastiques et de certains cancers non ramollis.

Si une production morbide donne tous les signes d'une tumeur solide résistante, non élastique, et que la ponction exploratrice ne fasse que confirmer ces symptômes, on pourra hésiter entre l'existence d'un fibrome, tumeur bénigne fort rare, et celle d'une tumeur maligne, fibro-plastique ou cancer.

Dans ce dernier cas, toujours plus probable vu sa fréquence, il faut distinguer les tumeurs fibro-plastiques du cancer proprement dit. La tumeur a-t-elle une marche très-rapide, est-elle irrégulière, bosselée, dure dans certains points, ramollie et ulcérée dans d'autres points, l'économie tout entière paraît-elle affectée par l'existence de la production morbide? on a affaire à un cancer d'autant plus malin qu'il sera coloré par de la matière mélanique. Les productions fibro-plastiques marchent peut-être moins vite, elles sont plus régulières, plus dures, et au lieu d'envahir rapidement les ganglions voisins et de se généraliser, elles restent plus longtemps localisées dans la région de l'orbite.

Quelques tumeurs solides sont tellement molles, qu'elles font percevoir aux doigts qui les explorent la sensation d'une fausse fluctuation, aussi peut-on les prendre pour des collections liquides. Parmi ces tumeurs on peut citer les lipomes, dont la marche lente, la consistance mollasse et bosselée, l'indolence parfaite, permettent, jusqu'à un certain point, de porter un diagnostic assez exact. D'ailleurs ce sont en somme des productions rares, qu'on peut confondre avec des abcès froids et des kystes, surtout ceux à contenu demi-solide.

La ponction exploratrice fait facilement juger la question relativement aux abcès froids et aux kystes renfermant du liquide. L'adhérence des téguments à la tumeur, sa mollesse, peuvent indiquer qu'on a affaire à un kyste glandulaire ; enfin l'existence de la production morbide, dès le jeune âge, doit faire penser à un kyste congénital ou dermoïde.

Les tumeurs fluctuantes de l'orbite, qui font saillie à l'extérieur, peuvent être réductibles ou non, fait très-important à établir pour le diagnostic et le traitement.

Les tumeurs non réductibles doivent être distinguées entre elles, selon qu'elles ont été précédées ou non de phénomènes inflammatoires. Dans le premier cas, on a affaire à un abcès suite de phlegmon orbitaire, ou quelquefois symptomatique d'une lésion osseuse, et la ponction exploratrice juge la question. Mais, dans certaines circonstances, les phénomènes inflammatoires ont été peu marqués, l'abcès froid idiopathique ou symptomatique est parfois entouré d'une épaisse couche de tissu induré,

d'où la difficulté de reconnaître la présence du pus. Ces collections peuvent donc être prises pour des kystes et même pour des tumeurs solides (observation du maréchal Radetzky). La ponction exploratrice est encore nécessaire pour établir un diagnostic exact.

Quelques tumeurs fluctuantes, non réductibles et accompagnées de phénomènes d'inflammation, succèdent à un traumatisme, et résultent d'un épanchement sanguin intra-orbitaire; les commémoratifs, l'ecchymose oculaire et palpébrale, enfin la solidification ultérieure de la tumeur feront reconnaître cette lésion.

Les tumeurs fluctuantes, irréductibles, n'ayant jamais donné lieu à des phénomènes inflammatoires, au moins au début de leur développement, sont surtout les kystes dont le contenu est liquide. Lorsque leur marche a été fort lente, que la poche est uniloculaire, arrondie, élastique et fluctuante, le diagnostic est relativement possible ; mais il n'en est pas toujours ainsi. La tumeur a pu s'enflammer et le liquide devenir séro-purulent; de plus on a observé des kystes multiloculaires, bosselés, dont chaque loge renfermait des produits différents et de consistance variable; dans ces cas, le diagnostic n'est guère possible, à moins d'avoir recours à la ponction, qui d'ailleurs ne permet pas toujours de déterminer la nature exacte de la production morbide à laquelle on a affaire. Lorsque la tumeur est bosselée, irrégulière, qu'elle offre des points fluctuants et d'autres de consistance plus solide, que d'ailleurs l'œil rejeté au dehors est enflammé, on peut facilement prendre ces productions morbides pour des cancers. Ajoutons que cette erreur toujours regrettable au point de vue du pronostic, n'est pas très-préjudiciable au malade, en ce sens que la thérapeutique de ces deux lésions est la même, surtout lorsqu'elles sont arrivées à ce degré d'évolution.

Les tumeurs fluctuantes, non pulsatiles, mais réductibles, sont les tumeurs vasculaires veineuses. Dans quelques cas exceptionnels, les téguments qui recouvrent la production morbide offrent une couleur bleuâtre caractéristique; d'autres fois, la tumeur augmente notablement de volume sous l'influence des efforts et de la position déclive. Une différence notable dans la réductibilité de la tumeur peut-elle faire distinguer les tumeurs érectiles veineuses des varices ? Le fait semble probable, puisque quelques tumeurs dites caverneuses ont pu être prises pour des productions solides, vu leur réductibilité et leur fluctuation à peine appréciables.

Mais il ne suffit pas d'avoir diagnostiqué la nature probable de la tumeur, il faut aussi rechercher sa forme, son volume, ses connexions; déterminer son lieu d'origine, et surtout ses adhérences et ses prolongements dans les régions voisines. Toutes ces questions sont très-importantes à résoudre pour se décider en faveur de telle ou telle méthode thérapeutique, et surtout pour déterminer s'il y a lieu d'intervenir par une opération plus ou moins radicale.

La marche de la tumeur, son apparition plus ou moins tardive vers la base de l'orbite, pourront faire préjuger jusqu'à un certain point sa

position superficielle ou profonde. L'exophthalmie directe ou indirecte du globe oculaire, son aplatissement latéral entraînant de la myopie, ou bien sa compression d'arrière en avant, donnant lieu à de l'hypermétropie, serviront dans quelques circonstances à faire déterminer avec exactitude le point d'origine de la production morbide.

La paralysie de quelques-uns des muscles moteurs de l'œil, les douleurs névralgiques irradiant suivant le trajet de certaines branches nerveuses, peuvent aussi aider à formuler un diagnostic relativement au siége de la tumeur. Celle-ci agit-elle sur les nerfs placés au sommet de l'orbite, détermine-elle une abolition assez rapide de la vision, s'accompagnant de névrite optique, d'atrophie de la papille, de congestion des veines rétiniennes? on devra penser à une altération ayant débuté très-près du nerf optique, si ce n'est dans le nerf lui-même.

L'examen direct de la tumeur, alors qu'elle fait saillie au dehors, permet de déterminer son volume, sa consistance, sa mobilité ou sa fixité, etc. Nous ne pouvons insister plus longtemps sur ce point déjà développé.

Nous rappellerons, en terminant, qu'il faut toujours examiner soigneusement les rapports de la tumeur avec les cavités osseuses voisines. Si l'on a pu suivre la maladie depuis son début, il est plus facile de déterminer le lieu d'origine de la production morbide; mais quand celle-ci offre un volume énorme, lorsque le chirurgien l'examine pour la première fois, il est bien plus difficile de déterminer avec exactitude son mode d'évolution. On est forcé, dans ces cas, de s'en rapporter aux renseignements fournis par les commémoratifs, renseignements souvent mal rapportés par les malades, et qui peuvent tromper le praticien. En général les productions énormes, qui, des parties voisines envahissent l'orbite ou réciproquement, sont des kystes ou des productions cancéreuses; exceptionnellement cependant, des exostoses et des abcès ont donné lieu à des signes analogues. On conçoit que, dans ces diverses circonstances, la ponction exploratrice soit d'un grand secours pour éclairer le diagnostic, toutefois les erreurs sont encore trop fréquentes.

CHAPITRE VI

MALADIES DES LÈVRES.

ARTICLE PREMIER.

LÉSIONS TRAUMATIQUES DES LÈVRES.

1° Contusions et plaies.

a. Les *contusions* des lèvres sont assez rares. Généralement sans importance, elles sont parfois assez violentes pour produire la rupture de quelques vaisseaux, et donner lieu à une infiltration sanguine, à une ecchymose qui s'étend surtout du côté de la surface muqueuse, où le

tissu cellulaire présente une laxité plus grande et des adhérences moins solides que du côté de la peau ; mais, presque toujours, dans ce cas, on observe du côté des arcades dentaires et des maxillaires des désordres plus graves et plus dignes d'attention que la contusion des lèvres. Aussi n'insisterons-nous pas sur cette dernière lésion, dont le traitement n'offre aucune indication spéciale.

b. Les *plaies* des lèvres peuvent être produites par des instruments piquants, tranchants ou contondants.

Les *piqûres* simples ne présentent rien de particulier ; compliquées par la présence d'un venin (piqûres d'abeilles), ou d'un corps étranger (pointes d'aiguille, d'épingle à suture), elles peuvent être suivies d'accidents inflammatoires.

Les *plaies par instruments tranchants* offrent diverses variétés, relativement à leur siége, à leur étendue et à leur direction. Qu'elle occupe la face cutanée ou la face muqueuse, une plaie superficielle de la lèvre ne présente généralement aucune gravité et guérit rapidement.

Il en est de même pour certaines plaies profondes, dont la direction est transversale, suivant la longueur des fibres de l'orbiculaire ; car, dans ce cas encore, la réunion immédiate est facile à obtenir. Au contraire, dans une plaie profonde, oblique ou verticale, intéressant le bord libre de la lèvre, et dans laquelle les fibres de l'orbiculaire ont été coupées en travers, les bords de la solution de continuité tendent à s'écarter l'un de l'autre, sous la double influence de l'action des muscles dilatateurs de l'orifice buccal, et de la rétraction des deux bouts de l'orbiculaire divisé. Cet écartement reste limité si la blessure est incomplète et a laissé intacte l'une des membranes tégumentaires, la peau ou la muqueuse ; mais il peut acquérir, après une section complète de la lèvre, des proportions considérables qui s'exagèrent encore lorsque les muscles entrent en contraction, pendant les cris, le rire, etc. Il en résulte que la réunion immédiate est plus difficile, et si le chirurgien n'intervient pas d'une manière efficace, on doit craindre une cicatrisation isolée des bords de la plaie, et par suite la production de cette difformité connue sous le nom de *bec-de-lièvre accidentel*.

Une autre complication, également fréquente dans les plaies par instruments tranchants, est l'hémorrhagie fournie par les artères coronaires, et qui sera d'autant plus abondante que ces troncs vasculaires auront été intéressés plus près de leur origine, c'est-à-dire en un point plus rapproché de la commissure labiale.

Les *plaies contuses* des lèvres ne sont pas très-fréquentes, et nous trouvons l'explication de ce fait dans la mobilité et l'extensibilité de ces organes. On comprend cependant que l'arcade dentaire fournissant en arrière un point d'appui aux lèvres, celles-ci puissent parfois être comprimées entre cette arcade et le corps vulnérant, et subir alors un écrasement ou des déchirures plus ou moins étendues. On a encore observé ces lésions à la suite de coups de feu, sur des individus qui avaient cherché

à se donner la mort en se tirant un coup de pistolet ou de fusil dans la bouche : dans ce cas, les bords de la plaie sont irréguliers, comme déchiquetés, souvent infiltrés de sang.

Enfin certaines blessures s'accompagnent d'une perte de substance de la lèvre : fréquent dans les plaies par armes à feu, soit que le projectile emporte une partie du repli labial, soit que des lambeaux sphacelés se détachent au bout de quelques jours, cet accident se voit aussi à la suite de plaies par morsures et déchirures, ou de plaies transversales par instrument tranchant avec section complète du bord libre.

TRAITEMENT. — Les plaies par instruments piquants ne demandent aucun soin particulier, si ce n'est qu'il faut extraire les corps étrangers dont la présence a été reconnue.

Pour les plaies par instruments tranchants, quelles qu'elles soient, l'indication reste la même : maintenir en contact les bords de la solution de continuité et s'efforcer d'obtenir une réunion immédiate. Les moyens mis en usage pour arriver à ce résultat diffèrent selon les cas. Des bandelettes de diachylon, des bandelettes de toile imbibées de collodion suffiront pour toutes les plaies superficielles, et aussi pour certaines plaies profondes, à direction transversale, dont la réunion ne présente pas de grandes difficultés. Chaque fois, au contraire, qu'une plaie verticale ou oblique aura dépassé les téguments et entamé le muscle orbiculaire, quelques points de suture deviendront utiles, sinon nécessaires. Enfin, si la blessure était très-profonde, et à plus forte raison si la lèvre était divisée dans toute son épaisseur, la suture serait formellement indiquée. Nous donnons la préférence à la suture entortillée, qu'on devra pratiquer avec un soin minutieux, après avoir abstergé convenablement la plaie et affronté ses bords aussi exactement que possible pour épargner au blessé les inconvénients d'une cicatrice vicieuse ou difforme. Mais il est une précaution que le chirurgien ne doit jamais négliger lorsqu'il s'agit d'une division complète de la lèvre, c'est d'enfoncer profondément les épingles et de comprendre dans la suture une grande épaisseur de tissus; sinon, l'hémorrhagie peut continuer en arrière, du côté de la muqueuse; le sang est avalé avec la salive, et l'on a cité des cas de ce genre où des malades ont succombé, où d'autres ont couru les plus grands périls. Ce danger est surtout à craindre chez les enfants.

Si, après la réunion de la plaie, l'hémorrhagie persiste, on aura recours, soit à la torsion, soit à la ligature, si l'on parvient à découvrir et à saisir avec les pinces l'artère qui fournit le sang; sinon, la compression pourra être utilement employée, et c'est ainsi que Boyer s'est servi avec succès d'une lamelle de plomb recourbée, se moulant sur le bord libre de la lèvre de façon à comprimer à la fois la surface cutanée et la surface muqueuse.

Les plaies contuses doivent, comme les précédentes, être réunies immédiatement; mais il sera souvent nécessaire, avant de procéder à la réunion, de régulariser les bords de la solution de continuité, si on ne

veut pas s'exposer à obtenir une cicatrice difforme. La réunion peut être tentée encore, alors même que la plaie commence à suppurer; et, si elle ne réussit pas, il reste toujours la ressource d'aviver les bords, comme dans le bec-de-lièvre, et de les réunir une seconde fois, avec plus de chances de succès.

Enfin, certaines plaies des lèvres sont suivies d'une cicatrisation tellement vicieuse, ou s'accompagnent d'une perte de substance si étendue qu'elles obligent le chirurgien à pratiquer plus tard une restauration.

ARTICLE II.

LÉSIONS VITALES ET ORGANIQUES DES LÈVRES.

1° Inflammations.

Les inflammations dont les lèvres peuvent être le siége sont tantôt superficielles et limitées aux surfaces tégumentaires, tantôt profondes et occupant l'épaisseur même du repli labial.

Parmi les inflammations superficielles, nous avons à signaler l'*érysipèle* et l'*herpès*. Cette dernière est plutôt du domaine médical, et ne devra pas nous arrêter.

Il en est de même de l'*érysipèle* qui reste rarement limité aux lèvres et ne présente aucune particularité à noter. Quant aux inflammations profondes, elles comprennent : *a*, les *phlegmons* et les *abcès*; *b*, les *furoncles* et les *anthrax*.

A. *Phlegmons et abcès.*

Le phlegmon des lèvres se développe le plus ordinairement à la suite d'une lésion traumatique : contusion, plaie contuse, opération chirurgicale, etc.; il peut succéder à un érysipèle.

Quoi qu'il en soit, son apparition est marquée par un gonflement, avec tension douloureuse du repli labial, rougeur et chaleur des téguments; les ganglions sous-maxillaires s'engorgent et deviennent sensibles à la pression. Souvent le mal ne va pas plus loin : le phlegmon se termine par résolution; mais parfois on voit la suppuration survenir. Exceptionnellement les abcès des lèvres pourront occuper une grande étendue et devenir volumineux; presque toujours ils restent circonscrits et limités.

Le *traitement* ne présente aucune indication particulière : il consiste simplement à appliquer, au début, des topiques émollients, puis à ouvrir de bonne heure une issue au pus. Il est presque inutile d'ajouter que, si le phlegmon est survenu à la suite d'une opération chirurgicale, on ne devra pas hésiter à enlever aussitôt les fils, les épingles à sutures ou autres corps étrangers dont la présence ne servirait qu'à accroître ou tout au moins à entretenir l'inflammation.

B. *Furoncles et anthrax.*

Jusque dans ces dernières années les furoncles et les anthrax des lèvres n'avaient pas attiré d'une manière particulière l'attention des chirurgiens. La gravité exceptionnelle que peuvent acquérir ces affections, généralement de nature bénigne, a été signalée dans l'histoire générale du furoncle (voy. t. II, p. 27). Depuis cette époque, les faits se sont multipliés et ont démontré que non-seulement les furoncles des lèvres, mais d'une manière plus générale, les furoncles et les anthrax de la face sont susceptibles d'entraîner des accidents graves et même mortels. Laissant donc de côté les cas de furoncles et d'anthrax bénins, qui n'offrent aucun intérêt particulier, nous nous arrêterons un instant sur les formes graves qui ont été de la part de Reverdin (1) l'objet d'une étude consciencieuse.

Siége. — Le furoncle et l'anthrax peuvent se développer sur tous les points de la lèvre, le plus souvent à la face externe ou sur le bord libre, quelquefois aussi à la face interne. Sur 29 cas, la tumeur siégeait 17 fois à la lèvre supérieure, 9 fois à la lèvre inférieure, 3 fois à la commissure.

Anatomie pathologique. — Les lésions que nous avons maintenant à décrire doivent être examinées au niveau même et dans le voisinage de l'anthrax ou du furoncle, et aussi dans les organes plus ou moins éloignés où elles ont pu se propager.

Voici quelles sont, d'après Reverdin, les lésions observées lorsqu'on incise profondément, dès le début, un anthrax ou un furoncle de la lèvre : on aperçoit fréquemment sur les deux surfaces de section de petits points jaunes, répandus en grand nombre et comme infiltrés dans le tissu cellulaire qui unit entre eux les faisceaux des fibres de l'orbiculaire; leur forme est généralement arrondie, leur volume est celui d'une tête d'épingle ou d'un grain de millet; ils donnent à la lèvre épaissie et indurée un aspect aréolaire, et leur adhérence est telle qu'ils résistent aux pressions les plus énergiques : c'est seulement plus tard, lorsque la suppuration s'établit, qu'ils sont entraînés et éliminés comme de véritables bourbillons.

Chez les sujets qui ont succombé, on a trouvé à l'autopsie de petits foyers purulents, multiples, confluents, bien circonscrits, formés par des amas de leucocytes et souvent entourés d'une zone rouge foncé, indiquant un épanchement sanguin à leur périphérie; on a vu parfois ces collections purulentes se continuer de proche en proche, par traînées, entre les faisceaux musculaires, dans la joue, dans le muscle masséter, dans les muscles de la langue et de la région sus-hyoïdienne, dans la glande sous-maxillaire et même sous le périoste des mâchoires.

Mais indépendamment de ces lésions, il en est une autre plus impor-

(1) *Recherches sur les causes de la gravité particulière des anthrax et des furoncles des lèvres* (*Arch. génér. de méd.*, 1870).

tante et qui imprime aux furoncles des lèvres leur gravité spéciale; nous voulons parler de la phlébite. Dans tous les cas où l'examen cadavérique a été fait avec soin, on a trouvé d'une façon constante que les veines de la face partant du siége de l'anthrax étaient oblitérées par des caillots dégénérés, ou remplies dans une plus ou moins grande étendue, soit d'un liquide tout à fait puriforme, soit d'une bouillie grisâtre ou rosée, soit enfin de caillots cruoriques marqués de stries jaunâtres. Les parois des veines, plus épaisses, entourées d'une zone rougeâtre, adhèrent aux tissus qui les environnent; leur surface interne, d'après Trüde, serait dépolie, et dépouillée par place de son épithélium.

La phlébite ne reste pas toujours limitée à la veine faciale : elle peut se propager tantôt par les veines transversales de la face aux veines jugulaires, tantôt, par la veine ophthalmique, aux sinus de la dure-mère dans lesquels on retrouve toutes les altérations indiquées plus haut. Cette phlébite, surtout lorsqu'elle est étendue, amène un arrêt ou tout au moins une gêne de la circulation veineuse, d'où résultent des désordres graves, tels que : gonflement parfois énorme de la face et du cou; infiltration rapide du tissu cellulaire de l'orbite; œdème avec chémosis séreux de la conjonctive (Dubrueil, Ledentu).

Du côté de la cavité crânienne, si parfois les résultats de l'autopsie ont été négatifs, le plus souvent on a pu constater, soit une congestion de la substance cérébrale elle-même ou de ses enveloppes, soit une infiltration des méninges ou des exsudations séreuses dans les cavités ventriculaires, lésions qui toutes reconnaissent pour cause la stase veineuse consécutive à l'oblitération des sinus crâniens. Dans d'autres circonstances, au lieu d'une simple congestion avec œdème, on a observé une inflammation véritable des méninges et du cerveau.

Enfin, on trouve souvent, à l'autopsie, des abcès métastatiques dans les différents viscères.

Symptomatologie. — Le furoncle et l'anthrax des lèvres se présentent au début avec les mêmes caractères que partout ailleurs : ce sont de petites tumeurs dures, de coloration rouge ou violacée, de forme conique, qui s'accroissent pendant quelques jours, puis se ramollissent et restent fort douloureuses jusqu'au moment où une ouverture spontanée ou une incision donne passage à leur contenu.

Cette affection se comporte souvent d'une manière très-simple : les bourbillons s'éliminent facilement; la tuméfaction des parties qui entourent la tumeur, loin de s'étendre, diminue avec rapidité; la phlébite, si elle existe, est limitée et n'a pas de tendance à se propager.

Mais à côté de ces cas heureux, il en est d'autres dans lesquels les choses se passent tout différemment. La phlébite, primitivement bornée au voisinage de la tumeur, prend tout à coup une marche envahissante, le gonflement, d'abord modéré, devient considérable et s'étend du côté de la joue, du menton, à la région sus-hyoïdienne, sur le nez, aux paupières, au front; la lèvre prise entre les doigts donne une sensation de dureté,

de rigidité, et présente quelquefois des plaques de sphacèle. Les ganglions sous-maxillaires se tuméfient; les téguments de la face généralement pâles et terreux, rouges par places, sont douloureux à la pression; les veines forment des cordons durs qu'il est souvent difficile de sentir au milieu des tissus œdématiés, mais dont le trajet est indiqué par des lignes rouges ou bleuâtres. Le globe oculaire, lorsque les paupières ne sont pas gonflées au point de produire une occlusion complète, apparaît immobile et projeté en avant; il y a de l'exophthalmie; toutefois ce signe n'est pas constant; la conjonctive infiltrée et tuméfiée entoure la cornée d'un bourrelet séreux; la pupille, rarement normale, le plus ordinairement immobilisée et rétrécie, présente parfois des alternatives de dilatation et de resserrement. Nous signalerons encore la production d'hémorrhagies intra-oculaires, la formation de collections purulentes dans les cavités orbitaires ou sur le trajet des veines enflammées.

A cet état local correspondent des phénomènes généraux graves : sécheresse de la langue, soif vive, insomnie, fièvre. La propagation quelquefois si rapide de l'inflammation aux sinus de la dure-mère s'annonce tout d'abord par du délire, des troubles de l'intelligence, de la céphalalgie, auxquels succède bientôt un état comateux, et le malade succombe au bout de deux ou trois jours après le début des accidents cérébraux.

D'autres sont emportés par l'infection purulente : mais il est souvent difficile de distinguer si les symptômes graves qu'on observe appartiennent à la phlébite ou sont le fait de l'infection purulente; et, quand ces deux complications existent simultanément, on comprend qu'il soit presque impossible de faire la part de l'une et de l'autre.

Diagnostic. — Le furoncle et l'anthrax de la lèvre, lorsqu'on peut les observer dès le début, se reconnaissent aisément aux caractères que nous avons indiqués; mais plus tard, lorsque le gonflement est déjà considérable, la difficulté devient plus grande, et il est certaines affections avec lesquelles on peut les confondre, telles sont : la pustule maligne, la périostite diffuse des maxillaires, et l'érysipèle.

Pour la première de ces maladies, on évitera l'erreur en se rappelant qu'elle commence par une vésicule reposant sur une eschare grisâtre qui bientôt s'entoure d'un cercle vésiculeux qu'on ne rencontre jamais ni dans le furoncle ni dans l'anthrax. Dans les cas de périostite des maxillaires, on ne trouve pas de tumeur sur les lèvres, tandis qu'en explorant avec soin la cavité buccale et les arcades dentaires on finit souvent par découvrir le point de départ de l'inflammation du périoste. Nous ferons la même remarque pour l'érysipèle, et nous ajouterons qu'il sera toujours facile de distinguer les petites pustules d'un anthrax qui contiennent de véritables bourbillons, des vésicules remplies de sérosité qu'on voit apparaître quelquefois à la surface des plaques érysipélateuses.

Pronostic. — L'étude que nous venons de faire des furoncles et des anthrax des lèvres nous a suffisamment éclairé sur leur gravité. On a vu que si la maladie est souvent légère et sans importance, elle peut aussi,

même après s'être annoncée de la façon la plus bénigne, prendre tout à coup un caractère fort sérieux et devenir rapidement mortelle : le pronostic devra donc toujours être réservé.

Quant à la cause de la gravité exceptionnelle que peuvent revêtir le furoncle et l'anthrax des lèvres, il résulte des recherches anatomo-pathologiques que cette cause réside dans la facilité avec laquelle la phlébite se développe et se propage dans cette région, et cette facilité de développement et de propagation trouve sa raison dans les conditions anatomiques de la lèvre, le peu d'abondance du tissu cellulaire sous-cutané et intra-musculaire, et surtout la richesse des vaisseaux.

TRAITEMENT. — Les furoncles et les anthrax des lèvres doivent être ouverts de bonne heure, par une incision simple ou cruciale, mais large et profonde, qui permette une élimination facile des bourbillons; c'est ainsi qu'on préviendra le plus sûrement les complications, et si déjà la phlébite existe au voisinage de la tumeur, c'est encore le meilleur moyen qu'on puisse opposer à sa marche envahissante.

La cautérisation, que quelques chirurgiens préfèrent à l'incision, nous semble moins efficace et plus dangereuse, en ce sens qu'elle n'amène pas aussi rapidement l'expulsion des bourbillons, et qu'elle expose le malade à des difformités consécutives.

Après l'incision, on entretiendra d'une façon continue, sur les parties enflammées, des cataplasmes ou de la glace dont l'usage a été préconisé par Weber.

Si, malgré ce traitement, la marche de la phlébite n'a pu être enrayée, il sera bon de faire des mouchetures et au besoin une application de sangsues sur les parties tuméfiées pour diminuer la tension des téguments et calmer les douleurs. Enfin, lorsque des abcès se forment sur le trajet des veines, dans les cavités orbitaires, etc., il faut les ouvrir rapidement, dès que leur existence a été bien constatée.

Quant au traitement général, divers médicaments, entre autres le calomel, l'alcoolature d'aconit, etc., ont été tour à tour employés sans succès, et il n'y a guère que les toniques qui puissent être utiles.

2° Tumeurs.

Parmi les tumeurs des lèvres, les unes, comme les kystes, les adénomes, les enchondromes, sont extrêmement rares et n'offrent qu'une importance médiocre ; les autres, comme les tumeurs érectiles et les tumeurs cancéreuses, ne présentent d'intérêt qu'en raison de leur siége spécial. Nous décrirons brièvement ces diverses tumeurs en insistant seulement sur les particularités propres à la région.

A. *Tumeurs érectiles.*

Les tumeurs érectiles se développent sur les lèvres plus souvent que sur toute autre partie de la face. Un grand nombre d'entre elles, la moi-

tié environ, sont congénitales et se présentent à la naissance sous forme de *nævi*.

Le jeune âge et aussi le sexe féminin sont incontestablement deux causes prédisposantes de ce genre de tumeurs.

La lésion peut occuper l'une ou l'autre des deux lèvres. D'après les auteurs du *Compendium*, elle serait plus fréquente à la lèvre supérieure; Bouisson (de Montpellier) (1) sur dix cas l'a observée six fois sur la lèvre inférieure, deux fois sur la lèvre supérieure, une fois sur la commissure gauche, et une fois sur tout le pourtour de l'orifice buccal.

Quant aux limites de ces tumeurs, elles sont excessivement variables. Il en est qui, très-étendues en tous sens, envahissent la surface entière de la lèvre; d'autres, étroites, mesurent toute la hauteur de l'organe; d'autres enfin, plus ou moins larges, ne présentent qu'un très-petit diamètre vertical. Leur volume n'offre pas des différences moins notables : tantôt ce sont de simples taches vasculaires, à peine saillantes à la surface de la lèvre; tantôt, au contraire, ce sont de véritables tumeurs formant relief, particulièrement du côté de la muqueuse et vers le bord libre, où leur développement et leur extension rencontrent moins d'obstacles.

Toutes les variétés de tumeurs érectiles peuvent se rencontrer sur les lèvres; nous dirons seulement que, si l'angiome artériel semble être le plus fréquent chez les enfants (Broca), l'angiome veineux est à peu près le seul qui soit observé chez l'adulte et chez le vieillard.

Les symptômes n'offrent ici rien de particulier, ou qui n'ait été déjà signalé à propos des tumeurs érectiles en général; nous n'y reviendrons pas.

La marche de cette affection varie avec l'âge du malade : ordinairement très-rapide chez l'enfant où elle acquiert parfois en quelques mois de grandes dimensions, elle est au contraire généralement lente chez l'adulte et le vieillard. On a cité des cas dans lesquels la tumeur était restée stationnaire, au bout d'un certain temps; et même les auteurs du *Compendium* ont rapporté quelques exemples d'angiomes des lèvres dont le volume avait progressivement diminué pendant que la production morbide perdait ses caractères primitifs et subissait une transformation fibreuse. Nous nous empressons d'ajouter que des faits de ce genre sont loin d'être fréquents et nous ne les signalons ici que comme d'heureuses mais rares exceptions. Tout au contraire, ces tumeurs ont une grande tendance à envahir les tissus de proche en proche.

Il nous reste à mentionner diverses modifications assez souvent observées dans le cours du développement de ces tumeurs. Quelques-unes s'enflamment et s'infiltrent de matières plastiques; d'autres se fendillent, s'ulcèrent, et donnent lieu à des hémorrhagies plus ou moins abondantes et répétées; d'autres se recouvrent à leur surface de végétations, de fongosités, et revêtent l'apparence extérieure d'un cancroïde ulcéré; enfin,

(1) *Dictionnaire encyclopédique*, article LÈVRES.

il en est au sein desquelles se produisent des kystes séreux multiples, ainsi que l'a signalé Holmes Coote.

Les moyens de traitement mis en usage varient d'ailleurs suivant le siége, la forme et l'étendue de la tumeur; ainsi, les simples taches vasculaires des lèvres, de même que les angiomes superficiels, étalés, seront avantageusement combattus par l'*inoculation vaccinale*, par l'*injection* de quelques gouttes de perchlorure de fer, ou encore par une *cautérisation* légère avec la pâte de Vienne, l'acide nitrique, etc. La *compression* pratiquée sur les deux faces de la lèvre, les *sétons* multiples, les *aiguilles* métalliques pourront aussi dans ces cas être employés avec chance de succès.

Cependant ces divers procédés présentent tous les mêmes inconvénients de n'agir trop souvent que d'une façon temporaire, insuffisante et incomplète, et par conséquent d'exposer le malade aux dangers d'une *récidive*. Aussi, pour peu que la tumeur ne soit pas trop volumineuse, pensons-nous qu'il serait préférable de l'enlever en totalité avec le bistouri, en pratiquant en dehors de ses limites des incisions en V, et de réunir les bords de la plaie par une suture entortillée. Ce mode de traitement radical nous paraît convenir ici d'autant mieux que la région labiale se prête fort bien à ce genre d'opérations et que les pertes de substance qu'on lui fait subir peuvent être aisément réparées.

Mais il est des cas où la tumeur érectile a pris des dimensions et une extension telles qu'il faut renoncer à l'attaquer par l'instrument tranchant; alors on a eu recours aux *cautérisations* profondes soit à l'aide du fer rouge, soit à l'aide de caustiques énergiques, comme la potasse, la pâte de Vienne, etc. Malheureusement l'action de ces agents est souvent infidèle et irrégulière; leur application est parfois suivie de pertes de substance inégales, de cicatrices vicieuses; pour toutes ces raisons, nous donnons en pareil cas la préférence à la *ligature : ligature simple*, s'il existe un pédicule ou une base étroite; *ligature multiple*, par le procédé de Rigal, si la tumeur est sessile et repose sur une large base.

B. *Kystes.*

Les kystes des lèvres se développent tantôt du côté de la peau, tantôt du côté de la muqueuse.

Les premiers, très-rarement observés, ne sont que des follicules agrandis et dilatés par une accumulation de matière sébacée, à la suite de l'oblitération de leur conduit excréteur.

Le traitement consiste dans l'*incision* avec *cautérisation* des parois ou l'*extirpation* complète du kyste.

Les *kystes sous-muqueux*, beaucoup plus fréquents, apparaissent au-dessous de la muqueuse, sur la face postérieure des lèvres, et surtout de la lèvre inférieure; ils se développent aux dépens de glandules labiales dont l'orifice excréteur est rétréci ou oblitéré. Isolés ou multiples, ces kystes se présentent sous forme de petites tumeurs dures, lisses, uniformes, rem-

plies d'un liquide visqueux et filant; elles offrent souvent une coloration bleuâtre, mais sont rarement transparentes. Il est rare qu'elles atteignent un volume considérable; quelques-unes même restent de bonne heure stationnaires, mais quelles que soient les dimensions qu'elles atteignent, ces tumeurs restent toujours indolentes, sans adhérences avec la muqueuse, plus solidement fixées aux parties profondes, et ne produisent autre chose qu'une difformité plus ou moins disgracieuse, et une gêne des mouvements des lèvres pour la mastication et la parole.

L'*incision* simple du kyste, avec évacuation du liquide qui le distend, est une opération insuffisante et qui expose à une récidive à peu près certaine.

L'*extirpation* complète ou partielle de la tumeur est le seul traitement qui convienne. S'agit-il d'un kyste peu volumineux, faiblement adhérent, à parois épaisses et résistantes? Nous conseillerons l'ablation totale, pratiquée de la façon suivante : incision demi-circulaire, à convexité tournée du côté opposé au bord libre de la lèvre, et ne comprenant que la muqueuse labiale, qui est disséquée de bas en haut et détachée des parois du kyste. Celui-ci est alors saisi avec une érigne et disséqué à son tour sur toute son étendue; cela fait, il ne reste plus qu'à ramener en bas le lambeau muqueux et à le fixer par quelques points de suture à l'endroit primitivement occupé par la muqueuse. Si, au contraire, le kyste est très-volumineux ou est très-adhérent, on pourra se contenter d'une *excision partielle*, avec ou sans dissection préalable de la muqueuse, en emportant d'un seul coup toute la partie de la tumeur qui fait saillie à la face postérieure de la lèvre ; les parois de la poche sont ensuite cautérisées.

C. *Adénomes et enchondromes.*

Les glandes de la muqueuse labiale peuvent, en s'hypertrophiant, devenir le point de départ de tumeurs connues aujourd'hui sous le nom d'*adénomes* et que l'examen microscopique nous apprend être constituées essentiellement par du tissu glandulaire.

On rencontre quelquefois, dans l'épaisseur des lèvres, de petites tumeurs dures, élastiques, indolentes, à développement peu rapide, et qui presque toujours ont été prises pour des *fibromes*. Dans un de ces faits que j'ai observés, l'examen micrographique de la tumeur permit de constater qu'il s'agissait d'un enchondrome développé aux dépens des glandules labiales.

D. *Tumeurs épithéliales et cancéreuses.*

Le cancer est, de toutes les lésions organiques des lèvres, celle qu'on observe le plus fréquemment. Sous ce titre de cancer, nous devons comprendre et les *tumeurs cancéreuses* proprement dites et les *tumeurs épithéliales* ou *cancroïdes*. Mais, de ces deux variétés nous ne ferons que mentionner la première qui est beaucoup plus rare et dont l'existence même

peut être mise en doute; la seconde, au contraire, est la forme habituelle, commune du cancer des lèvres.

Étiologie. — La lèvre inférieure est le siége de prédilection du cancroïde; sur 70 cas, où le siége de la lésion était indiqué, Heurtaux (1) a trouvé 63 cancroïdes de la lèvre inférieure contre 6 de la lèvre supérieure; une fois seulement l'affection occupait la commissure.

Le cancroïde labial ne s'observe guère avant trente ans, et c'est de quarante à soixante ans qu'il présente son maximum de fréquence.

Le sexe masculin compte beaucoup plus de malades atteints d'épithéliomes des lèvres que le sexe féminin; et, Heurtaux, d'après un grand nombre de faits, arrive à cette conclusion que le cancroïde de la lèvre inférieure est au moins dix fois plus commun chez l'homme que chez la femme; chez elle, au contraire, le cancroïde de la lèvre *supérieure* semble être plus fréquent; mais les faits connus ne sont pas assez nombreux pour qu'on puisse leur accorder une importance réelle.

L'épithéliome des lèvres est beaucoup plus fréquent dans les classes pauvres que dans les classes aisées; et, il est incontestable que les habitants des campagnes, où l'hygiène et les soins de propreté laissent *le plus* à désirer, sont aussi ceux que la maladie atteint le plus souvent.

Les irritations souvent répétées en un même point de la lèvre *sont aussi* une cause prédisposante du cancer épithélial. Le fait suivant, rapporté par Lassus, et souvent cité par les auteurs (2), en est une preuve: « Un homme dont la profession consistait à engraisser de la volaille, en soufflant tous les jours du grain dans le bec de ces animaux, fut attaqué d'un ulcère rebelle de la lèvre inférieure qui, dans cet exercice, était continuellement mordue au même endroit. » De même encore, à propos des irritations locales, quelques chirurgiens, en particulier le professeur Roux, et plus tard Bouisson (de Montpellier), ont attribué à l'usage du tabac une influence qui nous paraît au moins exagérée. Ces auteurs pensent que l'habitude de fumer suffit pour expliquer la fréquence *plus* grande du cancroïde chez l'homme, et son siége de prédilection à la lèvre inférieure plus exposée à la cause irritante que la lèvre supérieure: ils ajoutent que cette affection se développe surtout chez ceux qui font habituellement usage de pipes à tuyau très-court, et qu'elle prend naissance précisément dans le point où le malade a coutume de placer le tuyau de la pipe. Cette question a été déjà discutée ailleurs et résolue négativement (voy. t. I, p. 261).

De quelques faits cités par Heurtaux et Lortet (3), il semblerait résulter que l'hérédité joue un rôle important dans l'étiologie de l'affection qui nous occupe; mais, comme ces auteurs le font eux-mêmes remarquer, les cas où les antécédents des malades ont été recherchés avec soin sont

(1) *Du cancroïde* (Thèse de Paris, 1860, p. 109).

(2) Heurtaux, *loc. cit.*, p. 118.

(3) Thèse de Paris, 1861.

en trop petit nombre pour qu'on puisse en tirer une conclusion de quelque valeur.

SYMPTOMATOLOGIE. — Le cancroïde de la lèvre, quelle que soit sa forme primitive, se développe très-rarement sur la ligne médiane, mais presque toujours sur un des côtés de la lèvre. Quant au mode de début, parmi les variétés dont il est susceptible, nous citerons les suivantes comme les plus fréquentes et les plus importantes à connaître.

1° Il n'existe rien autre chose qu'un développement exagéré, une hypertrophie des papilles qui tantôt reste limitée à un point très-circonscrit de la lèvre, tantôt s'étend plus ou moins loin sur la surface muqueuse ou cutanée de cet organe. Sous cette forme, une des plus bénignes, la maladie peut demeurer longtemps stationnaire (Bouisson).

2° Une autre forme, également bénigne, consiste dans la production de dépôts squameux, durs, résistants, semblables à de la corne (papillomes cornés), et constitués par un amas de cellules épithéliales condensées et desséchées; ces dépôts peuvent s'accroître et grandir par juxtaposition de cellules nouvelles. Ils sont fortement adhérents par leur base et se continuent avec la couche épidermique. Tantôt on les voit s'entourer d'une ulcération; tantôt, au contraire, ils prennent naissance autour de la surface ulcérée qu'ils limitent; enfin, il n'est pas très-rare de voir ces tumeurs cornées exister simultanément, soit avec la tumeur précédente, soit avec une de celles qu'il nous reste à décrire.

3° Dans une troisième forme, de beaucoup la plus commune, la maladie débute par une tumeur verruqueuse, ou par une fissure du repli labial; dans ce dernier cas, la fissure, loin de se cicatriser, s'étend de plus en plus dans l'épaisseur de la lèvre, en même temps qu'elle s'entoure de bords durs, saillants et hypertrophiés; dès lors le cancroïde est constitué et suit sa marche envahissante.

On voit naître, ordinairement sur le bord libre de la lèvre, au point d'union de la peau et de la muqueuse, une tumeur formée par l'hypertrophie de quinze à vingt petites papilles; dure au début, très-adhérente par sa base, recouverte sur toute sa périphérie d'une couche épidermique épaisse, de couleur grisâtre, la tumeur présente de nombreux sillons, des bosselures, des éminences qui, sur une coupe, répondent aux sommets des papilles hypertrophiées. Cette tumeur n'est pas douloureuse, mais elle est le siége de démangeaisons vives; le malade ne peut se défendre d'y porter les doigts, l'irrite et la tourmente sans cesse, détache les croûtes d'épiderme qui se reproduisent rapidement, jusqu'au jour où, sous l'influence de ces attouchements répétés, la tumeur fait place à une petite plaie qui ne montre plus aucune tendance à la cicatrisation. A partir de ce moment, la maladie entre dans une période nouvelle, la *période d'ulcération.*

L'ulcération de l'épithéliome, parfois régulière et arrondie, est plus souvent sinueuse et comme déchiquetée; ses bords sont taillés à pic, inégaux et bosselés; le fond, excavé ou couvert de bourgeons charnus,

repose sur une base indurée d'une étendue beaucoup plus considérable que la sienne ; la périphérie de l'ulcère est entourée d'une zone vasculaire qui marque la limite entre les parties saines et les parties malades ; sa surface, grise ou rouge brun, saignant au moindre contact, est baignée par un liquide ichoreux, fétide, qui se dessèche à l'air, et qui, mélangé à des éléments épidermiques, à des matières grasses et sébacées, à du sérum ou à du sang, forme des croûtes épaisses, noirâtres, plus ou moins adhérentes. Il n'est pas rare alors qu'à l'indolence du début succèdent des douleurs lancinantes, revenant par accès irréguliers ; bon nombre de malades accusent des sensations de picotement, de brûlure, au niveau des points envahis par le néoplasme.

Quel que soit son siége primitif, cutané ou muqueux, l'épithéliome labial, d'abord superficiel, gagne peu à peu les couches profondes, en même temps qu'il prend en largeur une étendue plus ou moins grande ; tantôt bornant son action à la destruction successive des tissus (*forme rongeante*), tantôt s'accompagnant d'un développement énorme de bourgeons de mauvaise nature (*forme végétante*). Heurtaux insiste avec raison sur ce point que le tissu cellulaire paraît, entre tous, favorable à l'extension du cancroïde, et il montre qu'à la lèvre inférieure, en particulier, c'est par cette voie qu'il semble ordinairement se propager. En effet, dès qu'elle a franchi l'épaisseur du derme, nous voyons l'altération s'étendre rapidement à tout le bord libre jusqu'à la commissure, en suivant la direction des fibres musculaires de l'orbiculaire unies entre elles par un tissu cellulaire lâche, éminemment favorable à cette invasion. Arrêtée un instant dans sa marche, au niveau de la commissure, par l'entrecroisement des fibres de l'orbiculaire, l'invasion reprend avec une nouvelle intensité quand elle a franchi cet obstacle pour s'étendre à la fois à la lèvre supérieure et à la joue dans la direction des fibres du muscle buccinateur ; de même encore, sur les côtés du menton, le tissu cellulaire qui entoure le faisceau des vaisseaux et nerfs mentonniers est la voie fréquemment suivie par le cancroïde pour arriver jusqu'au canal dentaire et pénétrer dans l'épaisseur même du maxillaire inférieur.

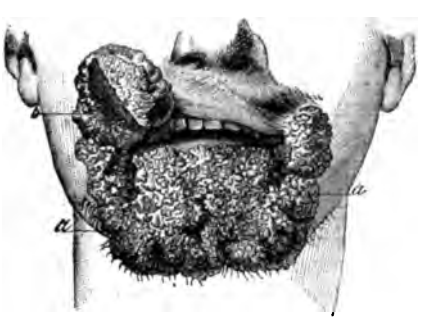

Fig. 125. — *aa*. Épithéliome papillaire des lèvres; *b*. Coupe pour montrer la texture du tissu morbide.

A une période avancée de la maladie, la lèvre entière ne forme plus qu'une masse empâtée, diffuse ; les muqueuses labiale et gingivale, ulcérées et saignantes, contractent entre elles des adhérences, d'où résulte pour certains actes physiologiques, la parole, la mastication, une gêne plus ou moins grande selon l'étendue et la solidité de ces adhérences.

en outre, quand l'épithéliome occupe la lèvre inférieure, le malade incapable de retenir sa salive dans la cavité buccale est sans cesse inondé par ce liquide, dont la sécrétion est encore activée par l'existence même de la lésion, et par l'irritation qu'elle provoque et entretient. Les téguments de la lèvre et du menton sont rouges, ulcérés par places, et présentent souvent des orifices fistuleux d'où s'échappent au dehors des masses de végétations molles et saignantes. A cette époque, les os maxillaires eux-mêmes ne sont plus épargnés; le stylet arrive, à travers des tissus dégénérés, sur des surfaces osseuses dénudées, rugueuses et friables, qui se laissent rompre et détacher en parcelles ténues, et dès lors le plancher de la bouche, la langue, le voile du palais ne tardent pas à être envahis.

Indépendamment des désordres locaux que nous venons de décrire, le cancroïde labial exerce une action générale et son retentissement sur l'économie se manifeste sous deux formes : l'*infection ganglionnaire* et la *cachexie*.

L'infection ganglionnaire n'est pas rare, quoi qu'en aient dit certains auteurs, mais elle n'est pas constante. Sur 12 cancroïdes de la lèvre inférieure, Heurtaux l'a trouvée 6 fois; et, sur 181 cas opérés à l'Hôtel-Dieu de Lyon par Desgranges, cette terminaison s'est présentée 97 fois (Lortet).

Elle se rencontre à une époque très-variable, et d'autant plus promptement que la maladie a elle-même une marche plus rapide; les ganglions situés derrière l'angle de la mâchoire et auxquels se rendent les vaisseaux lymphatiques de la partie malade, sont atteints les premiers; plus tard d'autres successivement envahis forment des chapelets sur les parties latérales du cou, jusque dans le creux sus-claviculaire; et, comme cet envahissement est progressif, c'est ordinairement le ganglion le plus voisin de l'ulcère qui est le plus volumineux (1). Au début, les glandes engorgées forment de petites tumeurs arrondies, mobiles, de consistance ferme, nullement saillantes à la surface des téguments qui gardent leur coloration naturelle, en sorte qu'elles passeraient aisément inaperçues sans une exploration minutieuse de la région; puis peu à peu ces tumeurs, au moins quelques-unes d'entre elles, augmentent de volume, soulèvent les téguments qui contractent avec elles des adhérences, rougissent et s'enflamment; d'abord indolentes, elles sont alors le siége de douleurs vives, se confondent et s'unissent entre elles, perdent leur mobilité, se ramollissent et deviennent manifestement fluctuantes; la tumeur enfin se vide; il se forme un trajet fistuleux, et bientôt à la place du ganglion il ne reste plus qu'une excavation ulcérative qui présente elle-même tous les caractères du cancroïde, et devient à son tour le point de départ d'engorgements ganglionnaires nouveaux.

La *cachexie* survient postérieurement à l'inflammation ganglionnaire, ordinairement à une période très-avancée.

(1) Heurtaux, *loc. cit.*, p. 94.

Quelquefois, mais dans des cas excessivement rares, la mort a pu être causée ou au moins hâtée par la généralisation du néoplasme, par le développement de tumeurs épithéliales secondaires dans différents viscères (Heurtaux).

Diagnostic. — Dans la première période du cancroïde, lorsque la maladie n'est encore qu'à l'état d'hypertrophie papillaire, de papillome corné, de tumeur verruqueuse, il sera souvent difficile d'affirmer le diagnostic d'une façon certaine ; et un chirurgien prudent fera bien d'attendre, de suivre et de surveiller attentivement l'évolution et les progrès du mal. Plus tard, lorsque déjà la lèvre est ulcérée, le diagnostic devient plus facile, bien qu'il existe encore, à cette période, plusieurs causes d'erreur. Les affections qui peuvent être alors le plus aisément confondues avec le cancroïde sont : le cancer proprement dit ou cancer vrai, les *ulcères* scrofuleux et syphilitiques, les kystes sébacés enflammés et ulcérés.

Le cancer vrai se distingue tout d'abord du cancroïde en ce qu'il siége indifféremment sur un point quelconque du pourtour de l'orifice buccal; sa marche est aussi plus rapide.

Les ulcères scrofuleux se montrent ordinairement chez les enfants et les jeunes sujets; ils occupent de préférence la lèvre supérieure; *ils sont* superficiels, atoniques, sans noyau d'induration sous-jacent.

Le lupus se présente sous forme d'ulcérations serpigineuses, recouvertes de plaques crustacées; presque toujours il existe dans le voisinage des traces de cicatrisation ancienne, et des noyaux multiples, indurés et ulcérés.

Le chancre induré qui, de tous les ulcères syphilitiques, offre le plus d'analogie avec la maladie qui nous occupe, n'a pas comme le cancroïde une localisation spéciale sur la lèvre inférieure; en outre, il s'accompagne d'une induration constante, à marche très-rapide et donnant au toucher une sensation toute particulière qui n'est pas celle de l'induration de l'épithéliome; enfin cette induration a toujours été précédée d'une ulcération, tandis que c'est le contraire qui a lieu pour le cancroïde.

Les ulcérations tertiaires, succédant à des gommes ramollies et suppurées, donnent rarement lieu à des erreurs; car ici nous avons à la fois pour éclairer le diagnostic et les antécédents du malade et les manifestations syphilitiques concomitantes en d'autres régions, et l'efficacité rapide du traitement par l'iodure de potassium.

Quant aux tumeurs sébacées, il nous semble difficile qu'elles puissent être souvent confondues avec un cancer épithélial; et, si nous en parlons ici c'est uniquement pour rappeler ce fait exceptionnel où, d'après Blandin, une de ces tumeurs, devenue le siége d'une ulcération, offrirait avec le cancroïde la plus grande analogie (1).

Pronostic. — Le pronostic de cette affection, plus favorable que celui

(1) *Compend. de chir. prat.*, t. III, p. 535.

du cancer, ne doit pas moins être considéré comme très-grave. Si exceptionnellement la maladie semble tendre vers la *guérison spontanée* par une sorte de gangrène suivie d'élimination du produit morbide, cette guérison n'est jamais complète, et toujours l'intervention chirurgicale devient nécessaire pour arrêter les progrès du mal. L'opération elle-même ne peut mettre le malade à l'abri d'une récidive que si elle est pratiquée de bonne heure et assez largement pour dépasser entièrement les limites de la lésion; sinon il y a tout lieu de craindre que dans un avenir plus ou moins lointain la maladie renaisse sur place ou dans les glandes lymphatiques voisines.

Traitement. — Le traitement véritable, on pourrait presque dire unique, du cancroïde labial est le traitement chirurgical, qui varie d'ailleurs selon le siége et l'étendue de la lésion. Deux moyens sont entre les mains du chirurgien pour détruire le produit morbide : les caustiques et l'instrument tranchant.

Pratiquée surtout aujourd'hui avec la pâte de Vienne et la pâte de Canquoin, la *cautérisation* ne convient que tout à fait au début de la maladie, et lorsqu'il n'existe encore qu'une ulcération peu étendue et superficielle. Si l'on se décide à faire usage des caustiques, on aura soin de s'adresser immédiatement à un agent énergique, comme le chlorure de zinc; car les cautérisations faibles avec le nitrate d'argent, le sulfate de cuivre, etc., insuffisantes pour détruire le mal, n'auraient d'autre résultat que d'activer ses progrès, et d'imprimer une marche rapide à une affection jusqu'alors lente et à peu près stationnaire.

L'*extirpation* de la tumeur, pour peu que celle-ci soit volumineuse et étendue, est préférable à la cautérisation. Elle pourrait se faire avec la galvanocaustique, mais on la pratique le plus souvent avec le bistouri et les ciseaux. Parmi les nombreux procédés imaginés pour enlever le cancroïde labial, nous décrirons les trois suivants, qui sont le plus souvent employés : l'*excision simple*, l'*excision cunéiforme*, l'*excision en V*.

a. *Excision simple.* — Elle consiste à saisir solidement la tumeur avec des pinces de Museux ou seulement avec les doigts, et à l'aide des ciseaux ou du bistouri à la détacher des parties saines environnantes, en suivant une ligne courbe, semi-lunaire, dont la concavité est tournée en haut. Ce procédé, excellent lorsqu'il s'agit d'une tumeur ou d'une ulcération occupant le bord libre de la lèvre, cesse d'être applicable lorsque la lésion a envahi cet organe sur une certaine étendue de sa hauteur; car alors on s'exposerait à produire une perte de substance trop considérable, d'où résulterait pour le malade une difformité choquante, une gêne notable de la parole et de la mastication, et enfin l'impossibilité de retenir la salive dans la cavité buccale.

b. *Excision cunéiforme.* — Deux incisions horizontales sont conduites parallèlement au bord libre de la lèvre, l'une pour disséquer la muqueuse, l'autre pour disséquer la peau; puis on taille dans l'épaisseur des tissus une sorte de coin dont la base est en haut et le sommet en bas, et qui

comprend toute la partie malade; la peau et la muqueuse sont ensuite réunies par quelques points de suture.

L'emploi de ce procédé est très-restreint, puisqu'il ne peut être tenté que si l'épithéliome n'a pas dépassé l'épaisseur du bord libre de la lèvre et a laissé intactes les faces cutanées et muqueuses; mais, dans ce cas particulier, il peut être utilisé, et Bouisson (de Montpellier) dit l'avoir pratiqué plusieurs fois avec plein succès.

c. *Excision en V.* — C'est l'opération qui se fait le plus ordinairement; la lèvre est saisie d'un côté, entre le pouce et l'index, par un aide, de l'autre côté avec les mêmes doigts par le chirurgien ; celui-ci cerne alors la tumeur par deux incisions qui, partant du bord libre de la lèvre, vont se réunir en V très-aigu, plus ou moins près du menton, suivant l'étendue de la lésion; on détache le triangle de tissus compris entre les deux incisions, et il ne reste plus qu'à rapprocher exactement les deux surfaces de section par quelques points de suture, ou mieux encore par une suture entortillée. Si, pour opérer ce rapprochement, les tissus semblent trop fortement tiraillés, on dissèque et l'on mobilise avec le bistouri les deux lambeaux latéraux.

Ce procédé est rapide, facile, et applicable dans tous les cas où l'épithéliome, développé près de la ligne médiane et étendu plutôt verticalement qu'horizontalement, est assez éloigné de la commissure labiale pour qu'après son ablation complète la réunion et l'affrontement des parties saines soient encore possibles.

Mais dans les cas où la lésion a envahi non-seulement les lèvres dans toute leur étendue et les commissures labiales, mais encore les tissus du menton, de la joue, et le maxillaire lui-même, il est évident que les procédés que nous venons de décrire seront tout à fait insuffisants, et que des opérations plus laborieuses, restaurations de l'orifice buccal, résection partielle du maxillaire, etc., deviendront nécessaires.

3° Ulcérations.

Les lèvres sont fréquemment le siége d'ulcérations que l'on peut distinguer, d'après leur nature, en *ulcérations simples*, *scrofuleuses*, *syphilitiques* et *cancéreuses*. Ces dernières ont été étudiées précédemment et nous n'avons pas à y revenir.

a. Les *ulcérations simples* se rencontrent le plus souvent chez des sujets jeunes et lymphatiques et succèdent aux diverses maladies éruptives si fréquentes au pourtour des lèvres (herpès, impetigo, etc.).

Elles sont superficielles, sans induration notable à leur base, et quoique souvent très-tenaces, elles ne présentent, en général, aucune tendance à s'accroître en largeur et surtout en profondeur.

Nous devons signaler plus particulièrement une forme d'ulcération simple de la lèvre, surtout fréquente à la lèvre inférieure, sur la ligne médiane ou aux commissures, et qui survient spontanément, pendant

la saison froide. Cette ulcération se montre sous forme d'une fissure, généralement assez superficielle, parfois cependant susceptible de s'étendre très-profondément, saignant facilement et donnant lieu à de vives douleurs. Cette fissure est souvent très-rebelle, et lorsqu'elle persiste longtemps et s'étend profondément, elle peut donner lieu à une cicatrice visible.

Le traitement des ulcérations simples consiste dans l'emploi de pansements émollients au début, puis légèrement excitants lorsque l'inflammation primitive est calmée. Les cautérisations légères, dans les cas rebelles, ne tardent pas à amener la cicatrisation.

b. Les *ulcères scrofuleux* des lèvres se présentent avec les caractères du lupus. La lèvre est augmentée de volume, le plus souvent renversée en dehors, la peau est rouge et indurée. Plus tard se développe une ulcération qui gagne en surface et en profondeur, et ne tarde pas à produire une hideuse difformité. Il est ordinaire de voir les parties primitivement atteintes se cicatriser à mesure que l'ulcération s'éloigne de son point de départ.

Cette affection, extrêmement tenace, finit généralement par guérir sous l'influence de l'âge et d'un traitement général, mais elle laisse à sa suite des difformités de la lèvre, résultant de l'inégale rétraction des cicatrices et du gonflement persistant de certaines parties de la lèvre qui ont échappé à la destruction. L'atrésie irrégulière de la bouche est la conséquence habituelle de cette maladie.

Le traitement consiste surtout dans l'emploi des médicaments dits antiscrofuleux ; huile de foie de morue, préparations iodées, ferrugineuses, etc. Quant au traitement local, il consiste dans les cautérisations profondes avec le chlorure de zinc ou la pâte de Vienne. Plus tard, le chirurgien peut être appelé à intervenir pour réparer les pertes de substance et rendre aux lèvres leur régularité.

c. Les *ulcérations syphilitiques* des lèvres sont très-fréquentes. Elles appartiennent à la période primitive, secondaire ou tertiaire.

La description du chancre des lèvres appartient à l'étude de la syphilis en général (voy. t. I) et nous n'y reviendrons pas. Nous nous bornerons à rappeler que, dans certains cas, on a pu confondre un chancre labial avec un cancroïde. L'erreur est cependant assez facile à éviter si l'on tient compte de la régularité de l'ulcération, de l'induration caractéristique qui la supporte, de la polyadénite cervicale, enfin de l'apparition rapide des manifestations secondaires de la syphilis.

Nous n'avons rien à dire des ulcérations secondaires, plaques muqueuses ulcérées, qui se montrent aux lèvres avec leurs caractères ordinaires.

Quant aux ulcérations tertiaires, succédant aux nodus syphilitiques ou aux gommes ramollies, elles sont peu communes, et leur diagnostic pourrait offrir quelques difficultés, si elles n'étaient pas accompagnées généralement d'autres manifestations analogues, principalement du côté de la langue, du palais, etc. Ces ulcérations tertiaires se présentent fréquem-

ment sous forme de fissures à bords indurés, à fond grisâtre, non saignantes, ne fournissant qu'une très-petite quantité de pus. D'ailleurs, dans les cas où il pourrait subsister quelques doutes relativement à la nature de ces ulcérations, il suffirait de soumettre le malade à un traitement spécifique pour juger la question.

ARTICLE III.

VICES DE CONFORMATION ET DIFFORMITÉS DES LÈVRES.

1° Hypertrophie.

L'hypertrophie de la lèvre supérieure est très-fréquente chez les sujets lymphatiques, dans la scrofule, dont elle constitue en quelque sorte un des traits saillants en donnant à la physionomie un caractère tout particulier et bien connu.

Le coryza chronique, l'herpès labial, l'eczéma, l'impétigo, etc., en un mot toutes les affections inflammatoires répétées ou prolongées du pourtour de l'orifice buccal sont autant de causes capables de provoquer ou d'accroître le gonflement de la lèvre.

Paillard (1) a montré par des dissections que cette hypertrophie était le résultat de l'épaississement et de l'infiltration du tissu cellulaire sous-cutané et surtout du tissu cellulaire sous-muqueux plus lâche et plus abondant.

La tuméfaction, presque toujours indolente, n'a le plus souvent d'autre inconvénient que de produire une difformité choquante; la lèvre supérieure dépasse l'inférieure; son bord libre regarde directement en avant, sa face interne en bas, et cette dernière porte souvent la trace des saillies alvéolo-dentaires sur lesquelles elle repose. Exceptionnellement la tuméfaction pourra arriver à suppuration; mais une terminaison beaucoup moins rare que la formation d'abcès, c'est l'induration persistante et rebelle du repli labial.

Le traitement consiste en applications, sur la lèvre, de liquides astringents et résolutifs; mais on insistera surtout sur l'emploi des amers, des toniques, de l'huile de foie de morue, etc. Enfin, dans les cas où ce mode de traitement a échoué, Paillard a conseillé et pratiqué l'opération suivante : il mène parallèlement au bord libre, d'un côté à l'autre de la lèvre supérieure, une incision transversale, et prolonge de bas en haut la dissection jusqu'au niveau du frein; puis il retranche dans l'épaisseur de la lèvre indurée un lambeau plus ou moins épais en ménageant autant que possible la muqueuse qu'il ramène vers le bord libre où il la fixe par quelques points de suture.

(1) Paillard, *Journal des progrès*, 1re série, t. III, p. 213.

2° Renversement.

Cette difformité se rencontre surtout à la lèvre supérieure; le plus souvent congénitale, elle est parfois accidentelle et acquise, par exemple chez les musiciens, les joueurs de cor. Tantôt, et c'est le cas le plus fréquent, la lèvre est renversée sur toute son étendue, et se présente sous la forme d'un bourrelet rouge, saillant et disgracieux; tantôt le renversement ne porte que sur une partie limitée de l'organe. Quoi qu'il en soit, ce vice de conformation n'est jamais chose grave; mais sans compter la difformité qu'il produit, il a l'inconvénient d'exposer la muqueuse renversée au contact de l'air; et de là résultent chez certains sujets, surtout en hiver, des fissures, des gerçures répétées et fort douloureuses, à la face interne de la lèvre : c'est alors seulement qu'il y a réellement pour le chirurgien indication d'intervenir. L'opération d'ailleurs est des plus simples et se pratique de deux façons : la première consiste à saisir le bourrelet muqueux sur toute sa longueur entre les mors d'une pince et à l'enlever avec des ciseaux : les deux bords de la plaie se rapprochent, et la lèvre, entraînée en sens inverse du renversement, tend à revenir dans une position meilleure.

La seconde, imaginée par Velpeau, est un peu plus compliquée : on commence par passer des fils à la base du repli muqueux; puis, l'excision faite, on noue les fils isolément de façon à rapprocher les deux bords de la plaie : au bout de deux ou trois jours la cicatrisation est complète, elle est aussi plus régulière.

3° Atrésie.

L'*atrésie* de l'orifice buccal est *congénitale* ou *accidentelle*.

1° *Atrésie congénitale.* — L'atrésie congénitale comprend elle-même deux variétés : l'atrésie *complète* ou *imperforation*, et l'atrésie *incomplète* ou *phimosis labial*. L'atrésie congénitale est excessivement rare et tout à fait exceptionnelle; tantôt elle est due à un arrêt de développement de la cavité buccale; il y a, à proprement parler, absence complète de la bouche plutôt qu'imperforation, et cette anomalie s'accompagne ordinairement d'autres vices de conformation également incompatibles avec la vie; tantôt la bouche et les lèvres étant bien formées, l'atrésie résulte de la présence d'une membrane obturatrice accidentelle (Littré); ou d'adhérences anormales établies entre les deux lèvres pendant la vie fœtale (Percy). Contrairement aux précédents, ces cas ne sont pas toujours au-dessus des ressources du chirurgien, et la guérison a pu être obtenue par divers moyens que nous aurons bientôt à indiquer.

2° *Atrésie accidentelle.* — Avec les auteurs du *Compendium* nous distinguerons :

a. *L'atrésie sans perte de substance et sans adhérences aux mâchoires;*

b. *L'atrésie précédée de perte de substance ;* c. *L'atrésie avec perte de substance et adhérences aux mâchoires.*

a. *Atrésie sans perte de substance et sans adhérences aux mâchoires.* — Elle peut prendre naissance toutes les fois que le bord libre des lèvres devient le siége d'une solution de continuité plus ou moins étendue, comme à la suite de gerçures, d'excoriations, d'ulcères varioleux, syphilitiques, scrofuleux, etc. En effet, pour peu que ces lésions soient douloureuses, le malade cherchant à immobiliser ses lèvres, les surfaces ulcérées, maintenues en un contact presque permanent, contractent entre elles des adhérences; et, ce résultat arrivera d'autant plus aisément que l'ulcération sera plus voisine de la commissure, c'est-à-dire de ce point où le contact des lèvres est plus immédiat, et où les mouvements sont moindres. Quelle que soit sa cause, l'atrésie présente de grandes différences relativement à son étendue; parfois assez limitée pour ne donner lieu qu'à un rétrécissement à peine gênant de l'orifice buccal, dans d'autres cas elle peut produire une occlusion presque complète.

b. *Atrésie précédée de perte de substance.* — Dans cette variété, la coarctation de la bouche est le résultat de la rétraction lente et progressive du tissu de cicatrice qui a servi à réparer la perte de substance. Toutes les fois donc que les lèvres auront été détruites sur une certaine étendue, cet accident sera à redouter et devra éveiller l'attention du chirurgien. Or un grand nombre de causes peuvent agir sur ces organes et les intéresser plus ou moins gravement. Indépendamment des lésions traumatiques (plaies par instrument tranchant, plaies contuses, par armes à feu etc.), que nous avons précédemment étudiées, nous signalerons encore : les brûlures, la pustule maligne, la gangrène fréquente chez les enfants dans le cours des fièvres éruptives, les ulcérations développées sous l'influence de la scrofule ou de la syphilis, du traitement mercuriel, etc.

c. *Atrésie avec perte de substance et adhérences aux mâchoires.* — Cette variété se rencontre surtout à la suite d'ulcérations étendues et profondes, occupant à la fois la face interne des lèvres et les gencives ; c'est une terminaison malheureusement trop fréquente des stomatites gangréneuses ou mercurielles, du noma, des chancres phagédéniques. Les adhérences sont parfois constituées par de simples brides fibreuses, libres partout, excepté à leurs extrémités, et permettant encore des mouvements assez étendus; mais ce fait est rare, et le plus souvent l'adhérence s'établit sur une large surface, sur toute l'étendue des ulcérations, de façon à déterminer une immobilisation plus complète. Il arrive même, particulièrement à la suite de plaies par armes à feu, que les lèvres déchirées contractent des adhérences non-seulement avec les gencives, mais encore avec le plancher de la bouche, et que les maxillaires s'unissent assez solidement entre eux pour que l'écartement des mâchoires devienne très-limité, sinon impossible. Il s'établit en ce point une sorte d'ankylose fibreuse ou osseuse : les gencives se ramollissent, les dents se dévient et se détruisent, le malade est en proie à une suppuration continue de la bouche, l'haleine est fétide,

tous les actes physiologiques, la parole, la mastication, sont anéantis.

SYMPTOMATOLOGIE. — Les symptômes communs à toutes les variétés d'atrésie sont : la difformité, la difficulté pour introduire les aliments dans la bouche, la gêne de la mastication et de la parole; ce sont les seuls qu'on observe dans la première variété, où ils se montrent d'ailleurs à des degrés très-variables, selon que l'atrésie est plus ou moins complète. La deuxième et la troisième variété présentent, en outre, comme signes particuliers ; l'écoulement continuel de la salive lorsque la perte de substance porte sur la lèvre inférieure ; et aussi l'impossibilité absolue d'écarter les mâchoires, lorsque des adhérences se sont établies entre les os maxillaires supérieur et inférieur.

TRAITEMENT. — Le traitement est *palliatif* ou *curatif*.

Le *traitement palliatif* consiste uniquement à faciliter l'alimentation du malade, par des moyens variés, à l'aide d'une cuillère étroite, d'un biberon, d'un entonnoir, etc. On a proposé encore de dilater l'ouverture buccale, deux ou trois heures avant le repas, soit avec l'éponge préparée, soit avec une tige de laminaria, ou de la racine de gentiane. Ce moyen peut rendre quelques services lorsque le malade se refuse obstinément à toute opération; mais il est le plus souvent inefficace, et ne fait guère que retarder le moment d'une intervention plus active.

Le *traitement curatif* présente, selon la variété d'atrésie, des indications spéciales. Pour la première, le chirurgien aura le choix entre divers procédés que nous allons décrire.

a. *Incision simple.* — Elle consiste dans une section transversale des tissus, à droite et à gauche de l'orifice, jusqu'au niveau des points ou doivent se trouver normalement les commissures des lèvres. Ce procédé, le plus simple et le plus rapide, est aussi le moins sûr; malgré tous les soins qu'on puisse mettre à désunir fréquemment les bords de la plaie, la réunion finit ordinairement par se faire, et la récidive est presque fatale.

C'est pour obvier à cet inconvénient qu'on a proposé de créer d'abord un trajet artificiel en perforant toute l'épaisseur des tissus, dans le point où l'on veut établir la commissure labiale, à l'aide d'un bistouri, d'un trocart, ou mieux encore d'une canule à bord tranchant qui permet de détacher une rondelle cylindrique comme à l'emporte-pièce; puis, dans le canal ainsi formé, on engage un tube de plomb, un tube d'ivoire ou un séton, qui doit rester en place jusqu'à cicatrisation complète du trajet. Ce premier résultat obtenu, on réunit l'orifice buccal rétréci au trajet cicatrisé par une incision transversale des parties molles, dont on cherchera encore à éviter la réunion immédiate,

b. *Débridement et suture cutanéo-muqueuse.* — Ce procédé, imaginé par Serre (de Montpellier), consiste en une incision simple, transversale, suivie de réunion directe et très-exacte entre la peau et la muqueuse, sur chacun des bords de la plaie : la réunion est maintenue à l'aide de points de suture nombreux. Lorsqu'on réussit à supprimer ainsi les surfaces

b. *L'atrésie précédée de perte de substance;* c. *L'*[illegible]*peau et de la muqueuse,*
stance et adhérences aux mâchoires.

a. *Atrésie sans perte de substance et sans* [illegible] — Ce procédé fut mis à exé-
peut prendre naissance toutes les fois [illegible]ck, en 1817, et plus tard par Dief-
le siége d'une solution de continui[illegible] de l'ouverture buccale rétrécie la
suite de gerçures, d'excoriation [illegible]aissant la muqueuse intacte; puis, la
fuleux, etc. En effet, pour p[illegible] transversalement la muqueuse, dont les
malade cherchant à immol[illegible]férieur sont rabattus, comme un ourlet,
tenues en un contact pr[illegible] l'on réunit par quelques points de suture le
adhérences; et, ce résu[illegible]tané. Lorsque la muqueuse manque, la perte
tion sera plus voisine [illegible] pratiquée en dedans, du côté de la cavité buc-
tact des lèvres est r[illegible] formé aux dépens de la peau dont le bord est
Quelle que soit s[illegible]elques points de suture au bord sanglant de la mu-
vement à son é[illegible]
rétrécissemen[illegible] *perte de substance* présente deux indications : la pre-
peut produ[illegible]ndir l'orifice buccal, à l'aide d'un des procédés indiqués

b. *Atré*[illegible] seconde indication, plus difficile à remplir, est de réparer
tation d[illegible] substance; or, cette restauration de la lèvre ne peut être obte-
tissu [illegible] une opération plus ou moins compliquée dont on trouvera
fois [illegible]ption au chapitre de la *Cheiloplastie.*
ce[illegible] *avec adhérences* présente comme la précédente deux indica-
[illegible] l'agrandissement de l'orifice buccal et la destruction des adhé-
[illegible]. Lorsque celles-ci sont récentes, minces et peu étendues, il est
[illegible] de les faire disparaître, soit par le décollement à l'aide du doigt, d'une
[illegible] de femme ou de tout autre instrument mousse, soit par des inci-
sions avec le bistouri ou les ciseaux.

Mais on comprend que ces moyens simples ne soient plus applicables lorsque les adhérences sont anciennes, épaisses, étendues, ou bien lorsque l'atrésie est assez considérable pour gêner la manœuvre des instruments et empêcher l'opérateur de pratiquer les débridements nécessaires Dans des cas de ce genre, Mott, Velpeau, Serre, etc., ont proposé d'attaquer les adhérences de dehors en dedans, à travers les parties molles, incisées et disséquées de façon à mettre à nu les tissus indurés, qui sont alors excisés; enfin, les bords des incisions sont rapprochés et réunis par des sutures entortillées.

Quel que soit le moyen mis en usage, on devra toujours lutter contre la formation d'adhérences nouvelles, en ayant soin de décoller chaque jour les surfaces saignantes des lèvres et des gencives, dont la cicatrisation doit se faire isolément. On a proposé encore, pour obtenir ce résultat, d'introduire entre la paroi génio-labiale et le rebord alvéolaire divers corps étrangers, tels que : éponge préparée, morceaux de plomb, de liége, etc., destinés à empêcher la réunion immédiate des surfaces en contact. Mais il est fort difficile de fixer et de maintenir en place ces corps étrangers, et lorsqu'on y parvient, leur présence n'a ordinairement d'autre résultat que de provoquer le développement de bourgeons char-

ondants qui s'avancent rapidement du fond de la plaie vers l'exté-
lissant devant eux le corps interposé; de telle sorte qu'en vou-
er à la formation d'adhérences nouvelles on n'a réussi préci-
voriser leur développement.

4° Bec-de-lièvre.

e sous ce nom la division permanente des lèvres. Le plus
ngénitale, cette difformité peut être *accidentelle* et survenir à la
une solution de continuité des lèvres produite par un trauma-
, une brûlure, une ulcération, et dont les bords se sont cicatrisés
olément. Ce bec-de-lièvre accidentel ne doit pas nous occuper, et nous
étudierons seulement le bec-de-lièvre *congénital*.

Bien que cette difformité ait été, sans nul doute, observée et même traitée par les anciens chirurgiens, qui semblent cependant avoir confondu, surtout au point de vue thérapeutique, le bec-de-lièvre accidentel et le bec-de-lièvre congénital, il faut arriver jusqu'à Franco et A. Paré pour trouver une description de ce vice de conformation, que Franco désignait sous le nem de *lèvre fendue de nativité* et de *dent de lièvre*, et auquel A. Paré a appliqué pour la première fois la désignation de *bec-de-lièvre*.

A partir de cette époque, les chirurgiens ont accordé la plus grande attention à ce vice de conformation, et leurs recherches ont surtout porté sur la pathogénie et la thérapeutique de cette affection. Il serait auss long qu'inutile de citer ici toutes les publications avant pour objet le bec-de-lièvre, et nous fournirons chemin faisant les indications bibliographiques qui se rattachent à chaque partie de son histoire. Nous mentionnerons, cependant, d'une manière particulière, les articles publiés par Bouisson (1) et Demarquay (2) dans les deux nouveaux Dictionnaires.

VARIÉTÉS. — Le bec-de-lièvre présente de très-nombreuses variétés, en rapport avec le siége, le nombre, la direction, l'étendue des fissures labiales. Située ordinairement, mais non toujours, à la lèvre supérieure, unique ou double, la division est beaucoup plus souvent latérale que médiane; habituellement verticale, elle peut aussi prendre une direction plus ou moins oblique; enfin, il n'est pas rare qu'au lieu de se borner aux parties molles la fissure s'étende profondément au maxillaire supérieur, aux apophyses palatines, au voile du palais. On comprend donc que cette affection ait donné lieu à des classifications nombreuses. Nous adopterons celle de Bouisson (de Montpellier) qui divise le bec-de-lièvre en deux classes :

1° Le *bec-de-lièvre simple*, dans lequel la fissure ne porte que sur les parties molles, sur les lèvres.

(1) *Dict. encyclop. des sciences médicales*, art. LÈVRES.
(2) *Nouveau Dict. de méd. et de chir. pratiques*, art. BEC-DE-LIÈVRE.

de section par coaptation immédiate de la peau et de la muqueuse, l'opération donne un résultat excellent.

c. *Autoplastie par ourlet ou par inflexion.* — Ce procédé fut mis à exécution pour la première fois par Werneck, en 1817, et plus tard par Dieffenbach : on enlève de chaque côté de l'ouverture buccale rétrécie la peau et la couche musculaire, en laissant la muqueuse intacte; puis, la bouche étant ouverte, on incise transversalement la muqueuse, dont les deux lambeaux supérieur et inférieur sont rabattus, comme un ourlet, sur la perte de substance, et l'on réunit par quelques points de suture le bord muqueux au bord cutané. Lorsque la muqueuse manque, la perte de substance doit être pratiquée en dedans, du côté de la cavité buccale; l'ourlet est alors formé aux dépens de la peau dont le bord est encore réuni par quelques points de suture au bord sanglant de la muqueuse.

L'*atrésie avec perte de substance* présente deux indications : la première est d'agrandir l'orifice buccal, à l'aide d'un des procédés indiqués plus haut; la seconde indication, plus difficile à remplir, est de réparer la perte de substance; or, cette restauration de la lèvre ne peut être obtenue que par une opération plus ou moins compliquée dont on trouvera la description au chapitre de la *Cheiloplastie.*

L'*atrésie avec adhérences* présente comme la précédente deux indications : l'agrandissement de l'orifice buccal et la destruction des adhérences. Lorsque celles-ci sont récentes, minces et peu étendues, il est aisé de les faire disparaître, soit par le décollement à l'aide du doigt, d'une sonde de femme ou de tout autre instrument mousse, soit par des incisions avec le bistouri ou les ciseaux.

Mais on comprend que ces moyens simples ne soient plus applicables lorsque les adhérences sont anciennes, épaisses, étendues, ou bien lorsque l'atrésie est assez considérable pour gêner la manœuvre des instruments et empêcher l'opérateur de pratiquer les débridements nécessaires Dans des cas de ce genre, Mott, Velpeau, Serre, etc., ont proposé d'attaquer les adhérences de dehors en dedans, à travers les parties molles, incisées et disséquées de façon à mettre à nu les tissus indurés, qui sont alors excisés; enfin, les bords des incisions sont rapprochés et réunis par des sutures entortillées.

Quel que soit le moyen mis en usage, on devra toujours lutter contre la formation d'adhérences nouvelles, en ayant soin de décoller chaque jour les surfaces saignantes des lèvres et des gencives, dont la cicatrisation doit se faire isolément. On a proposé encore, pour obtenir ce résultat, d'introduire entre la paroi génio-labiale et le rebord alvéolaire divers corps étrangers, tels que : éponge préparée, morceaux de plomb, de liége, etc., destinés à empêcher la réunion immédiate des surfaces en contact. Mais il est fort difficile de fixer et de maintenir en place ces corps étrangers, et lorsqu'on y parvient, leur présence n'a ordinairement d'autre résultat que de provoquer le développement de bourgeons char-

nus abondants qui s'avancent rapidement du fond de la plaie vers l'extérieur en chassant devant eux le corps interposé; de telle sorte qu'en voulant s'opposer à la formation d'adhérences nouvelles on n'a réussi précisément qu'à favoriser leur développement.

4° Bec-de-lièvre.

On désigne sous ce nom la division permanente des lèvres. Le plus souvent *congénitale*, cette difformité peut être *accidentelle* et survenir à la suite d'une solution de continuité des lèvres produite par un traumatisme, une brûlure, une ulcération, et dont les bords se sont cicatrisés isolément. Ce bec-de-lièvre accidentel ne doit pas nous occuper, et nous étudierons seulement le bec-de-lièvre *congénital.*

Bien que cette difformité ait été, sans nul doute, observée et même traitée par les anciens chirurgiens, qui semblent cependant avoir confondu, surtout au point de vue thérapeutique, le bec-de-lièvre accidentel et le bec-de-lièvre congénital, il faut arriver jusqu'à Franco et A. Paré pour trouver une description de ce vice de conformation, que Franco désignait sous le nem de *lèvre fendue de nativité* et de *dent de lièvre*, et auquel A. Paré a appliqué pour la première fois la désignation de *bec-de-lièvre.*

A partir de cette époque, les chirurgiens ont accordé la plus grande attention à ce vice de conformation, et leurs recherches ont surtout porté sur la pathogénie et la thérapeutique de cette affection. Il serait aussi long qu'inutile de citer ici toutes les publications ayant pour objet le bec-de-lièvre, et nous fournirons chemin faisant les indications bibliographiques qui se rattachent à chaque partie de son histoire. Nous mentionnerons, cependant, d'une manière particulière, les articles publiés par Bouisson (1) et Demarquay (2) dans les deux nouveaux Dictionnaires.

Variétés. — Le bec-de-lièvre présente de très-nombreuses variétés, en rapport avec le siége, le nombre, la direction, l'étendue des fissures labiales. Située ordinairement, mais non toujours, à la lèvre supérieure, unique ou double, la division est beaucoup plus souvent latérale que médiane; habituellement verticale, elle peut aussi prendre une direction plus ou moins oblique; enfin, il n'est pas rare qu'au lieu de se borner aux parties molles la fissure s'étende profondément au maxillaire supérieur, aux apophyses palatines, au voile du palais. On comprend donc que cette affection ait donné lieu à des classifications nombreuses. Nous adopterons celle de Bouisson (de Montpellier) qui divise le bec-de-lièvre en deux classes :

1° Le *bec-de-lièvre simple,* dans lequel la fissure ne porte que sur les parties molles, sur les lèvres.

(1) *Dict. encyclop. des sciences médicales,* art. Lèvres.

(2) *Nouveau Dict. de méd. et de chir. pratiques,* art. Bec-de-lièvre.

2° Le *bec-de-lièvre complexe*, dans lequel la fissure s'étend aux parties profondes, aux os de la face. Ces deux divisions comprennent d'ailleurs un certain nombre de variétés que nous aurons à examiner successivement.

1° *Bec-de-lièvre simple.* — Il peut être : a, *latéral*, b, *médian*, c, *commissural* ou *génien*, et occuper l'une ou l'autre lèvre ; mais la fissure latérale de la lèvre supérieure est la règle, et tous les autres cas ne sont que des exceptions.

a. *Bec-de-lièvre latéral.* — On ne l'observe jamais qu'à la lèvre supérieure, où il se montre tantôt d'un seul côté, tantôt des deux côtés à la fois.

Le bec-de-lièvre *unilatéral* (fig. 126) se voit surtout à gauche. Il consiste en une fente située au-dessous de la narine, immédiatement en dehors du sillon sous-nasal, divisant la lèvre en deux parties inégales, et dont les bords réunis en haut, séparés en bas, présentent la forme d'un V renversé. Le bord interne est vertical ; l'externe, entraîné par les muscles diducteurs de la bouche, se porte obliquement en dehors et semble allongé. Généralement droits et réguliers, lisses et rosés, parfois onduleux, excavés et comme déchiquetés, ces bords forment par leur réunion un angle plus ou moins aigu et situé à une hauteur variable suivant l'étendue de la fissure ; en bas, ils se continuent insensiblement avec le bord libre de la lèvre en formant avec lui un angle mousse, et s'écartent d'autant plus l'un de l'autre que la fente est plus longue. Celle-ci, tantôt n'est qu'une simple dépression du rebord labial, tantôt au contraire s'étend à la moitié ou à la totalité de la hauteur de la lèvre, et pénètre jusque dans la narine. Broca l'a vue, dans un cas, se prolonger dans le sillon naso-labial. Relativement à sa profondeur, la fissure peut comprendre toute l'épaisseur de la lèvre ou seulement une partie de cette épaisseur ; le premier cas est le plus fréquent.

Fig. 126. — Bec-de-lièvre unilatéral.

Quel que soit le degré d'écartement des bords de la fissure, il augmente encore pendant le rire, les cris ; quand, au contraire, les lèvres se contractent, pendant la succion par exemple, les bords se rapprochent et l'écartement diminue.

Le bec-de-lièvre *bilatéral* (fig. 127) est caractérisé par deux divisions, situées l'une à droite et l'autre à gauche du sillon sous-nasal. Ces deux divisions, qui peuvent présenter toutes les variétés de hauteur et de profondeur que nous avons décrites à l'occasion du bec-de-lièvre unilatéral, partagent ainsi la lèvre en trois parties inégales, dont deux latérales et une médiane. Celle-ci, appelée *lobule médian*, est constituée par cette portion de la lèvre supérieure qui correspond à la sous-cloison. Le lobule médian est parfois assez long et assez régulier pour recouvrir dans toute leur hauteur les dents incisives, et ses bords limitent en dedans les fissures labiales qui présentent alors exactement, comme dans le

bec-de-lièvre unilatéral, la forme d'un V renversé; mais il arrive plus souvent que ce lobule médian soit irrégulier, comme atrophié, et assez court pour ne recouvrir qu'en partie les dents sous-jacentes. Son point d'implantation et sa direction sont aussi variables que sa forme et ses

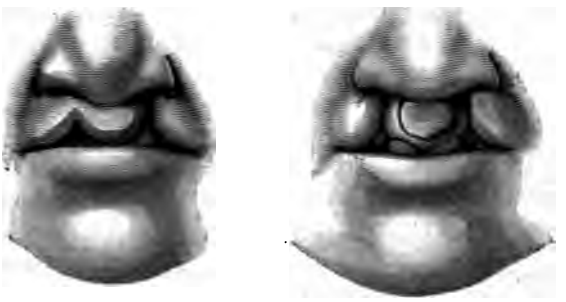

Fig. 127. — Bec-de-lièvre bilatéral; dans l'un la division est incomplète à droite, dans l'autre la division est complète des deux côtés.

dimensions: inséré tantôt à l'extrémité postérieure de la sous-cloison, tantôt à l'extrémité antérieure, au voisinage ou à la place même du lobule du nez, il se porte de là, soit verticalement en bas, soit obliquement en avant ou en arrière; enfin on le trouve parfois libre et mobile, parfois adhérent dans une partie ou dans la totalité de sa longueur.

Le bec-de-lièvre bilatéral, en même temps qu'il apporte aux diverses fonctions des lèvres une gêne plus grande que le bec-de-lièvre unilatéral, donne aussi à la physionomie un aspect plus disgracieux: le diamètre transversal de la bouche est agrandi; le nez est large et aplati; les deux narines sont déprimées, et les ailes du nez entraînées en dehors avec les parties latérales de la lèvre par les muscles de la commissure.

b. *Bec-de-lièvre médian.* — On l'a observé sur l'une et l'autre lèvre.

Signalé par Lafaye, Boyer, etc., le bec-de-lièvre médian de la lèvre supérieure fut regardé comme impossible par Chaussier, Dupuytren, Cruveilhier. Cependant l'existence réelle de cette anomalie, dont on explique d'ailleurs parfaitement aujourd'hui le développement, est prouvée par un certain nombre de faits. Ainsi Nicati (1) a vu un enfant de deux ans qui portait exactement sur la ligne médiane une fissure congénitale de la lèvre supérieure. Blandin (2) a trouvé la même disposition sur un embryon; enfin, Bouisson dit avoir constaté deux cas analogues sur des pièces tératologiques des musées de Strasbourg et de Tübingen; d'autres encore ont été rapportés par Ammon, Leuckart, et plus récemment par Bitot (de Bordeaux) (3). Mais, dans ces derniers cas, la division labiale, en apparence unique et médiane, semble n'être en réalité,

(1) *De leporini labii natura et origine.* Amsterdam, 1822.
(2) *Dict. de méd. et de chir. pratiques*, art. BEC-DE-LIÈVRE.
(3) *Journ. de méd. de Bordeaux*, 1851-1852.

comme le fait remarquer Bouisson, qu'une fissure double, latérale, avec absence du lobule médian et des os intermaxillaires.

Les mêmes contestations se sont élevées au sujet du bec-de-lièvre médian de la lèvre inférieure, que Cruveilhier nie formellement. Toutefois, Nicati, Couronné (1), Bouisson, et dernièrement Parise (de Lille) (2) et Ribell (3) ont fourni quelques exemples, dont l'authenticité paraît incontestable, et dans lesquels cette lèvre était divisée par une fente médiane, de profondeur et d'étendue variables.

c. *Bec-de-lièvre génien ou commissural.* — Cette anomalie peu commune, et que l'on pourrait ranger au nombre des maladies des joues, a été étudiée par Debout (4) et Pelvet (5). Elle offre deux variétés distinctes : dans la première (fig. 128), l'anomalie est uniquement constituée par l'exagération du diamètre transversal de l'orifice buccal dont les commissures sont portées en arrière et parfois à une distance telle que la bouche se trouve formée par une large fente étendue d'une oreille à l'autre. Deux faits de ce genre ont été observés, l'un par Muralt, en 1715, sur une petite fille qui fut opérée comme d'un bec-de-lièvre ; le second, par Otto chez un anencéphale.

Fig. 128. — Bec-de-lièvre commissural.

Fig. 129. — Bec-de-lièvre commissural (Ryad).

La deuxième variété (fig. 129) consiste en une fissure (*fissure congénitale des joues*) qui, partant de la commissure labiale, se dirige obliquement en dehors et en haut, vers la région temporale ou vers l'angle externe de l'œil, en décrivant une courbe à concavité supérieure. Des exemples de

(1) *Annales de la soc. de méd. de Montpellier*, 1819, p. 107.

(2) *Bullet. de thérap.*, 1862.

(3) *Société de chirurgie*, 22 décembre 1863.

(4) *Sur une des formes les plus rares du bec-de-lièvre.* (*Bull. de thérap.*, 1862.)

(5) *Mémoires sur les fissures congénitales des joues* (*Mémoires de la Société de biologie*, 3e série, t. V, p. 181).

cette anomalie ont été rapportés par Nicati, Laroche, Debout, Bouisson, etc. La fissure génienne peut être d'ailleurs plus ou moins longue et profonde; tantôt elle comprend l'épaisseur entière de la joue; tantôt elle est réduite à un simple sillon sur une partie de son étendue; enfin, on comprend que, suivant la direction transversale ou oblique de la fente génienne, l'ouverture du canal de Sténon se trouve au voisinage de la lèvre supérieure ou de la lèvre inférieure de cette fente; le premier cas expose à un écoulement incessant de la salive, inconvénient grave, qui n'est pas à craindre dans le second.

2° *Bec-de-lièvre complexe.* — Nous comprenons sous ce nom tous les cas dans lesquels les parties molles ne sont plus seules divisées, mais aussi les parties profondes.

Le bec-de-lièvre complexe se rencontre presque exclusivement à la lèvre supérieure; cependant on possède de rares exemples de bec-de-lièvre de la lèvre inférieure compliqué de fissure du maxillaire inférieur. Ainsi, dans le cas déjà cité de Parise, il s'agissait d'une fissure médiane de la lèvre inférieure avec division du maxillaire inférieur en deux parties latérales réunies par du tissu fibreux. De plus, la langue était bifide dans toute sa longueur. Le docteur Faucon (1) a aussi présenté à la Société de chirurgie un enfant atteint de bec-de-lièvre de la lèvre inférieure avec division du maxillaire inférieur dans toute sa hauteur; sur l'un des côtés de la division était implantée une tumeur osseuse volumineuse. De même, le bec-de-lièvre génien ou commissural se complique parfois de division des parties profondes de la face, ainsi que Pelvet en a publié récemment un exemple remarquable (fig. 130).

Fig. 130. — Division latérale des parties molles et des parties osseuses de la face.

Avant d'entreprendre l'étude du bec-de-lièvre complexe de la lèvre supérieure, il nous semble utile de rappeler brièvement quelques points d'anatomie tout à fait indispensables à connaître pour suivre et comprendre la description de l'anomalie qui nous occupe.

On sait que la cavité de la bouche est séparée de celle des fosses nasales par une cloison, en partie membraneuse, en partie osseuse; la partie membraneuse est formée par le voile du palais; quant à la voûte osseuse, elle est constituée, de chaque côté et d'arrière en avant, par la portion

(1) *Société de chirurgie*, 24 juin 1864.

horizontale de l'os palatin, l'apophyse palatine du maxillaire supérieur et l'os incisif appelé encore palatin antérieur. Ces diverses pièces osseuses sont, à l'état normal, soudées sur la ligne médiane avec celles du côté opposé, et forment au point de leur réunion une rainure dans laquelle est reçue le vomer. Ainsi constituée, la voûte osseuse se trouve délimitée en arrière par le bord postérieur de la portion horizontale des palatins qui donne insertion au voile du palais; latéralement par le rebord alvéolaire du maxillaire supérieur correspondant qui supporte les dents molaires et canines; et enfin, en avant, par le bord alvéolaire des os incisifs ou intermaxillaires qui supportent les dents incisives. En arrière de l'arcade alvéolaire, sur la ligne médiane, se voit le conduit palatin antérieur qui d'abord simple et unique se bifurque supérieurement et s'ouvre par un orifice dans chaque narine.

Les *os incisifs*, *intermaxillaires* ou *palatins antérieurs* jouent dans l'histoire du bec-de-lièvre complexe un rôle trop important pour que nous n'arrêtions pas un instant sur eux l'attention. Signalés d'abord par Spigel, ils furent pour la première fois décrits par Gœthe. Bien que niée plus tard, leur existence à l'état normal chez l'homme doit être admise aujourd'hui sans contestation. On trouvera, d'ailleurs, dans l'excellente thèse de Hamy (1) une étude très-complète de cette question. Les os intermaxillaires sont au nombre de deux, symétriquement placés de chaque côté de la ligne médiane. Ces pièces osseuses, toujours indépendantes des maxillaires supérieurs chez les quadrupèdes, commencent à se souder à ces os dès le second mois de la vie intra-utérine chez l'homme; la réunion se fait d'abord entre le corps du maxillaire et l'os incisif, et plus tard entre ce dernier et la voûte palatine qui conserve souvent, pendant toute la vie, la trace de cette suture obliquement dirigée du bord alvéolaire au trou palatin antérieur.

Nous pouvons maintenant aborder l'étude du bec-de-lièvre complexe dans lequel nous distinguerons, pour plus de clarté, deux grandes variétés : la première est caractérisée par ce fait que la solution de continuité entre les pièces osseuses reste limitée à la partie antérieure de la voûte palatine et ne dépasse pas le conduit palatin antérieur; nous l'appellerons, avec Bouisson, *fissure labio-alvéolaire*. Dans la seconde, au contraire, la division se prolonge en arrière et s'étend, soit sur la voûte palatine seule, soit sur la voûte palatine et le voile du palais, c'est la *fissure labio-palatine*.

a. *Fissure labio-alvéolaire.* — La solution de continuité de l'arcade alvéolaire peut être, comme la division de la lèvre elle-même, unilatérale ou bilatérale. Le premier cas est le plus ordinaire; mais, dans l'un comme dans l'autre, à part quelques rares exceptions, la fissure suit toujours l'interstice qui sépare l'os incisif du maxillaire supérieur correspondant, c'est-à-dire qu'elle se dirige obliquement d'avant en arrière et de dehors en dedans; telle est la règle à peu près constante.

(1) *L'os intermaxillaire de l'homme*, thèse de Paris, 1868.

Lorsque la division est unique, toutes les dents incisives se trouvent situées d'un même côté de la fissure, supportées par les os intermaxillaires qui, unis entre eux, conservent encore des adhérences en haut avec la cloison des fosses nasales, latéralement avec un des maxillaires supérieurs. Il est assez fréquent, dans ce cas, de constater, au niveau du bec-de-

Fig. 131. — Fissures labio-alvéolaires unilatérales, dont l'une présente une saillie notable de l'os intermaxillaire.

lièvre, une saillie de l'os incisif et du maxillaire supérieur qui lui est uni, d'où résulte entre les deux lèvres de la solution de continuité une différence de niveau quelquefois considérable. Cette disposition, représentée figure 131, peut devenir très-gênante pour la restauration de la lèvre et nécessiter une modification dans les procédés opératoires habituels. Nous y reviendrons plus tard.

Lorsque la division est double, ses deux branches en se réunissant sur la ligne médiane représentent un V, ouvert en avant, et dont le sommet répond au trou palatin antérieur; les os incisifs, entièrement détachés des maxillaires, sont isolés de toutes parts, excepté en haut où ils restent comme suspendus à la cloison des fosses nasales. Souvent alors il arrive que ces os, faiblement et incomplétement soutenus, ne résistent pas aux pressions répétées de la langue; ils se laissent dévier de leur direction primitive, sont projetés en avant, et subissent un mouvement de bascule en vertu duquel leur bord inférieur est relevé en haut; d'où il résulte que les dents incisives, au lieu d'être verticales, se dirigent en avant, et que le lobule médian prend attache par sa base sur la partie moyenne de la sous-cloison, ou même sur sa partie antérieure, c'est-à-dire sur le lobule du nez (fig. 132 et 133).

b. *Fissure labio-palatine.* — Il est assez rare que la solution de continuité qui divise le bord alvéolaire s'arrête au conduit palatin antérieur; ordinairement elle se prolonge en arrière sur la voûte palatine, et dès lors la fissure labio-palatine est créée. Celle-ci, comme la précédente, peut encore être unique ou double; c'est la fissure labio-palatine unilatérale que l'on rencontre le plus souvent, et c'est surtout à gauche qu'on l'observe. Dans cette variété, la fissure qui sépare l'os incisif du maxillaire supérieur se continue, au delà du conduit palatin, non sur la ligne mé-

diane, mais latéralement, de telle sorte que la narine gauche communique directement avec la cavité buccale. Limitée en dedans par le bord inférieur du vomer, cette fente, lorsqu'elle est complète, est donc constituée aux dépens de l'apophyse palatine, de la portion horizontale de l'os palatin, et du voile du palais qui se trouve ainsi divisé en deux parties inégales; mais parfois aussi, moins étendue, elle se borne à la voûte osseuse, et le voile du palais est respecté; enfin l'écartement entre les deux bords

Fig. 132. — Bec-de-lièvre avec saillie de l'os intermaxillaire en avant.

Fig. 133. — Saillie de l'os intermaxillaire et insertion du lobule médian au bout du nez.

de la fissure présente, chez les sujets atteints de bec-de-lièvre, des différences qui sont, on le comprend, de la plus haute importance au point de vue opératoire. Quoi qu'il en soit, on remarque, dans tous les cas de ce genre, que le maxillaire supérieur droit, avec les os incisifs qui lui sont unis, forme une saillie, au niveau du bec-de-lièvre; tandis que, du côté gauche, le maxillaire, qui a subi un arrêt de développement, semble refoulé en arrière; comme conséquence de cette disposition, l'arcade dentaire gauche se trouve située sur un plan postérieur, relativement à celle du côté opposé. Nous avons dit que cette disposition, que l'on rencontre parfois dans la fissure labio-alvéolaire unilatérale, pouvait être portée à un point tel que les procédés habituels de restauration de la lèvre cessent d'être applicables.

Lorsque la fissure labio-palatine est double, les deux divisions latérales de l'arcade dentaire, réunies au niveau du conduit palatin antérieur, se portent de ce point directement en arrière : on voit alors, sur la ligne médiane, le bord inférieur du vomer, et de chaque côté de cet os une fente analogue à celle que nous avons signalée et décrite dans la fissure labio-palatine unique, et qui établit une communication directe entre la

bouche et les fosses nasales; ici encore, comme dans le cas précédent, la double fissure pourra présenter, sous le rapport de son étendue et de l'écartement de ses bords, des différences notables.

Dans la fissure labio-palatine double, les os incisifs, entièrement isolés des maxillaires, n'ont d'autre point d'attache que le vomer auquel ils sont suspendus, et présentent alors généralement quelque anomalie de forme ou de direction : tantôt atrophiés, tantôt d'un volume considérable, le plus souvent inégaux entre eux, ils sont projetés en avant de telle sorte que leur face labiale regarde en haut, leur face palatine en bas et en arrière; en même temps leur masse fait une saillie qui dépasse le bord libre des deux maxillaires, et les incisives qu'ils supportent, en nombre variable, déviées aussi de leur direction primitive et projetées en différents sens, concourent encore à accroître la monstruosité.

Demarquay a appelé l'attention sur un vice de conformation de la lèvre inférieure observé par lui sur un enfant atteint de bec-de-lièvre double : « Il existait de chaque côté de la ligne médiane un petit pertuis rempli par du mucus très-clair et très-limpide; un stylet y pénétrait avec facilité et arrivait obliquement en bas à un centimètre environ, sous la muqueuse labiale tout près du frein. » Béraud, Richet, Murray ont vu et rapporté des faits semblables (1).

Étiologie. — On a émis une foule d'opinions théoriques relativement à l'origine du bec-de-lièvre. La plupart de ces théories appartiennent à l'histoire et méritent à peine d'être mentionnées. Les progrès de l'embryologie ont, en effet, démontré d'une façon péremptoire que le bec-de-lièvre est le résultat d'un arrêt de développement.

Pour bien comprendre le mode de formation du bec-de-lièvre, il importe de connaître et de suivre une à une les diverses phases du développement de la face chez l'embryon.

Dans le cours de la troisième semaine, du quinzième au dix-huitième jour, l'embryon est constitué par trois feuillets déjà séparés et distincts à sa partie supérieure : un feuillet externe ou séreux, un feuillet muqueux et un feuillet vasculaire. Le feuillet séreux, relevé de chaque côté, forme une gouttière, son extrémité inférieure ou caudale se recourbe en arrière; son extrémité supérieure ou céphalique s'infléchit fortement en avant, de manière à former un capuchon (*capuchon céphalique*) aux dépens duquel se développeront la tête, le cou et la poitrine.

Le capuchon céphalique, transparent dans toute sa moitié inférieure, devient opaque sur certains points de sa moitié supérieure et présente alors trois parties distinctes, dont une médiane et deux latérales.

La partie médiane se dirige en bas sous forme d'un prolongement triangulaire, tronqué à son sommet. Destinée à former le front, le nez et la lèvre supérieure, elle est désignée sous le nom de *bourgeon médian ou frontal*. Les deux parties latérales ou *bourgeons latéraux*, situés au

(2) Ranvier, *Comptes rendus de la Société de biologie*, 3e série, t. III, p. 93.

dessous et en dehors de la précédente, renferment les rudiments des deux mâchoires, et marchent à la rencontre l'une de l'autre au-dessous du bourgeon frontal ; elles présentent de chaque côté un bourgeon maxillaire inférieur dont le développement est très-rapide, de telle sorte qu'à cette époque la mâchoire inférieure est déjà très-apparente, tandis que la supérieure n'est qu'à peine désignée par une petite éminence ou *bourgeon maxillaire supérieur* qui se voit plus haut et plus en arrière.

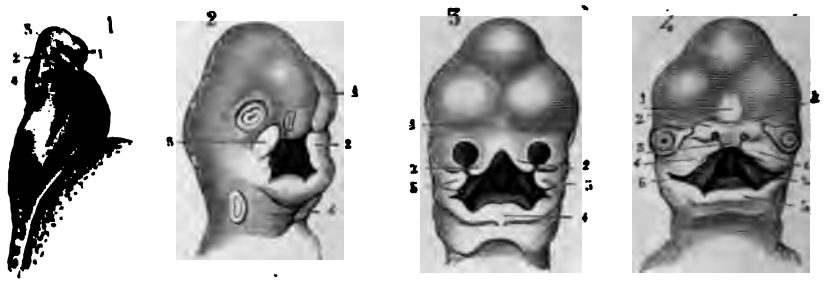

Fig. 134. — Développement de la bouche (Coste).

N° 1. *Bouche d'un embryon de quinze à dix-huit jours.* 1, bourgeon frontal; 2, bourgeon maxillaire inférieur; 3, bourgeon maxillaire supérieur; 4, vestiges des arcs branchiaux. — N° 2. *Bouche d'un embryon de vingt-cinq à vingt-huit jours.* 1, bourgeon médian; 2, bourgeons maxillaires inférieurs déjà réunis sur la ligne médiane; 3, bourgeon maxillaire supérieur; 4, arcs branchiaux. — N° 3. *Bouche d'un embryon de trente-cinq jours.* 1, bourgeon médian; 2,2, bourgeons incisifs; 3,3, bourgeons maxillaires supérieurs; 4, lèvre et mâchoire inférieures. — N° 4. *Bouche d'un embryon de quarante jours.* 1, premier vestige du nez; 2,2, ailes du nez; 3, sous-cloison; 4, 4, bourgeons maxillaires supérieurs; 5, lèvre inférieure; 6, 6, moitiés latérales de la voûte palatine.

Disposés comme nous venons de l'indiquer, les trois bourgeons médians et latéraux circonscrivent dès maintenant une sorte d'ouverture buccale, encore recouverte et fermée par le feuillet muqueux resté transparent à ce niveau.

Vers la fin de la semaine, c'est-à-dire du vingt-cinquième au vingt-huitième jour, ce feuillet disparaît, et la bouche se trouve constituée. Le bourgeon frontal, très-élargi, se creuse à sa partie moyenne d'une vaste échancrure qui le divise en deux bourgeons plus petits, appelés par Coste, *bourgeons incisifs*, et aux dépens desquels se développeront les os incisifs et la portion médiane de la lèvre supérieure.

Les bourgeons maxillaires inférieurs, continuant leur développement rapide, se sont déjà réunis sur la ligne médiane. Les bourgeons maxillaires supérieurs devenus plus volumineux convergent l'un vers l'autre et se rapprochent de chaque côté du bourgeon incisif correspondant.

Au trente-cinquième jour, les bourgeons maxillaires supérieurs atteignent les bourgeons incisifs, et de leur partie postérieure partent deux prolongements qui se dirigent l'un vers l'autre pour former la voûte palatine : ce sont les saillies palatines.

Enfin, au quarantième jour, les deux bourgeons incisifs dans l'épaisseur desquels se sont développés les os incisifs, s'unissent l'un à l'autre

de haut en bas sur la ligne médiane et complètent par leur juxtaposition la lèvre supérieure dans sa portion moyenne.

En même temps achèvent de se développer la cloison verticale qui divise les fosses nasales, et la cloison horizontale ou voûte palatine qui sépare la cavité buccale dont elle forme la paroi supérieure, de celle des fosses nasales dont elle constitue le plancher.

Tel est l'état actuel de nos connaissances sur le mode de développement de l'embryon. Il est facile de voir que toutes les variétés du bec-de-lièvre trouvent leur explication dans une seule et même cause, l'arrêt de développement à une époque plus ou moins éloignée, et que chacune d'elle, pour nous servir de l'expression de A. Richard, est en quelque sorte superposable à un état transitoire de l'embryon.

Supposons, par exemple, que les deux bourgeons maxillaires inférieurs, aux dépens desquels se forme la lèvre inférieure, restent isolés au lieu de se réunir sur la ligne médiane, et nous aurons le bec-de-lièvre congénital de cette lèvre; son siége sera constant et toujours sur la ligne médiane, en raison même du mode de développement de la lèvre. Quant à son extrême rareté, elle tient sans nul doute à l'accroissement rapide et à la réunion très-prompte des deux bourgeons.

De même encore, le bec-de-lièvre médian de la lèvre supérieure sera créé, si les deux bourgeons incisifs subissent un arrêt dans leur développement et n'arrivent pas à se mettre en contact par leur bord interne.

La fissure génienne ou commissurale, simple ou double, sera le résultat de la persistance de la fente qui sépare les bourgeons maxillaires supérieurs des bourgeons maxillaires inférieurs.

Nous avons vu que la lèvre supérieure se composait primitivement de trois parties distinctes : une médiane formée par les bourgeons incisifs, et deux latérales par les bourgeons maxillaires supérieurs. Si les deux parties latérales ne s'unissent pas au bourgeon incisif, nous aurons le bec-de-lièvre bilatéral; si l'une de ces parties seulement reste indépendante, nous aurons le bec-de-lièvre unilatéral.

On comprendra de même toutes les complications du bec-de-lièvre, si l'on suppose que l'arrêt de développement atteint à la fois les os et les parties molles; ainsi, la séparation peut persister au delà du quarantième jour, entre le maxillaire supérieur et l'os incisif d'un seul ou des deux côtés; c'est la fissure labio-alvéolaire unique ou double; en outre, les maxillaires eux-mêmes peuvent rester écartés l'un de l'autre : c'est la fissure labio-palatine.

Enfin, si l'arrêt de développement a commencé de très-bonne heure, alors que les cavités nasale et buccale étaient en communication complète, le vice de conformation connu sous le nom de *gueule de loup* en sera la conséquence.

Mais s'il est hors de doute aujourd'hui que le bec-de-lièvre est le résultat d'un arrêt de développement, d'une suspension dans l'évolution organique de la face, il reste encore à déterminer sous quelle influence

survient cet arrêt. Nous ne possédons à cet égard que des données bien incertaines. On pourrait à se sujet rappeler toutes les théories émises autrefois sur les causes du bec-de-lièvre, mais qui pour la plupart manquent de preuves suffisantes ; telles sont : les actions traumatiques, les maladies de l'embryon, les émotions morales de la mère, etc.

L'influence de l'*hérédité* n'est pas contestable, et il n'est pas très-rare d'observer dans une même famille, de génération en génération, plusieurs cas de bec-de-lièvre. Les auteurs du *Compendium*, Trélat, Murray, Demarquay, ont rapporté des exemples de ce genre.

Pronostic. — Le bec-de-lièvre *simple* constitue une difformité disgracieuse, et non une affection grave. Le pronostic du bec-de-lièvre *complexe* est d'autant plus sérieux que les divisions congénitales sont plus nombreuses et plus étendues; dans ce dernier cas, la succion est tout à fait impossible, et un grand nombre d'enfants meurent faute de pouvoir teter; ceux qui survivent gardent, avec une laideur repoussante, une gêne parfois excessive de la déglutition, de la mastication et de la parole; enfin, ils ne peuvent être débarrassés de leur infirmité qu'au prix d'une opération laborieuse, capable de mettre leur vie en péril.

Traitement. — Avant d'aborder et de décrire les divers modes de traitement du bec-de-lièvre, il importe de décider tout d'abord à quelle époque il convient de tenter l'opération. Cette grave question a été de tous temps discutée et différemment résolue par les chirurgiens les plus éminents et les plus autorisés. Nous voyons d'une part Ledran, Ronhuysen, Heister, Busche, etc., et plus récemment P. Dubois se déclarer partisans de l'opération hâtive et soutenir qu'elle aura d'autant plus de chances de succès qu'elle sera pratiquée à une époque plus rapprochée de la naissance; d'autre part, Dionis, Garengeot, Boyer, Dupuytren, les auteurs du *Compendium*, déclarent que l'opération hâtive est incertaine et dangereuse, et qu'il faut attendre, autant que possible, la cinquième ou la sixième année pour agir dans les conditions les plus favorables.

La Société de chirurgie, en 1856, reprit et discuta de nouveau cette question, et là encore nous constatons de nombreuses divergences dans l'opinion des chirurgiens qui prirent part au débat. Toutefois, nous devons dire que le plus grand nombre se prononça contre l'opération hâtive, et en faveur de l'opération différée ou tardive, selon les cas. En effet, pour régler sa conduite, le chirurgien doit prendre en considération d'une part l'état de l'enfant, et d'autre part la nature de la difformité.

L'opération hâtive ne doit être pratiquée que dans le cas de bec-de-lièvre simple; encore faut-il que la division soit unique, ou, si elle est double, que la réunion et l'affrontements des parties divisées puissent se faire aisément, sans tiraillement auxquels ne résisteraient pas les tissus mous et friables du nouveau-né, sans dissections étendues et de nature à donner des hémorrhagies toujours graves à cet âge. Enfin, le chirurgien ne doit se décider à tenter une opération que si l'enfant est vigoureux,

bien constitué, et si son alimentation est assurée, soit par une nourrice, ce qui est toujours préférable, soit par un allaitement artificiel bien dirigé. Que l'une ou l'autre de ces conditions vienne à manquer, nous pensons qu'il sera prudent d'attendre, de *différer* l'opération jusqu'au sixième mois ou la fin de la première année. L'existence d'une division de la voûte palatine ne serait pas une contre- indication formelle de l'opération, si elle existait seule, sans autre complication.

L'opération différée sera toujours conseillée dans les cas de bec-de-lièvre complexe, avec saillie des os intermaxillaires ou maxillaires : agir prématurément, ce serait mettre en péril la vie de l'enfant. Tout ce qu'on peut faire, en attendant le moment opportun de l'opération, c'est de chercher à diminuer autant que possible le degré d'écartement des parties profondes, de la voûte palatine et de l'arcade dentaire divisées; et l'on arrive à ce résultat à l'aide d'appareils particuliers, tels que le bandage unissant, employé par Desault et Mirault (d'Angers), ou l'appareil de Blandin (1).

Parmi les nombreux procédés opératoires proposés pour la cure du bec-de-lièvre, les uns s'adressent exclusivement au bec-de-lièvre simple; les autres, au bec-de-lièvre complexe.

a. *Bec-de-lièvre simple.* — Que la division soit unique ou double, l'opération comprend toujours deux temps : 1° avivement des bords de la fissure labiale; 2° réunion des surfaces saignantes.

1° *Avivement.* — Supposons d'abord l'existence d'un bec-de-lièvre unilatéral. L'enfant est placé sur les genoux d'un aide, uniquement chargé de le maintenir immobile, la tête solidement appuyée; puis le chirurgien, armé de ciseaux, tend de la main gauche le bord gauche de la lèvre à l'aide de pinces à dents, d'un ténaculum ou d'une anse de fil passée dans le bord libre de la lèvre; cela fait, il emporte rapidement, d'un seul coup, de bas en haut, le bord muqueux de la fente labiale, sur toute sa hauteur. Si l'artère coronaire divisée donne du sang, un aide comprime la lèvre gauche entre les doigts, tandis que le chirurgien procède à l'avivement de la lèvre droite tendue comme la précédente. Quelques chirurgiens préfèrent le bistouri aux ciseaux; ils pratiquent alors l'avivement de haut en bas, les uns de dehors de dedans en protégeant la gencive contre le bistouri avec une plaque de carton ou un morceau de bois placé sous la lèvre, les autres de dedans en dehors par transfixion.

Ces divers moyens importent peu : toute l'attention du chirurgien doit se porter sur l'étendue qu'il convient de donner à l'avivement, sur l'angle supérieur de la division; enfin sur le bord arrondi qui termine en bas les deux branches du V.

La perte de substance latérale, sans être exagérée, doit comprendre exactement tout le bord de la fente et empiéter de 2 millimètres environ

(1) Demarquay, *loc. cit.*

sur la peau. Lorsque les deux bords ont même hauteur, l'avivement est le même de part etd'autre; lorsqu'au contraire ils sont inégaux, le plus court doit subir à sa base une perte de substance plus étendue.

L'angle supérieur, le sommet du V, sera toujours avivé avec grand soin; et, s'il est situé très-haut et difficile à atteindre avec les ciseaux, on achèvera l'excision avec le bistouri.

Enfin le bord inférieur, curviligne, de la lèvre doit disparaître dans l'avivement, si l'on ne veut s'exposer à avoir, en ce point, après la réunion, une encoche disgracieuse. Quant à l'écoulement de sang, il est rarement inquiétant, et cesse ordinairement par le seul fait de la réunion.

2° *Réunion.* — L'avivement terminé, il reste à réunir les bords de la plaie; et la réunion immédiate, qu'il importe d'obtenir, sera d'autant plus fréquente et le succès de l'opération d'autant mieux assuré que l'affrontement sera plus exact, non-seulement sur toute la longueur, mais encore sur toute l'épaisseur des surfaces saignantes. Pour obtenir ce résultat, on s'est servi autrefois de pinces spéciales, d'emplâtres divers, de bandelettes agglutinatives, etc. Louis, s'élevant contre la suture, a beaucoup vanté l'emploi d'un bandage unissant imaginé par lui et destiné à maintenir la réunion; mais encore Louis avait-il soin de placer tout d'abord un point de suture à la partie inférieure du bec-de-lièvre.

Ces moyens ne méritent pas d'être conservés, si ce n'est à titre d'auxiliaires, pour venir en aide, s'il est besoin, à la suture; mais, si l'utilité et les avantages de celle-ci ne sont plus aujourd'hui contestés, les chirurgiens ne sont pas encore d'accord sur le genre de suture qu'il convient d'appliquer.

Giraldès, dans ces derniers temps, s'est servi de fils métalliques; Huguier préférait la suture enchevillée; Rigal emploie sa suture élastique; Mirault (d'Angers) et Gosselin la suture entrecoupée, et Denonvilliers a imaginé et décrit une *suture à plaque* fort ingénieuse. Nous conseillons la *suture entortillée*, bien qu'elle ait été l'objet de critiques nombreuses. Ce n'est pas ici le lieu d'entrer dans de longs détails sur ce mode de suture; cependant nous dirons un mot de la façon dont elle doit être faite dans ce cas particulier.

On se sert habituellement de longues aiguilles ou épingles d'acier, cylindriques, bien acérées, et de fils de soie ou de lin. On commence la suture par le bord libre de la lèvre du côté gauche : la première épingle, tenue solidement entre les mors d'une pince, est introduite à 2 millimètres au-dessus de ce bord, à 6 millimètres environ de la surface avivée, et conduite dans une direction légèrement oblique de bas en haut, de dehors en dedans, et d'avant en arrière, de façon qu'elle vienne sortir non loin de la muqueuse, à l'union du tiers postérieur avec les deux tiers antérieurs de la lèvre; le bord droit de celle-ci est alors affronté avec le bord gauche et traversé à son tour par l'épingle, comme le précédent, mais en sens inverse, de haut en bas, de dedans en dehors, et d'arrière en avant, de sorte que l'épingle traverse la peau dans un point qui corres-

ponde exactement au point d'entrée sur le côté opposé. Une anse de fil simple, jetée sur cette épingle, sert à tendre la lèvre ; une seconde épingle est placée vers l'angle supérieur, puis une troisième et une quatrième, s'il est nécessaire, dans l'intervalle des deux premières. Enfin, il ne reste plus qu'à fixer isolément les épingles avec des fils enroulés sur elles en huit, sans exercer une trop forte constriction, et à les relier toutes entre elles à l'aide d'un fil plus long dont les chefs, croisés en X dans leur intervalle, forment aussi sur chacune des huit. Cela fait, on coupe avec des ciseaux les épingles trop longues, puis sous les deux extrémités on dispose un morceau de linge ou de diachylon destiné à préserver les téguments de leur contact.

L'opération achevée, certaines précautions sont encore nécessaires pour le résultat définitif : le repos au lit, le silence, la diète, sont toutes choses faciles à obtenir d'un adulte ou d'un enfant en âge de raison, mais qu'on ne peut attendre de l'indocilité de sujets plus jeunes : aussi, Roonhuysen avait-il proposé de priver les petits malades de sommeil, la veille de l'opération, pour les forcer en quelque sorte à dormir quand elle serait terminée ; mais cette pratique, qui n'est pas sans inconvénients, n'a pas été acceptée, et aujourd'hui le chirurgien préfère avec raison prescrire une potion opiacée, à dose proportionnée à l'âge de l'enfant. Du reste, après l'opération, la mère ou la nourrice peut, par une surveillance intelligente et active, venir en aide au chirurgien.

Quatre jours chez un adulte, trois jours chez un enfant suffisent ordinairement pour que la réunion soit complète : on peut, au bout de ce temps, enlever sans inconvénient les épingles ; toutefois ces limites n'ont rien d'absolument fixe. Les épingles seront retirées avec un soin minutieux, en évitant tout ce qui peut tirailler la plaie réunie, et tendre à séparer les surfaces encore faiblement adhérentes ; enfin il sera bon, dans bien des cas, tout en insistant de nouveau sur les précautions recommandées immédiatement après l'opération, de substituer aux épingles et aux fils enlevés des bandelettes agglutinatives, et, au besoin, un bandage unissant jusqu'à réunion solide et définitive.

L'opération bien faite réussit dans la majorité des cas ; car il est rare qu'une hémorrhagie, une inflammation du bord de la plaie, une rupture de la cicatrice, la fassent échouer. Il est fréquent, au contraire, d'observer à la suite de la réunion du bec-de-lièvre la persistance d'une encoche sur le bord libre de la lèvre, surtout chez les sujets opérés tardivement, lorsque les branches du V se terminent en bas par un angle mousse, arrondi. Pour épargner à l'opéré cette petite difformité, on a eu recours à des procédés divers et très-nombreux dont nous ferons connaître les principaux.

Husson fils eut l'idée de faire l'avivement des bords de la fissure labiale suivant deux lignes courbes, se regardant par leur concavité ; il pensait que la réunion de ces deux surfaces concaves aurait pour conséquence d'accroître la hauteur de la lèvre, d'abaisser le bord libre, et de faire dis-

paraître l'encoche. La pratique n'a pas confirmé cette opinion, et le moyen proposé par Husson est généralement insuffisant.

Clémot (de Rochefort) et Malgaigne (1) pratiquent l'avivement de chaque côté, de haut en bas, avec le bistouri jusqu'à une petite distance du bord libre, de telle sorte que les deux lambeaux latéraux restent adhérents par un pédicule assez large (fig. 135); puis, la plaie étant réunie au-dessus d'eux, ces petits lambeaux rabattus et mis en contact par leurs surfaces saignantes sont maintenus dans cette position par un point de suture. Si leur longueur est trop considérable, on en resèque une partie, soit immédiatement après l'opération, soit plus tard quand la cicatrisation est complète. Par ce procédé, on parvient sinon à supprimer entièrement, du moins à diminuer l'encoche.

Fig. 135. — Procédé de Clémot et de Malgaigne.

Mirault (d'Angers) (2) a repris et modifié très-heureusement le procédé de Clémot : le lambeau du côté interne de la fissure est taillé comme précédemment, puis reséqué à son sommet et avivé à sa base, au niveau de l'angle arrondi de la lèvre; le lambeau du côté externe, disséqué et rabattu comme le faisaient Clémot et Malgaigne, est fixé par sa surface saignante sur la base avivée du précédent, et, dans cette position, son bord muqueux arrondi constitue le bord libre de la lèvre. Ce procédé est excellent, et, quand la réunion immédiate réussit, le résultat est très-favorable.

Nelaton a apporté aussi une modification à l'opération de Malgaigne; les deux lambeaux ne sont point séparées l'un de l'autre au niveau de l'angle supérieur de la division labiale; ils forment, comme cette division même, un V qu'on renverse ensuite, de façon à mettre en contact les surfaces sanglantes des lambeaux: ceux-ci, ainsi renversés, forment au niveau du bord libre de la lèvre une sorte de petite trompe qu'on peut ou non réséquer, mais qui tend à disparaître d'elle-même avec le temps.

Enfin Henry (de Nantes) et Giraldès ont encore décrit chacun un procédé qu'il est bon de connaître.

Henry (3) détache deux lambeaux latéraux (fig. 136), comme Clémot et Malgaigne, mais il fait ses incisions de telle sorte que l'un des bords soit taillé en biseau aux dépens de sa face antérieure, et l'autre aux dépens de sa face postérieure; après le rapprochement, bords avivés et lambeaux sanglants se correspondent par de larges surfaces obliques.

Giraldès (4) prend, sur le bord externe (fig. 137), un lambeau B qu'il

(1) *Journal de chir. de Malgaigne*, 1844, p. 1.
(2) *Journal de Malgaigne*, 1844 et 1845.
(3) *Bullet. de la Soc. de chir.*, 1861, 2e série, t. II, p. 95.
(4) *Bullet. de la Soc. de chir.*, 1865.

taille et rabat comme dans le procédé de Clémot; sur le bord interne, il détache, de bas en haut, un second lambeau A qu'il porte au-dessous de la narine, au lieu et place de la lèvre incisée transversalement et décollée

Fig. 136. — Procédé de Henry (de Nantes).

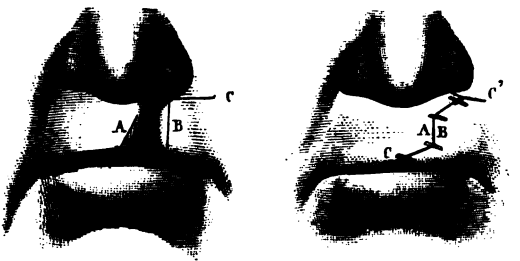

Fig. 137. — Procédé de Giraldès.

en ce point C; le premier lambeau, au contraire, est fixé à la partie inférieure du côté interne de la fissure, et son bord muqueux constitue, comme dans le procédé de Mirault, le bord libre de la lèvre. Comme moyen d'union, Giraldès conseille la suture avec des fils métalliques.

Nous avons supposé jusqu'ici qu'il s'agissait d'un bec-de-lièvre unilatéral. Dans le cas de bec-de-lièvre bilatéral, la conduite à tenir dépend entièrement de l'état dans lequel se trouve le lobule médian. Lorsque ce lobule est épais, charnu, de même hauteur que la lèvre, de forme rectangulaire, les opérations que nous venons de décrire sont encore applicables, elles sont seulement répétées de chaque côté du lobule; et nous pensons avec la majorité des chirurgiens qu'il est bon de pratiquer dans une même séance cette double opération.

Lorsqu'au contraire le lobule médian est court, atrophié, terminé en pointe inférieurement, le procédé opératoire doit être forcément modifié: Le lobule est avivé sur ses deux bords, de sa base à son sommet; les deux bords latéraux de la lèvre sont ensuite avivés à leur tour, puis rapprochés et réunis en bas directement l'un à l'autre, en haut isolément à chaque côté du lobule qui se trouve ainsi enclavé dans leur intervalle; les lignes de réunion représentent un Y. Pour éviter l'encoche du bord libre, on pourra mettre en usage l'un ou l'autre des procédés décrits plus haut; car ici l'opération ne diffère en réalité de celle du bec-de-lièvre unilatéral, que par l'enclavement du lobule médian à la partie supérieure.

Il arrive parfois que le lobule est tellement court et atrophié, qu'il ne peut guère être employé utilement; mieux vaut alors le reséquer et transformer la fissure double en une fissure unique et médiane.

Enfin, il est des cas où le tubercule médian, vicieusement implanté, a pu cependant servir à la restauration. Dupuytren, ayant à opérer un bec-de-lièvre avec adhérence du lobule à la pointe du nez, eut l'idée de ramener ce lobule en arrière, et de reconstituer à ses dépens la sous-cloison nasale, avant de réunir les deux portions de la lèvre.

b. *Bec-de-lièvre complexe.* — Supposons d'abord le cas d'une fissure labio-palatine unique : l'opération devient déjà plus difficile, et son issue plus incertaine. En effet, de l'existence de la fissure résultent plusieurs conditions défavorables : d'une part, les os incisifs repoussent en avant la portion de la lèvre qui les recouvre, tandis que l'autre portion qui correspond à la fissure ne trouvant en arrière aucun point d'appui, reste difficilement en contact avec la précédente ; d'autre part la lèvre est souvent atrophiée du côté de la fente labio-palatine, son épaisseur moindre rend plus pénible l'union avec le bord opposé ; sa hauteur insuffisante expose davantage à une encoche disgracieuse ; enfin toujours du même côté, la narine est ordinairement élargie, le nez aplati, l'aile du nez portée en dehors, et cette nouvelle difformité réclame les soins du chirurgien. Pour remédier aux inconvénients signalés, pour lutter avec avantage contre les deux premières difficultés, nous conseillerons d'avoir recours aux procédés, déjà décrits, de Mirault ou de Henry, qui, mieux que tous les autres, favoriseront la réunion immédiate et feront éviter l'encoche labiale. De plus, il faudra redoubler de précautions et de vigilance, après l'opération, surtout au moment où les épingles seront enlevées.

Il arrive quelquefois, cependant, que les procédés de restauration de la lèvre cessent d'être applicables en raison de la différence de niveau trop considérable entre les deux lèvres de la division osseuse. Dans un de ces cas que j'ai dernièrement opéré à l'hôpital Saint-Antoine, et où l'os incisif uni au maxillaire droit faisait en avant une saillie excessivement prononcée, tandis que le maxillaire gauche était situé beaucoup plus en arrière, j'ai eu recours au procédé suivant : j'avivai d'abord les deux bords de la division osseuse ; puis, après avoir détaché les parties molles des os sous-jacents, je fracturai verticalement, à l'aide d'un ciseau, le bord antérieur du maxillaire droit, environ au point d'union de cet os avec l'os incisif ; le fragment osseux ainsi mobilisé, mais adhérant encore de toutes parts aux parties molles, put être refoulé d'avant en arrière, et son bord avivé vint se mettre en contact avec le bord avivé du maxillaire gauche, auquel il fut fixé par deux points de suture osseuse. La saillie avait dès lors disparu, et la réparation de la lèvre fut pratiquée selon le procédé de Giraldès. Le résultat fut d'ailleurs très-satisfaisant ; la portion osseuse mobilisée contracta des adhérences solides, et un mois après, on pouvait à peine lui imprimer de faibles mouvements.

Quant à l'aplatissement du nez et à l'élargissement de la narine, divers moyens ont été proposés pour les corriger : Guersant (fig. 138) se servait d'une forte serre-fine ; Phillips (fig. 139) passait à travers les cartilages du nez une longue aiguille, et à l'aide de deux morceaux de liége portés par cette aiguille, il exerçait sur les narines une compression latérale tendant à diminuer leur largeur et à relever l'organe affaissé.

Dans le cas de bec-de-lièvre complexe, avec double fissure labio-palatine, les difficultés sont encore accrues, et c'est ordinairement la saillie anormale des os incisifs, sur la ligne médiane, qui crée les plus

sérieux embarras. Isolés de toutes parts, excepté en haut où ils se rattachent à la cloison nasale, les os incisifs ont grande tendance à se dévier de leur direction primitive, et généralement ils sont repoussés sur un plan plus antérieur ou même projetés directement en avant avec les incisives qu'ils supportent. Il est donc absolument nécessaire, avant de tenter le rapprochement des deux portions de la lèvre, de faire disparaître cette saillie osseuse médiane, ou de la refouler suffisamment en arrière pour qu'elle cesse de mettre obstacle à la réunion; de là divers procédés qui ont gardé les noms de leurs auteurs.

Fig. 139. — Compresseur de Philips.

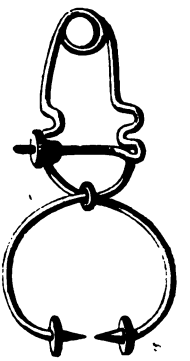

Fig. 138. — Serre-fine de Guersant.

Procédé de Franco. — Il consiste dans l'ablation pure et simple du tubercule osseux médian. Le lobule charnu est disséqué et détaché des os incisifs sous-jacents qui, ainsi isolés, sont emportés d'un coup de ciseaux ou de tenailles, ou d'un trait de scie; puis les parties molles sont avivées et réunies. Ce procédé, très-rapide, très-facile à exécuter, est loin d'être irréprochable : il expose à un écoulement de sang abondant, et Dupuytren rapporte qu'un enfant opéré par lui mourut d'hémorrhagie. Ajoutons que la lèvre, privée de tout appui en arrière, sur la ligne médiane, subira là une dépression disgracieuse, et que, les maxillaires supérieurs tendant à se rapprocher peu à peu l'un de l'autre, les deux arcades dentaires supérieure et inférieure finiront par ne plus se correspondre exactement, d'où résultera encore une gêne pour la mastication.

Procédé de Desault. — Il a pour but la conservation du tubercule osseux médian, qui doit être simplement refoulé en arrière, et ramené à sa position normale, à l'aide d'une compression lente et suffisamment prolongée. L'idée est excellente, mais ce procédé n'est pas toujours applicable : il échoue constamment lorsque les os incisifs ont subi une déviation trop considérable, et sont fixés solidement dans leur nouvelle et vicieuse position.

Procédé de Gensoul. — C'est pour un cas de ce genre que Gensoul ima-

gina de redresser brusquement le tubercule osseux, en fracturant son pédicule; pour cela, il saisit ce tubercule avec de fortes pinces, et le ramena violemment dans une direction verticale. Mais, le grand inconvénient de ce procédé est précisément la fracture qu'on n'est pas toujours maître de limiter au pédicule; elle peut s'étendre à la cloison des fosses nasales, à l'ethmoïde, et dès lors la vie de l'opéré se trouve sérieusement menacée : aussi les chirurgiens n'ont-ils pas eu souvent recours à ce mode de traitement, et Gensoul lui-même ne l'a appliqué qu'une fois.

Procédé de Blandin. — Blandin a cherché à remplacer cette fracture violente et dangereuse du pédicule par une opération réglée, consistant en une résection partielle de la cloison nasale en arrière des os incisifs. Cette résection se fait avec des ciseaux et comprend deux sections, dont l'une, antérieure verticale, et l'autre, postérieure et oblique de bas en haut et d'arrière en avant, lui permettent de détacher un fragment triangulaire de la cloison, et de loger à cette place le tubercule osseux devenu mobile. Une hémorrhagie abondante, fournie par l'artère de la cloison, le retrait parfois exagéré du tubercule osseux, et enfin sa mobilité, sont les principaux inconvénients de ce procédé. Debrou a tenté de supprimer cette mobilité gênante en soudant les os incisifs aux maxillaires : il commence par aviver les deux faces latérales du tubercule médian et les bords correspondants des maxillaires, puis il les maintient en contact. Par ce moyen, il a pu obtenir des adhérences fibreuses, mais non une consolidation complète, et le tubercule a conservé en grande partie sa mobilité.

Mirault (d'Angers) (1) a obtenu un résultat plus heureux, par la résection sous-périostée du vomer et la suture à cet os du tubercule médian : il incise longitudinalement la muqueuse sur les trois quarts antérieurs du vomer, et la détache latéralement sur une hauteur de 3 millimètres; puis il fait sur cet os deux sections verticales, une antérieure et une postérieure qu'il réunit par une troisième section horizontale; et, dans l'espace carré ainsi obtenu, il loge et maintient par un appareil contentif spécial le tubercule osseux préalablement avivé.

Broca, de son côté, a obtenu une réunion osseuse par l'avivement du tubercule médian et des maxillaires, et l'emploi de la suture métallique.

Indépendamment de la saillie des os intermaxillaires, une autre complication peut encore se présenter : c'est l'insuffisance ou l'absence plus ou moins complète de la lèvre supérieure. Ces cas ne peuvent plus être traités par les procédés que nous venons d'indiquer, qui tous seraient insuffisants, et réclament des opérations spéciales dont la description se rapporte à celle des opérations *chéiloplastiques*.

(1) Mémoire adressé à MM. les membres de la Société de chirurgie de Paris, 1871.

ARTICLE IV.

CHEILOPLASTIE.

On connaît sous le nom de *cheiloplastie* l'ensemble des opérations pratiquées dans le but de restaurer l'une ou l'autre lèvre.

En raison de leur structure vasculaire, de leur mobilité et de leur extensibilité, les lèvres présentent les conditions les plus favorables pour le succès des opérations autoplastiques. La *méthode française* ou *par glissement* trouve surtout ici son application, de préférence aux *méthodes italienne* et *indienne*.

1° Restauration de la lèvre inférieure.

Après une destruction étendue de la lèvre, après l'ablation d'une tumeur volumineuse, il reste parfois une perte de substance telle que les bords de la plaie ne peuvent plus être mis en contact et réunis; dès lors la réparation ne sera possible qu'avec l'aide des parties molles voisines, disséquées et mobilisées. De là divers procédés consistant à prendre sur le cou ou sur la face les lambeaux nécessaires à la restauration de la lèvre. Nous décrirons brièvement quelques-uns de ces procédés.

a. *Procédé de Chopart* (fig. 140). — Deux incisions sont conduites verticalement, de chaque côté et en dehors de la tumeur; elles commencent en haut sur le bord libre de la lèvre, et se terminent en bas, plus ou moins loin sur la région sus-hyoïdienne: le lambeau quadrilatéral limité par ces incisions est alors saisi par son bord supérieur et disséqué de haut en bas, dans toute sa hauteur. Cela fait, on détache par une incision transversale toute la portion altérée du lambeau; puis inclinant la tête de l'opéré de façon à rapprocher le menton du sternum, on relève la portion saine du lambeau jusqu'à ce que son bord supérieur arrive au niveau du bord libre de la lèvre. Il ne reste plus qu'à le fixer dans cette nouvelle position, à l'aide de quelques points de suture de chaque côté.

Fig. 140. — Procédé de Chopart.

b. *Procédé de Roux.* — Les tissus malades sont cernés par une incision semi-circulaire, à concavité supérieure, et détachés. Si le mal s'étend jusqu'aux commissures, on agrandit la cavité buccale par deux incisions transversales, de l'extrémité desquelles partira l'incision semi-lunaire;

puis, saisissant le bord de la plaie, le chirurgien sépare les parties molles du maxillaire par une dissection qui se prolonge, s'il y a lieu, sur la région hyoïdienne, de telle sorte qu'elles puissent être relevées jusqu'au niveau des commissures. Un bandage ou des bandelettes agglutinatives serviront à les maintenir et à les fixer dans cette position. Si les incisions transversales ont été nécessaires, on réunira leurs bords, après la dissection, par quelques points de suture.

c. *Procédé de Lisfranc.* — Une première incision semi-lunaire sert, comme dans le procédé précédent, à circonscrire et à enlever les parties malades de la lèvre; du milieu de la plaie descend une autre incision verticale qui passe sur la symphyse du menton et se prolonge sur la région hyoïdienne aussi loin qu'il est nécessaire. Cette dernière incision permet de disséquer deux lambeaux latéraux qui peuvent ensuite être relevés jusqu'au niveau des commissures, et réunis l'un à l'autre par une suture entortillée ; une nouvelle lèvre se trouve ainsi reconstituée.

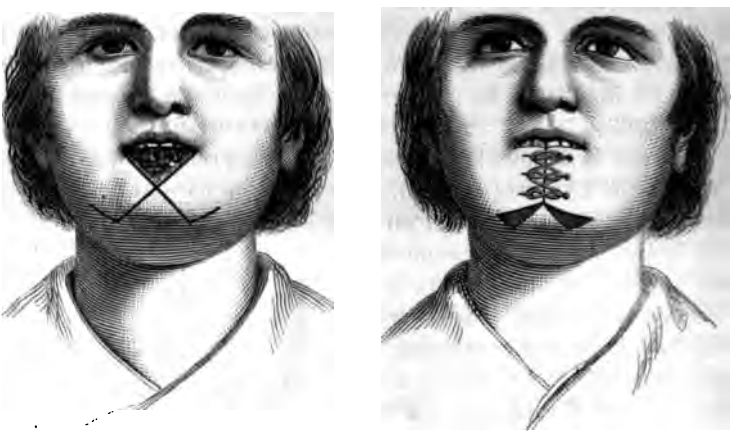

Fig. 141. — Cheiloplastie. Procédé de Syme.

d. *Procédé de Syme* (fig. 141). — On pratique une incision en V dont les deux branches, partant des deux commissures de la bouche, viennent se réunir au-dessous du sillon mento-labial. Les parties dégénérées se trouvent ainsi circonscrites et enlevées. On prolonge ensuite les deux premières incisions vers le bord inférieur de la mâchoire, de manière qu'elles représentent un X; puis sur chacune des extrémités inférieures de l'X, on fait tomber une incision horizontale, longue de 3 centimètres environ. On a ainsi deux lambeaux quadrilatères que l'on relève de bas en haut après les avoir disséqués et détachés du périoste sous-jacent, et que l'on réunit sur la ligne médiane, comme le représente la figure 141. Ce procédé a donné souvent le plus heureux résultat.

2° Restauration de la lèvre supérieure.

a. *Procédé de Bérard.* — Lorsque la lèvre supérieure a subi une large perte de substance, et que les bords de la solution de continuité sont trop écartés pour être affrontés et réunis, on peut tenter de pratiquer des débridements et de détacher la muqueuse du maxillaire, de façon à rendre possible le glissement ou la réunion des lambeaux. Mais ce moyen n'est pas toujours suffisant, et Bérard a imaginé un procédé qui convient lorsque l'autre n'est plus applicable : de la partie supérieure de la plaie labiale, il mène de chaque côté une incision transversalement vers le masséter; une seconde incision part de la commissure correspondante et se dirige sur la joue parallèlement à la précédente; il obtient ainsi deux lambeaux mobiles qui peuvent être rapprochés et suturés l'un à l'autre.

b *Procédé de Jeale.*— Cette opération a été pratiquée pour restaurer la lèvre supérieure en grande partie détruite par une brûlure, et réduite à une étroite bande transversale. Le chirurgien incisa la lèvre verticalement, de la sous-cloison nasale au bord libre; de cette première incision il en fit partir deux autres, légèrement obliques, se dirigeant vers les joues; puis, les deux lambeaux triangulaires tracés par ces incisions furent disséqués et réunis sur la ligne médiane par leur bord supérieur sanglant; de cette façon le bord libre fut abaissé et la hauteur de la lèvre augmentée.

c. *Procédé de Dieffenbach.* — Ce procédé est surtout applicable lorsque la lèvre supérieure, presque entièrement détruite, présente des adhérences cicatricielles au maxillaire supérieur. Une incision en S, pratiquée

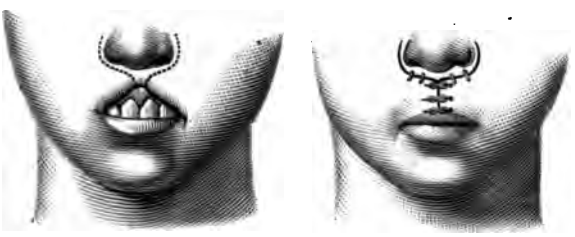

Fig. 142. — Procédé de Dieffenbach.

de chaque côté des ailes du nez (fig. 142), permet de détacher de chaque côté un lambeau que l'on réunit sur la ligne médiane avec celui du côté opposé.

d. *Procédé de Sédillot* (fig. 143). — Enfin, dans le cas de destruction complète de la lèvre supérieure, Sédillot a mis en pratique la méthode indienne de la manière suivante : Il taille verticalement, en dehors des commissures, deux lambeaux quadrilatères C, C, assez longs et assez

larges pour reconstituer la lèvre supérieure. Ces deux lambeaux doivent être doublés de muqueuse. Lorsqu'ils sont complétement détachés, on les renverse de bas en haut et de dehors en dedans, de manière à affronter sur la ligne médiane leurs bords inférieurs; les bords internes deve-

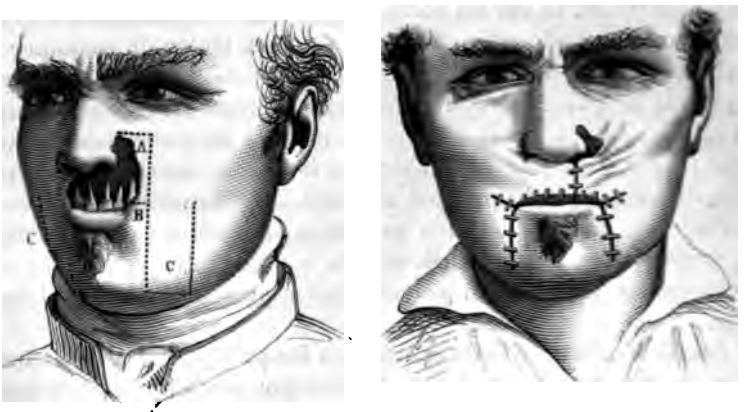

Fig. 143. — Procédé de Sedillot.

nus supérieurs sont fixés au-dessous du nez aux bords de la perte de substance. Quant aux bords externes devenus inférieurs, ils forment le bord libre de la lèvre qui se trouve bordée d'une muqueuse. Enfin les plaies des joues sont réunies. Ce procédé, que j'ai mis deux fois en usage, m'a donné un excellent résultat.

CHAPITRE VII

MALADIES DES JOUES.

ARTICLE PREMIER.

LÉSIONS TRAUMATIQUES DES JOUES.

1° Plaies.

Les plaies simples des joues, par instrument piquant ou tranchant, ne donnent lieu à aucune considération particulière. Il suffira de rappeler que la cicatrisation doit être surveillée avec le plus grand soin, afin d'éviter au blessé les inconvénients d'une difformité consécutive ; tous les efforts doivent tendre vers la réunion immédiate et la cicatrisation linéaire.

Les plaies ou plutôt les déchirures produites par des armes à feu tirées dans la bouche guérissent encore avec facilité, au moins dans le plus grand nombre des cas ; mais elles laissent souvent des cicatrices re-

cieuses et parfois assez gênantes pour qu'une opération autoplastique devienne nécessaire.

Les plaies des joues empruntent un intérêt particulier à la présence du canal de Sténon, dont la blessure est une complication fort sérieuse. Le siége de la plaie, son étendue, sa profondeur, pourront tout d'abord faire soupçonner la lésion du conduit salivaire, que l'écoulement de la salive par la plaie, au moment des repas, pendant la mastication, rendra plus tard évidente.

La guérison complète, sans accidents consécutifs, est chose rare. On cite quelques cas où le canal incomplétement sectionné s'est cicatrisé, et où les deux bouts restés en contact se sont réunis sans oblitération du conduit; mais ce sont d'heureuses exceptions. Ordinairement l'écoulement de la salive s'oppose à la cicatrisation de la plaie et crée sur la joue une fistule salivaire; dans d'autres cas, la plaie extérieure venant à se fermer, la salive s'infiltre dans le tissu cellulaire ou plutôt s'accumule au niveau du point blessé, dans une sorte de poche salivaire, et forme une tumeur qui se distend pendant la mastication, et se vide dans la bouche quand on la comprime.

Enfin Baillarger et Borel, cités par les auteurs du *Compendium*, ont observé deux cas de blessure du canal de Sténon par coup de feu, avec oblitération consécutive: dans le premier, la salive s'écoulait à travers la peau, pendant la mastication; dans le second, la glande parotide parut s'atrophier.

Prévenir la formation d'une fistule salivaire, telle est l'indication du traitement. Si la plaie est récente et ne comprend pas toute l'épaisseur de la joue, on tentera la réunion immédiate à l'aide d'une suture entortillée. Lorsqu'au contraire la plaie est déjà ancienne, ou lorsque la joue a été transpercée, Boyer conseille la pratique suivante qui consiste à créer une fistule salivaire interne : une mèche est introduite dans la plaie du côté de la muqueuse, et retenue par un fil qui, embrassant sa partie moyenne, traverse le point le plus élevé de la plaie, et est fixé sur la joue par une bandelette agglutinative; la mèche doit rester en place jusqu'à ce que la fistule interne soit bien établie, et dès lors la cicatrisation de l'ouverture externe s'achève rapidement.

ARTICLE II.

LÉSIONS VITALES ET ORGANIQUES DES JOUES.

Nous nous bornerons à mentionner l'*érysipèle*, les *furoncles* et les *anthrax*, les *phlegmons* et les *abcès* qui n'offrent rien de particulier à noter. Relativement aux *furoncles* et aux *anthrax*, nous rappellerons que ces affections, généralement bénignes, peuvent, lorsqu'elles siégent aux joues, revêtir le même degré de gravité que lorsqu'elles se développent dans l'épaisseur des lèvres. Quant aux *phlegmons* et aux *abcès*, on doit autant

que possible les ouvrir du côté de la bouche, ou, s'il est nécessaire de les inciser du côté de la peau, il faut pratiquer de petites incisions, afin de prévenir les cicatrices vicieuses, et éviter avec soin l'ouverture du canal de Sténon.

§ I. — Tumeurs.

Parmi les tumeurs des joues, les unes, indépendantes du canal de Sténon, se développent aux dépens de la peau, de la muqueuse et des tissus compris entre ces deux membranes ; les autres constituent des maladies propres au canal excréteur de la parotide ; quelques-unes même de ces tumeurs ont pour siége la petite glande accessoire qui accompagne le canal de Sténon.

1° Tumeurs indépendantes du canal de Sténon.

Ces tumeurs ne présentent aucune particularité intéressante.

Bisson (d'Argentan) (1) a rapporté l'observation d'une *tumeur cornée* développée sur la joue droite d'une vieille femme.

On a quelquefois observé des *lipomes des joues*, siégeant, soit sous la peau, soit sous la muqueuse. X. Gouraud (2) a montré à la Société anatomique, en 1863, une tumeur lipomateuse, de la grosseur d'un œuf de dinde, développée dans l'épaisseur des téguments de la joue droite, chez un homme de cinquante et un ans; cette tumeur, en apparence très-fluctuante, avait été ponctionnée inutilement, quand Velpeau l'enleva.

Les lipomes sous-muqueux des joues sont assez rares et se reconnaissent à leur mollesse et à l'absence de fluctuation véritable. Ils présentent comme particularité d'être très-faiblement unis aux parties profondes et s'énucléent en général avec la plus grande facilité.

Les *tumeurs érectiles* des joues peuvent être également *sous-cutanées* ou *sous-muqueuses*. Une de ces tumeurs, enlevée par Lenoir sur la face interne de la joue, fut présentée à la Société anatomique par Lebert (3), avec les remarques qui suivent : « 1° la tumeur était parfaitement enkystée ; 2° elle était sous-muqueuse ; 3° autour d'un réseau vasculaire très-serré se trouvent des éléments de tissu cellulaire et quelques corps fibro-plastiques ; dans les interstices des vaisseaux on rencontre quelques vacuoles, de petites ampoules contenant du sang, et qui sont réellement de petits anévrysmes. Le réseau vasculaire est composé à peu près à parties égales d'artères et de veines dilatées. »

(1) *Société de biologie*, 3e série, t. IV, p. 65.
(2) *Bulletins de la Société anatomique*, janvier 1863, p. 21.
(3) *Ibid.*, mars 1852, p. 91.

2° Tumeurs dépendantes du canal de Sténon.

a. *Tumeur gazeuse.* — Tillaux (1) a eu l'occasion d'observer, en 1872, à l'hôpital Saint-Louis, une tumeur gazeuse développée aux dépens du canal de Sténon du côté droit; le malade était un ouvrier verrier. Indolente et facilement réductible sous la pression du doigt, cette tumeur se reproduisait rapidement dès que le malade faisait effort pour gonfler les joues : un liquide coloré, injecté dans la tumeur, à l'aide d'une seringue de Pravaz, s'écoula dans la cavité buccale par l'orifice du canal de Sténon.

b. *Tumeurs salivaires. — Calculs salivaires.* — Nous avons vu qu'après une blessure du conduit excréteur de la parotide, une *tumeur salivaire* peut prendre naissance au niveau du point lésé; parfois aussi la tumeur salivaire résulte de la présence d'un calcul et de l'accumulation de la salive en arrière de l'obstacle; enfin, la tumeur de la joue peut être uniquement constituée par le calcul lui-même.

Les *calculs* du canal de Sténon, rarement observés, sont généralement d'un volume plus considérable que ceux de la glande parotide. On les trouve ordinairement dans le canal lui-même, cependant ils passent quelquefois dans le tissu cellulaire environnant, à travers la paroi du conduit salivaire érodée et détruite. L'accident le plus fréquent causé par ces concrétions est l'obstruction plus ou moins complète du canal et la rétention du liquide sécrété, d'où résulte tantôt un engorgement œdémateux de la joue, tantôt une tumeur molle, souvent indolente, mais qui peut devenir douloureuse lorsque l'écoulement de la salive est fortement entravé et que la sécrétion est active, par exemple pendant la mastication. Enfin, il peut arriver encore que les calculs se fassent jour au dehors, à travers les téguments enflammés et ulcérés; de là une fistule salivaire.

L'apparition du gonflement de la joue ou d'une tumeur molle sur le trajet du canal de Sténon, la présence d'un corps dur et résistant dans l'épaisseur des parties molles, la dilatation anormale et exagérée de l'orifice du conduit dans la cavité buccale, sont autant de signes qui doivent faire soupçonner l'existence d'un calcul salivaire. Le cathétérisme pratiqué par l'ouverture naturelle du canal ou par la fistule génienne, s'il en existe une, donnera des indications encore plus certaines.

Traitement. — Il consiste dans l'ablation du corps étranger. Tantôt on a pu enlever le calcul simplement à l'aide d'une pince, par l'orifice agrandi du canal; tantôt l'extraction n'a été possible qu'après une incision de la paroi du conduit, du côté de la muqueuse. S'il existe une fistule à la joue, c'est par cette voie qu'il faut aller à la recherche du calcul, en élargissant au besoin l'orifice cutané : ce dernier procédé, mis en usage

(1) *Bulletin de thérapeutique*, 1872.

pour des calculs volumineux, ne semble pas avoir été suivi, comme on serait autorisé à le croire, d'une fistule salivaire consécutive.

3° Tumeurs de la glande accessoire de la parotide.

D'après un fait observé par eux, les auteurs du *Compendium* admettent la possibilité d'une hypertrophie de la glande accessoire qui accompagne le conduit salivaire. Broca (1), en 1850, a présenté à la Société anatomique une tumeur encéphaloïde, développée au niveau de la pommette gauche, indépendante de la parotide, adhérente en un point au canal de Sténon. Il serait possible qu'elle eût son siége dans la petite parotide accessoire de Haller. Elle adhérait, en effet, au canal de Sténon, précisément au point où ce canal reçoit normalement le conduit excréteur de cette petite glande.

§ II. — Fistules salivaires du canal de Sténon.

DUPHŒNIX, MORAND et LOUIS, *Observations sur les fistules du canal salivaire.* (*Mém. de l'Académie roy. de Chir.*, 1757, t. III, p. 431, in-4°.) — J. A. DUPUIS, *Histoire du canal de Sténon et de ses fistules.* Thèse de Strasbourg, 1823. — DE GAFFARY, *Fistules de la parotide et du canal de Sténon.* Thèse de Paris, 1867.

ÉTIOLOGIE. — On a vu que la fistule salivaire était une des plus graves complications des traumatismes de la joue, soit à la suite d'une plaie par instrument tranchant, soit après une opération chirurgicale. Nous savons, d'autre part, qu'un calcul développé dans le canal de Sténon peut ulcérer les téguments et créer ainsi une fistule génienne. Nous ajouterons que tout autre corps étranger introduit dans le canal est susceptible de donner lieu au même accident; enfin une brûlure profonde, une ulcération de la joue peut être suivie de fistule salivaire.

SYMPTOMATOLOGIE. — Le symptôme capital est l'écoulement de la salive parotidienne, c'est-à-dire d'un liquide clair, limpide et non visqueux, par l'orifice cutané: l'écoulement est continu ou présente de rares et courtes intermittences; mais il s'exagère toujours au moment des repas. L'orifice de la fistule est situé en un point variable, selon les cas, soit au niveau du buccinateur, soit au niveau du masséter; tantôt on l'aperçoit au fond d'une dépression, tantôt on le trouve perdu au milieu de fongosités saignantes ou de tissus cicatriciels.

Le siége de la fistule en avant de la glande parotide, l'écoulement très-abondant de la salive sur la joue et la suppression de cet écoulement par l'orifice buccal du conduit, enfin le cathétérisme par le trajet fistuleux ou par l'ouverture naturelle, du côté de la bouche, permettent de reconnaître que la lésion porte sur le canal excréteur et non sur la glande elle-même.

(1) *Bulletins de la Société anatomique*, juin 1850.

PRONOSTIC. — La gêne causée au malade par l'écoulement incessant du liquide, la perte d'une grande quantité de salive, et enfin les difficultés de la guérison, donnent au pronostic une certaine gravité.

TRAITEMENT. — Les moyens de traitement sont nombreux et très-variés; Malgaigne les rattache aux quatre méthodes qui suivent : 1° *Occlusion de la fistule;* 2° *oblitération du conduit salivaire;* 3° *formation d'un nouvel orifice buccal;* 4° *atrophie de la glande parotide par compression.*

1° *Occlusion de la fistule.* — Cette méthode n'est applicable que si le bout antérieur et l'orifice normal du conduit sont restés perméables; elle comprend divers procédés :

a. *Suture.* — La suture, nous l'avons vu déjà à propos des plaies de la joue, peut donner de très-heureux résultats, si la blessure est récente; dans le cas contraire, la réunion ne peut être tentée qu'après avivement des bords cicatrisés. On emploiera la suture enchevillée ou entortillée.

b. *Cautérisation.* — Elle a pour but de produire une eschare qui forcera la salive à reprendre son cours naturel jusqu'à l'oblitération de l'orifice fistuleux. Si celui-ci est étroit, le nitrate d'argent suffira; s'il est plus large, une pointe de fer rouge sera préférable. Ce moyen a donné un succès entre les mains de Louis; mais il compte aussi de nombreux échecs.

c. *Compression.* — Faite au niveau même de la fistule, elle est à peu près inutile; appliquée entre la glande et la fistule, de façon à supprimer le passage de la salive dans le canal jusqu'à la cicatrisation complète de l'orifice accidentel, elle a réussi sur un malade de Maisonneuve. Viborg a proposé de remplacer la compression par la ligature du canal.

d. *Occlusion.* — Malgaigne a encore conseillé l'occlusion de la fistule à l'aide d'une mince feuille d'or collée sur les téguments de la joue avec de la poix. Ce moyen, très-ingénieux et d'une exécution facile, mérite d'être tenté.

2° *Dilatation du canal de Sténon.* — Nous ne signalerons que pour mémoire cette méthode aujourd'hui abandonnée. Morand et Louis l'ont jadis conseillée et pratiquée de la façon suivante : un stylet très-fin introduit par l'orifice normal ou par l'orifice fistuleux servait à passer dans le canal une mèche qu'on renouvelait chaque jour en augmentant son volume. C'est une méthode difficile et incertaine, car la dilatation du conduit n'est pas toujours suivie de l'oblitération de la fistule.

3° *Formation d'un nouvel orifice buccal.* — Cette méthode, qui consiste en réalité à créer une fistule salivaire interne, fut imaginée par Deroy (1). Ce chirurgien eut l'idée de traverser la joue dans toute son épaisseur avec un fer rouge au niveau de l'orifice extérieur; au bout de quelque temps, l'eschare s'étant détachée, cet orifice se cicatrisa, tandis que la fistule, du côté de la muqueuse, resta persistante.

Monro se servit d'une alène de cordonnier pour passer obliquement à

(1) Saviard, *Observations de chirurgie*, p. 531.

travers la joue un cordon de soie dont l'anse était au niveau de la fistule, et dont les deux chefs ramenés en avant furent noués près de l'angle de la bouche.

Desault traversa la joue avec un trocart, et dans la canule passa un fil ; puis, la canule enlevée, il se servit de l'extrémité buccale du fil pour fixer une mèche dans la partie interne seulement de la plaie. Ce procédé, incontestablement supérieur aux précédents, nous semble assurer beaucoup mieux le succès.

Duphœnix incisa obliquement la joue avec un bistouri, de dehors en dedans et d'arrière en avant, et dans la partie interne de la plaie mit une canule que le malade garda seize jours ; les bords de l'ouverture extérieure, préalablement avivés, furent réunis par une suture entortillée.

Le procédé de Deguise diffère des précédents en ce qu'il crée deux orifices du côté de la muqueuse, au lieu d'un seul. Il a été modifié de la façon suivante par Béclard : avec un trocart porté au fond de la fistule, on perfore la joue obliquement de dehors en dedans et d'avant en arrière; par la canule on glisse dans la bouche l'extrémité d'un fil de plomb, dont l'autre bout reste au dehors; puis, la canule enlevée, on perfore de nouveau la joue avec le trocart, mais cette fois de dedans en dehors, à 6 ou 7 millimètres en avant de la première ponction, et obliquement d'avant en arrière, de sorte que la pointe de l'instrument vienne sortir au niveau de la fistule. L'extrémité du fil de plomb laissée en dehors est maintenant engagée dans la canule et conduite dans la bouche, et les deux bouts du fil ainsi réunis sont tordus l'un avec l'autre. Il ne reste plus qu'à fermer par une suture la plaie extérieure; et, quand la réunion est complète, on enlève le fil par la cavité buccale, ou bien on le tord chaque jour davantage pour sectionner les parties molles comprises entre ses branches et réunir les deux orifices internes.

Enfin Langenbeck a proposé d'isoler par la dissection le bout postérieur du canal de Sténon, de le diriger vers la cavité buccale, à travers une ouverture faite à la muqueuse, puis de réunir la plaie de la joue par une suture entortillée. Ce procédé ne pourrait être appliqué qu'aux fistules salivaires, situées en avant du masséter.

4° *Atrophie de la glande parotide par compression.* — La compression est exercée directement sur la glande, à l'aide de compresses graduées maintenues par un bandage imaginé par Desault. Ce procédé, dont l'efficacité est d'ailleurs fort douteuse, a l'inconvénient d'être long et douloureux.

ARTICLE III.

VICES DE CONFORMATION ET DIFFORMITÉS DES JOUES.

Les vices de conformation des joues consistent uniquement en des fissures congénitales : celles-ci ont été décrites à l'occasion du bec-de-lièvre. (Voy. BEC-DE-LIÈVRE.)

Les *difformités acquises* se rencontrent à la suite de plaies, de brûlures, de gangrène des joues, comme on l'observe dans l'affection de la muqueuse buccale désignée sous le nom de *noma*. Ces difformités consistent en *adhérences anormales* de la joue et des lèvres avec les gencives, d'où résulte la difficulté ou même l'impossibilité d'écarter les mâchoires. On peut également observer des cicatrices extérieures, avec ou sans pertes de substance, souvent compliquées d'adhérences avec les gencives et par conséquent de resserrement permanent des mâchoires. Ce dernier accident, qui peut reconnaître des causes multiples, sera étudié plus tard. On comprend, d'autre part, qu'il soit difficile de tracer des règles générales pour la restauration des pertes de substance des joues, attendu que ces difformités sont le plus souvent complexes. Dans le cas d'une grande perte de substance, Nuitter, cité par Roser (1), pratiqua une opération autoplastique à l'aide des incisions courbes indiquées sur la figure 144, et guérit la malade.

FIG. 144. — Génoplastie (Roser).

CHAPITRE VIII

MALADIES DES DENTS.

Avant d'aborder la description des maladies des dents, nous avons pensé qu'il ne serait pas inutile de rappeler, dans un court préambule, les notions d'anatomie et de physiologie indispensables pour l'intelligence des accidents morbides dont les dents sont le siége ou le point de départ.

La dent, arrivée à son développement complet, est composée de parties dures et de parties molles. Les parties dures sont, en allant de dehors en dedans, l'*émail*, le *cément* et l'*ivoire* ou *dentine*.

L'*émail* revêt la couronne de la dent, depuis sa surface triturante où il forme une couche relativement épaisse, jusqu'au collet où il se termine en s'amincissant graduellement; à ce niveau, il est légèrement recouvert par le cément. Cette coque protectrice est transparente, d'une dureté telle qu'elle fait feu sous le briquet. Essentiellement composée de sels calcaires, elle contient à peine à l'état normal de 1 à 3 pour 100 d'une ma-

(1) *Manuel de chirurgie anatomique*, 2e édit., trad. franç., p. 145.

tière organique qui, au point de vue chimique, aurait la plus grande ressemblance avec l'épithélium.

L'émail se compose de fibres rectilignes, devenues polyédriques par pression réciproque, et perpendiculaires à la partie de la couronne sur laquelle elles reposent. Ces fibres sont réunies entre elles d'une façon tellement intime que, lorsque l'émail vient à être brisé, la ligne de fracture passe par le centre des fibres et non par leur intervalle. Cette union intime disparaît sous l'action des acides minéraux et sous l'influence de la carie dentaire.

Par sa face profonde, l'émail repose sur l'ivoire dont quelques-uns des tubes pénètrent jusque dans son épaisseur. Par sa face superficielle, il est protégé contre les agents nuisibles contenus dans la cavité buccale par la *cuticule de l'émail* ou *membrane de Nasmyth*, d'une minceur extrême, et qui offre aux agents chimiques la plus grande résistance. Inattaquable par les acides acétique, sulfurique, chlorhydrique et nitrique, cette membrane se gonfle légèrement par l'ébullition en présence des alcalis caustiques. Il ne faut pas, cependant, s'exagérer le rôle de protection qu'elle remplit; car, s'il est vrai qu'elle est inattaquable par les acides, elle n'en est pas moins perméable.

Le *cément* est un revêtement osseux qui, du sommet de la racine ou des racines, s'étend en s'amincissant graduellement jusqu'au collet. Sa structure est celle du tissu osseux, à cette exception près que les ostéoplastes y sont petits et peu nombreux et qu'on n'y rencontre que peu ou point de canalicules de Havers. D'après Tomes, la membrane de Nasmyth ne serait que le prolongement sur la couronne du cément non calcifié.

L'*ivoire* ou *dentine* constitue la partie la plus importante de la dent. dont elle reproduit exactement la forme. Cette substance, dont la coloration varie du blanc bleuâtre au blanc jaunâtre, est moins dure que l'émail et plus riche en matières organiques. Elle se compose de tubes creux, ayant une paroi propre, laquelle est intimement unie à la substance fondamentale et ne peut en être séparée que par la macération prolongée jusqu'à la putréfaction ou par l'ébullition dans les alcalis caustiques. Ces tubes partent de la part ie profonde de l'ivoire où ils s'ouvrent par un orifice libre et traversent la substance fondamentale en suivant une direction générale perpendiculaire à celle de la pulpe dentaire; ils s'anastomosent à leur origine et à leur terminaison qui se fait par une extrémité libre et renflée. Chacun de ces canalicules contient à l'état frais une fibrille molle, homogène, qui, d'après Tomes, ne serait que le prolongement des *odontoblastes* et peut-être la continuation des fibres nerveuses qui forment un riche plexus à la surface de la pulpe dentaire.

La substance fondamentale, parcourue par les canalicules, est homogène et calcifiée, mais la calcification peut faire défaut en certains points; c'est ce que l'on observe surtout vers la périphérie où ont lieu les anastomoses terminales des canalicules; la dentine se dépose alors sous forme de petits amas arrondis (*globules*), séparés par des espaces comblés à l'état

frais par de la matière organique, mais qui, après dessiccation, paraissent vides (*espaces interglobulaires*).

La dentine jouit-elle d'une sensibilité propre? Si l'on vient à la toucher ou à la frotter après qu'elle est mise à nu, elle devient le siége d'une douleur qui n'augmente pas par la pression. La pénétration des acides à travers la membrane de Nasmyth et l'émail détermine une sensation désagréable toute particulière bien connue sous le nom d'agacement. Le passage rapide du chaud au froid ou réciproquement produit des effets analogues. Si on ime une dent, la douleur est bien plus vive lorsque l'instrument porte sur les couches superficielles que lorsqu'il agit sur les couches profondes de l'ivoire. Ces faits, d'une constatation facile, rendent au moins très-probable l'existence d'une sensibilité propre de la dentine, indépendante de celle de la pulpe ou du périoste alvéolo-dentaire.

La dent est creusée d'une cavité centrale qui se prolonge dans sa racine ou dans ses racines et loge la *pulpe dentaire*. Celle-ci, exactement moulée sur cette cavité, reproduit d'une manière approximative la forme de la dent. Elle se compose de tissu conjonctif, contenant dans son épaisseur des cellules arrondies et fusiformes. Elle est revêtue à sa surface d'une couche de cellules ovoïdes, disposées perpendiculairement, *odontoblastes*, qui par leur calcification produisent la dentine. La pulpe dentaire est riche en vaisseaux et en nerfs. Ceux-ci forment près de sa surface un riche plexus dont les fibrilles efférentes sont, d'après Boll, en continuité avec les fibrilles dentaires.

Le *périoste alvéolo-dentaire*, interposé entre la racine de la dent qu'elle revêt depuis le collet jusqu'au sommet de la racine ou des racines et les parois alvéolaires, est plus adhérent à la dent qu'à l'alvéole; son union est surtout intime au niveau du collet. C'est une membrane molle, composée de tissu fibreux et de fibres élastiques plus abondantes du côté dentaire; les vaisseaux qu'elle contient se distribuent en partie au cément, en partie aux parois de l'alvéole.

Développement des dents. — Le premier rudiment de l'organe dentaire apparaît dans le tissu sous-muqueux des gencives en contact immédiat avec les vaisseaux et les nerfs sous la forme d'une masse transparente, gélatineuse, qui s'étend en refoulant devant elle le tissu sous-muqueux ambiant; c'est la *papille dentaire* dont la structure est à cette époque celle du tissu muqueux. Ce n'est que plus tard que cette papille s'étrangle à sa base pour recevoir l'insertion du *follicule dentaire* qui la coiffe à la manière d'un capuchon.

Dans une seconde période, la papille dentaire est composée d'un tissu vaguement fibrillaire, contenant des cellules rondes, fusiformes et étoilées; elle est recouverte à sa surface d'une couche de cellules ovoïdes, munies de prolongements, et implantées perpendiculairement; ce sont les *odontoblastes* dont la calcification produira plus tard l'ivoire ou dentine.

Dans une troisième période, les cellules odontoblastiques se calcifient par points isolés, qui bientôt vont se réunir pour former à la surface de

la papille devenue la pulpe dentaire, un chapeau de dentine. A cette époque, apparaît l'*organe adamantin*, ou *organe de l'émail*, dans lequel on peut distinguer trois couches : une moyenne relativement épaisse, c'est la pulpe de l'*émail;* une externe composée de cellules arrondies ou polyédriques qui en se confondant formeront plus tard la *membane de Nasmyth;* enfin une troisième interne composée de cellules cylindriques ou polyédriques par pression réciproque et qui par la calcification deviennent les prismes de l'émail. En dehors de l'organe de l'émail se trouve le *follicule dentaire* épaissi et devenu le *sac dentaire*, complétement clos et sans autre connexion avec lui que l'engrenage des bourgeons épithéliaux qui s'élèvent de la face externe de l'organe de l'émail avec des prolongements analogues qui naissent de sa face interne.

Ce n'est que dans une quatrième période que se développent les racines dont l'allongement amène l'*éruption* de la dent. Lorsque l'éruption a lieu, l'orifice de l'alvéole s'élargit, le sac dentaire ouvert par usure, se rétracte sur la couronne de la dent et arrive ainsi jusqu'au niveau du collet avec lequel il devient fortement adhérent; ainsi se trouve formé le *périoste alvéolo-dentaire* qui n'est autre chose qu'une transformation du sac.

Le développement des dents passe donc par quatre phases successives:

1° Une première qui s'étend depuis l'apparition du follicule dentaire jusqu'à celle de la membrane de l'ivoire (*période embryoplastique* de Broca);

2° Une deuxième qui s'étend jusqu'à l'apparition de la dentine (*période odontoplastique* de Broca);

3° Une troisième pendant laquelle se développe la couronne de la dent (*période coronaire* de Broca);

4° Une quatrième enfin pendant laquelle se forment les racines (*période radiculaire* de Broca).

En terminant ce court préambule anatomique et physiologique, nous indiquerons tout de suite les principales sources auxquelles on pourra avoir recours dans l'étude des maladies des dents en général.

FAUCHARD, *Le chirurgien dentiste*. Paris, 1746. — JOURDAIN, *Traité des maladies et des opérations chirurgicales de la bouche*. Paris, 1778. — LAFORGUE, *Théorie et pratique de l'art du dentiste*. Paris, 1819. — OUDET, articles DENTS et ODONTOTECHNIE du *Dictionnaire* en 30 volumes. Paris, 1835 et 1840. — HARRIS, *Principles and Practice of Dental Surgery*, 6e édit. Philadelphia, 1856. — HOFF. *Bericht ueber die neuern Leistungen auf dem Gebiete der Zahnheilkunde* (*Schmidt's Jahrbücher*, Augustus 1870). — WEDL, *Die Pathologie der Zähne*. Leipzig, 1872. — TOMES, *Traité de chirurgie dentaire*, trad. franç. Paris, 1873).

ARTICLE PREMIER.

LÉSIONS TRAUMATIQUES DES DENTS.

1° Fractures.

ÉTIOLOGIE. — Par leur situation, par la nature même de leur tissu, les dents sont sujettes à se briser. A ces causes *prédisposantes* générales, il faut en ajouter d'autres plus particulières qui résultent de l'excavation des dents par la carie et de la friabilité individuelle, sénile ou pathologique (rachitisme, syphilis). Les causes *déterminantes* consistent en des chocs, des chutes, des pressions brusques, des tractions violentes, etc. dont le mode d'action s'explique facilement.

ANATOMIE PATHOLOGIQUE. — Les fractures des dents, comme celles des os, présentent de nombreuses *variétés*, parmi lesquelles il suffira de citer les plus importantes. Tantôt il s'agit d'un simple *éclatement* sans ouverture de la cavité de la pulpe, tantôt celle-ci est ouverte et mise en communication avec l'air extérieur. Cette distinction, on le conçoit, n'a d'importance que lorsqu'il s'agit des fractures de la couronne.

A côté des fractures *horizontales* ou *obliques*, il faut placer les fractures *longitudinales* qui, quelquefois, divisent la dent dans toute sa hauteur, et les simples *fissures* ou fractures *incomplètes* qui n'ont d'autre danger que celui d'être une porte ouverte pour les agents chimiques de la carie dentaire.

Pour que les deux fragments d'une dent brisée puissent se réunir et se consolider, il faut nécessairement qu'ils soient maintenus au contact, ce qui ne peut avoir lieu que pour les fractures sous-gingivales, ou bien encore pour les fractures du collet dans lesquelles le fragment coronaire reste adhérent sur la plus grande partie de son contour avec le tissu périosto-gingival. La consolidation ne se fait pas par l'interposition d'une virole de cément sécrété par la face interne du périoste alvéolo-dentaire, comme on le croyait généralement; des recherches plus précises ont démontré que la dentine et même l'émail, dans le cas de fracture du collet, peuvent prendre part à la formation du cal. La dentine, en pareil cas, est parcourue par de nombreux canalicules vasculaires (*vaso-dentine* de Wedl); elle se développe du côté de la pulpe, où elle forme une espèce de virole interne, tandis que le cément, également vascularisé, forme du côté du périoste alvéolo-dentaire une virole externe, séparée de la précédente par une couche de tissu globulaire sans structure déterminée. L'émail de nouvelle formation, autant qu'on en peut juger par le cas de Hertz, se présente sous forme d'amas irréguliers (1).

SYMPTOMATOLOGIE ET DIAGNOSTIC.— Le diagnostic des fractures de la couronne, qu'elles soient verticales, obliques ou transversales, est facile.

(1) Hohl, *Schmidt's Jahrbücher*, août 1870.

Les fissures seules peuvent, pendant quelque temps, passer inaperçues, et ne se révéler que plus tard par l'existence d'une ligne brunâtre ou noirâtre qui suit le trait de la fracture.

Il n'en est pas de même des fractures intragingivales; la mobilité anormale et la douleur, qui en sont les symptômes principaux, appartiennent également aux luxations incomplètes ou au simple ébranlement des dents. Il est cependant à noter que la mobilité et la douleur persistent plus longtemps dans la fracture que dans la luxation. Mais ce caractère différentiel, bon en théorie, perd beaucoup de son importance dans la pratique, à cause des désordres de voisinage qui accompagnent ordinairement les fractures des dents et rendent difficile, sinon impossible, l'analyse rigoureuse des symptômes. Il est également difficile de juger, dès le début, jusqu'à quel point une fracture verticale ou oblique, sans écartement des fragments, compromet la vitalité de la pulpe.

PRONOSTIC ET TRAITEMENT. — Les fractures de la couronne, sans ouverture de la pulpe, ne sont pas graves. Le traitement se borne à régulariser avec la lime la surface de la fracture, de manière à prévenir l'irritation ou l'écorchure des organes voisins et la carie dentaire. Si la fracture de la couronne est transversale et qu'elle mette à nu la cavité de la *pulpe*, il faut pratiquer l'extraction du fragment intragingival, à moins qu'il ne s'agisse des incisives ou des canines, pour lesquelles il y a intérêt à conserver la partie implantée pour l'établissement d'une dent à pivot. L'extraction immédiate doit être encore pratiquée lorsqu'il s'agit d'une fracture verticale qui s'étend jusqu'à la racine en passant à travers la cavité de la pulpe, comme c'est le cas le plus ordinaire. Le traitement des fractures radiculaires se confond avec celui des luxations dont il est toujours difficile de les distinguer.

2° Luxations.

Les mêmes accidents traumatiques qui, dans certains cas, produisent les fractures des dents, peuvent occasionner l'ébranlement, le déplacement ou même l'expulsion complète de ces organes. La luxation est d'autant plus facile que des phénomènes pathologiques (résorption incomplète ou complète des racines, décollement du périoste alvéolo-dentaire) ont rendu moins solide leur implantation dans l'alvéole. Les dents les plus exposées à la luxation, tant par leur position que par leur conformation, sont, en premier lieu, les incisives et les canines, en second lieu les petites molaires. Les dents à racines multiples en sont au contraire rarement le siége.

Les luxations des dents peuvent se diviser en luxations partielles, y compris le simple ébranlement, luxations complètes ou expulsion complète de la dent hors de son alvéole, et luxations compliquées de fractures du bord alvéolaire.

SYMPTOMATOLOGIE ET DIAGNOSTIC. — L'*ébranlement* traumatique des dents

se reconnaît à la mobilité anormale de l'organe lésé et à la douleur que déterminent les mouvements qu'on lui imprime; on a déjà vu qu'il pouvait être facilement confondu avec les fractures radiculaires qu'il accompagne du reste presque toujours. La luxation *incomplète* ou *partielle* présente, outre ces deux caractères, un déplacement de la dent dans son alvéole, déplacement qui se fait presque toujours en haut pour la mâchoire inférieure, en bas pour la mâchoire supérieure, et s'accompagne le plus souvent d'une déviation en arrière ou en avant, et plus rarement d'une rotation incomplète de la dent sur son axe. Dans la luxation *complète*, la dent est expulsée hors de son alvéole, entraînant avec elle au niveau du collet une portion du périoste alvéolo-dentaire. Dans les luxations *compliquées*, enfin, il y a tantôt fracture de l'alvéole, tantôt fracture d'une certaine étendue du bord alvéolaire avec ou sans déchirure de la gencive.

PRONOSTIC ET TRAITEMENT.— Les dents simplement *ébranlées* se consolident avec la plus grande facilité et en très-peu de temps; il est rare qu'au bout d'une semaine la mobilité anormale et la douleur n'aient pas complétement disparu. Dans les luxations partielles, la dent remise en place et maintenue immobile soit au moyen de la ligature, soit, ce qui est préférable, au moyen d'une coiffe de gutta-percha qui se moule sur elle et sur les dents voisines, se consolide également sans accident et en peu de temps.

Le traitement est donc des plus simples. Il n'est pas jusqu'aux dents complétement luxées qui, remises en place, plusieurs heures après l'accident, après avoir été soigneusement lavées, ne puissent se consolider, comme le prouvent les nombreux exemples réunis par Mitscherlich (1), et ceux plus récents publiés par Magitot (2). Il est certain que, dans bon nombre de ces cas, la dent contracte avec l'alvéole des connexions membraneuses, ce qui en prévient la nécrose. Mais, par contre, aucune observation authentique ne démontre la conservation de la vitalité de la pulpe.

Quoi qu'il en soit, en présence des heureux résultats souvent obtenus, la conduite du chirurgien ne saurait rester douteuse. Toute dent complétement luxée, à moins de fracture, soit de la dent, soit de l'alvéole, doit être soigneusement nettoyée et lavée, puis remise en place et maintenue, comme s'il s'agissait d'une luxation incomplète.

A côté des luxations, il faut signaler l'*enfoncement des dents*. Cette lésion ne paraît avoir été observée qu'à la mâchoire supérieure. C'est ainsi qu'on a vu les incisives enfoncées dans le plancher des fosses nasales : dans une observation citée par Tomes, une canine, que l'on supposait sortie de la bouche, avait en réalité pénétré dans le sinus maxillaire, où elle révéla sa présence par la production d'un abcès dans cette cavité.

(1) *Transplantation et réimplantation des dents* (*Arch. gén. de méd.*, 1864, vol. I, p. 678).
(2) *Ibid.*, 1865, vol. I, p. 544.

ARTICLE II.

LÉSIONS VITALES ET ORGANIQUES DES DENTS.

Ces lésions peuvent affecter presque isolément les parties dures des dents et se limiter à peu près exclusivement à ces organes, ou bien attaquer les parties molles, la pulpe, et dès lors s'étendre presque fatalement au périoste alvéolo-dentaire. Nous décrirons donc, dans deux paragraphes distincts : 1° les lésions vitales et organiques des parties dures des dents; 2° les lésions vitales et organiques des parties molles.

§ I. — Lésions vitales et organiques des parties dures des dents.

1° Carie.

La carie dentaire est une affection spéciale qui, marchant de la périphérie au centre, désagrége, ramollit et détruit les parties dures de la dent et finit par amener la perte complète de l'organe.

MAGITOT, *Recherches sur la carie dentaire*. Paris, 1866. — LEBER et ROTTENSTEIN, *Recherches sur la carie dentaire*. Paris, 1868. — NEUMANN, *Ueber das Wesen der Zahncaries* (*Archiv f. Clin. kirurgie*, t. VI, p. 117). — HERTZ, *De la carie dentaire* (*Archives de Virchov*, t. XLI).

ÉTIOLOGIE. — Les causes de la carie dentaire sont les unes *prédisposantes*, les autres *déterminantes*. Parmi les premières, il faut ranger d'abord celles qui d'une manière quelconque privent la dent de ses moyens naturels de protection (membrane de Nasmyth et émail); telles sont les fractures, l'érosion et l'usure que l'on peut désigner sous le nom de causes accidentelles ou traumatiques.

D'autres causes, beaucoup plus importantes sans contredit, tiennent à des vices de développement de l'organe dentaire. L'émail forme quelquefois à la surface de la dent, et plus particulièrement au niveau des dépressions et des fentes de la surface triturante, une couche excessivement mince, ou fait complétement défaut; d'autres fois, il offre en certains points moins de résistance, ses prismes sont moins intimement unis entre eux; on observe alors, surtout sur les faces de la dent, ce que l'on appelle les *taches blanches de l'émail*. L'ivoire présente souvent des altérations analogues; mais la plus fréquente sans contredit et celle qui hâte le plus la marche de la carie dentaire consiste dans la multiplicité et le volume des espaces interglobulaires et dans le développement exagéré du réseau anastomotique.

Ces vices de structure, souvent accidentels et sous la dépendance d'affections locales et générales qui ont frappé l'individu pendant la période du développement des organes dentaires, deviennent d'autres fois l'apanage de certaines familles ou de certaines races. Ainsi s'expliquent les

cas nombreux d'hérédité et la fréquence de la carie dentaire dans certaines populations. Pour ce qui concerne la France en particulier, Magitot a pu démontrer, à l'aide de recherches statistiques, que la fréquence de la carie dentaire dans certains départements, à l'exclusion de certains autres, tenait bien moins à l'influence des eaux ou des conditions climatériques qu'à la différence des races; les populations d'origine celte étant bien plus réfractaires à la carie que ceux d'origine kymris.

L'action des acides contenus dans la salive, telle est, d'un mot, la cause déterminante par excellence de la carie dentaire. Tantôt ces acides sont portés en nature dans la cavité buccale (acides acétique, lactique, carbonique, malique, fruits acides, cidre, boissons acides); tantôt ils résultent de la fermentation ou de la putréfaction des aliments (sucre et matières albuminoïdes, acides lactique, butyrique, etc.); d'autres fois, enfin, c'est une hygiène mal entendue qui met en contact avec les dents l'agent destructeur (par exemple l'alun qui entre dans un si grand nombre de dentifrices).

Il résulte des expériences de Magitot, entreprises dans le but d'éclaircir cette question de pathogénie, que les divers agents de la carie dentaire n'agissent pas indifféremment sur tous les tissus de la dent. Les produits de fermentation du sucre, qui par lui-même est d'une innocuité complète, altèrent uniformément l'ensemble des tissus dentaires; les produits de fermentation des matières albuminoïdes, quoique plus faibles, ont le même mode d'action. L'alun, l'acide oxalique et les oxalates attaquent plus particulièrement l'émail, tandis que les acides acétique, tannique, tartrique et les tartrates altèrent plus spécialement l'ivoire. C'est donc au séjour prolongé dans la bouche des sucres et des débris de substances albuminoïdes, ainsi qu'à l'usage fréquent de boissons acides qu'il faut attribuer le premier rôle dans la production de la carie dentaire. D'un autre côté, les affections locales (stomatite, gingivite), les maladies générales qui, comme les fièvres graves, la dyspepsie des femmes enceintes, donnent au liquide buccal une réaction acide, jouent également, à ce titre, le rôle de causes déterminantes.

Anatomie pathologique. — On distingue dans la carie dentaire trois périodes: une première dans laquelle l'émail seul est le siége du processus morbide; une deuxième dans laquelle l'ivoire est attaqué à son tour; une troisième enfin dans laquelle la cavité de la pulpe est ouverte et la pulpe mise à nu.

Dans la *première période*, l'émail perd d'abord sa transparence; il devient opaque, de couleur blanche, plus souvent jaunâtre ou même noirâtre; cette dernière coloration s'observe surtout lorsque la carie a pour siége les trous ou les fentes situés sur la surface triturante des dents ou les bords de ces organes. L'examen microscopique de la partie altérée permet de reconnaître que la perte de transparence est due à une moindre cohésion de la substance fondamentale; les prismes de l'émail, si difficiles à isoler à l'état normal, se séparent plus facilement;

l'action des acides qui attaquent l'organe et l'altèrent de la périphérie vers le centre. En effet, on observe des lésions complétement analogues sinon identiques, en plaçant des dents recouvertes de cire, sauf en un point, dans un liquide acide ou susceptible de devenir acide par la fermentation; en outre, les dents artificielles se carient comme les dents naturelles (Tomes). A l'action chimique, il faudrait ajouter, d'après Magitot, une réaction de la pulpe dentaire, réaction *vitale* qui aurait pour résultat la formation de la *zone* ou du *cône de transparence*. Toutefois, d'après Tomes, cette *zone* s'observerait également dans la carie produite artificiellement, aussi bien que les petites masses calcaires contenues dans les canalicules de l'ivoire. D'autre part, Leber et Rottenstein signalent l'importance du rôle que joueraient les masses de spores et de filaments de *Leptothrix buccalis*, soit en dissociant les prismes de l'émail et en dilatant les canalicules de l'ivoire, soit en agissant comme ferments.

Symptomatologie. — Les symptômes les plus importants de la carie dentaire ont déjà été décrits avec l'anatomie pathologique. La perte de transparence de l'émail, la coloration jaune ou brunâtre de la partie malade, la friabilité du tissu à la première période, sont faciles à constater au moyen de la vue et du stylet, lorsque l'affection siége sur l'une des faces des dents; il est également facile de reconnaître la friabilité de l'ivoire et la présence d'une cavité carieuse dans son épaisseur. Mais l'exploration est plus difficile lorsque la maladie débute par la surface triturante des molaires, au niveau des dépressions et des fentes qu'elle présente ou dans un interstice dentaire. Dans le premier cas, on se sert avec avantage de miroirs réflecteurs qui éclairent successivement les différentes parties de l'arcade dentaire; dans le second, on est souvent obligé de séparer les dents avec la lime, ou de les écarter mécaniquement.

La douleur n'est pas un phénomène constant de la carie dentaire, quoiqu'elle manque rarement d'une manière complète. Lors même qu'elle semble ne pas exister, elle peut être provoquée, soit par la percussion de la dent malade avec un corps dur et surtout métallique, soit par des changements brusques de température; la douleur ainsi provoquée est toujours primitivement locale avec ou sans irradiations dans les parties voisines. La douleur spontanée est tantôt locale avec ou sans irradiations; tantôt, au contraire, elle siége sur divers points de la sphère de distribution du trijumeau. Il n'est pas nécessaire, pour qu'elle existe, que la pulpe soit mise à nu; la grande sensibilité de la partie superficielle de l'ivoire explique suffisamment la violence de certaines odontalgies dans des caries relativement peu profondes. Elle se présente avec des caractères et des degrés très-différents, depuis la simple sensation désagréable jusqu'à ces violents accès névralgiformes bien connus sous le nom expressif de *rages de dents*. Ces accès sont souvent éveillés par la pression ou le choc d'un corps dur ou par un brusque changement de température. Ils sont dus quelquefois, suivant

mêmes sont variqueux et contiennent dans leur cavité des amas de granulations calcaires, résultat de la calcification de la substance fondamentale, des spores et des filaments de *leptothrix* et des fragments de fibrilles dentinaires segmentées. Lorsque la désorganisation est complète, on ne constate plus dans le contenu de la cavité carieuse, dont la réaction est toujours acide, que des débris calcaires avec des amas de sporules et de filaments de *leptothrix*, auxquels viennent se mélanger des corpuscules muqueux ou des leucocytes et des débris de substances alimentaires.

Troisième période. — Avant même d'être mise à nu, la pulpe irritée s'est incrustée de grains dentinaires. La dentine de nouvelle formation se présente tantôt en amas épars dans la substance de la pulpe, tantôt, ce qui est le cas le plus favorable, sous forme d'une coque protectrice étalée à sa surface au niveau de l'orifice de communication; d'autres fois enfin, mais beaucoup plus rarement, la pulpe tout entière est envahie par la calcification (fig. 146); cette transformation de la pulpe est désignée par les Allemands sous le nom d'*odontome interne*. Mais le plus souvent la pulpe insuffisamment protégée s'enflamme et se gangrène; la couronne excavée se brise et il ne reste plus de l'organe que les racines ramollies et exhalant une fétidité insupportable.

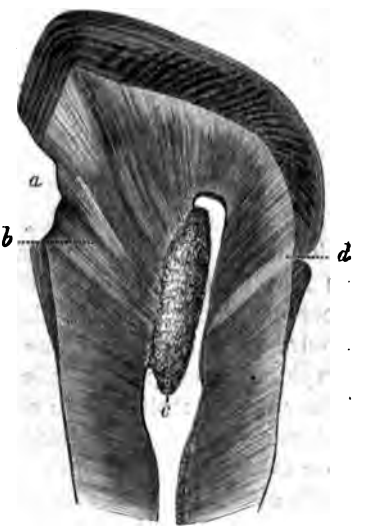

FIG. 146. — Coupe d'une petite molaire atteinte de carie. — *a*. Carie latérale ayant envahi l'ivoire et le cone de résistance *b*. — *c* Ossification de la pulpe. — *d*. Carie latérale au début.

La pathogénie et la nature de la carie dentaire sont encore aujourd'hui l'objet de divergences nombreuses. A ce point de vue les diverses opinions peuvent être groupées comme il suit :

1° La carie est une maladie réelle, une affection vitale de nature indéterminée pour les uns (Oudet), inflammatoire pour d'autres (Heuster, Cuvier et plus récemment Neumann et Hertz). A l'appui de son opinion, Neumann invoque la tuméfaction variqueuse des tubes de l'ivoire, qu'il considère comme un signe non douteux de prolifération cellulaire; Hertz, de son côté, soutient que le début du mal consiste dans une dégénérescence granulo-graisseuse des fibres de l'ivoire. On invoquait encore autrefois, à l'appui de la théorie vitale, l'existence d'une prétendue *carie interne;* mais on sait aujourd'hui que la carie n'a jamais été observée dans un point qui ne fût en communication avec l'extérieur.

2° La carie est une lésion d'ordre chimique, telle est, à quelques restrictions près, l'opinion à peu près universellement admise; elle est due à

l'action des acides qui attaquent l'organe et l'altèrent de la périphérie vers le centre. En effet, on observe des lésions complétement analogues sinon identiques, en plaçant des dents recouvertes de cire, sauf en un point, dans un liquide acide ou susceptible de devenir acide par la fermentation; en outre, les dents artificielles se carient comme les dents naturelles (Tomes). A l'action chimique, il faudrait ajouter, d'après Magitot, une réaction de la pulpe dentaire, réaction *vitale* qui aurait pour résultat la formation de la *zone* ou du *cône de transparence*. Toutefois, d'après Tomes, cette *zone* s'observerait également dans la carie produite artificiellement, aussi bien que les petites masses calcaires contenues dans les canalicules de l'ivoire. D'autre part, Leber et Rottenstein signalent l'importance du rôle que joueraient les masses de spores et de filaments de *Leptothrix buccalis*, soit en dissociant les prismes de l'émail et en dilatant les canalicules de l'ivoire, soit en agissant comme ferments.

Symptomatologie. — Les symptômes les plus importants de la carie dentaire ont déjà été décrits avec l'anatomie pathologique. La perte de transparence de l'émail, la coloration jaune ou brunâtre de la partie malade, la friabilité du tissu à la première période, sont faciles à constater au moyen de la vue et du stylet, lorsque l'affection siége sur l'une des faces des dents; il est également facile de reconnaître la friabilité de l'ivoire et la présence d'une cavité carieuse dans son épaisseur. Mais l'exploration est plus difficile lorsque la maladie débute par la surface triturante des molaires, au niveau des dépressions et des fentes qu'elle présente ou dans un interstice dentaire. Dans le premier cas, on se sert avec avantage de miroirs réflecteurs qui éclairent successivement les différentes parties de l'arcade dentaire; dans le second, on est souvent obligé de séparer les dents avec la lime, ou de les écarter mécaniquement.

La douleur n'est pas un phénomène constant de la carie dentaire, quoiqu'elle manque rarement d'une manière complète. Lors même qu'elle semble ne pas exister, elle peut être provoquée, soit par la percussion de la dent malade avec un corps dur et surtout métallique, soit par des changements brusques de température; la douleur ainsi provoquée est toujours primitivement locale avec ou sans irradiations dans les parties voisines. La douleur spontanée est tantôt locale, avec ou sans irradiations; tantôt, au contraire, elle siége sur divers points de la sphère de distribution du trijumeau. Il n'est pas nécessaire, pour qu'elle existe, que la pulpe soit mise à nu; la grande sensibilité de la partie superficielle de l'ivoire explique suffisamment la violence de certaines odontalgies dans des caries relativement peu profondes. Elle se présente avec des caractères et des degrés très-différents, depuis la simple sensation désagréable jusqu'à ces violents accès névralgiformes bien connus sous le nom expressif de *rages de dents*. Ces accès sont souvent éveillés par la pression ou le choc d'un corps dur ou par un brusque changement de température. Ils sont dus quelquefois, suivant

la remarque de Magitot, à l'étranglement de la pulpe dentaire par l'étroit orifice qui établit la communication entre la cavité de la pulpe et la cavité carieuse. Il suffit alors, pour produire un soulagement presque immédiat, de faire éclater la mince paroi qui sépare les deux cavités.

La marche de la carie dentaire est essentiellement chronique, mais sa durée est très-variable. Quelques mois, quelques semaines même suffisent, dans certaines circonstances, pour amener la destruction complète de l'organe malade. Cette marche rapide de la carie, qu'on observe souvent chez les femmes enceintes, se voit aussi en dehors de l'état de grossesse ou de toute autre circonstance qui puisse expliquer l'extrême friabilité des tissus dentaires, leur ramollissement rapide et leur passage à l'état de détritus d'une fétidité insupportable (*carie humide*). D'autres fois, au contraire, la maladie ne marche qu'avec la plus grande lenteur, les parois de la cavité carieuse sont fermes et résistantes, et d'une coloration foncée, brune ou noirâtre (*carie sèche*); la durée se compte par années; le mal peut même s'arrêter spontanément. D'après Leber et Rottenstein, cette différence énorme entre deux variétés de la même affection serait due à la présence de grandes quantités de *leptothrix* dans la carie humide, tandis qu'on n'en trouverait que peu ou pas dans les cavités de la carie sèche..

Diagnostic. — Le diagnostic de l'existence de la carie dentaire, généralement facile, présente quelquefois des difficultés qui ont déjà été signalées et qui dépendent de la situation défavorable des points cariés et de l'absence de douleur locale. Une exploration attentive des deux arcades dentaires, en s'aidant au besoin de l'éclairage artificiel ou de la lime, la percussion une à une de toutes les dents avec un instrument métallique, des irrigations alternativement froides et chaudes sur les dents dans le but de provoquer de la douleur, permettront de reconnaître le point malade. Le diagnostic de l'étendue et du degré de la maladie est souvent délicat; on ne saurait, en effet, juger toujours de l'étendue de la cavité carieuse par celle de la carie de l'émail. Celui-ci peut n'avoir été entamé que sur un point à peine capable d'admettre l'extrémité du stylet le plus fin, tandis que l'ivoire, moins résistant, a été désorganisé au-dessous de lui, et est creusé d'une vaste cavité (*carie écorçante* de Duval); en sorte que, pour porter un diagnostic exact, il faut faire éclater l'écorce d'émail. La profondeur à laquelle pénètre le stylet, le degré de résistance qu'il rencontre dans les parois de la cavité, et enfin sa pénétration jusqu'à la cavité de la pulpe permettent de juger du degré de la carie; dans le doute, on soumettra à l'examen microscopique des débris contenus dans la cavité ou détachés des parois.

La carie ne saurait être confondue avec l'*usure* des dents; celle-ci s'en distingue par son siége au niveau de la couronne, par sa surface lisse et par le défaut de friabilité des tissus.

Il n'en est pas de même de l'affection que Tomes a décrite sous le nom d'*érosion des dents*, et qui se présente tantôt sous la forme d'une cavité

évasée en forme de soucoupe, tantôt sous la forme d'un sillon transversal ayant son siége au niveau du collet, à parois lisses, dures, polies et très-souvent sans changement de coloration. Ce sillon, dont on serait tenté d'attribuer la cause à l'action de la brosse, si on ne l'observait quelquefois dans des points inaccessibles à l'action de celle-ci, peut gagner la cavité de la pulpe et même la dépasser de façon à couper complétement la dent (Tomes). Des lésions analogues ont été observées sur divers points de la face labiale des dents et toujours sur des personnes dont la santé était depuis longtemps altérée. Cette affection, déjà décrite par Hunter sous le nom de *decay by denudation*, et par Duval sous celui de *carie simulant l'usure*, est encore considérée par Magitot comme une véritable carie.

Complications. — Les *complications* de la carie dentaire tant inflammatoires que nerveuses, locales ou de voisinage, seront étudiées en même temps que les accidents de la dentition et de l'extraction des dents, avec lesquels elles présentent trop d'analogies pour pouvoir en être séparées.

Traitement. — Les indications prophylactiques dérivent naturellement de la connaissance des causes que nous avons assignées à la production de la maladie. Éviter avec le plus grand soin de mettre en contact avec les dents les substances qui, telles que l'alun, les oxalates et les acides, ont une influence sensible sur les tissus dentaires; empêcher par des soins de propreté et, au besoin, en séparant au moyen de la lime les dents trop rapprochées, le séjour dans les espaces gingivo-dentaires et interdentaires des substances qui, comme le sucre, les matières albuminoïdes, peuvent entrer en fermentation; telles sont les précautions à prendre pour prévenir la carie.

Comme il est impossible d'amener la réparation des tissus désorganisés par la carie, le seul but que doit se proposer le chirurgien est d'empêcher les progrès ultérieurs du mal en protégeant les tissus sains.

Les méthodes à employer sont au nombre de deux : 1° l'*excision* des tissus malades au moyen de la lime ou d'autres instruments appropriés. On transforme ainsi une surface irrégulière, anfractueuse, à parois friables et déjà envahies par le mal, en une surface lisse, polie, à parois résistantes et saines, et au contact de laquelle ne séjournent plus les substances susceptibles d'entrer en fermentation; 2° l'*obturation*, lorsque la carie a déjà creusé une cavité dans les tissus dentaires.

L'obturation, quelle que soit la substance que l'on emploie, plomb ou or en feuilles, amalgames ou alliages divers, doit toujours être précédée de la résection des tissus malades. Or, la dentine est quelquefois tellement sensible qu'on ne saurait l'enlever sans déterminer des douleurs insupportables; on doit alors pratiquer au préalable la *cautérisation*. C'est encore à la cautérisation qu'il faut recourir pour combattre les odontalgies violentes qui résultent, soit de l'extrême sensibilité de l'ivoire, soit de la mise à nu de la pulpe.

Nous avons déjà dit que, dans les cas d'étranglement de la pulpe à travers l'orifice de communication entre la cavité dentaire et la cavité carieuse, le meilleur moyen d'amener un soulagement rapide consiste à débrider en faisant éclater la mince cloison qui sépare les deux cavités. Ce n'est qu'après avoir combattu par ce moyen, et au besoin par l'application de deux ou trois sangsues sur la gencive au niveau de la dent malade, l'inflammation de la pulpe, que l'on devra recourir à la cautérisation et à l'obturation de la dent malade.

L'extraction ne doit être pratiquée que lorsque ces moyens ont échoué ou que leur application est impossible. Encore, lorsqu'il s'agit des incisives, faudrait-il tenter de conserver la racine qui pourrait servir pour l'implantation d'une dent à pivot.

2° Nécrose.

La nécrose ou mortification de l'organe dentaire peut être partielle ou totale. On l'observe à la suite de coups, de chutes ou d'inflammations locales (périostite, ostéite des maxillaires), dont la violence a détruit les connexions de la dent avec la pulpe ou le périoste alvéolo-dentaire.

Anatomie pathologique. — L'anatomie pathologique de la nécrose des dents est peu connue. Les altérations qui ont été notées consistent dans le changement de coloration de la couronne et dans la décalcification de l'ivoire. Ordinairement la couronne de la dent mortifiée devient noirâtre, et cette coloration est d'autant plus foncée que le sujet est plus jeune. Par suite de la mortification de la pulpe. les globules sanguins se décomposent, et leur matière colorante pénètre par imbibition dans la dentine en quantité d'autant plus abondante que la pulpe est plus vasculaire et, par conséquent, le sujet plus jeune. L'ivoire ainsi coloré est en même temps ramolli; l'analyse chimique démontre qu'il a perdu une grande proportion de ses sels calcaires. Autour de la dent mortifiée, l'émail reste sans altérations; le cément, au contraire, devient ordinairement le siége d'une hypertrophie excentrique plus ou moins considérable. Par contre, d'autres fois il est lui-même atteint de nécrose soit isolément, soit concurremment avec la dentine. Si la dent est à racine unique, elle est alors le plus ordinairement, quoique non constamment, expulsée; mais si, dans une dent à plusieurs racines, l'une d'elles est seule atteinte, la racine malade reste dans l'alvéole décollé de son périoste par la suppuration qui, très-souvent, se fait jour entre la dent et la gencive lorsqu'on vient à presser sur cette dernière.

Symptomatologie et diagnostic. — Lorsque la dent nécrosée ne présente pas la teinte ardoisée caractéristique et qu'elle ne détermine pas de réaction inflammatoire autour d'elle, le mal ne saurait être reconnu. Ce changemeut de coloration est, du reste, ordinairement le seul symptôme de la nécrose de la dentine; plus rarement, la gencive et le périoste alvéolo-dentaire se rétractent sur la racine ou les racines de la

dent malade et en amènent la chute. La nécrose du cément de la racine ou de toutes les racines elles-mêmes n'amène pas fatalement la chute de la dent. Quand le mal est limité à une seule racine, il y a de temps en temps des douleurs intermittentes qui s'accompagnent quelquefois d'écoulement de pus à la pression au niveau du collet ; la douleur peut être provoquée par la mastication, la pression, et le passage des liquides froids ou chauds.

TRAITEMENT. — Dans la nécrose des racines, la douleur, les accidents inflammatoires du côté du périoste alvéolo-dentaire ou du périoste du maxillaire, nécessitent quelquefois l'extraction de la dent malade. Dans la nécrose de la couronne, avec coloration ardoisée, on pourrait parfois rendre à la dent sa couleur normale. Après avoir perforé la dent sur sa face buccale, on nettoie avec soin la cavité de la pulpe et le canal qui traverse la racine ; on ferme avec un peu d'ouate l'extrémité de ce canal, et l'on introduit dans la cavité un peu de coton trempé dans une solution de chlorure de chaux, d'hypochlorite de soude ou d'acide oxalique. En cas d'insuccès, s'il s'agit d'une incisive, il faut pratiquer la résection de la couronne et conserver la racine pour planter une dent à pivot.

3° Lésions atrophiques.

J'ai déjà signalé, parmi les causes prédisposantes de la carie dentaire, certaines atrophies partielles intéressant, soit l'émail, soit la dentine, soit ces deux tissus simultanément. Il reste à décrire actuellement d'autres atrophies qui, par leur régularité de forme et de siége et par leur étiologie, méritent une mention plus particulière.

1° *Sillons et crêtes disposés transversalement.* — Sous l'influence d'accidents morbides répétés, séparés par des intervalles de santé plus ou moins parfaite, les dents en voie d'évolution passent par des alternatives de mauvaise et de bonne nutrition. L'organe arrivé à son développement complet présente alors des sillons et des crêtes disposés transversalement et d'une manière très-régulière ; les sillons correspondent aux époques de maladie, les crêtes aux périodes de bonne santé de la mère ou de l'enfant, suivant qu'il s'agit des dents temporaires ou permanentes. Comme ces atrophies sont presque toujours sous la dépendance de maladies générales, il en résulte qu'elles sont communes à tous les organes en voie de développement à la même époque et par conséquent symétriques.

2° *Dents syphilitiques.* — La syphilis héréditaire a été signalée par Hutchinson (1) comme exerçant sur le développement des dents une influence particulière qui se traduirait par les caractères suivants: couleur sombre, opaque, et petitesse de ces organes, dont la consistance serait également plus molle qu'à l'état normal (*dents naines*) ; par la présence à leur surface de dépressions, de saillies irrégulières (*dents en gâteaux de*

(1) *Trans. of the odont. soc.* 1857, vol. II, p. 97.

miel); par l'échancrure de la couronne des incisives dont le bord libre présente une encoche transversale, pourvue elle-même quelquefois d'encoches secondaires; par la présence au sommet des canines d'une échancrure circonférencielle qui environne la pointe de la couronne. Telles sont les lésions atrophiques qui, d'après Hutchinson et Berkeley Hill (1), seraient caractéristiques de la syphilis héréditaire. D'après ces auteurs, elles dépendraient bien moins de l'affection constitutionnelle elle-même que de ses manifestations du côté de la bouche, et comme, d'après la remarque de Trousseau, les diverses affections syphilitiques de la bouche ne s'observent guère chez l'enfant avant la deuxième semaine et rarement après le huitième mois, il suit de là que les dents temporaires sont nécessairement épargnées et que, parmi les dents permanentes, celles-là seules dont la calcification a lieu pendant cette période doivent être affectées.

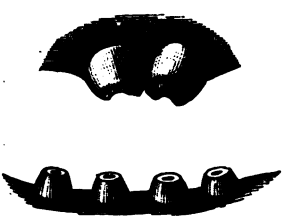

FIG. 147. — Dents syphilitiques. (Hutchinson).

3° *Dents rachitiques.* — Le rachitisme a relativement peu d'influence sur la structure des dents, mais il en retarde l'éruption. Les autres affections constitutionnelles chroniques, telles que la scrofule et la tuberculose, ne paraissent jouer aucun rôle défavorable.

4° Lésions hypertrophiques. — Tumeurs des dents.

A. *Hypertrophie générale.* — Certaines dents présentent quelquefois un volume tellement considérable qu'on ne peut s'empêcher de le considérer comme le résultat d'une hypertrophie générale; en pareil cas, l'anomalie est le plus souvent commune à toutes les dents d'une même série (incisives, bicuspides, molaires); elle est alors sous la dépendance manifeste d'une cause générale qui a exercé son influence sur tous les organes en voie de développement à une époque donnée. Plus rarement, l'hypertrophie résultant d'une irritation locale est limitée à une seule dent. Cette hypertrophie, ordinairement sans conséquence, peut donner lieu, lorsqu'il s'agit de dents à éruption tardive, et plus particulièrement de la dent de sagesse, à des accidents plus ou moins graves sur lesquels nous aurons à revenir avec détails.

B. *Hypertrophies partielles.* — *Tumeurs des dents.* — Les hypertrophies partielles, congénitales ou acquises, constituent les *tumeurs des dents* ou *odontomes*. Nous n'avons à étudier ici que celles de ces tumeurs qui occupent des dents normales d'ailleurs et ayant subi leur développement complet, y compris l'éruption. On doit distinguer les *tumeurs de la couronne* et les *tumeurs de la racine*.

(1) *Monthly Review of Dental Science.* Juin 1872.

a. Les *tumeurs de la couronne* (*odontomes coronaires* de Broca, *dents verruqueuses* de Salter) sont dues à une hypertrophie circonscrite de l'émail et de la dentine ou plus souvent de la dentine seule, dépendant d'une irritation formative d'un point limité du bulbe dentaire au moment de la formation de la couronne.

Plus communes sur les bicuspides, ces tumeurs occupent de préférence l'une des faces de l'organe et se présentent tantôt sous la forme de petites élevures, irrégulièrement arrondies, analogues à des verrues (Salter) (fig. 148), tantôt sous forme d'excroissances volumineuses, irrégulières, creusées de sillons ou de dépressions. Par un examen attentif, on peut découvrir au fond d'une de ces dépressions une petite tache sombre; c'est l'orifice externe d'une cavité sans communication avec la cavité de la pulpe et dont les parois sont dans toute leur étendue tapissées d'émail; il existe ordinairement plusieurs de ces cavités. Cette disposition est le résultat de la pression sur la dent affectée de plusieurs masses hypertrophiées qui, confondues en certains points, sont séparées en d'autres et simplement juxtaposées; la cavité tapissée par l'émail est l'indice de cette séparation.

Fig. 148. — Odontome coronaire.

Au point de vue chirurgical, ces tumeurs sont sans importance; leur diagnostic ne saurait présenter de difficultés. Quant au traitement, il se borne à l'ablation de l'organe malade, dans le cas où la tumeur aurait amené le développement d'ulcérations de la langue ou des joues.

b. Les *tumeurs des racines* sont congénitales ou acquises. Les premières, *odontomes radiculaires* de Broca, sont le résultat d'une irritation formative circonscrite de la pulpe, pendant la période radiculaire. Elles sont bien rares; on en connaît à peine quatre ou cinq exemples rapportés par Salter (1), Forget (2), Heider et Wedl (3), et Hare de Limerick (4).

Elles se présentent sous l'aspect de masses volumineuses, lobulées, irrégulières, qui tantôt se détachent des parties latérales de la racine ou des racines, tantôt englobent complétement dans la masse morbide ces prolongements (fig. 149), si bien que leur présence ne peut plus être reconnue que sur une coupe. Au début, le produit morbide est constitué par une végétation hypertrophique qui, tout en n'étant réunie que par un mince pédicule avec le reste de la pulpe, prend un accroissement considérable et embrasse une portion plus ou moins grande de la dent ou de la racine. Cette excroissance, logée dans le sac dentaire, reçoit plus tard à sa surface un revêtement de cément, tandis que, d'un autre côté,

(1) Holmes, *System of Surgery*, art. DISEASES OF THE TEETH.

(2) Forget, *Des anomalies dentaires et de leur influence sur la production des maladies des os maxillaires*. Paris, 1860. Pl. I, fig. 1 et 2.

(3) Heider et Wedl, *Atlas z. Path. der Zähne*. Leipsig, 1868, Taf. II, fig. 8 et 9.

(4) *Trans. of the Odont. Soc.* vol. III, p. 335.

la couche de cellules odontoblastes qui la tapisse se calcifie et se transforme en ivoire. Plus tard encore la couche de cellules odontoblastes s'atrophie et disparaît ; à partir de ce moment, toute production d'ivoire cesse, et il ne se forme plus que du tissu osseux. Aussi ces tumeurs sont-elles constituées en très-grande partie, dans certains points même exclusivement, par du tissu cémentaire plus vasculaire et plus riche en cellules

FIG. 149. — Odontomes radiculaires (Tomes)

osseuses que le cément normal. A ce titre, elles mériteraient bien mieux le nom d'*ostéome* ou d'*exostose dentaire* (Virchow), que celui d'*odontome* qui leur a été donné par M. Broca. Elles sont quelquefois creusées d'une ou de plusieurs cavités irrégulières, sans communication avec la cavité de la pulpe, et résultant de ce que l'excroissance s'est résorbée par points sans subir la calcification.

Les *tumeurs acquises* sont de véritables exostoses, dues à l'inflamma-



FIG. 150. — Exostoses des dents (Tomes).

tion chronique du périoste alvéolo-dentaire. Le tissu osseux de nouvelle formation constitue autour de la racine une espèce de coque plus ou moins épaisse, et qui va s'amincissant du sommet de la racine où elle présente la plus grande épaisseur, jusqu'au voisinage du collet où elle se termine souvent par un bord festonné. Les racines ainsi affectées sont parfois doublées ou même triplées de volume ; les racines d'une dent ou de deux dents voisines peuvent se trouver réunies par l'exostose (fig. 150) ; plus rarement la racine exostosée fait corps avec la paroi alvéolaire par suite de la résorption du périoste.

La structure de la tumeur est la même que celle de l'odontome radiculaire. On distinguera sur une pièce anatomique l'odontome de l'exostose circonscrite, en pratiquant une coupe longitudinale : dans l'odontome,

il n'existe pas la moindre ligne de démarcation entre la racine et la tumeur, tandis que dans l'exostose la tumeur, quoique très-adhérente, est simplement juxtaposée et peut être séparée par la macération.

L'exostose peut être résorbée lorsque la cause qui lui a donné naissance vient à disparaître; la résorption, après avoir débuté par le produit morbide, peut envahir plus tard le cément et même l'ivoire. Dans d'autres cas, sous l'influence de périostites à répétitions, on observe des alternances de résorption et de dépôts osseux.

SYMPTOMATOLOGIE ET DIAGNOSTIC. — La symptomatologie des tumeurs des racines dentaires est des plus vagues. Les *odontomes radiculaires*, dont le volume n'est pas assez considérable pour faire tumeur au niveau du bord alvéolaire, passent nécessairement inaperçus jusqu'au moment où le sac qui les contient s'enflamme. Lors même qu'il y a tumeur, le diagnostic n'est pas pour cela plus facile, et cependant il est de la plus grande importance au point de vue thérapeutique.

On verra plus loin, à l'occasion des *tumeurs des maxillaires*, comment on peut reconnaître que la tumeur est un odontome; mais ce premier point acquis, il reste encore à déterminer le rapport de l'odontome avec telle ou telle dent. Cette question est souvent difficile à juger, et la principale cause d'erreur tient à ce que la tumeur a pu empêcher l'éruption d'une ou de plusieurs dents voisines; on est alors naturellement tenté de croire à l'existence d'un odontome appartenant à l'une des dents absentes, et ce n'est souvent qu'en faisant l'extraction de la dent malade, afin de se donner du jour pour une opération plus radicale, qu'on reconnaît à la fois et l'erreur de diagnostic et l'inutilité de toute autre opération.

Les *exostoses* ne sont jamais assez volumineuses pour former tumeur; aussi sont-elles rarement diagnostiquées avant l'extraction de l'organe malade. Les phénomènes douloureux et les accidents nerveux qu'elles déterminent du côté de la face ou des organes des sens sont presque toujours rapportés à la périostite chronique ou à la pulpite. L'erreur est du reste sans importance, puisque, dans un cas comme dans l'autre, le traitement est le même, et consiste dans l'extraction de l'organe malade. La douleur provoquée par la percussion métallique, les irrigations alternativement chaudes et froides désigneront l'organe malade. Si elles ne donnent pas de résultat, il faudra de préférence enlever la dent ou les dents cariées. Ce n'est quelquefois qu'en tâtonnant et après avoir enlevé plusieurs dents qu'on finit par tomber sur la cause du mal.

5° Tumeurs formées par le tartre dentaire.

MAGITOT, *Études et expériences sur la salive*. Paris, 1866. — VERGNE, *Du tartre dentaire et de ses concrétions*. Thèse de Paris. 1870.

La salive normale contient une certaine quantité de sels calcaires (carbonate et phosphate de chaux) qui, dans des circonstances données, peuvent se précipiter et donner lieu à des concrétions connues sous le nom

de *tartre dentaire*. Il suffit pour cela que la réaction du milieu buccal soit alcaline, et que des dispositions anatomiques ou autres empêchent le précipité d'être balayé au fur et à mesure de sa formation.

Ces conditions se trouvent déjà réalisées dans l'état physiologique; en effet, la salive mixte est normalement alcaline, et les dépôts calcaires trouvent un moyen de protection dans l'existence du sillon gingivo-dentaire et des espaces interdentaires. Aussi est-il fréquent de trouver des dépôts de tartre même assez volumineux au niveau du collet des dents, chez les personnes les plus saines. Ces dépôts siégent de préférence sur les faces externes des bicuspides inférieures et les faces postérieures des incisives inférieures; c'est-à-dire en face de l'embouchure du canal de Sténon et de celle des canaux de Wharton et de Rivinus.

La formation du tartre est favorisée par toutes les circonstances qui, sans activer la réaction alcaline du milieu, augmentent la proportion des sels contenus dans la salive ou favorisent le séjour de ce liquide au contact des dents : décollement des gencives, agrandissement des espaces interdentaires, diète, défaut de soins de propreté. Elle est empêchée, au contraire, par toute circonstance qui diminue la proportion des sels calcaires ou donne à la salive une réaction acide; en d'autres termes, les causes des tumeurs tartareuses sont exactement inverses de celles de la carie dentaire.

Caractères physiques et chimiques. — La couleur et la consistance du tartre dentaire sont extrêmement variables. On distinguait autrefois, d'après ses caractères extérieurs, du tartre noir, vert, jaune, mou, dur, etc.; ces distinctions n'ont aucune raison d'être, puisque les différences sur lesquelles elles sont fondées dépendent soit de l'ancienneté du dépôt, soit de la rapidité avec laquelle il s'est fait, soit enfin d'habitudes individuelles. Le tartre de nouvelle formation, celui qui s'est déposé avec rapidité, est mou et jaune; celui qui s'est formé lentement est dur, foncé, et même complétement noir chez les fumeurs; enfin celui qui se dépose sur la racine d'une dent décollée de son périoste et baigne dans le pus, est vert.

Sauf de légères variations, le tartre présente une composition chimique toujours à peu près la même; il se compose essentiellement de sels calcaires (phosphates et carbonates), dans la proportion des quatre cinquièmes environ, et accessoirement de lamelles épithéliales, de ptyaline, de mucine, de graisse, de divers infusoires du genre *vibrio* et *monas*, de filaments et de spores de *leptothrix*, dans la proportion d'un cinquième.

Le tartre, en se déposant autour de la couronne des dents, forme des concrétions plus ou moins volumineuses, et dont l'épaisseur va en diminuant à partir du collet. Lisses et unis dans la partie qui recouvre la couronne, ces dépôts sont rugueux au niveau de la gencive qu'ils irritent et enflamment. Sous l'influence de cette irritation qui augmente graduellement par suite du dépôt de nouvelles quantités de tartre, la gen-

cive se décolle en même temps que le périoste alvéolo-dentaire qui se rétracte; la suppuration s'établit entre le périoste et le cément, et le pus vient sourdre entre la gencive et la base du tartre, jusqu'à ce que la dent, complétement privée de ses connexions, soit expulsée de l'alvéole.

Les concrétions s'accumulent quelquefois en si grande quantité, que non-seulement elles font tout le tour de la couronne, mais encore que plusieurs dents se trouvent ensevelies sous une masse informe. Les gencives ramollies, boursouflées et saignantes, donnent alors à l'haleine une fétidité insupportable.

TRAITEMENT. — On a souvent l'occasion de voir des individus, dont les dents étaient chargées de tartre, sortir d'une fièvre typhoïde ou de toute autre affection qui donne au liquide buccal une réaction acide, avec des dents d'une propreté irréprochable. Rien ne paraîtrait donc plus naturel que d'imiter la nature et de chercher dans les acides le moyen de dissoudre les concrétions tartreuses. Mais l'emploi de ce moyen est formellement contre-indiqué par le danger qu'il y aurait à introduire dans la bouche des agents aussi efficaces de la carie. Il faut donc se borner à enlever avec le plus grand soin le tartre dentaire, et l'on y parvient assez facilement au moyen d'instruments en acier appropriés. Pour éviter la récidive, il faut ensuite polir la surface des dents nettoyées avec un morceau de bois chargé de poudre de pierre ponce.

§ II. — Lésions vitales et organiques des parties molles des dents.

1° Inflammation (pulpite et périostite dentaire).

Nous réunissons dans une description commune la pulpite et la périostite alvéolo-dentaire, en raison de la coïncidence et de la succession fréquente de ces deux inflammations.

CHOISY, *Sur les fistules dentaires*, et *Rapport* d'Oudet, in *Bull. de l'Acad. de médecine*, 1847-1848.— ALBRECHT, *Die Krankheiten der Zahnpulpa*. Berlin, 1858.— *Die Krankheiten der Wurzelhaut der Zähne*. Berlin, 1860. — CHASSAIGNAC, *Traité de la suppuration*. 1859, t. II, p. 147 et suiv. — CHAMBONNAUD, *Des fistules dentaires*. Thèse de Paris, 1867. — MAUREL, *Inflammation aiguë et chronique de la pulpe dentaire*. Thèse de Paris, 1873.

ÉTIOLOGIE. — La pulpite et la périostite alvéolo-dentaire reconnaissent exclusivement pour causes la carie et le traumatisme opératoire ou accidentel; le froid, et surtout le froid humide, joue presque toujours le rôle de cause déterminante.

ANATOMIE PATHOLOGIQUE. — Quoique la pulpe puisse s'enflammer bien avant d'être mise à nu par les progrès de la carie dentaire, c'est surtout lorsque sa cavité est ouverte qu'elle présente les traces caractéristiques d'une inflammation violente. Elle devient rouge, boursouflée et excessivement douloureuse à la pression; de sa cavité devenue trop

étroite pour la contenir, elle fait hernie dans la cavité carieuse en s'étranglant à travers l'étroit orifice de communication.

L'inflammation, suivant qu'elle est plus ou moins intense, se termine de diverses manières : tantôt la pulpe entière est détruite par le sphacèle, dès le troisième ou le quatrième jour; d'autres fois la suppuration s'en empare et la détruit plus lentement; très-souvent enfin l'orage se calme au bout de quelques jours et l'inflammation passe à l'état chronique, entrecoupé de temps à autre par des accès plus ou moins violents de pulpite aiguë. Il est fréquent en pareil cas de voir s'élever de la surface de la pulpe enflammée des végétations qui viennent faire saillie au niveau du collet des dents et qui constituent la variété, sans contredit, la plus fréquente des *polypes des gencives*. Enfin, dans l'inflammation chronique sans suppuration, qu'on trouve souvent désignée sous le nom d'*irritation chronique*, la pulpe peut se calcifier (*odontome interne* de Virchow) ou subir la dégénérescence fibreuse avec ou sans calcification incomplète (*fibrome simple* ou *ossifiant de la pulpe*).

Les lésions de la *périostite alvéolo-dentaire* ont été bien décrites par Tomes et Salter. Le périoste épaissi se détache d'abord du cément à partir du sommet de la racine jusqu'au collet. Dans l'intervalle se fait un épanchement plastique, qui parfois se résorbe, ou qui, après s'être développé avec une rapidité extrême au point de déterminer au bout de quelques heures une tuméfaction appréciable, s'écoule à la pression à côté ou même au travers de la dent malade sous forme d'un liquide séreux, incolore. Heath (1) ayant observé deux cas semblables, a cru devoir les décrire à part comme une variété spéciale de périostite alvéolo-dentaire qui serait propre au maxillaire inférieur. D'après cet auteur, ce liquide plastique deviendrait, en s'organisant, l'origine de beaucoup de tumeurs fibreuses de cet os, opinion qui me paraît très-discutable. D'autres fois, l'exsudat plastique s'organise en tissu osseux qui se dépose à la surface du cément.

Enfin, très-souvent, la suppuration s'établit; le pus contenu sous le périoste décollé peut séjourner dans le sac fibreux et, en passant plus tard à l'état séreux, devenir l'origine d'un kyste du maxillaire. Mais le plus ordinairement il se fait jour au dehors, soit à travers la dent cariée, soit au niveau du collet, en décollant ou en détruisant le périoste, soit enfin à travers l'une des parois de l'alvéole dont le tissu osseux s'est aminci et résorbé.

Le pus peut se faire jour en différents points, soit à travers la muqueuse buccale, soit à travers la peau. Lorsque l'ouverture de l'abcès a lieu du côté de la muqueuse, elle se fait par ordre de fréquence à l'une des faces de la gencive, plus fréquemment à la face externe, dans le sillon gingivo-buccal, à la face interne de la joue ou des lèvres, et plus rarement à la face inférieure de la voûte palatine en décollant quelquefois le périoste

(1) *Diseases and Injuries of the Jaws*, London, 1868.

dans une assez grande étendue. Lorsque l'abcès s'ouvre du côté de la peau, c'est au menton, à la joue, au niveau de la fosse canine ou bien encore à l'angle de la mâchoire, pour la dent de sagesse. Rarement enfin, le pus fuse à des distances relativement considérables; tel est le cas cité par Salter, dans lequel un abcès provenant de la carie d'une petite molaire était venu se faire jour au-dessous de la clavicule. L'ouverture de l'abcès reste souvent fistuleuse; on peut alors, en introduisant un stylet, reconnaître que la persistance de la fistule a pour cause soit la nécrose des racines, soit la nécrose partielle des parois alvéolaires.

Symptomatologie. — La dent qui va être atteinte de pulpite aiguë est ordinairement douloureuse depuis quelque temps; le contact des aliments, et principalement des substances sucrées, éveille ou exacerbe la douleur; il en est de même des changements brusques de température, de la pression et surtout de la succion opérée au moyen de la langue sur la cavité carieuse. Tout à coup, à la suite d'un refroidissement ou d'irritations locales répétées, la douleur augmente et devient pongitive; puis s'étend de l'organe malade aux dents voisines, à toute la sphère de distribution des nerfs maxillaires supérieur ou inférieur, ou même à *toutes* les branches du trijumeau, en prenant les caractères d'une névralgie faciale, dont elle présente non-seulement les exacerbations qui constituent les accès, mais encore les foyers douloureux. Au bout d'un, deux, trois jours, les phénomènes douloureux cèdent ou s'atténuent, ne laissant après eux que ces douleurs sourdes ou cette susceptibilité dont nous avons déjà parlé au début et qui constituent les signes caractéristiques de la pulpite chronique. D'autres fois, au contraire, l'inflammation, au lieu de s'éteindre sur place, se propage au périoste alvéolo-dentaire.

La *périostite alvéolo-dentaire* localisée débute ordinairement par un léger sentiment de malaise, de tension, qui disparaît pour un instant en pressant la dent malade dans son alvéole soit avec les doigts, soit au moyen des dents opposées. Bientôt la douleur s'exaspère et devient pongitive; en même temps la dent, devenue plus longue par suite de l'épaississement du périoste et mobile dans son alvéole, est ébranlée à chaque instant par les mouvements de la langue et l'occlusion des mâchoires, jusqu'au moment où la douleur acquiert un tel degré d'intensité que le malade ne peut plus fermer la bouche.

De son côté, la gencive se tuméfie et devient sensible, et les parties environnantes sont le siége d'un gonflement plus ou moins considérable, connu sous le nom de *fluxion*. Ce gonflement occupe, pour les dents supérieures, toute la partie de la joue qui s'étend depuis l'espace interalvéolaire jusqu'au rebord orbitaire; pour les dents inférieures, il s'étend toujours à une certaine distance dans la région sus-hyoïdienne, mais en ayant toujours, à moins de complication, son maximum de développement au niveau du maxillaire; il est dur, œdémateux, et relativement peu sensible à la pression, dès que l'on s'écarte de la dent malade.

Si la périostite se termine par résolution, la fluxion disparaît rapide-

ment dans l'espace de trois ou quatre jours. Mais si la suppuration s'établit, la fluxion ne commence à diminuer qu'à partir du moment où l'abcès s'est fait jour en dehors de l'alvéole.

La suppuration s'accompagne toujours d'un léger mouvement fébrile ; mais il est rare que la fièvre soit assez intense pour attirer spécialement l'attention ; un peu de chaleur à la peau, de l'inappétence, quelques légers frissons irréguliers, en sont généralement les seuls symptômes.

L'abcès alvéolaire, une fois formé, s'ouvre ordinairement sans accident soit en dedans, soit en dehors de la cavité buccale ainsi que nous l'avons dit plus haut, et le malade se trouve guéri en peu de jours ou ne conserve de son affection que des douleurs sourdes, revenant de temps à autre, un besoin de presser sur la dent malade et de l'ébranler à chaque instant si elle a conservé quelque mobilité.

Dans des cas plus rares, l'affection se présente avec un tout autre cachet de gravité. Ces formes graves s'observent plus spécialement, mais non d'une manière exclusive, dans les périostites consécutives à la carie ou à l'inclusion de la *dent de sagesse*.

La *périostite alvéolo-dentaire de la dent de sagesse* peut être, comme celle des autres dents, consécutive à la carie. Mais elle est aussi souvent le résultat de l'irritation provoquée soit par l'éruption difficile de cet organe, soit par son inclusion dans l'épaisseur de l'alvéole ou de l'apophyse coronoïde du maxillaire inférieur.

Lorsque la dent a pris place dans la rangée alvéolaire, la difficulté que l'on éprouve à explorer le fond de la cavité buccale, difficulté qui est encore augmentée par le reserrement des mâchoires, rend souvent le diagnostic obscur. Cependant, comme en pareil cas le pus vient toujours faire issue du côté de la cavité buccale, en promenant le stylet sur la gencive boursouflée, ou encore en l'introduisant dans l'orifice de la fistule à travers laquelle on voit sourdre du pus, on parvient le plus généralement à constater la présence d'un corps dur et immobile, qui n'est autre chose que la dent de sagesse ; d'autres fois on aperçoit, au milieu de la muqueuse boursouflée et violacée, un point blanc ou grisâtre dont l'exploration avec le stylet permet de reconnaître la nature.

Lorsque la dent est restée incluse dans l'épaisseur de l'os, il est de règle que l'abcès alvéolaire présente des ouvertures multiples. Après une première période, pendant laquelle la maladie ne s'est révélée que par de la douleur, du gonflement au niveau de l'angle de la mâchoire, et du trismus plus ou moins prononcé, le pus se fait jour soit du côté de la muqueuse buccale, soit à l'extérieur, soit des deux côtés à la fois. En effet, l'ouverture ou les ouvertures gingivales sont si défavorablement situées que même élargies elles ne sauraient suffire à l'écoulement du pus ; l'abcès s'ouvre alors soit sur la face externe, soit sur la face interne de l'os, au-dessous du périoste décollé, ou, pour parler plus exactement, au-dessous de la face profonde des muscles masséter ou ptérygoïdien interne qui le bridents et l'obligent à aller se faire issue dans un point

éloigné, soit du côté de la joue par une ou plusieurs fistules, soit en arrière du côté du pharynx, en fusant au-dessous du ptérygoïdien interne (1), soit enfin à l'angle de la mâchoire. Cette périostite détermine quelquefois des lésions assez graves pour amener la mort.

Diagnostic. — Le diagnostic de la périostite alvéolo-dentaire est généralement facile. A son début, elle pourrait être confondue avec la névralgie faciale, mais elle s'en distingue bientôt par l'apparition du gonflement.

La confusion est plus facile avec le phlegmon sous-maxillaire; dans les deux maladies, en effet, il y a du gonflement, de la chaleur avec rougeur de la peau; l'un et l'autre sont souvent produits par la carie dentaire. Mais, tandis que dans le phlegmon, la douleur et le gonflement présentent leur maximum à la région sous-maxillaire, quoiqu'ils empiètent sur la face externe de la mâchoire; dans la périostite, leur maximum est au niveau de la face externe de la mâchoire, d'où le gonflement s'étend en diminuant en haut du côté de la joue et en bas du côté du cou. Dans les cas de coïncidence des deux affections, la périostite est quelquefois si limitée, elle a déterminé si peu de phénomènes douloureux qu'elle peut à la rigueur passer inaperçue; la chose est, du reste, sans inconvénient, pourvu que la carie dentaire, cause des deux affections, soit reconnue et que le traitement soit institué en conséquence.

A l'état chronique, lorsque l'affection ne consiste plus que dans la présence d'une *fistule dentaire*, celle-ci lorsqu'elle siége à la joue pourrait être confondue avec une fistule salivaire. On évitera l'erreur en tenant compte de la nature de l'écoulement, qui est clair et limpide et augmente au moment du repas ou par la mastication, dans les fistules salivaires, tandis qu'il est purulent ou séro-purulent, sans augmentation, dans la fistule dentaire.

Enfin, une fistule dentaire étant donnée, il reste encore à déterminer son point de départ, car la bouche peut renfermer plusieurs dents cariées. Cette question est presque toujours facile à résoudre; tantôt en effet, le trajet fistuleux est tellement court qu'on peut avec un stylet arriver sur l'organe malade et provoquer de la douleur; tantôt au contraire le trajet est plus long, mais on peut sentir dans les parties molles un cordon dur, arrondi qui va de l'orifice externe à la cavité de l'alvéole. Les mêmes moyens empêcheront de confondre une fistule dentaire avec les fistules de la partie moyenne de la joue résultant de l'ouverture de petits abcès froids, qu'on observe quelquefois chez les sujets scrofuleux.

Traitement. — Traiter d'une manière convenable la carie dentaire, cautériser et au besoin détruire la pulpe dentaire, tel est le meilleur moyen de prévenir ou d'empêcher le retour de la pulpite et de la périostite alvéolo-dentaire. Relativement au traitement propre à la pulpite, je rappellerai que, dans les cas d'étranglement de la pulpe à travers un

(1) *Transact. of the Odont. Society.* 1858, p. 53.

ouverture carieuse, le meilleur moyen de faire cesser les accidents consiste à débrider cette ouverture en faisant éclater ses bords. Un autre moyen, également recommandé par Magitot, et qui semble avoir fourni d'heureux résultats lorsque la cavité de la pulpe n'est pas ouverte, consiste à trépaner la dent soit au niveau de son collet, soit au niveau de la couronne, et dans le point correspondant à la cavité carieuse. Par cette opération, on peut faire cesser l'étranglement de la pulpe et amener la guérison, ou si les accidents persistent, détruire la pulpe à l'aide des caustiques.

Lorsque la périostite s'est développée à la suite d'opérations pratiquées sur la dent, telles que l'aurification ou l'implantation d'une dent à pivot, si l'inflammation est intense ou ne cède pas aux antiphlogistiques locaux, il faut immédiatement enlever la cause du mal.

Enfin, quelle que soit la cause de l'affection, on la combattra au début par des moyens locaux : émissions sanguines locales au moyen d'une ou deux sangsues appliquées sur la gencive; lotions émollientes, cataplasmes. Si, malgré tout, la suppuration s'établit, on n'hésitera pas à pratiquer une incision allant jusqu'à l'os; lors même que le pus n'est pas encore collecté, cette petite opération procure du soulagement et jugule les accidents.

S'agit-il d'une périostite suppurée de la dent de sagesse, il ne faudra pas hésiter à ouvrir une issue au pus dans une partie déclive, telle que l'angle de la mâchoire, tout en élargissant l'ouverture des fistules gingivales. On devra même, au besoin, passer un tube à drainage qui favorise l'écoulement du pus et le dégorgement des tissus.

Les fistules dentaires exigent ordinairement l'extraction de la dent malade ou de la portion d'alvéole nécrosée.

ARTICLE III.

VICES DE CONFORMATION ET DIFFORMITÉS DES DENTS.

1° Anomalies de nombre.

a. *Anomalies par défaut.* — L'anomalie par défaut peut être apparente ou réelle; dans le premier cas, l'organe s'est bien développé, mais il n'a pas pris sa place dans la rangée alvéolaire; dans le second cas, au contraire, il y a absence complète ou relative de développement. Cette distinction est importante à établir puisque, comme nous aurons l'occasion de le voir plus tard, l'absence d'une ou de plusieurs dents est un des principaux éléments de diagnostic des odontomes ou des inclusions dentaires.

L'absence congénitale d'un certain nombre ou de la totalité des dents coïncide parfois avec des vices de développement du système pileux (calvitie congénitale ou développement exagéré des poils). Darwin (1)

(1) *De la variation des animaux et des plantes*, trad. franç. Paris, 1868.

fait remarquer, en outre, que les deux ordres de mammifères les plus anormaux quant à leur revêtement épidermique, les cétacés et les édentés, sont aussi les plus anormaux sous le rapport de la dentition.

b. *Anomalies par excès.* — *Dents surnuméraires.* — L'excès de nombre des dents peut n'être qu'apparent et tenir à la persistance d'une ou de plusieurs dents de lait; il suffit alors d'en faire l'extraction pour voir la dent permanente reprendre sa place, si elle avait été déviée. Mais, d'autres fois, les dents permanentes sont réellement en excès; c'est ainsi qu'on trouve sur une même mâchoire cinq canines, trois incisives, onze molaires ou plus.

Si les dents surnuméraires sont situées sur la rangée alvéolaire, si l'arc alvéolaire paraît assez étendu pour les loger, il faut s'abstenir de toute intervention; si, au contraire, elles paraissent trop pressées les unes contre les autres, et que le sujet soit encore jeune, mieux vaut enlever l'une d'elles; l'éruption des molaires et plus tard de la dent de sagesse rétablira la régularité un instant compromise en faisant disparaître l'espace qui sépare après l'opération les deux dents contiguës à celle qu'on a enlevée. A plus forte raison, l'ablation doit-elle être pratiquée lorsque la dent surnuméraire est en dehors de la rangée alvéolaire et amène la déviation de la dent normale.

Ces dents surnuméraires se trouvent le plus souvent sur la face labiale; mais on les rencontre aussi sur la face palatine et quelquefois même sur la voûte du palais (fig. 151 et 152). La dent normale déviée en sens

FIG. 151. — Deux dents surnuméraires occupant la place des incisives médianes.

FIG. 152. — Deux dents surnuméraires placées en arrière des incisives.

contraire reprend sa position lorsque l'extraction est faite de bonne heure, grâce à la pression continue exercée sur elle par la langue ou les lèvres.

On reconnaît ordinairement la dent anormale à son petit volume ou à sa forme conique. Mais, dans certains cas, toutes les dents sont également développées ou également déviées, de sorte que la distinction est impossible. Le chirurgien n'a alors pour se guider que l'intérêt de la forme et le plus ou moins de facilité qu'il y aura à ramener en place tel ou tel des organes en excès. Toutes choses égales d'ailleurs, il devra cependant sacrifier la dent située du côté des lèvres ou de la joue, l'impulsion de la langue étant bien plus efficace que celle de la joue ou des lèvres pour ramener à sa place une dent déviée.

La pathogénie de cette anomalie est encore fort obscure. Tout ce qu'on en connaît, c'est que les dents surnuméraires font ordinairement leur apparition avant les dents normales. Elles se développent probablement par des bourgeons qui naissent du bulbe dentaire et qui s'en séparent consécutivement ce qui porterait à le croire, c'est que, dans certains cas, on a vu de ces dents faire corps avec les dents normales et ne pouvoir être enlevées qu'avec elles.

2° Anomalies de position.

Les anomalies de position des dents peuvent être distinguées en partielles ou générales, selon qu'elles affectent seulement une ou plusieurs dents ou la totalité de l'arcade alvéolaire.

A. *Anomalies partielles.* — Tantôt la dent est simplement déviée, c'est-à-dire que la racine occupant sa place normale, la couronne seule présente une direction vicieuse; tantôt, au contraire, le déplacement est complet.

a. Les *déviations simples* en avant, en arrière, latéralement ou par torsion ont peu d'intérêt pour le chirurgien. Tant que la déviation ne dépasse pas un certain degré, on doit tenter de remettre la dent en place, soit progressivement par la ligature ou mieux encore par un appareil en gutta-percha convenablement moulé et maintenu en place, soit brusquement en luxant la dent au moyen d'un davier et en la maintenant à l'aide des mêmes moyens. Mais lorsque la direction anormale est telle qu'elle se rapproche de l'horizontale, la dent doit être sacrifiée; si le sujet est jeune la brèche pourra se combler par le rapprochement des dents restées en place.

Fig. 153. — Déviation de la dent de sagesse (Tomes).

b. Lorsque le *déplacement* est *complet*, la dent peut occuper les positions les plus variées : tantôt elle apparaît à l'extérieur, à la voûte palatine, sur les faces externe et interne des mâchoires ou même à la joue, comme dans la figure 153, qui montre la dent de sagesse inférieure droite ayant percé la peau près de l'angle de la mâchoire. On enleva la dent, et l'ouverture cutanée se ferma spontanément. Tantôt la dent reste cachée dans l'épaisseur du squelette, dans l'antre d'Highmore, dans l'apophyse montante du maxillaire supérieur (canines), dans la voûte palatine, dans

l'apophyse coronoïde et la branche montante du maxillaire inférieur (dent de sagesse). Les dents ainsi incluses peuvent être normalement dirigées; mais le plus souvent elles sont en même temps déviées, tantôt simplement inclinées; dans d'autres cas, elles sont horizontales ou même complétement sens dessus dessous.

La présence des dents dans l'épaisseur du squelette ou dans l'antre d'Highmore ne se traduit pendant longtemps par aucun phénomène morbide. Mais lorsque pour une cause quelconque le kyste qui les contient vient à s'enflammer, il en résulte des accidents plus ou moins graves, tels que : abcès répétés, fistules intarissables, fusées purulentes, nécroses, etc. La cause de ces accidents reste souvent méconnue; ce n'est quelquefois qu'en pratiquant ou après avoir pratiqué la résection d'une portion plus ou moins étendue des maxillaires que le chirurgien est éclairé sur la nature du mal. On devra donc avant de se décider à opérer, en pareil cas, procéder à un examen minutieux de l'appareil dentaire, et s'assurer que les dents sont ou ont été au complet.

3° Anomalies générales.

Ces anomalies n'offrant qu'un médiocre intérêt chirurgical, nous nous contenterons de signaler les variétés principales et d'indiquer brièvement les moyens d'y remédier.

a. *Déviation en avant de la partie antérieure de la rangée dentaire supérieure.* — Cette variété est assez rare et reconnaît pour cause, tantôt l'éruption tardive des molaires, tantôt la brièveté des branches montantes du maxillaire inférieur. Dans un cas comme dans l'autre, les incisives inférieures viennent presser contre la face linguale des supérieures qu'elles inclinent et déjettent en avant, au point que la lèvre inférieure vient quelquefois se placer entre les deux arcades. Quand le sujet est jeune, cette difformité peut être assez facilement corrigée par un appareil compressif.

b. *Déviation en arrière de la partie antérieure de la rangée dentaire supérieure.* — Cette variété est beaucoup plus fréquente et souvent héréditaire. Elle présente divers degrés, suivant que les dents se rencontrent bord à bord, ou que les supérieures se trouvent en arrière des inférieures, soit seulement par le sommet de leur couronne, soit par la plus grande étendue, ou la totalité de celle-ci. La difformité a rarement pour cause la simple déviation des dents; dans la très-grande majorité des cas, elle tient soit à la brièveté du diamètre antéro-postérieur du maxillaire supérieur, soit à la longueur exagérée du corps de la mâchoire inférieure. Lorsque la difformité est peu prononcée, elle disparaît souvent sans que l'art ait à intervenir. Mais pour peu que les dents supérieures passent en arrière des inférieures, il serait imprudent de s'en rapporter à la nature. Le traitement consiste à repousser en avant les dents supérieures, et à les maintenir dans leur nouvelle position jusqu'à ce qu'elles

s'y soient consolidées. On trouvera dans les ouvrages spéciaux, et particulièrement dans le livre de Tomes, la description des appareils employés dans ce but.

c. *Écartement de la partie antérieure des deux arcs alvéolaires opposés.* — Dans cette variété les molaires seules peuvent être amenées au contact; les incisives restent séparées. Cette anomalie coïncide toujours avec une augmentation de hauteur de la partie antérieure de la mâchoire inférieure, une diminution de hauteur de sa partie postérieure et une obliquité exagérée de sa branche montante. Ces dispositions anatomiques expliquent à la fois et la difformité et le peu de prise qu'on a sur elle. Cependant, Tomes a obtenu dans un cas un succès incomplet en maintenant une pression constante de bas en haut sur la mâchoire inférieure au moyen de deux fortes bandes en caoutchouc, attachées d'un côté à une plaque de gutta-percha moulée sur la pointe du menton, et d'un autre à un bonnet qui coiffait la tête.

Fig. 154. — Déviation des dents (Tomes).

Une difformité analogue peut être le résultat du tiraillement exercé par des cicatrices vicieuses sur le menton et sur la partie antérieure du maxillaire inférieur. La figure 154 montre l'état des dents sur une jeune fille de vingt-deux ans, dont le menton était attiré en bas vers le sternum par une cicatrice provenant d'une brûlure à l'âge de cinq ans.

d. *Bouche en forme de V ou de coin.* — Dans cette variété, qui a surtout été bien étudiée par les Anglais sous le nom de *Contraction of the maxilla, V-shaped maxilla* (1), l'arcade dentaire, au lieu de décrire une courbe arrondie sous forme de fer à cheval, est triangulaire, à sommet arrondi antérieur. La difformité peut affecter les deux maxillaires, mais elle est incomparablement plus fréquente à la mâchoire supérieure. La voûte palatine est plus étroite et quelquefois comme étranglée à son milieu par un rétrécissement plus marqué au niveau des bicuspides et des premières molaires permanentes; elle présente une voussure exagérée, d'où résulte un défaut d'étendue des fosses nasales qui oblige le sujet à respirer constamment la bouche ouverte. C'est peut-être à cette particularité qu'il faut attribuer l'hypertrophie des amygdales chez les sujets affectés de ce vice de développement. D'après le docteur Langoon Down (2), cette malformation serait à peu près constante chez les idiots et pourrait servir

(1) Tomes, *On the Developmental Origin of the V-shaped maxilla.* (*Monthly Review of the Dental Science.* Juin 1872.)

(2) *Transact. of the Odont. Soc.*, 1871, vol. IV, p. 16.

au besoin à diagnostiquer l'idiotie congénitale de l'idiotie acquise. Si la difformité est peu prononcée, on pourra tenter d'écarter les arcades alvéolaires au moyen de plaques de vulcanite ou de plaques métalliques.

ARTICLE IV.

OPÉRATIONS QUI SE PRATIQUENT SUR LES DENTS.

Nous nous bornerons à indiquer ici les principales opérations qui se pratiquent sur les dents, renvoyant pour une description plus complète aux traités de petite chirurgie ou aux ouvrages de chirurgie dentaire.

1° *Ligature des dents.* — La ligature est employée soit pour maintenir en place des dents ébranlées, luxées, fracturées ou réimplantées, soit pour assurer l'immobilité des fragments dans les fractures des mâchoires. L'opération se pratique à l'aide d'un fil porté d'abord autour du collet de la dent malade, et dont les chefs, entrecroisés au niveau de l'espace interdentaire, sont ensuite portés autour de la dent la plus voisine. La nature du fil à employer a son importance : les fils métalliques usent l'émail au niveau du collet des dents et ouvrent ainsi une porte à la carie dentaire. Aussi doit-on leur préférer des fils organiques, tels que les fils de caoutchouc (Tomes) ou ceux d'intestin de ver à soie (Magitot). La ligature doit être enlevée dès qu'il survient des symptômes inflammatoires, soit du côté de la gencive, soit du côté du périoste alvéolo-dentaire.

2° *Cautérisation.* — La cautérisation est employée pour combattre les douleurs odontalgiques violentes ou l'extrême sensibilité de l'ivoire dans la carie ou pour détruire la pulpe dentaire mise à nu.

Les divers caustiques ne méritent pas tous la même confiance. Le cautère actuel, sous forme d'aiguilles, est difficile à manier; le galvanocautère pourrait offrir plus d'avantages. Cependant on emploie plus particulièrement les caustiques, comme le chlorure de zinc à l'état de solution concentrée et l'acide arseniéux. Ce dernier, réduit en pâte au moyen d'une goutte d'eau, est introduit dans la cavité cariée, préalablement nettoyée et essuyée, puis on protége la langue et les lèvres contre son contact en bouchant avec soin la cavité au moyen d'une petite boule de coton sec ou imbibé de teinture de benjoin.

La douleur produite par la cautérisation est très-variable comme intensité et comme durée; elle est sourde, obtuse, lorsque la cavité de la pulpe n'est pas ouverte; elle est vive et généralement de peu de durée, dans le cas contraire; mais il est rare qu'elle se prolonge au delà d'une journée, à moins de complication de périostite alvéolo-dentaire.

3° *Résection.* — L'ablation d'une partie des tissus durs d'une dent est pratiquée soit pour isoler deux organes très-rapprochés ou dont l'un d'eux est atteint de carie dentaire, soit pour débarrasser une surface ou une cavité carieuse de toutes les parties malades.

Lorsqu'il s'agit simplement d'élargir ou de rétablir l'espace interdentaire ou de polir une surface atteinte de carie, on se sert d'une lime plate et fine. Si la cavité carieuse est profonde, anfractueuse, on commence d'abord par la nettoyer et la vider avec des petits crochets ou des pinces droites ou courbes enveloppées de coton ou de linge fin. On procède ensuite à la résection des tissus malades avec des instruments appropriés : gouges, rugines, curettes, fraises et forets.

4° *Obturation.* — L'obturation a pour but d'empêcher les substances contenues dans la bouche d'arriver au contact des parois de la cavité carieuse et d'y séjourner. Pour obtenir ce résultat, il faut que la substance obturante soit dure ou durcisse en peu de temps, qu'elle soit imperméable, qu'elle se moule exactement et qu'elle ne soit pas susceptible d'altération ou de retrait.

On peut faire une bonne *obturation temporaire* avec de la gutta-percha ramollie dans l'eau chaude, qu'on foule avec soin dans la cavité carieuse. Des boulettes de coton imbibées de solutions alcooliques ou éthérées, de sandaraque, de mastic, de copal, de résine, etc., durcissant par l'évaporation, donnent également de bons résultats.

Pour faire l'*obturation définitive*, on se servait autrefois d'un amalgame de plomb, d'où le nom de *plombage des dents* appliqué à l'opération. Mais on ne tarda pas à lui substituer l'amalgame d'argent ou celui d'argent et d'étain. L'amalgame, ayant la consistance de la cire, est introduit dans la cavité à obturer et tassé solidement avec des fouloirs, de manière à le mettre en contact avec tous les points; on enlève ensuite tout ce qui déborde et l'on polit au brunissoir. Un inconvénient sérieux, qui doit faire bannir l'amalgame de l'obturation des incisives et des canines, c'est qu'il s'altère et noircit assez vite.

L'obturation par l'or en feuilles minces ou à l'état spongieux et cristallin est aujourd'hui la plus employée. Pour faire l'obturation, l'opérateur roule dans ses doigts la feuille ou l'éponge d'or et en fait une boulette de dimension voulue qu'il introduit dans la cavité dentaire; il la presse ensuite et la tasse comme pour le plombage, enlève ce qui déborde et polit au brunissoir.

Les alliages et les amalgames ont pour inconvénient de ne pas adhérer aux parois de la cavité et finissent par tomber au bout d'un temps variable. Aussi certains dentistes se sont-ils préoccupés de trouver une substance durcissante, subissant peu de retrait et ayant la propriété d'adhérer à l'ivoire. Ces conditions se trouvent réalisées dans le *ciment Sorel*, qui n'est autre qu'un mélange de poudre d'oxyde de zinc et de chlorure du même métal en solution concentrée. La pâte formée par le mélange acquiert rapidement la dureté du stuc et conserve sa couleur blanche.

5° *Extraction des dents.* — On peut avec Sarrazin (1) résumer dans les

(1) *Dict. de méd. et de chir. prat.*, art. DENTS, t. IX, 1869.

propositions suivantes les indications de l'extraction des dents pour cause de carie. On est en droit d'extraire une dent cariée :

1° Lorsque la destruction de la couronne est telle que l'obturation est devenue impossible. Il faut, cependant, faire une exception en faveur des canines et des incisives que l'on coupe au niveau de leur collet pour enfoncer dans leur racine le pivot d'une dent artificielle. Il faut aussi renoncer à l'extraction chez les gens avancés en âge et dont la mâchoire est dégarnie, lorsque la dent cariée n'est le point de départ d'aucun accident fâcheux.

2° Lorsque la névralgie dentaire a résisté à tous les topiques, à la cautérisation, et lorsque l'obturation temporaire ou définitive provoque des douleurs intolérables.

3° Lorsque la dent cariée est une dent de lait et menace de carie une dent voisine qui appartient à la seconde dentition, ou lorsqu'elle gêne l'éruption de cette dernière.

4° Lorsque la dent cariée est vicieusement placée ou qu'elle occupe la place d'une dent saine.

5° Lorsque la dent cariée, malgré les soins qu'on lui donne, entretient une périostite alvéolaire.

L'extraction des dents se pratique à l'aide de divers instruments : *clef de Garengeot*, *daviers* ou *leviers*.

La *clef de Garengeot* (fig. 155) se compose de trois parties : 1° un crochet recourbé 1, à bec tranchant et bifide ; 2° un point d'appui rectangulaire ou *panneton* 2, sur lequel le crochet s'articule à charnière ; l'articulation est mobile et le crochet peut être placé à droite ou à gauche du panneton ; 3° un *manche* 3 fixé à angle droit sur le panneton.

Fig. 155.— Clef de Garengeot.

De nombreux perfectionnements ont été apportés à la *clef* ou à telle ou telle de ses parties constituantes ; nous nous bornons à indiquer le mode d'emploi de cet instrument.

L'opération peut être divisée en trois temps. Dans le premier, l'opérateur, après s'être bien assuré de la dent malade, place le panneton enveloppé de linge, de manière à rendre la pression moins douloureuse, sur la face interne de la gencive ou bien encore sur le côté externe du collet dont on a détaché la gencive avec le bistouri ; le crochet passé au-dessus de la couronne, son bec est ensuite porté sur le côté interne de la dent et enfoncé avec l'index de la main libre jusqu'au niveau du collet. Ce n'est qu'après s'être assuré que l'instrument est bien placé sur la dent malade, qu'on procède à la *luxation* de la dent.

Dans ce second temps, on imprime à la clef un mouvement de torsion en dehors, en ayant bien soin d'éviter toute secousse brusque. Une sensation de résistance vaincue indique que la dent est luxée. Il suffit, pour en faire l'*extraction* proprement dite, de continuer le mouvement; certains opérateurs aiment mieux exécuter le troisième temps avec le davier.

Fig. 156. — Application de la clef de Garengeot.

La fabrication des *daviers* (fig. 157) a été l'objet, durant les trente dernières années, de nombreux perfectionnements, tant en Angleterre qu'en Amérique. La direction, le degré de courbure et la forme des mors, suivant qu'il s'agit d'opérer sur les dents du haut, du bas ou sur tel ou tel membre de la série dentaire, sur des chicots ou des racines, ont été tellement modifiés, qu'il serait à peu près impossible d'en faire la description ou même l'énumération complète. Qu'il nous suffise d'indiquer brièvement les conditions générales que doit offrir un bon davier : la face externe de chacune de ses branches doit être taillée en lime pour que la main de l'opérateur ne puisse pas glisser; l'articulation doit être douce et facile sans présenter le plus léger mouvement de latéralité ; le mors ou la *serre*, qui représente le bras de levier de la résistance, doit être aussi court que possible; enfin, le mors doit être conformé de telle sorte qu'il s'adapte de la manière la plus exacte au collet de la dent.

Fig. 157. — Davier.

L'opération comprend trois temps : 1° saisir la dent malade avec le davier approprié, insinuer les bords lisses du mors entre la dent et la gencive et les pousser ensuite jusqu'à la rencontre de l'alvéole; 2° luxer la dent en imprimant des mouvements de torsion pour les incisives et les canines, et des mouvements de latéralité pour les molaires; 3° enfin, extraire la dent. Dans le second temps, il importe de ne pas trop presser sur le collet de la dent, sinon l'on s'expose à le couper ou à l'écraser. Pour éviter cette faute souvent commise par les débutants, certains auteurs conseillent de placer entre les branches du davier soit l'index de la main gauche, soit la partie charnue du pouce.

Fig. 158. — Manière de saisir la dent avec le davier.

Les *leviers*, le *pied-de-biche* et la *langue de carpe* (fig. 159) ne sont guère employés que pour l'extraction des racines ou pour l'avulsion de la dent

de sagesse. On enfonce l'instrument entre la dent et la paroi alvéolaire profondément et avec force; on le fait ensuite basculer en prenant un point d'appui sur le bord même de l'alvéole, sur une ou plusieurs dents voisines ou sur un bouchon de liége. Tomes conseille avec raison d'imprimer à l'instrument, en même temps que le mouvement de bascule, un mouvement de rotation; sinon il peut glisser sur la surface de la racine et faire des échappées plus ou moins dangereuses; c'est ainsi qu'on a vu la langue de carpe aller perforer la joue, la langue et le plancher buccal. Aussi est-il bon, lorsqu'on est obligé de faire usage de cet instrument, d'appliquer sur le côté opposé de la gencive le pouce de la main libre recouvert de plusieurs tours de bande ou de diachylon.

Fig. 159. — Levier.

Accidents traumatiques causés par l'extraction des dents. — L'extraction des dents est souvent accompagnée ou suivie d'accidents traumatiques, inflammatoires ou nerveux qui ont de tout temps attiré l'attention des praticiens. Nous mentionnerons seulement ici les accidents traumatiques, les accidents inflammatoires et nerveux devant être décrits plus tard.

Duval, *Des accidents de l'extraction des dents.* Paris, an X. — G. Delestre, *Des accidents causés par l'extraction des dents.* Paris, 1870.

On peut diviser les accidents traumatiques causés par l'extraction des dents en : 1° accidents portant sur la dent elle-même ou sur les dents voisines : *fracture de la dent, luxation et fracture des dents voisines, avulsion des germes de seconde dentition;* 2° accidents intéressant les os maxillaires : *fracture du bord alvéolaire* et *fracture complète, luxation de la mâchoire, lésions des sinus maxillaires;* 3° accidents intéressant les parties molles : *déchirure et décollement de la gencive, contusions et blessures des lèvres, des joues et de la langue, emphysème.* A cette nomenclature, proposée par Delestre, nous ajouterons l'*hémorrhagie* et la *pénétration des dents dans les voies digestives et aériennes.*

La *fracture de la dent malade* peut être le résultat de la maladresse de l'opérateur qui porte l'instrument sur la couronne au lieu de le porter sur le collet ou qui presse trop sur les branches du davier d'ailleurs bien appliqué; elle peut encore être due à la construction vicieuse des instruments, mais elle tient aussi très-souvent à une malformation des racines, qui sont ou très-divergentes ou très-convergentes à partir du collet (*dents barrées*). Dans un cas comme dans l'autre, la dent ne peut être extraite qu'autant que les parois de l'alvéole ou la cloison osseuse qui sépare les racines sont rompues; si l'os ne cède pas, la dent se brise nécessairement au niveau du point d'application de l'instrument. Enfin la fracture peut encore reconnaître pour causes l'altération profonde de la

dent elle-même ou l'indocilité du malade qui fait glisser l'instrument.

Si la fracture de la dent siége assez haut pour qu'on puisse encore la saisir, il faut en faire l'extraction immédiate ; sinon, il faut détruire la pulpe mise à nu au moyen du cautère rougi à blanc, du galvano-cautère ou de l'acide arsénieux.

La *fracture* ou la *luxation d'une ou de plusieurs dents voisines* s'observe surtout lorsqu'on se sert du levier ou de la langue de carpe, et qu'on prend un point d'appui sur une dent isolée, peu solide ou cariée ; mais elle peut être aussi le résultat de la soudure complète de deux dents ou de la synostose des racines.

L'*extraction des germes de la seconde dentition* est un accident plus rare. Il n'est guère possible que pour les bicuspides permanentes dont le germe, à une certaine époque, est embrassé de chaque côté par les deux racines recourbées des molaires de lait.

Les *fractures du bord alvéolaire*, limitées à la paroi externe de l'alvéole, sont tellement fréquentes et si peu importantes, qu'elles méritent à peine le nom d'accident. La petit lamelle osseuse réappliquée se consolide rapidement. Mais si la fracture est plus étendue, si elle intéresse plusieurs alvéoles, elle peut dénuder les racines des dents voisines et en amener la nécrose. Enfin il est des cas malheureux où toute la moitié du bord alvéolaire est enlevée et entraîne avec elle les dents correspondantes ; cet accident s'observe surtout lorsqu'on fait usage de la clef de Garengeot, avec laquelle on peut déployer une force considérable, mais brutale et aveugle. On a cependant observé, quoique plus rarement, des accidents analogues, avec l'emploi des daviers et du levier. C'est même dans une tentative d'extraction avec l'élévatoire qu'a été produite la lésion la plus grave de ce genre qui ait été rapportée. L'instrument glissa et détacha la tubérosité du maxillaire supérieur avec une partie du plancher de l'antre d'Highmore et une portion de l'os sphénoïde (1). Si le fragment osseux a conservé de fortes adhérences, on le remet en place et l'on tente la conservation ; s'il est mobile, on doit l'enlever immédiatement afin de prévenir les symptômes inflammatoires qui seraient déterminés par sa présence. La hauteur du fragment est quelquefois assez considérable pour comprendre le canal dentaire ; on a vu, en pareil cas, la compression et la déchirure du nerf dentaire, et même la blessure de l'artère du même nom.

Les *fractures complètes de la mâchoire* sont tellement rares, qu'on en a même nié la possibilité (Duval). Cependant Delestre a pu en recueillir quatre observations, dont une de fracture double, et toutes produites par l'usage de la clef de Garengeot. Le même auteur rapporte également cinq observations de *luxation de la mâchoire*.

L'*ouverture du sinus maxillaire* et l'*enfoncement des dents* dans sa cavité ont déjà été signalés. Il en est de même des lésions des parties molles

(1) Cattlin, *Transact. of the Odont. Soc., new series*, vol. III, p. 138.

quents dans la carie dentaire et à la suite des opérations pratiquées sur les dents, qu'ils méritent, à peine, dans le plus grand nombre de cas, d'être regardés comme une complication. L'étendue et l'intensité de l'inflammation sont en rapport avec celles de la périostite, et il suffit de donner issue au pus collecté sous le périoste, pour obtenir la résolution, à moins toutefois que le phlegmon ne soit le résultat de l'ouverture spontanée de l'abcès périostique dans le tissu cellulaire de la région sous-maxillaire ou sous-angulaire; dans ce cas, le phlegmon suppure et doit être ouvert de bonne heure.

Dans d'autres cas, plus rares il est vrai, et inexplicables par les données de l'anatomie ou de la physiologie pathologique ordinaire, le phlegmon prend d'emblée ou rapidement des proportions inquiétantes; la périostite est très-circonscrite, le pus bridé par le périoste n'a pas fusé dans le tissu cellulaire ambiant, et l'on voit la région sus-hyoïdienne et sous-angulaire devenir le siége d'un empâtement phlegmoneux considérable; la région sous-hyoïdienne se prend à son tour ainsi que le plancher de la bouche et la base de la langue, y compris l'épiglotte et les replis ary-épiglottiques, et l'on a devant soi tous les symptômes d'un œdème de la glotte à marche rapide. La mort peut encore être le résultat des fusées purulentes ou de la longueur de la suppuration comme dans tous les abcès du cou.

Ce passage de la congestion fluxionnaire au phlegmon suivi de suppuration s'explique, dans certains cas, par un état général grave de l'organisme (épuisement par la fatigue ou une mauvaise hygiène, par les fièvres graves, diabète, alcoolisme, albuminurie), dont chacun connaît la funeste influence sur la terminaison des inflammations spontanées ou traumatiques.

b. L'*adénite aiguë* accompagne généralement le phlegmon (*adéno-phlegmon*), et ne présente, du reste, rien de particulier. Il n'en est pas de même de l'adénite chronique, qui reconnaît pour cause, plus souvent qu'on ne le croit, la carie dentaire et les autres affections des dents susceptibles de déterminer de la gingivite ou de la périostite alvéolo-dentaire. Les ganglions engorgés sont alors de temps en temps le siége de petites poussées inflammatoires qui, chez les scrofuleux, peuvent se terminer par la dégénérescence caséeuse et le ramollissement.

Ne serait-ce pas également à l'irritation produite par des affections dentaires qu'il faudrait attribuer la localisation si fréquente, dans la région sous-maxillaire, des adénolymphomes? Les observations toujours assez explicites en ce qui concerne les irritations possibles provenant de la face, du cuir chevelu ou de l'oreille sont ordinairement muettes sur l'exploration du système dentaire. Bien que les auteurs d'anatomie ne mentionnent pas de lymphatiques des gencives supérieures se rendant à des ganglions parotidiens, Bérard cite un cas dans lequel une tumeur ganglionnaire de la région parotidienne disparut après l'extraction d'une dent malade.

c. Le *phlegmon de l'orbite* s'observe quelquefois à la suite de l'extraction, plus rarement de la carie des dents de la mâchoire supérieure. La pathogénie de cette grave complication a été diversement interprétée. Pour les uns, le pus fuserait d'abord dans le tissu cellulaire sous-muqueux, puis dans le tissu cellulaire sous-cutané, jusqu'à la base de l'orbite où il pénétrerait. Ce processus doit être bien rare, si tant est qu'il ait jamais été observé ; car nous n'en avons pas trouvé d'exemple. Il est difficile de comprendre, en effet, comment le pus ne se porterait pas plutôt du côté de la peau que du côté de l'aponévrose orbito-oculaire si résistante en ce point.

Pour d'autres auteurs, le pus pénétrerait dans l'orbite en décollant de bas en haut le périoste du maxillaire supérieur. Cette interprétation est plus plausible, mais il lui manque également l'appui des faits. Pour d'autres enfin, l'inflammation serait purement sympathique et s'expliquerait par des connexions mystérieuses entre l'œil et certaines dents (*canines* et *bicuspides*), auxquelles pour ce motif ils voudraient voir restituer le nom de *dents œillères* (1).

Il résulte pour nous de la lecture attentive d'un certain nombre d'observations, que, dans l'immense majorité des cas, le phlegmon de l'orbite d'origine dentaire a son point de départ dans une périostite du plancher de cette cavité, consécutive à une inflammation de l'antre d'Highmore.

L'ouverture du sinus est évidente dans les observations I, II et V du mémoire de Delestre; dans l'observation VII, en même temps que l'exorbitisme et la tuméfaction de la joue, on trouve notée une tuméfaction volumineuse de toute la moitié correspondante du palais; dans bon nombre de cas, on constate l'écoulement d'un liquide par la narine correspondante, et, dans d'autres, la chute par les fosses nasales d'un petit séquestre, qui est pris tantôt pour un morceau de la cloison, tantôt pour une partie de cornet, et qui pourrait bien n'être autre chose que la lamelle osseuse qui recouvre l'entrée du sinus. Dans certains cas, enfin, la périostite du sinus et la nécrose du plancher de l'orbite ont été directement constatées.

Citons, en terminant, un fait singulier rapporté par Teirlink (2) : le phlegmon orbitaire était consécutif à l'extraction de la première grosse molaire inférieure du côté droit; le pus avait fusé le long des deux faces de la branche montante, pénétré dans les fosses zygomatique et sphéno-maxillaire; puis, par la fente sphéno-maxillaire, l'inflammation s'était étendue jusque dans la cavité orbitaire, et le paquet cellulo-adipeux qui en remplit le fond était gonflé, fortement injecté et infiltré de pus.

d. La *méningo-encéphalite* d'origine dentaire n'a guère été observée que comme complication du phlegmon de l'orbite ; cependant, dans un cas,

(1) Decaisne, *Sur les dents œillères* (*Mém. de l'Acad. de méd. de Belgique*, 1853).

(2) *Essai sur les rapports pathologiques du système dentaire et de l'appareil visuel* (*Ann. de la Soc. de méd. de Gand*), 1848, p. 52.

cité par van Leynseele (1), le pus, après avoir fusé, comme dans le fait précédent, le long de la mâchoire inférieure jusqu'à la base du crâne, avait pénétré dans la cavité crânienne par les trous ovale, grand et petit rond, s'y était épanché et avait déterminé une méningo-cérébrite.

e. On trouve enfin dans l'*Abeille médicale* de 1857 une observation de Meynier d'après laquelle une malade aurait succombé à une *phlébite des sinus* à la suite de l'extraction d'une molaire inférieure gauche.

C. Accidents inflammatoires sympathiques. — Les accidents de ce groupe s'observent exclusivement comme complications de la première et de la seconde dentition. Ce sont l'*entérite*, l'*uréthrite* et la *leucorrhée*.

La *diarrhée* est très-commune chez les enfants, à l'époque de la première dentition; mais, comme le fait observer le docteur West, dans son *Traité des maladies de l'enfance*, c'est à tort que, pour expliquer la diarrhée si fréquente à cet âge, on ne considère que l'un des termes des transformations qui s'opèrent à cette époque dans tout l'appareil digestif, et qui sont nécessitées par le passage d'une alimentation facilement assimilable à une alimentation plus complexe et d'une digestion plus laborieuse.

L'*uréthrite*, déjà signalée par Hunter, est un accident très-rare; elle a été observée à tous ses degrés, depuis la simple douleur avec ténesme pendant la miction, jusqu'à l'inflammation la plus vive avec douleur et écoulement aussi prononcés que dans la blennorrhagie.

La *leucorrhée* est moins rare que l'uréthrite; elle se montre ordinairement chez les petites filles âgées de sept ou de douze ans; on l'aurait même observée comme accident de l'éruption de la dent de sagesse. On comprendra facilement de quelle importance peut être, pour un médecin légiste, la connaissance de ce fait. On trouve dans le *Traité de jurisprudence médicale* de Taylor, la relation d'un cas dans lequel un jeune garçon, accusé à tort d'avoir abusé d'une petite fille atteinte de leucorrhée aiguë, fut déclaré innocent, après qu'on eut reconnu que la cause de la vulvite devait être attribuée à la dentition.

2° *Accidents nerveux.* — Les accidents nerveux peuvent être divisés en: *A*, accidents locaux; *B*, accidents de voisinage; *C*, accidents généraux.

A. Accidents nerveux locaux. — L'*odontalgie* symptomatique de la carie dentaire et de l'ostéo-périostite alvéolo-dentaire avec ses irradiations a déjà été signalée et décrite avec soin à l'article CARIE. La richesse du plexus sus-maxillaire pour les dents supérieures, du plexus maxillaire inférieur pour les inférieures, la présence dans ces plexus de cellules ganglionnaires (Valentin), expliquent suffisamment comment ils peuvent jouer le rôle d'un centre d'irradiations douloureuses dans toute la moitié d'une mâchoire ou même dans toute une arcade dentaire. Pour que l'irradiation soit plus étendue ou plus lointaine, pour que la douleur s'étende à la partie supérieure ou inférieure de la face, de la tête, au cou ou même

(1) *Ann. de la Soc. de méd. de Gand*, 1855-1856.

au membre supérieur, il faut nécessairement l'intervention du ganglion de Gasser ou même des centres encéphalo-rachidiens.

La douleur tantôt apparaît seulement dans un point voisin, tantôt s'étend à tout un département nerveux, ou enfin se montre dans un point relativement éloigné de la dent malade. C'est ainsi que la névralgie sus- et sous-orbitaire est souvent symptomatique de la carie d'une dent supérieure, que l'otalgie succède à la carie d'une dent inférieure, et plus rarement que l'odontalgie d'une dent supérieure est symptomatique de la carie d'une dent inférieure. Ces localisations quelquefois bizarres de la douleur rendent souvent le diagnostic des plus difficiles, lors même qu'on a toute raison de croire qu'elle a pour cause le mauvais état de la dentition. Ce qui vient encore augmenter la difficulté, c'est que les névralgies et l'odontalgie elle-même peuvent reconnaître d'autres causes, telles que la grossesse, l'impaludisme, la chlorose et la goutte.

Graves le premier a eu le mérite d'appeler l'attention sur une espèce particulière d'odontalgie qu'il n'a observée que chez les goutteux, et qui consiste dans une espèce d'agacement des dents, de sensation désagréable et telle que les malades sont obligés de les presser, de les frotter à chaque instant les unes contre les autres. On voit ainsi des individus dont toutes les dents sont usées dans une très-grande étendue par un grincement continuel. Cette affection, comme les autres manifestations goutteuses, est souvent héréditaire.

L'extraction des dents est, on le sait, le meilleur moyen de mettre fin à l'odontalgie. Il est très-rare, au contraire, de voir l'avulsion d'une dent être le point de départ d'une névralgie. Cependant Gross, de Philadelphie, et Denucé, de Bordeaux (1), ont à peu près en même temps rapporté des cas dans lesquels cette opération fut suivie d'une névralgie faciale des plus rebelles, d'une véritable névralgie épileptiforme. Le chirurgien américain attribua le mal à la compression des filets dentaires par de l'ostéite; il fit la résection partielle du bord alvéolaire et guérit son malade. Le chirurgien français fit la résection partielle du corps même du maxillaire dans toute sa hauteur; le malade guérit, et l'examen de la pièce permit de constater que le tronc même du nerf dentaire était comprimé par une petite exostose qui pénétrait dans le canal. Peut-être devrait-on considérer ces accidents comme le résultat de petits névromes analogues à ceux que l'on observe dans les moignons d'amputation. Quoi qu'il en soit, on devra toujours, en face d'un cas semblable, suivre la pratique du chirurgien de Philadelphie et ne recourir à la résection du corps du maxillaire qu'autant que le mal n'aurait pas cédé à celle du bord alvéolaire.

B. Accidents nerveux de voisinage. — Les accidents nerveux de voisinage consistent en des troubles nerveux réflexes, qui portent sur le système moteur, sur les sécrétions et même sur la nutrition.

(1) *Archives générales de médecine*, 1870.

Sans parler des contractions convulsives qui accompagnent l'odontalgie ou la névralgie faciale, des accès de névralgie épileptiforme peuvent, dans certains cas, être provoqués à volonté par la percussion, la pression ou le simple contact de l'organe ou de la partie malade. On trouve des exemples de cette espèce de *zone épileptogène* dans le traité de Wedl.

La *contracture des muscles masticateurs* par action réflexe sur la branche motrice du trijumeau est un accident relativement fréquent dans les maladies des molaires inférieures, et surtout comme symptôme de l'éruption difficile de la dent de sagesse. Peu grave par lui-même et destiné à disparaître avec la cause qui l'a produit, cet accident mérite néanmoins d'être combattu de bonne heure et avec énergie. Il gêne l'exploration de la cavité buccale et par conséquent empêche qu'on puisse se rendre compte du siége du mal ; il empêche encore ou rend très-difficile l'extraction de la dent malade ou de la dent de sagesse, et favorise ainsi l'extension des désordres qui résultent soit de la périostite alvéolo-dentaire, soit de l'éruption difficile de la dent de sagesse. Abandonné à lui-même et constamment entretenu avec des exacerbations par la persistance de la cause qui le produit, le trismus peut aboutir à la dégénérescence fibreuse des muscles et à la constriction permanente des mâchoires. Aussi ne faut-il pas hésiter, pour peu que la maladie présente de gravité, si la contracture a résisté aux émollients et aux narcotiques, à employer le chloroforme ; la contracture cessant, on profitera de l'anesthésie pour pratiquer l'avulsion de la dent ou même la résection partielle du bord alvéolaire, afin de donner issue à la dent de sagesse.

Dans des cas beaucoup plus rares, le trismus marque le début du *tétanos*. Cette terrible complication a été observée à la suite de la pose d'une dent à pivot (Tomes), de l'extraction d'une dent (Dobbelin, cité par Wedl, Singer, Delestre).

Les *accidents paralytiques* d'origine dentaire sont incomparablement plus rares que les précédents ; on a cependant observé un certain nombre de fois la chute de la paupière supérieure et le strabisme. Dans un cas cité par Salter, une paralysie de tout le membre supérieur droit avec douleur continue guérit rapidement après l'extraction d'une dent de sagesse cariée.

Parmi les troubles de *sécrétion* et de *nutrition*, les plus importants, sans contredit, sont ceux que l'on observe du côté des organes de la vision et de l'ouïe.

Les *troubles oculaires* consécutifs aux altérations dentaires et aux opérations pratiquées sur ces organes ont été étudiés par Delestre dans un mémoire lu à l'Académie de médecine (1).

a. Nous mentionnerons seulement le *larmoiement* et l'*hypérémie de la conjonctive ;* cette dernière peut s'étendre au sac lacrymal et au canal nasal, à l'antre d'Highmore.

(1) Séance du 17 février 1869.

b. La *perte de la faculté d'accommodation* est une complication très-fréquente, puisque H. Schmidt l'a observée dans la proportion de 73 cas sur 92, avec des degrés divers; d'après cet auteur, elle ne se présente pas au delà de l'âge de trente ans. Elle est quelquefois accompagnée d'une congestion de la choroïde qui peut aboutir à l'inflammation chronique de cette membrane et amener tous les troubles de nutrition de la choroïdite postérieure ou antérieure (corps flottant du corps vitré, cataracte et glaucome.

c. L'*amaurose* d'origine dentaire est tantôt subite, tantôt lente et progressive. Un malade de Hancock devint tout à coup aveugle; les pupilles étaient fixes et dilatées. L'absence complète de symptômes prémonitoires et de lésions intra-oculaires amena à conclure que la cécité était d'origine réflexe; on enleva six dents; une semaine après, le malade était complétement guéri. Les exemples d'amaurose mono-oculaire sont plus fréquents; on les a observés surtout comme complication de la carie dentaire, plus rarement à la suite de l'extraction des dents. Dans d'autres cas, l'amaurose arrive lentement, progressivement, sans que l'examen le plus minutieux permette de constater la moindre lésion intra-oculaire.

Quel que soit le mode de début de l'amaurose d'origine dentaire, elle présente des caractères spéciaux qui ne permettent guère de la confondre avec d'autres amauroses; signalons principalement l'absence complète de signes prémonitoires (douleurs, mouches volantes, photopsie, etc.), et de lésions intra-oculaires. De plus, l'absence de l'odontalgie paraît constituer la règle.

d. La *photophobie*, des *douleurs violentes intra-oculaires*, ont aussi été observées.

Toutes ces affections sont dues à des irritations réflexes qui, d'après Stelwag von Carion, seraient transmises par l'intermédiaire du ganglion ophthalmique. Suivant que l'irritation est modérée ou très-énergique, elle détermine l'excitation ou la paralysie des nerfs ciliaires, avec spasme de vaisseaux et des muscles de l'accommodation dans le premier cas, congestion et paralysie des muscles lisses dans le second.

Mais cette pathogénie peut-elle s'appliquer à l'amaurose subite? On comprend à la rigueur que la cécité puisse être le résultat du spasme de l'artère centrale de la rétine sous l'influence de l'irritation de ses vaso-moteurs. Cependant cette anémie de la rétine n'a jamais été constatée, et dans un cas (1) où des troubles visuels très-accusés étaient dus à l'éruption vicieuse de la dent de sagesse, l'examen ophthalmoscopique ne m'a révélé aucune modification du côté de la papille. Je pense donc, à l'exemple du plus grand nombre des auteurs, devoir admettre une action réflexe directe sur les origines du nerf optique.

Le traitement de ces affections est aussi simple qu'efficace; il suffit d'extraire la dent cariée ou d'enlever l'amalgame qui l'obture, pour

(1) *Archives génér. de méd.*, août 1873.

voir cesser tous les accidents, lors même qu'ils sont d'ancienne date.

L'absence de douleur locale rend souvent nécessaire l'extraction de plusieurs dents de la mâchoire supérieure; encore faut-il remarquer que ces lésions peuvent, quoique dans des cas excessivement rares, être la conséquence de la carie d'une dent inférieure (Salter).

La *surdité*, qu'on observe assez souvent à la suite de la carie des dents inférieures, a sans doute une pathogénie analogue à celle de l'amaurose: altération des sécrétions de l'endolymphe et du périlymphe, irritation transmise à travers le ganglion optique sur les fibres auriculaires qui président à cette sécrétion (Muller), lésions de nutrition, etc. Quant aux caractères spéciaux de la surdité d'origine dentaire, si tant est qu'elle existe, ils sont complétement inconnus; tout ce qu'on peut en dire, c'est qu'on ne trouve pas cité un seul exemple de surdité subite.

L'*otalgie* et les *bourdonnements* d'oreilles sont souvent symptomatiques de la carie dentaire. Plus rarement l'irritation réflexe va assez loin pour déterminer de l'*otorrhée* et des *ulcérations du conduit* (Tomes et Harvey). Ces otites ne tardent pas à céder à l'extraction de la dent malade.

C. Troubles nerveux généraux. — Les *convulsions* sont fréquentes à l'époque de la première dentition; elles sont, au contraire, très-rares à l'époque de la seconde; enfin, elles sont extrêmement rares dans les affections dentaires. On trouve cependant dans les *Observations sur l'épilepsie* de Portal, deux exemples évidents d'épilepsie à la suite d'éruption difficile de la dent de sagesse : dans le premier cas, les accidents disparurent après l'éruption complète de l'organe; dans le second, après l'extraction de la deuxième grosse molaire pour faire place à la dent de sagesse. Des accidents épileptiformes ont encore été observés à la suite de la carie dentaire, d'exostose des racines (Tomes). Dans tous les cas, la guérison ou l'amélioration ont suivi l'extraction de l'organe malade.

Citons enfin, comme complications exceptionnelles des affections dentaires, des *palpitations violentes avec douleur poignante du côté du cœur* (Remack), l'*arrêt alarmant de l'action du cœur* à la suite de la pose d'une dent à pivot (Austie), des *névralgies utérines*, l'*avortement* (Tyler Smith), des *névralgies vésicales* (Hunter).

CHAPITRE IX

MALADIES DES GENCIVES

ARTICLE PREMIER.

LÉSIONS TRAUMATIQUES DES GENCIVES.

Les lésions traumatiques des gencives n'ont qu'une très-médiocre importance. Qu'il s'agisse d'une plaie, d'une contusion, d'une déchirure, d'un décollement, la réparation se fait avec rapidité et sans accident.

plaie est-elle simple? la réunion se fait par première intention. Il en est de même dans les cas de déchirure et de décollement; les tissus replacés se recollent rapidement au moins dans la plus grande partie de leur étendue. Lorsque la plaie est contuse, il survient un gonflement inflammatoire quelquefois très-considérable; on pourrait craindre de voir le sphacèle s'emparer d'une grande partie de la gencive; mais bientôt, sous l'influence d'un traitement approprié, on voit le gonflement disparaître et ne laisser après lui qu'une perte de substance insignifiante.

L'hémorrhagie est généralement modérée et s'arrête d'elle-même; si elle persiste, on s'en rend facilement maître en appliquant sur la plaie de petits tampons de charpie ou d'amadou imbibés de perchlorure de fer.

ARTICLE II.

LÉSIONS VITALES ET ORGANIQUES DES GENCIVES.

La *gingivite aiguë* ou *chronique*, le *ramollissement des gencives*, ne doivent pas faire l'objet d'une description à part. En effet, l'histoire de la gingivite généralisée se confond avec celle de la stomatite, qui est plutôt du ressort de la pathologie interne; il en est de même du ramollissement des gencives qui n'est que le symptôme d'un état général plus ou moins grave de l'organisme (scorbut, anémie par mauvaise alimentation ou alimentation insuffisante, etc.). Quant aux gingivites circonscrites, leur histoire a déjà trouvé ou trouvera sa place dans les parties de cet ouvrage consacrées à la carie dentaire, à l'ostéo-périostite alvéolo-dentaire (gingivite expulsive).

En dehors des ulcérations scorbutiques ou de causes inflammatoires, les *ulcérations des gencives* sont rares. Les seules qu'on trouve mentionnées dans les auteurs sont : le *chancre induré*, le *cancroïde*, et peut-être l'*ulcère scrofuleux*. Ces lésions n'empruntent, du reste, aucun caractère particulier à la région, et le diagnostic en est généralement facile.

1° Tumeurs.

On observe sur les gencives plusieurs variétés de tumeurs qui naissent soit de la gencive elle-même, soit du périoste ou du tissu osseux alvéolaire ou interalvéolaire.

Parmi ces tumeurs, il suffira de mentionner les *tumeurs érectiles* qui se présentent avec leurs caractères habituels. Je ne crois pas devoir insister davantage sur les tumeurs désignées sous le nom de *polypes des gencives*, de *papillomes*, et qui sont constituées par des hypertrophies partielles. Je décrirai seulement ici l'*hypertrophie congénitale des gencives* et l'*épulis*.

A. *Hypertrophie congénitale.*

Cette affection, qui paraît très-rare, a été observée pour la première

fois par Salter (1) en 1859. Gross (2), Heath (3) et Watermann (4) en ont décrit depuis trois nouveaux exemples.

L'hypertrophie des gencives a été remarquée dès les premiers mois qui ont suivi la naissance, et ses progrès ont été généralement assez rapides.

Fig. 160. — Hypertrophie congenitale des gencives.

La tuméfaction, qui occupe tantôt également, tantôt inégalement les deux mâchoires, peut acquérir un volume assez considérable pour empêcher l'occlusion de la bouche. On observe alors une masse rosée, lobulée, dense, insensible, faisant saillie entre les lèvres maintenues écartées. Dans un cas de Mac-Gillivray, cité par Heath (fig. 160), les excroissances énormes naissaient principalement de la face linguale de la portion alvéolaire des mâchoires; la face labiale était relativement saine; ces excroissances recouvraient la voûte palatine.

On a pu reconnaître que cette affection est parfois constituée par une hypertrophie portant à la fois sur les gencives et les bords alvéolaires. L'examen histologique a fait constater un développement considérable des papilles.

La maladie n'entrave pas nécessairement le développement des dents qui restent enfouies au milieu des excroissances gingivales. Dans le cas de Salter, il est dit que les dents avaient un volume insolite et s'étaient développées prématurément.

On ne sait rien sur les causes de l'hypertrophie congénitale des gencives. Les auteurs indiquent que les sujets étaient scrofuleux, d'une intelligence médiocre; le malade de Salter était épileptique. Enfin on a aussi signalé comme lésion concomitante un développement exagéré des poils à la surface du corps.

Le traitement a consisté dans l'excision et la cautérisation des parties exubérantes. Dans le fait de Mac-Gillivray représenté fig. 160, l'extraction de la masse se fit en trois séances, à quelques jours d'intervalle; les parties molles furent enlevées avec le bistouri; quant à la portion alvéolaire, elle fut excisée avec la pince de Liston. L'hémorrhagie, assez abondante, fut arrêtée par le fer rouge. Le résultat fut très-satisfaisant et la récidive ne semble pas avoir eu lieu.

(1) *Holme's System of Surgery*, vol. IV, p. 342.
(2) *System of Surgery*, 2e édit., vol. II, p. 535.
(3) *Injuries and Diseases of the Jaws*, p. 189.
(4) *Boston Med. and Surg. Journ.*, avril 1869.

B. *Épulis.*

Sous le nom d'épulis (ἐπὶ, sur, οὖλον, gencives) on a confondu plusieurs variétés de tumeurs, différentes les unes des autres par leur structure, mais présentant comme caractères communs leur origine sur les bords alvéolaires et leur tendance à envahir les parties saines de la gencive.

MAGITOT, *Mémoire sur les tumeurs du périoste dentaire.* Paris, 1859.

ANATOMIE PATHOLOGIQUE. — Dans l'immense majorité des cas, les épulis sont des *sarcomes*, dont on distingue plusieurs variétés, suivant la nature des éléments qui prédominent dans la tumeur. Les variétés de sarcome le plus souvent observées aux gencives sont, par ordre de fréquence : le sarcome à cellules myéloïdes (*tumeurs à myéloplaxes et à médullocelles*), le sarcome fasciculé (*tumeurs fibro-plastiques de Lebert*), et le sarcome à cellules géantes. Il n'est pas rare de trouver au milieu du tissu sarcomateux du tissu osseux ou du tissu cartilagineux ; on donne à ces tumeurs le nom de *sarcomes ossifiants* ou de *chondrosarcomes*.

L'épulis sarcomateuse prend naissance dans le périoste, et, plus particulièrement pour la variété à cellules myéloïdes, à la face profonde de cette membrane. Les auteurs ne sont pas d'accord lorsqu'il s'agit de préciser davantage le siége primitif de la production morbide : pour les uns, elle a son point d'attache dans l'espace interdentaire; pour d'autres, dans le périoste alvéolo-dentaire, soit au niveau du collet de la dent (Salter), soit plus profondément (Magitot). D'après le professeur Dolbeau, l'épulis à myéloplaxes naîtrait de la paroi alvéolaire elle-même, et plus spécialement dans une cloison commune à deux alvéoles. La chose est vraie pour certains cas; mais, dans d'autres, la tumeur naît manifestement de la face profonde du périoste aux dépens de la couche de moelle osseuse qui se trouve en ce point.

FIG. 161. — Épulis sarcomateuse naissant de la paroi interalvéolaire.

Quel que soit son siége primitif, la tumeur se développe du côté de la bouche, repoussant devant elle le périoste et la muqueuse gingivale, les parois alvéolaires et les dents. Elle n'a que peu de tendance à se propager dans l'épaisseur du tissu osseux, et c'est par exception qu'on la voit pénétrer profondément dans la mâchoire, à moins qu'elle ne trouve dans le voisinage une cavité peu protégée, comme l'antre d'Highmore ; elle peut alors y envoyer des prolongements qui atteignent un volume quelquefois considérable.

La tumeur est tantôt sessile, tantôt pédiculée; à vrai dire, le point d'attache est toujours très-peu étendu au début, mais il s'élargit souvent plus tard au point d'occuper toute la moitié d'une mâchoire.

Dans des cas plus rares, l'épulis est un *épithélioma* et plus particulièrement un *épithélioma tubulé.* Le siége primitif de la tumeur peut être le même que pour l'épulis sarcomateuse : périoste alvéolo-dentaire (Magitot), tissu osseux, surtout à la mâchoire supérieure (Ranvier). L'épulis épithéliale se développe non-seulement du côté de la cavité buccale, mais encore du côté de l'épaisseur de l'os ; elle est essentiellement envahissante.

Symptomatologie. — La description de l'épulis peut être divisée en trois périodes : 1° période inter- ou intra-alvéolaire, 2° période sous-périostique, 3° période sus-périostique.

Première période. — Tant que la production morbide est encore contenue dans l'épaisseur du bord alvéolaire, les symptômes sont nuls ou extrêmement vagues, et consistent dans de la tension, des odontalgies répétées et que rien n'explique, l'ébranlement des dents. Ces accidents nécessitent à un moment donné l'extraction ou amènent la chute d'une ou de plusieurs dents.

Deuxième période. — Lorsque la tumeur a son siége primitif dans le périoste alvéolo-dentaire et qu'elle a amené la chute d'une dent, elle apparaît à la place occupée par celle-ci sous forme d'une petite excroissance arrondie, lisse, rouge, non douloureuse, de la grosseur d'un pois ou d'une cerise. Lorsqu'elle prend naissance dans l'espace interdentaire ou dans la cloison interalvéolaire, elle se montre d'emblée à l'extérieur sans avoir occasionné aucun des symptômes de la première période ; à partir de ce moment, la marche de l'affection est la même, quelle qu'en soit l'origine.

Fig. 162. — Épulis.

La tumeur se développe progressivement, lentement, et s'étale sur l'une et l'autre face de la gencive, en repoussant au devant d'elle le périoste et la muqueuse ; elle est lisse, non lobulée, et se moule exactement sur les organes environnants. A la mâchoire supérieure, elle s'avance du côté du palais, présentant sur sa face inférieure une concavité en rapport avec la convexité de la langue ; du côté de la joue, elle est convexe et remonte sur la face externe de l'os. A la mâchoire inférieure, elle fait saillie du côté du plancher de la bouche, repoussant la langue dont elle conserve l'impression, et du côté du vestibule buccal où elle est convexe et se moule sur la joue. Enfin, elle présente encore l'empreinte des dents avec lesquelles elle se trouve en rapport.

L'épulis est dense, élastique, rénitente, et présente la coloration de la gencive lorsque l'élément fibro-plastique prédomine ; elle est, au contraire, rouge lie de vin, et offre moins de consistance lorsqu'il y a prédominance des cellules myéloïdes. La richesse vasculaire de l'épulis est quelquefois assez considérable, surtout dans les tumeurs à myéloplaxes,

pour donner lieu à de véritables pulsations en certains points de la tumeur. Mais c'est à tort qu'on prétendrait juger du degré de vascularité d'après le degré de coloration; on sait, en effet, que, dans les tumeurs à myéloplaxes, la coloration rouge violacée ou lie de vin appartient en propre aux éléments anatomiques.

L'épithélioma des gencives offre souvent, à cette période, tous les caractères du sarcome; cependant il présente assez fréquemment une disposition lobulée ou en chou-fleur. Cette disposition était remarquable dans un cas observé dans le service de Verneuil et qui m'a été communiqué par Foix; la tumeur fut considérée, jusqu'à l'examen anatomique, comme étant de nature sarcomateuse.

La durée de cette seconde période, pendant laquelle la tumeur ne s'accroît que lentement, est éminemment variable; elle se compte par mois et même par années. Cette longue durée s'observe quelquefois même dans l'épithélioma, puisque, dans le cas déjà cité, la tumeur était restée pendant sept ans sans faire de progrès notables.

Troisième période. — Lorsque la production morbide a franchi la barrière que lui formait le périoste et a pénétré ainsi dans la couche de tissu cellulaire sous-jacente à la muqueuse, elle prend tout à coup un développement rapide : en quelques semaines ou quelques mois, elle double ou triple de volume; elle s'étale du côté de la voûte palatine, sur laquelle il n'est pas rare de la voir dépasser la ligne médiane; en arrière elle atteint les piliers du voile du palais; en dehors elle repousse les parties molles de la joue en s'étalant sur la face externe de l'os maxillaire. Elle se moule si exactement sur ces diverses parties qu'elle paraît immobile et adhérente; cependant on peut toujours lui communiquer quelques mouvements et introduire entre elle et le palais, dans une certaine étendue, un instrument aplati, tel qu'une spatule; mais il est le plus souvent impossible, par ce procédé ou par l'usage du stylet, de limiter, même approximativement, l'étendue de son pédicule ou de sa base d'implantation.

A la mâchoire inférieure, la tumeur s'étale également sur l'une et l'autre face de la mâchoire, sur le plancher buccal, dans le vestibule de la bouche, pour remonter, en se réfléchissant au fond du sillon gingivo-buccal, sur la face profonde de la joue.

A cette période, la tumeur présente presque toujours des points d'inégale consistance; ici elle est dure, élastique, tandis qu'à côté elle est molle, dépressible ou même franchement fluctuante, dans le cas où elle est creusée de cavités kystiques; dans d'autres points enfin, elle est nettement pulsatile.

Abandonnée à elle-même, l'épulis aboutirait à l'ulcération; mais la gêne qu'elle occasionne, soit pour la mastication, soit pour l'articulation des sons, oblige le malade à recourir à l'opération avant que le mal soit arrivé à ce degré. D'ailleurs, la muqueuse qui recouvre l'épulis est presque toujours le siége d'une inflammation pulpeuse qui a son siége dans les par-

ties soumises à des irritations répétées. C'est ainsi qu'on voit l'empreinte des dents tapissée d'une membrane molle, pulpeuse, friable, de coloration blanche ou grisâtre, ou encore colorée en rouge ou en brun par les aliments. Il suffit de détacher avec la spatule cette fausse membrane pour se convaincre que la muqueuse n'a subi aucune perte de substance.

L'infection ganglionnaire appartient en propre à cette période. Elle est rare, sans doute, mais elle existe dans le sarcome et plus particulièrement dans le sarcome fasciculé (*tumeur fibro-plastique*); elle est au contraire fréquente et même fatale à une certaine époque dans l'épithélioma. Elle se traduit par l'engorgement et l'induration des ganglions sous-maxillaires ou cervicaux supérieurs, ou même sus-hyoïdiens, lorsque, par exception, la production morbide a son siége dans la portion incisive de l'arcade alvéolaire inférieure.

DIAGNOSTIC. — Le diagnostic, pour être complet, exige la solution des trois questions suivantes : 1° Y a-t-il épulis? 2° Quel en est le siége? Quelle en est la nature?

1° *Y a-t-il épulis?* — Pour plus de précision, nous établirons le diagnostic différentiel à chacune des trois périodes de la maladie.

A la première période, la tumeur sarcomateuse ou épithéliale ne saurait être distinguée des autres tumeurs qui ont leur siége au bord alvéolaire; ce n'est qu'après l'extraction de la dent, et lorsque celle-ci entraîne avec elle la tumeur, que l'examen anatomique permet de se prononcer sur sa nature.

A la seconde période, l'épulis peut être confondue avec les *polypes*, les *tumeurs érectiles*, les *anévrysmes de l'artère dentaire*.

Les tumeurs désignées à tort sous le nom de *polypes* ne sont autre chose que des fongosités qui se développent, soit aux dépens de la pulpe dentaire, soit aux dépens des gencives, sous l'influence de l'irritation produite par la carie dentaire; elles prennent peu d'accroissement, ne sont douloureuses qu'autant qu'elles sont meurtries ou déchirées par les dents opposées ou par le bord déchiqueté de la dent cariée. Revêtues d'un épithélium mince, elles saignent facilement et donnent lieu à de la suppuration. A ces caractères, il est généralement facile de les distinguer de l'épulis; une erreur de diagnostic serait, du reste, sans inconvénient, puisque ces tumeurs réclament le même traitement : l'excision et la cautérisation de leur point d'implantation, après extraction préalable de la dent cariée ou du chicot resté dans l'alvéole.

Les *tumeurs érectiles* des gencives siégent quelquefois au niveau du bord alvéolaire et ont leur point d'implantation dans le tissu spongieux de la mâchoire. Lorsqu'elles ont pris un certain développement, elles sont molles, compressibles, animées de battements et saignent abondamment quand elles sont atteintes par la brosse à dents. On pourrait donc tout au plus les confondre avec les épulis pulsatiles, formées par les tumeurs à myéloplaxes.

Or, la tumeur érectile se distingue de l'épulis : 1° parce qu'elle est congénitale et qu'elle a été précédée pendant un temps variable par une élevure rouge clair, légèrement saillante ; 2° parce qu'elle est complétement réductible, tandis que l'épulis ne fait que diminuer de volume par la pression ; 3° parce qu'elle est pulsatile dans toute son étendue, tandis que l'épulis ne l'est qu'en un ou plusieurs points.

Les *anévrysmes de l'artère dentaire inférieure* sont extrêmement rares. Il n'en existe que deux observations dans la science : la première, due à Rufz (1); la seconde, à Heyfelder (2). Dans les deux cas on constatait, dans la partie externe de la gencive, une petite tumeur molle, fongueuse, arrondie, de la grosseur d'un petit pois (Rufz), de trois ou quatre lignes de diamètre (Heyfelder). Dans les deux cas, des hémorrhagies répétées appelèrent l'attention. Dans le fait de Heyfelder, la tumeur était située entre les deux incisives et la canine du côté droit; elle présentait des pulsations isochrones aux battements du cœur et à ceux de l'artère radiale; dans celui de Rufz, l'anévrysme siégeait au niveau des grosses molaires gauches qui étaient vacillantes et soulevées par un mouvement pulsatif. La malade de Rufz succomba à une hémorrhagie foudroyante; celui de Heyfelder mourut du choléra, et, dans les deux cas, l'autopsie permit de constater l'existence d'une excavation creusée dans l'épaisseur de l'os et comprenant toute l'étendue du canal dentaire.

A la troisième période, lorsque la tumeur a pris un développement énorme, l'exploration avec le stylet et la spatule, l'absence de crépitation parcheminée, sauf les cas rares de sarcome ossifiant dans lesquels le tissu osseux se trouve superficiellement situé et, par-dessus tout, les commémoratifs, apprenant que le mal était situé primitivement à l'arcade alvéolo-dentaire, viendront éclairer le diagnostic et permettront d'affirmer qu'il s'agit d'une épulis.

2° *Quelle est la nature de l'épulis?* L'épulis *sarcomateuse* est lisse, non lobulée, et les irrégularités, dépressions ou prolongements en languette qu'elle présente quelquefois, lui sont imprimées par la résistance des parties environnantes sur lesquelles elle se moule. Dans le sarcome *fasciculé* (*tumeur fibro-plastique*), la couleur est rosée comme celle de la gencive, la vascularité est peu marquée; dans l'épulis à *myéloplaxes*, au contraire, la tumeur est souvent violacée ou lie de vin, la vascularité du tissu est plus considérable; elle est quelquefois animée, en certains points, de pulsations isochrones à celles du pouls; enfin les kystes appartiennent en propre à ces deux dernières variétés d'épulis.

L'*épithélioma* est ordinairement lobulé ou en chou-fleur; sa marche est généralement plus rapide; l'engorgement ganglionnaire y est plus fréquent. Ajoutons qu'il est essentiellement envahissant et que les maxillaires sont plus fréquemment et plus rapidement altérés qne dans les

(1) *Moniteur des hôpitaux*, 1re série, t. I, p. 119.

(2) *Bullet. de la Soc. de chir.*, 1856, t. VII, p. 190.

autres formes d'épulis. Aussi l'épithélioma des gencives détermine-t-il plus souvent des accidents névralgiques (odontalgie, otalgie) et plus tard de l'anesthésie de la partie correspondante du menton, par compression du nerf dentaire, lorsqu'il siége à la mâchoire inférieure.

Étiologie. — L'étiologie du sarcome et de l'épithélioma des gencives est obscure comme celle de ces tumeurs en général. L'irritation paraît cependant, dans certains cas, jouer un certain rôle. Dans un cas, observé par de Morgan, la tumeur contenait une masse osseuse isolée qui fut reconnue pour appartenir à l'alvéole sous-jacente. Dans un autre cas observé par Tomes, un chicot dentaire, dont la couronne s'était brisée cinq ans auparavant, fut trouvé au centre d'une épulis.

L'épulis est plus fréquente chez la femme que chez l'homme, chez les jeunes gens de quinze à vingt-cinq ans que chez les adultes et les vieillards; on sait, du reste, que le sarcome est en général rare au-dessus de quarante ans.

L'épithélioma, au contraire, est une affection de l'âge adulte ou de la vieillesse ; on l'observe rarement avant l'âge de trente ans.

Pronostic. — Le pronostic de l'épulis *sarcomateuse* est généralement peu grave. Le sarcome des gencives diffère sous ce rapport du sarcome des mâchoires, et surtout de celui de la mâchoire supérieure. L'infection ganglionnaire est rare et tardive; l'infection générale est plus rare encore. Cependant ces tumeurs sont susceptibles de se généraliser. Terrillon en a rapporté, dans les *Bulletins de la Société anatomique* de 1872, un bel exemple observé dans le service d'Alph. Guérin. A l'autopsie de la malade, opérée deux ans auparavant d'une épulis de la mâchoire inférieure, on trouva tous les os atteints de dégénérescence sarcomateuse et d'ostéoporose.

La récidive sur place est, au contraire, fréquente, ce qu'il faut probablement attribuer, avec les auteurs du *Compendium*, à ce que l'opérateur n'a pas assez franchement dépassé les limites du mal.

Le pronostic de l'épulis *épithéliale* est plus grave; outre la tendance à la récidive, cette variété amène le plus souvent l'infection ganglionnaire avec ses conséquences.

Traitement. — L'épulis, quelle qu'en soit la nature, doit être énergiquement traitée. Aussi la *ligature* et l'*excision* simple sont-elles insuffisantes et fatalement suivies de récidive. La *cautérisation* est également un moyen infidèle.

La *résection* de la portion correspondante du bord alvéolaire seule ou précédée de l'excision de la tumeur est, sans contredit, le meilleur procédé ; c'est le seul qui permette de dépasser franchement et d'une manière certaine les limites du mal. On la pratique, soit avec la tricoise, soit avec un fort bistouri ou tel autre instrument approprié. L'hémorrhagie qui suit l'opération est généralement sans importance; on s'en rend facilement maître avec l'eau froide ou la glace; il est rare qu'on soit obligé d'employer le perchlorure de fer ou le fer rouge.

CHAPITRE X

MALADIES DES MACHOIRES

Les LÉSIONS TRAUMATIQUES des mâchoires ayant été déjà décrites dans cette partie de l'ouvrage qui traite des *fractures* et des *luxations*, nous aborderons tout de suite l'étude des lésions vitales et organiques.

ARTICLE PREMIER.

LÉSIONS VITALES ET ORGANIQUES DES MACHOIRES.

Cet article sera divisé en deux paragraphes comprenant : 1° les lésions vitales et organiques des maxillaires, et 2° les lésions vitales et organiques de l'articulation temporo-maxillaire.

Nous indiquerons tout de suite un certain nombre de travaux se rapportant aux maladies des mâchoires en général.

VIDAL, *De morbis maxillæ inferioris*. Thèse de conc., 1830. — GENSOUL, *Lettre chirurgicale sur quelques maladies graves du sinus maxillaire et de l'os maxillaire inférieur*. Paris, 1833. — HEATH, *Injuries and diseases of the Jaws*. London, 1863. — SALTER, *Diseases of the Jaws* (*Holme's System of Surgery*, nouvelle édition, t. IV).

§ I — Lésions vitales et organiques des maxillaires.

1° Ostéo-périostite et ostéite.

On doit distinguer plusieurs variétés de périostite et d'ostéite des maxillaires, selon que l'inflammation est localisée au bord alvéolaire ou qu'elle envahit le corps même des maxillaires, affectant alors, soit la périphérie, soit le centre même de l'os. Nous décrirons donc successivement : A, l'*ostéo-périostite du bord alvéolaire ;* B, l'*ostéo-périostite du corps des maxillaires*, et C, l'*ostéite centrale des maxillaires*.

A. *Ostéo-périostite du bord alvéolaire.*

Cette ostéo-périostite se présente sous deux formes essentiellement distinctes : l'une, déjà décrite sous le nom de *périostite alvéolo-dentaire*, est secondaire et reconnaît pour cause la carie ou les autres affections des dents; l'autre, primitive et idiopathique, devra seule nous arrêter.

Cette dernière affection, désignée encore sous les noms de *gingivite expulsive* ou plus exactement d'*ostéo-périostite alvéolo-dentaire*, consiste dans une phlegmasie spéciale du périoste alvéolo-dentaire, à marche essentiellement chronique, et qui amène le décollement, la suppuration du périoste et finalement la chute des dents.

MARCHAL (DE CALVI), *Note sur une affection non décrite des gencives (gingivite expulsive)* (*Comptes rendus de l'Acad. des sciences*, 10 sept. 1860, et *Union médicale*,

1860, n° 110). — PONS, *Quelques mots sur la gingivite expulsive* (*Union med.*, janv. 1861). — CARRIÈRE, *De la gingivite expulsive et de sa coïncidence géographique avec la scrofulose et l'helminthogénésie* (*Union méd.*, 1860). — MAGITOT. *Sur l'ostéo-périostite alvéolo-dentaire* (*Arch. gén. de méd.*, 1867, 6e série, t. IX et X).

ÉTIOLOGIE. — La maladie survient en dehors de toute irritation locale, chez des individus à dents saines et dont le liquide buccal peut présenter la réaction alcaline normale, ce qui conduit à supposer qu'elle se développe sous l'influence de causes générales dont la nature est, du reste, fort mal connue. Cependant Ed. Carrière a cru remarquer que la gingivite était d'autant plus fréquente, dans certains pays, qu'on y rencontrait en plus grand nombre les affections scrofuleuses ou verminеuses. On a encore signalé comme causes de la gingivite expulsive : la goutte et le rhumatisme (Graves), la maladie de Bright, et surtout la glycosurie dans laquelle l'ostéo-périostite serait tellement constante qu'elle constituerait, d'après Magitot, un symptôme primordial.

L'ostéo-périostite alvéolo-dentaire atteint, par ordre de fréquence, les grosses molaires, les incisives inférieures, les petites molaires, les incisives supérieures et les canines. Les deux sexes y sont à peu près également exposés, de l'âge de trente à trente-cinq ans; les individus à tempérament sanguin ou bilieux, et les hémorrhoïdaires y paraissent plus prédisposés. La maladie est quelquefois héréditaire.

ANATOMIE PATHOLOGIQUE. — L'inflammation débute constamment par le périoste dentaire au niveau du collet; les altérations des gencives, de la racine et des parois alvéolaires ne sont que secondaires. Le périoste, épaissi et injecté, se décolle progressivement depuis le collet jusqu'au sommet de la racine; la suppuration s'établit entre la membrane décollée et la dent et le pus vient sourdre au niveau du collet (*pyorrhée interalvéolo-dentaire* de Toirac). En même temps la gencive s'enflamme; elle rougit d'abord au niveau de son bord libre, puis la rougeur s'étend sous forme d'une bande dans la direction de la racine; plus tard la gencive se ramollit, se boursoufle et s'ulcère, de manière à masquer la lésion principale, d'où le nom de *gingivite expulsive* donnée à la maladie par quelques auteurs. Enfin l'inflammation atteint à son tour la pulpe dentaire et les parois de l'alvéole qui subissent une résorption partielle, et la dent privée de ses connexions tombe ou se laisse enlever avec la plus grande facilité.

SYMPTOMATOLOGIE. — Magitot divise la marche de la maladie en trois périodes. Dans la première (*période de début*), la dent est allongée par suite de l'épaississement du périoste, elle a en même temps subi une déviation et est devenue légèrement mobile. Le collet est entouré d'un liséré rougeâtre qui s'étend sur la gencive dans la direction de la dent. La douleur est peu vive, et parfois réduite à une sensation désagréable d'agacement ou de tension que soulage la pression des arcades dentaires l'une contre l'autre.

A la deuxième période (*période d'état*), l'espace périosto-dentaire est envahi par la suppuration ; le pus vient sourdre entre la dent et l'alvéole, dans l'intervalle desquels on peut faire pénétrer un stylet fin; presque constamment la paroi alvéolaire est perforée et laisse passer le pus sous la gencive. La douleur est plus vive et présente de temps à autre des exacerbations analogues à celles que l'on observe dans la carie dentaire.

A la troisième période enfin (*période de terminaison*), la dent est très-mobile, la suppuration est devenue de plus en plus abondante, la gencive ramollie et fongueuse; les crises douloureuses se reproduisent avec plus de violence et à des intervalles plus courts, jusqu'à ce qu'enfin la dent nécrosée et devenue bleuâtre tombe spontanément. A partir de ce moment, la suppuration se tarit, la gencive se rétracte, l'alvéole se résorbe, et la guérison est complète au bout de peu de temps, si l'affection est limitée à une seule dent. Mais comme il arrive souvent qu'elle atteint à la fois plusieurs dents, soit contiguës, soit isolées, il en résulte que la même série de phénomènes se reproduit pour chacune des dents malades et que la maladie se prolonge pendant des années.

Diagnostic. — Cette forme d'ostéo-périostite chronique est facile à reconnaître. Elle diffère de la périostite de cause locale par l'absence de la carie ou de tout traumatisme; en outre, dans la périostite alvéolo-dentaire suppurée de cause locale, la suppuration marche de la racine de la dent vers le collet, et n'apparaît que plus tard au niveau de l'espace gingivo-dentaire, lorsque le pus se fait jour par cette voie; tandis que, dans l'ostéo-périostite chronique de cause générale, la suppuration débute par le collet et n'atteint que plus tard la cavité alvéolaire. Enfin l'ostéo-périostite chronique attaque souvent plusieurs dents, sans aucune règle ni symétrie.

L'ostéo-périostite est souvent confondue avec la gingivite, et cette erreur s'explique d'autant plus aisément que certaines gingivites, telles que celles du scorbut, des fièvres graves, de l'hydrargyrie, amènent la chute des dents par le même processus. Mais ces gingivites primitives, au lieu d'être circonscrites ou isolées, occupent toujours une plus ou moins grande surface des arcades dentaires; en outre, la mobilité et l'allongement des dents, de même que la suppuration interalvéolo-dentaire, n'existent jamais au début.

Pronostic et traitement. — L'ostéo-périostite chronique a été considérée longtemps à tort comme une affection incurable et devant se terminer fatalement par la perte de la dent malade. Il est, au contraire, bien démontré aujourd'hui qu'elle cède presque toujours à un traitement bien dirigé et institué à temps.

Ce traitement, essentiellement local, consiste à modifier au moyen de cautérisations répétées les surfaces malades; le cautère actuel, l'alun en poudre, le nitrate d'argent, la teinture d'iode, le perchlorure de fer, le chlorure de zinc, ont été employés dans ce but avec des succès divers. A tous ces agents, Magitot préfère la solution concentrée d'acide chro-

mique, dont il dépose quelques gouttes à l'entrée de l'alvéole au moyen d'une petite baguette de bois convenablement taillée. Il répète cette application tous les six ou huit jours, et donne le chlorate de potasse à l'intérieur en même temps à la dose de 1gr,50 à 2 grammes par jour. Il va sans dire que si l'ostéo-périostite semblait être sous la dépendance d'une maladie générale, on devrait instituer un traitement approprié.

B. *Ostéo-périostite du corps des maxillaires.*

L'ostéo-périostite du corps des maxillaires peut succéder par simple propagation à la périostite alvéolo-dentaire consécutive à la carie des dents. Le périoste enflammé est alors décollé dans une très-grande étendue ou même dans la totalité du maxillaire; la suppuration s'établit entre cette membrane et l'os et le pus va se faire jour dans divers points que nous avons déjà indiqués : dans le vestibule buccal, sur le plancher de la bouche, à la peau de la joue, à l'angle de la mâchoire, enfin, dans des cas plus rares, il pénètre dans l'articulation temporo-maxillaire ou même dans l'orbite ou le crâne.

L'os ainsi dénudé n'est pas nécessairement voué à la nécrose. Après l'ouverture de l'abcès ou des abcès, le périoste peut se recoller en totalité ou en partie; la guérison a lieu alors sans accident après l'élimination d'un séquestre de peu d'étendue. Dans d'autres cas, comme l'a observé Ollier, l'os continue bien à vivre, recouvert de couches ostéophytiques de nouvelle formation, mais le périoste ne se recolle pas, la suppuration continue et affaiblit le malade jusqu'à ce que les parties nécrosées aient été éliminées par la nature ou l'intervention de l'art.

Cette propagation de la périostite alvéolo-dentaire est rare, excepté dans les cas où la maladie est due à la carie ou à l'éruption difficile de la dent de sagesse. On ne l'observe ordinairement que chez les individus dont la santé générale est déjà altérée, soit par les privations, soit par des maladies générales graves. Dans un fait qui m'a été communiqué par Foix et qui a été observé à l'hôpital Beaujon, une jeune femme atteinte de pneumonie succomba à une ostéo-périostite généralisée de tout le maxillaire inférieur et ayant pour point de départ une molaire cariée.

Lorsque l'ostéo-périostite est indépendante des affections dentaires elle présente assez généralement une marche en rapport avec la nature de la cause qui lui a donné naissance. On peut en établir deux formes principales : a, *l'ostéo-périostite aiguë;* b, *l'ostéo-périostite subaiguë ou chronique.*

a. *Ostéo-périostite aiguë.* — Elle reconnaît le plus généralement pour cause, chez l'enfant, l'éruption laborieuse des dents de lait et les fièvres éruptives; chez l'adulte, l'influence du froid et le rhumatisme.

L'*ostéo-périostite exanthématique*, étudiée avec soin par Salter (1), apparaît le plus souvent chez des enfants de six ou sept ans, dans la convalescence des fièvres éruptives et principalement de la scarlatine. Généralement peu intense, elle présente quelquefois une gravité telle qu'en peu de temps le gonflement des parties molles devient énorme et qu'il est nécessaire, pour prévenir la gangrène, de pratiquer des incisions profondes. Il y a en même temps une fièvre intense, de l'agitation, du délire ou même des convulsions.

La maladie débute toujours par la portion alvéolaire des maxillaires. Si l'inflammation est modérée, elle s'y limite généralement et tout se réduit à la chute des dents et à la nécrose de quelques alvéoles. Lorsqu'elle est grave, au contraire, elle s'étend à toute la hauteur du maxillaire dont elle détermine la nécrose. Plus fréquente au maxillaire inférieur, la périostite exanthématique est remarquable par la symétrie de son développement; elle affecte également les deux côtés de la mâchoire.

La nature de cette affection est controversée. Salter, s'appuyant sur ce que les dents sont une dépendance du système épithélial, ne voit dans la périostite exanthématique qu'une modification des lésions vitales qui atteignent ce système et ses dépendances dans certaines maladies graves : desquamation épidermique, chute des cheveux et des poils, chute des ongles, etc. On peut invoquer à l'appui de cette doctrine que la périostite des maxillaires a été également observée dans la fièvre typhoïde qui, comme on sait, exerce sur le système épidermique la même influence que les fièvres éruptives.

L'*ostéo-périostite rhumatismale*, bien décrite par Graves (2), débute, comme la précédente, par le rebord alvéolaire et ne s'étend que consécutivement au corps de l'os. Elle détermine alors un gonflement considérable, une fièvre intense avec délire. Vers le deuxième ou le troisième jour, l'inflammation se calme, la suppuration s'établit et la maladie prend une marche chronique qui aboutit à la nécrose plus ou moins étendue du maxillaire.

La périostite rhumatismale est également plus fréquente au maxillaire inférieur, mais elle n'est pas symétrique comme la précédente.

b. *Ostéo-périostite subaiguë et chronique.* — La périostite alvéolo-dentaire et chronique à répétition, la gingivite ulcéreuse ou ulcéro-membraneuse, le noma de la bouche et enfin la scrofule et la syphilis, telles sont les causes de cette variété de périostite.

Lorsque la périostite ne dépasse pas le niveau du sillon gingivo-buccal (*variété sous-gingivale* des auteurs du *Compendium*), la marche de l'inflammation est ordinairement subaiguë; elle ne diffère que par l'étendue de la périostite alvéolo-dentaire suppurée.

(1) *On the Shedding of the Teeth and Exfoliation of the Alveolar Processes Consequent upon the Eruptive Fevers.* (*Guy's Hospital Reports*, 1858.)

(2) *Leçons de clinique médicale* (trad. Jaccoud), t. II, 1868.

Lorsqu'elle dépasse le fond de ce sillon (*variété sous-cutanée* des mêmes auteurs), elle est, au contraire, absolument chronique et peut être divisée en deux périodes : 1° une période d'inflammation proprement dite; 2° une période de suppuration ou de résolution.

La douleur et le gonflement sont les deux premiers symptômes de la maladie : au niveau de la partie malade, la peau est chaude, et présente un peu de rougeur; il y a peu ou point de fièvre. A ce degré, l'inflammation peut se terminer par résolution ou rester stationnaire; mais il est rare que l'une ou l'autre de ces terminaisons soit définitive. De temps en temps survient une nouvelle poussée inflammatoire, jusqu'à ce qu'enfin la suppuration finisse par s'établir. A partir de ce moment, la marche de l'affection ne présente rien de particulier.

La périostite chronique, de même que la périostite aiguë, est plus fréquente à la mâchoire inférieure qu'à la supérieure.

Rappelons enfin que les maxillaires sont un des siéges de prédilection de ces abcès sous-périostiques multiples, signalés par Follin, et qu'on observe chez des individus d'un âge peu avancé.

Diagnostic. — L'ostéo-périostite des maxillaires est généralement facile à reconnaître. Nous avons déjà indiqué dans l'article consacré à la périostite alvéolo-dentaire les moyens de la distinguer de l'adénite et du phlegmon sous-angulaire.

La périostite de la branche montante du maxillaire inférieur pourrait être confondue en outre avec les oreillons. Elle s'en distingue par les caractères suivants : dans l'oreillon, le gonflement œdémateux siége uniquement dans le tissu cellulaire sous-cutané, il présente son maximum à la région parotidienne ; dans la périostite, le gonflement plus douloureux fait corps avec l'os, il a son maximum au niveau de la branche montante du maxillaire. L'oreillon, quelle que soit l'intensité de la fièvre qui l'accompagne, ne suppure pas; la périostite suppure dès que la réaction fébrile présente une certaine intensité. L'oreillon est une affection souvent épidémique et sans relation aucune avec l'éruption ou les affections des dents ; tandis que la périostite de la branche montante reconnaît ordinairement pour cause l'éruption difficile de la dent de sagesse ou bien la carie de cette dent ou des deux premières grosses molaires. Enfin, la périostite détermine ordinairement du trismus, tandis que ce symptôme n'existe qu'exceptionnellemeln dans l'oreillon.

Pronostic. — L'ostéo-périostite des maxillaires ne doit être considérée comme grave qu'autant qu'elle se termine par la nécrose étendue des maxillaires, qu'elle devient la source d'une suppuration intarissable ou qu'elle s'accompagne de complications de nature à compromettre rapidement la vie (méningo-encéphalite, œdème de la glotte, phlegmasie de l'orbite).

Traitement. — L'ostéo-périostite par propagation, consécutive à la carie dentaire, cède assez facilement à l'extraction de la dent malade. Il en est de même lorsqu'elle reconnaît pour cause l'éruption difficile de la

dent de sagesse. A quel moment doit-on procéder à cette extraction? Comme, en pareil cas, la périostite ne se termine généralement par suppuration ou nécrose qu'après plusieurs poussées d'inflammation aiguë, mieux vaut faire l'extraction de la dent dans un des intervalles de calme qui séparent ces exacerbations. Cette conduite est, du reste, souvent imposée par le trismus qui accompagne les poussées de périostite aiguë ou subaiguë.

Dans la périostite subaiguë, les incisions profondes sont, sans contredit, le meilleur moyen de traitement. A plus forte raison, dès que la suppuration est établie et qu'elle se révèle, soit par la fluctuation, soit par l'œdème des parties molles, il ne faut pas hésiter à ouvrir la collection purulente et à donner au pus en voie de formation une issue facile dans un point favorable. On évite ainsi des fusées purulentes ou des complications de nature à compromettre la vie.

C. *Ostéite centrale.*

L'ostéite centrale est excessivement rare. C'est à peine si l'on en trouve un exemple pour le maxillaire supérieur; encore l'abcès déterminé par la carie dentaire, et séparé du sinus par sa paroi antérieure, n'était-il isolé des parties molles de la joue que par une *lame osseuse de formation nouvelle* (1). Ce n'était donc pas, à proprement parler, un abcès central.

On connaît un petit nombre d'exemples d'abcès centraux du maxillaire inférieur; mais ils sont généralement le résultat de l'inflammation des kystes dentaires de cet os. C'est ainsi probablement que doit être interprété le cas présenté par Houel (2) à la Société anatomique. Seuls les cas observés par H. Lee (3) et Annandale (4) peuvent être considérés comme des exemples concluants d'ostéites centrales terminées par suppuration.

Les symptômes de l'abcès central du maxillaire inférieur sont tellement vagues, l'affection elle-même est tellement rare, qu'on ne saurait indiquer les éléments du diagnostic. Ce n'est que par l'emploi du trocart explorateur qu'on pourrait à la rigueur en reconnaître l'existence.

2° Nécrose.

La nécrose des maxillaires est quelquefois la conséquence du traumatisme; mais, le plus souvent, elle reconnaît pour cause l'une des variétés d'ostéo-périostite que nous avons passées en revue. Aussi est-elle beaucoup plus fréquente à la mâchoire inférieure qu'à la supérieure. Seule, la nécrose consécutive à l'ostéo-périostite syphilitique fait exception; cette

(1) Pitha et Billroth, *Handbuch, der allg. und spec. Chirurg.*, t. III, p. 297.
(2) *Bullet. soc. anat.*, 1847, p. 89.
(3) Pitha et Billroth, *loc. cit.*
(4) *Edinb. med. Journ.*, décembre 1860.

variété, en effet, a pour siége de prédilection le maxillaire supérieur, et plus particulièrement les portions palatine et nasale de cet os. Cependant on ne saurait dire, avec Guyon (1), qu'on ne la rencontre jamais à la mâchoire inférieure. Nous avons eu, pour notre part, l'occasion d'observer un cas des plus nets de périostite syphilitique de la branche montante droite, suivie de l'élimination d'un séquestre volumineux comprenant l'angle de la mâchoire et une partie de la branche montante.

ANATOMIE PATHOLOGIQUE. — La nécrose est plus ou moins étendue : tantôt elle n'occupe qu'une partie du rebord alvéolaire, et l'on pourrait alors lui donner le nom de *nécrose sous-gingivale ;* tantôt, au contraire, elle s'étend à toute la circonférence du maxillaire inférieur ou à une grande partie de la face externe du maxillaire supérieur (*nécrose sous-cutanée.*) Lorsqu'elle siége sur ce dernier os, elle peut encore occuper ses portions palatine, nasale et orbitaire.

Les caractères du séquestre, le mode d'élimination et de réparation doivent être étudiés à part dans chacun des maxillaires. Lorsque le maxillaire inférieur s'est nécrosé rapidement à la suite d'une ostéo-périostite aiguë ou suraiguë, les deux faces de l'os sont lisses, unies et d'apparence normale. Lorsque, au contraire, la nécrose s'est produite lentement, après plusieurs poussées aiguës ou subaiguës, la surface de l'os est rugueuse, érodée; elle est recouverte çà et là de couches osseuses de nouvelle formation qui sont souvent intimement unies à l'os ancien. Celui-ci, en effet, ne perd pas tout d'un coup sa vitalité; non-seulement il continue à vivre un certain temps, mais encore il devient le siége d'une ostéite raréfiante; c'est seulement lorsque la vie y est complétement éteinte, que la séparation se fait entre le mort et le vif, à moins toutefois que l'os de nouvelle formation ne soit également atteint de nécrose; dans ce cas, les couches osseuses nouvelles restent adhérentes au séquestre, et sont éliminées ou enlevées avec lui.

Le mode d'élimination varie suivant que l'os est atteint dans sa totalité ou partiellement, et, dans ce dernier cas, suivant le siége de la nécrose.

Lorsque le séquestre ne comprend qu'une portion plus ou moins considérable du rebord alvéolaire, il vient faire saillie du côté des gencives ulcérées ou complétement détruites; l'expulsion est alors souvent spontanée. Lorsque, au contraire, le séquestre est formé par le corps de l'os, il se porte du côté de la peau, et entretient l'existence de fistules intarissables; l'expulsion spontanée est rare, à moins que le séquestre ne soit d'un très-petit volume.

Dans la nécrose de la branche montante, si fréquente à la suite de la périostite par carie ou éruption difficile de la dent de sagesse, c'est ordinairement du côté de la face externe, en arrière ou au-dessous de l'angle de la mâchoire, que le séquestre se trouve à nu; il est environné d'une gaîne osseuse, incomplète en dedans, en dehors et en arrière, inter-

(1) *Dictionnaire encyclopédique des sciences méd.*, 2e série, t. V, 337.

rompue par de nombreux orifices fistuleux; ce n'est que par exception que l'os nouveau se trouve sur la face externe du séquestre, comme dans deux cas cités par Desault (1).

Enfin, lorsque la nécrose comprend toute la circonférence du maxillaire, le périoste peut être détruit, soit sur le bord supérieur, soit sur le bord inférieur de l'os, soit enfin sur les deux bords à la fois.

Dans le premier cas, Broca (2) a donné des phénomènes d'élimination et de réparation une description devenue aujourd'hui classique. Les minces lamelles périostiques qui s'étendent entre les alvéoles étant détruites par la suppuration, la réparation ne se fait qu'aux dépens des faces et du bord inférieur du maxillaire; l'os nouveau se présente alors sous la forme d'une gouttière dans laquelle se trouve logé le séquestre. En outre, le périoste, enflammé et détaché de ses insertions supérieures, se rétracte de telle manière que les productions osseuses de nouvelle formation ne peuvent pas recouvrir l'os ancien dans toute sa hauteur. Cette rétraction est d'autant plus considérable que la nécrose est plus étendue; elle peut être portée assez loin pour que le périoste abandonne complétement le séquestre et vienne se placer au-dessous et en arrière de lui. A la rétraction vient alors s'ajouter l'action des muscles génio-glosses, génio-hyoïdiens et digastriques qui tendent à redresser la courbure du maxillaire. Il suit de là que la mâchoire nouvelle est nécessairement moins haute et moins longue que l'ancienne, que sa courbure est moins prononcée, qu'elle est située plus en arrière, et enfin qu'elle forme avec la branche montante un angle plus obtus ou presque nul.

Si le séquestre ne comprend que l'une des moitiés du maxillaire, l'os de nouvelle formation présente un aspect caractéristique qui a été bien indiqué par Ollier. A première vue, on dirait que l'angle n'existe plus, et qu'il est remplacé par une courbe plus ou moins régulière, mais un examen plus attentif permet de reconnaître dans cette courbe l'existence de deux angles peu prononcés, l'un au niveau de l'union de la branche montante avec le corps, l'autre à l'union du nouvel os avec l'os ancien.

Lorsque le périoste est détruit le long du bord inférieur de la mâchoire, il ne contribue à la reproduction de l'os que par ses faces antérieure et postérieure, rarement par son bord gingival. Les dents peuvent alors rester en place maintenues par le périoste alvéolo-dentaire, et entourées plus tard d'un alvéole de nouvelle formation. Sharp, Skey, Maisonneuve, Billroth et Thiersch ont rapporté des cas dans lesquels les dents ont été conservées après l'extraction de séquestres contenant les alvéoles; la possibilité du fait, quoique rare, ne saurait donc être révoquée en doute. Il n'en est pas de même de la reproduction des dents, malgré l'opinion d'Olivier Shalk. Comme le fait remarquer Tomes, cette prétendue reproduction n'a jamais été constatée que chez l'enfant, et il est

(1) *Journal de chirurgie*, t. I, p. 107; t. II, p. 179.

(2) Article NÉCROSE de *Cyclopedia of Practical Surgery* by Costello.

beaucoup plus naturel de croire que les germes dentaires avaient été respectés.

Enfin, lorsque le périoste est détruit sur les deux bords de l'os, la régénération se fait aux dépens des deux bandes périostales qui résultent de cette division.

Dans la nécrose du maxillaire supérieur, les couches sous-périostales font ordinairement défaut; l'élimination est plus rapide ; enfin, l'absence de régénération de l'os est la règle. On cite cependant quelques exemples de régénération ostéo-fibreuse (Ollier), ou même de reproduction osseuse incomplète des portions palatine, nasale et orbitaire du maxillaire supérieur.

Fig. 163. — Séquestre comprenant les deux tiers du maxillaire inférieur avec la symphyse et les alvéoles des canines et des bicuspides (Tomes).

Symptomatologie. — On peut distinguer deux périodes dans la nécrose des maxillaires : une première, dans laquelle l'os nécrosé est encore en continuité avec les parties ambiantes; une deuxième, dans laquelle le séquestre, détaché des parties environnantes ou du reste de l'os, est devenu mobile.

Dans la première période, l'os nécrosé apparaît du côté des gencives ou est senti à nu au niveau du bord inférieur ou de l'angle de la mâchoire. lorsqu'on introduit un stylet à travers les trous fistuleux qui livrent passage aux produits d'une suppuration abondante. La joue est le siége d'un gonflement plus ou moins considérable qui augmente à chaque poussée inflammatoire provoquée, soit par la rétention du pus, soit par l'extension de la phlegmasie.

La durée de cette période, toujours longue, est éminemment variable. Il ne faut pas oublier, en effet, que l'os, séparé de son périoste, conserve encore un certain degré de vitalité ; aussi ne doit-on pas s'étonner de voir s'écouler trois, quatre mois, ou même une ou plusieurs années avant que le séquestre soit devenu mobile. Cette durée est beaucoup moins considérable lorsque la nécrose a pour cause le traumatisme ou une périostite suraiguë de l'arc alvéolaire.

A la seconde période, la mobilité du séquestre peut être constatée, soit en le saisissant entre les doigts lorsqu'il fait saillie du côté de la bouche, soit en l'ébranlant avec le stylet ou tout autre instrument exploratenr lorsqu'il tend à se porter du côté de la peau. La mobilité n'accompagne cependant pas nécessairement l'élimination, même complète; en effet, le séquestre est parfois assez bien invaginé pour qu'on ne puisse pas l'ébranler ou le mouvoir.

Pour les raisons qui ont été déjà exposées précédemment, la dur-

de la nécrose est moins longue à la mâchoire supérieure, et la mobilité des séquestres peut toujours être perçue.

Pronostic. — La nécrose même étendue des maxillaires compromet rarement la vie, à moins qu'elle ne frappe des enfants en bas âge ou des individus épuisés par une maladie antérieure grave (fièvre typhoïde, pneumonie, etc.). En dehors de ces conditions, la terminaison fatale est, pour ainsi dire, toujours le résultat d'une complication, telle que l'érysipèle, la phlébite des sinus ou la méningo-encéphalite. On peut citer comme un cas exceptionnel et peut-être unique le fait récent observé par Demarquay (1), et dans lequel la mort survint à la suite de l'ulcération de la carotide interne chez un malade atteint d'une nécrose étendue du maxillaire inférieur. Il est également très-rare que les malades succombent épuisé par la suppuration ou empoisonnés par la déglutition du pus fétide qui s'écoule continuellement dans la bouche.

Au point de vue de la difformité et du trouble des fonctions, le pronostic varie, pour le maxillaire inférieur, suivant que la régénération osseuse est plus ou moins complète ou qu'elle fait défaut. Dans le premier cas, qui se rencontre le plus ordinairement, l'os nouveau présente quelques imperfections : ainsi l'angle de la mâchoire est moins prononcé; le menton est fuyant, et présente une dépression médiane, avec deux saillies latérales. D'un autre côté, la mastication et l'articulation des sons sont plus ou moins gênées; les mouvements de l'articulation, au contraire, se rétablissent avec une facilité étonnante, lors même que l'un des condyles a disparu.

La difformité est beaucoup plus choquante lorsqu'il y a absence absolue de régénération ou régénération osseuse très-incomplète; en outre, la mastication est impossible, l'articulation des sons très-imparfaite; enfin, la lèvre inférieure n'étant plus soutenue par le squelette, se rabat en bas et en arrière, et ne peut plus contenir la salive qui s'écoule continuellement.

Quoique l'absence de régénération osseuse soit la règle après la nécrose du maxillaire supérieur, la difformité qui en résulte est cependant peu considérable; la cavité laissée vide par l'extraction du séquestre est comblée par du tissu fibreux ou ostéo-fibreux, qui prévient l'affaissement de la joue.

Traitement. — Tant que l'os nécrosé n'est pas devenu mobile, le traitement est simplement palliatif : nettoyer et désinfecter la bouche au moyen d'irrigations avec des liquides antiseptiques, ouvrir préférablement par la bouche les abcès qui surviennent, tel est le rôle du chirurgien. Toutefois si le malade était épuisé par la suppuration ou empoisonné par le pus qu'il avale continuellement, on serait en droit de recourir à des moyens plus énergiques.

Dans la seconde période, lorsque le séquestre est mobile, il faut procéder à son extraction. L'opération mérite à peine ce nom, lorsque la nécrose est peu étendue ou limitée à l'arc alvéolaire. Elle est plus difficile

1) *Gazette des hôpitaux*, 1874, n° 53.

lorsque la nécrose s'étend à une grande partie ou à la totalité du maxillaire; il est souvent nécessaire, dans ce cas, de fragmenter le séquestre.

L'extraction se fait soit par la bouche, soit du côté de la peau. L'extraction par la bouche doit être préférée toutes les fois qu'elle est possible; non-seulement on évite ainsi d'augmenter la difformité, mais encore on respecte le périoste et les couches osseuses de nouvelle formation. Rizzoli (1) a donné à cette méthode le nom d'*ablation complète intra-buccale et sous-périostique de la mâchoire inférieur*.

Si, pour une raison ou pour une autre, on croit devoir choisir de préférence la voie cutanée, on peut employer les procédés ordinaires de résection de la mâchoire inférieure; mais on peut aussi, dans certains cas, éviter de longues incisions en profitant de la présence d'une ou de plusieurs fistules, préalablement débridées, pour pénétrer jusqu'à l'os, et le segmenter avec la pince de Liston. On parvient ainsi à extraire des séquestres d'une étendue considérable.

Lorsque la plaie est cicatrisée et la guérison complète, on doit songer à corriger la difformité ou les imperfections fonctionnelles au moyen d'appareils prothétiques appropriés.

3° *Nécrose phosphorée.*

Sous le nom de nécrose phosphorée, on désigne une variété d'ostéo-périostite spéciale aux maxillaires, susceptible de s'étendre par continuité ou contiguïté de tissu aux autres os de la face et du crâne, et reconnaissant pour cause l'exposition prolongée aux vapeurs de phosphore.

Observée pour la première fois en 1839, cinq ans après l'apparition en Allemagne de l'industrie des allumettes chimiques, la nécrose phosphorée fut d'abord étudiée simultanément par Lorinser (de Vienne) et Strohl (de Strasbourg). A partir de cette époque, de nombreux travaux ont été publiés tant en France qu'à l'étranger sur cette singulière maladie. Nous citerons seulement les suivants :

STROHL, *Note sur une nécrose particulière des mâchoires développée dans les fabriques d'allumettes chimiques.* (*Gaz. méd. de Strasbourg*, 1845). — ROUSSEL et GENDRIN. *Recherches sur les maladies des ouvriers employés à la fabrication des allumettes chimiques* (*Revue méd.*, 1846). — BIBRA et GEIST, *Die Krankheiten der Arbeiter in der Phosphorzundholzfabriken*. Erlangen, 1847. — U. TRÉLAT, *De la nécrose produite par le phosphore*. Thèse de conc., 1857. — HALTENHOFF, *De la périostite et de la nécrose phosphoriques*. Thèse de Zurich, 1866. — JAGU, *Contribution à l'étude de la nécrose de cause phosphorée*. Thèse de Paris, 1874.

ÉTIOLOGIE. — La nécrose phosphorée est une affection essentiellement professionnelle. Très-rare chez les ouvriers employés à la préparation du phosphore, elle est le triste apanage des ouvriers qui travaillent à la fabrication des allumettes chimiques. C'est sur cette innocuité des ateliers de préparation du phosphore que s'appuyèrent successivement Dupasquier

(1) Rizzoli, *Clinique chirurgicale et obstétricale*, trad. par Andréini. Paris, 1874.

et Ebel pour nier l'influence des vapeurs phosphorées sur la nécrose des mâchoires; le premier mettait les accidents sur le compte de l'impureté des produits employés dans l'industrie des allumettes chimiques, et plus particulièrement sur la présence de l'arsenic; le second les attribuait à la carie dentaire ou au vice rhumatismal. La cause réelle de cette différence si marquée entre deux industries, en apparence parfaitement comparables, devait être cherchée ailleurs : les ateliers de fabrication du phosphore sont plus vastes, mieux aérés, et puissamment ventilés; le travail y est fréquemment interrompu; enfin, et surtout, le phosphore y est manié sous l'eau ou n'y entre pas en *combustion*.

La combustion ou simplement l'élévation de température paraît jouer un certain rôle dans la production de la nécrose phosphorée; en effet, c'est à l'action irritante des acides du phosphore dissous par la salive qu'on s'accorde généralement aujourd'hui à attribuer l'influence nocive des vapeurs phosphorées, quelle que soit, du reste, l'idée qu'on se fasse de leur action intime sur les tissus. Or, une température élevée facilite singulièrement l'oxydation du phosphore et son passage à l'état d'acide phosphorique; et c'est, en définitive, cet acide qui domine dans l'atmosphère respirée par les ouvriers.

Dans l'industrie même des allumettes chimiques, toutes les opérations ne sont pas également dangereuses; on peut établir d'une manière générale que chacune d'elles l'est d'autant plus que la diffusion de la substance chimique sous forme de vapeurs est plus complète.

L'action élective des vapeurs de phosphore pour les gencives, à l'exclusion des muqueuses oculaire, nasale, buccale et bronchique, a été diversement interprétée. Th. Roussel crut en trouver l'explication dans le mauvais état de la dentition chez presque tous les ouvriers. Pour lui, la carie dentaire, en mettant à nu la pulpe, était la porte d'entrée nécessaire de la nécrose. Des expériences comparatives, instituées par Bibra et Geist sur des lapins exposés à l'influence des vapeurs de phosphore, les uns sans mutilation préalable, les autres après extraction des dents ou fracture des maxillaires, parurent confirmer cette vue ingénieuse dont il était réservé au professeur Trélat de faire justice. Après avoir démontré combien les expériences de Bibra s'écartaient des conditions dans lesquelles se produit la nécrose chez les ouvriers malades, Trélat prouva par des observations parfaitement concluantes, que la carie dentaire n'est pas une condition nécessaire de la nécrose phosphorée, et qu'elle ne doit être regardée que comme une cause prédisposante.

La véritable cause de cette prétendue action élective des vapeurs phosphorées sur la muqueuse gingivale se trouve dans la constitution anatomique des gencives elles-mêmes, dans l'absence de glandes et de mue épithéliale incessante qui protégent les autres muqueuses. Si l'on ajoute la présence des espaces interdentaires et gingivo-dentaires, si favorables l'accumulation et au séjour des diverses substances introduites dans la bouche, on comprendra que ce ne sont pas les vapeurs phosphorées qui

exercent une action élective sur les gencives, mais que ce sont ces organes eux-mêmes qui sont disposés de façon à subir cette influence.

En opposition avec la théorie de l'*irritation locale*, émise et soutenue dès le début par Strohl, il faut mentionner la théorie de l'*intoxication générale*, d'une *dyscrasie phosphorique*, d'après laquelle la nécrose des mâchoires ne serait que l'une des manifestations d'un état général grave, dû à l'absorption prolongée des vapeurs de phosphore. Cette théorie, émise également dès le début par Lorinser, reprise en 1862 par J. Adam (1), était à peu près universellement abandonnée, lorsque parut dernièrement une étude expérimentale de Degner (2), *sur l'action du phosphore sur l'organisme*. Ayant eu l'occasion de pratiquer l'amputation de la cuisse chez un individu qui avait travaillé à la fabrication des allumettes, ce chirurgien fut frappé, d'une part, de l'épaississement et de l'adhérence du périoste au moment de l'opération; d'autre part, de la rapidité de la nécrose et de l'ostéo-myélite qui la suivirent. Des expériences instituées sur des lapins, des chats, des chiens, lui ont permis de constater: 1° que l'administration prolongée du phosphore sous forme pilulaire produit une intoxication chronique, caractérisée par une altération du sang due à la présence du phosphore, et qui agirait d'une manière spéciale sur les tissus ostéogènes en déterminant l'épaississement du périoste, la formation exagérée du tissu compacte et la diminution des espaces médullaires; 2° que l'action locale du phosphore sur le périoste mis à nu détermine des périostites. Il semblerait donc démontré que les vapeurs agissent non-seulement localement sur les os, mais encore que la nécrose phosphorée peut être le résultat de l'intoxication générale indépendante de toute irritation locale. Ainsi pourrait être interprété ce fait unique dans la science et observé par Lorinser, dans lequel la nécrose débuta par l'os malaire, à supposer que toute origine scrofuleuse doive être écartée.

L'âge, le sexe, la constitution et le tempérament sont sans influence sur la nécrose phosphorée. Le maxillaire inférieur est plus souvent atteint que le supérieur; très-rarement les deux mâchoires sont atteintes en même temps ou successivement.

ANATOMIE PATHOLOGIQUE. — Les lésions locales de la nécrose phosphorée ne diffèrent que par certains détails de celles de l'ostéo-périostite suivie de nécrose. Le mal débute par le périoste alvéolo-dentaire, et s'étend de là au corps du maxillaire, décollant le périoste, et donnant lieu à des abcès et à des fistules intarissables.

Les seules particularités qui méritent de fixer l'attention au point de vue anatomique, sont : 1° les ostéophytes phosphoriques; 2° les caractères du séquestre; 3° l'extension de la maladie par contiguïté de tissu aux autres os de la face et du crâne.

1° Les productions osseuses, désignées sous le nom d'*ostéophytes phos-*

(1) *Med. Times and Gaz.*, 1862, t. II, p. 2.

(2) *Arch. f. Path. An. u. Phys. f. klin. Med.*, 1872, et *Gaz. hebd.*, nov. 1872.

phoriques, se divisent en deux groupes; les unes, accolées et adhérentes au séquestré, se présentent sous forme de fines lamelles grisâtres, irrégulièrement entrecroisées, disposées en traînées ou en plaques, et pouvant être comparées, par leur aspect, à de l'éponge de platine, de la pierre ponce ou du madrépore; les autres, accolées à la face profonde du périoste, sont généralement poreuses à la surface, tandis que les couches plus profondes sont dures et éburnées; en d'autres termes, les ostéophytes sont atteints d'inflammation au même titre que l'os; il y a ostéite raréfiante dans un cas, ostéite condensante dans l'autre. La raréfaction peut aller jusqu'à la résorption complète; la condensation extrême peut avoir pour résultat la nécrose de l'os nouveau.

FIG. 164. — Nécrose phosphorée. Séquestre comprenant la presque totalité de la mâchoire inférieure. (Trélat).

2° Le séquestre est excessivement lent à se détacher. Le caractère essentiellement envahissant de la maladie explique suffisamment ce fait, l'élimination ne pouvant se faire qu'autant que l'inflammation a atteint ses limites. L'ostéite s'éternise ainsi dans l'os malade; le plus ordinairement elle est raréfiante, beaucoup plus rarement condensante.

3° La nécrose peut rester limitée à une partie de l'arc alvéolaire, comme aussi elle peut envahir toute l'étendue de l'os (fig. 164), ou même les autres os de la face et du crâne, lorsqu'il s'agit du maxillaire supérieur. Les os le plus souvent atteints sont, par ordre de fréquence, les os malaires, les palatins, les cornets, le vomer, l'ethmoïde, le frontal, le sphénoïde, le temporal, et enfin jusqu'à l'occipital. On trouve, dans la thèse de Jagu, la relation de l'autopsie d'une femme qui, opérée autrefois par Verneuil, a succombé dans le service de Desnos à la suppuration des

sinus de la base du crâne; tous les os de cette région étaient nécrosés, noirâtres, et baignaient dans le pus; le mal s'étendait jusqu'au trou occipital. Comme cela arrive souvent pour la nécrose de la mâchoire supérieure, il y avait absence complète d'ostéophytes phosphoriques.

La régénération du maxillaire inférieur s'observe assez fréquemment après la nécrose phosphorée; et la réparation se fait d'après le mode que nous avons décrit plus haut (voy. p. 727). Elle est toujours plus ou moins imparfaite; l'os nouveau présente moins de hauteur et le bord alvéolaire représente une sorte de gouttière, dont la fig. 165 pourra donner une idée. La régénération peut même n'être que temporaire, le nouvel os disparaissant par résorption après un temps souvent fort long (huit et dix ans d'après Salter).

Fig. 165. — Aspect de la bouche après extraction du séquestre représenté fig. 164 (Trélat).

Au contraire, le défaut de réparation est la règle pour le maxillaire supérieur. Les faits de régénération osseuse même incomplète, observés par Meyer, Jobert (de Lamballe), Billroth et Ollier, constituent des exceptions.

Les lésions viscérales sont rares dans la nécrose phosphorée. La dégénérescence amyloïde du foie, de la rate et des reins, l'albuminurie, observées par Haltenhoff, peuvent aussi bien être attribuées à la suppuration prolongée qu'à l'intoxication phosphorique. Dans un cas, Bucquoy (1) a signalé une stéatose généralisée qui existait aussi dans le fait déjà cité de Jagu. D'après les expériences de Degner, au contraire, la lésion viscérale principale consisterait dans la cirrhose du foie.

Symptomatologie. — Le début de la nécrose phosphorée est précédé par une période d'incubation d'une durée toujours longue mais très variable; on peut voir éclater la maladie plusieurs mois ou même un

(1) *Soc. méd. des hôp.*, 12 juin 1868.

année après que l'ouvrier a quitté l'atelier. La durée pendant laquelle les individus affectés sont restés exposés à l'influence des vapeurs phosphoriques est encore plus longue; elle est en moyenne de cinq ans en Allemagne et de sept à huit ans en France; les limites extrêmes ont été de cinq mois, de deux ans, et de quinze, seize, dix-huit ans et plus.

Le premier symptôme de la maladie est souvent un crachement sanguin; les gencives sont rouges, tuméfiées et saignantes. Plus tard on voit survenir de l'odontalgie, presque constamment au niveau d'une dent cariée, du gonflement de la joue, en un mot tout les symptômes d'une périostite alvéolo-dentaire à marche subaiguë. A partir de ce moment, la maladie fait des progrès continus, accélérés de temps à autre par des exacerbations inflammatoires; le gonflement devient considérable, il occupe la joue et toute la partie supérieure du cou (maxillaire inférieur), la joue, les paupières et jusqu'au front (maxillaire supérieur). A divers intervalles, des abcès se forment et s'ouvrent, donnant issue à un pus abondant, fétide, qui, d'après Bibra et Geist, serait différent du pus ordinaire par une plus forte proportion d'acide phosphorique. Les ouvertures de ces abcès restent fistuleuses et permettent d'introduire un stylet jusqu'à l'os dénudé, si les fistules siégent à la peau, d'apercevoir directement le séquestre de couleur noirâtre, si elles siégent aux gencives. Cette première période pourrait être désignée sous le nom de *période inflammatoire*.

Dans la seconde période ou *période de mortification* et de *séquestration*, les accidents aigus ont cessé, à moins que la maladie ne fasse de temps à autre de nouveaux progrès, ou qu'il n'y ait rétention du pus.

L'état de la santé générale est le plus ordinairement bon; c'est à tort que Lorinser avait avancé le contraire. Quelquefois, cependant, les malades épuisés par la suppuration, par la déglutition incessante d'un pus fétide qui se mêle à la salive, ou même par l'albuminurie, succombent avant d'avoir pu mener à bonne fin l'élimination de l'os nécrosé.

La durée de la maladie est toujours longue, à cause de la lenteur extrême de la mortification et de l'élimination du séquestre qui dure rarement moins d'un an et s'étend ordinairement à plusieurs années.

L'ostéo-périostite phosphorée ne se termine pas fatalement par nécrose; tout se borne alors à de l'odontalgie et à la fluxion. Mais le plus souvent la rémission des accidents n'est que temporaire, et l'on voit, après quelques mois de prétendue guérison, survenir tous les accidents précurseurs de la nécrose.

Diagnostic. — Le diagnostic de la nécrose phosphorée est des plus faciles. Les commémoratifs, la marche lente de la maladie, son extension aux autres os de la face lorsqu'elle siége à la mâchoire supérieure, rendent toute erreur impossible. Mais il est beaucoup plus difficile de déterminer à quel moment la nécrose est complète. La mobilité seule du séquestre prouve que la nécrose est limitée. Toutefois, dans le cas où le séquestre est invaginé, ce signe fait défaut pendant un certain temps. Il est également difficile de se rendre compte des limites du mal : l'étendue du gonfle-

ment, pour être de quelque secours, n'est cependant pas un signe de grande valeur. Lorsque la nécrose s'étend aux os de la base du crâne, on en est quelquefois averti par des douleurs profondes dans l'intérieur de l'oreille, accompagnées d'un écoulement par le conduit auditif.

PRONOSTIC. — La nécrose phosphorée est une affection grave. D'après les statistiques de Trélat, la mortalité est de 1 sur 2 pour la nécrose des deux mâchoires, de 1 sur 3 pour celle du maxillaire supérieur, de 1 sur 4 pour celle de la la mâchoire inférieure. La statistique des cas observés à l'hôpital de Zurich, dans le service de Billroth, est plus consolante : sur 24 cas, il n'y eut que 4 morts : encore faut-il noter que deux de ces malades succombèrent à la phthisie pulmonaire; un à un érysipèle survenu dans le cours d'une maladie de Bright; le quatrième seul mourut d'une méningo-encéphalite déterminée par l'extension de la nécrose aux os de la base du crâne.

TRAITEMENT. — La substitution dans la fabrication des allumettes du phosphore rouge au phosphore ordinaire serait évidemment le meilleur moyen de faire disparaître cette maladie.

Le traitement de la nécrose phosphorée ne présente rien de bien particulier dans sa première période; certains auteurs recommandent l'usage de l'iodure de potassium à hautes doses.

Mais le point le plus difficile, sans contredit, consiste à déterminer quel est le moment de l'intervention chirurgicale. Doit-on, pour opérer, attendre que le séquestre soit isolé et mobile? A cette question, Lorinser avait répondu par l'affirmative, et Trélat, dans son travail et dans plusieurs communications à la Société de chirurgie, a soutenu cette opinion. Pour lui, tant que le séquestre est immobile ou, pour parler plus exactement, tant que la nécrose n'est pas *limitée*, il faut s'abstenir de toute opération grave; sinon l'on s'expose à faire trop ou trop peu, surtout trop peu et à ne pas atteindre les limites du mal. Lorsque, au contraire, le séquestre est devenu mobile, il est facile alors de lui frayer un passage soit par des cautérisations (Lailler), soit par des débridements ou des sections osseuses. L'observation clinique fait du reste justice des objections théoriques faites à cette méthode; elle démontre que la régénération osseuse est possible après ces extractions tardives et que la déglutition continuelle du pus n'a pas sur la santé générale l'influence désastreuse qu'on avait bien voulu lui attribuer.

La méthode de l'extraction tardive après limitation et mobilisation du séquestre, généralement adoptée en Angleterre, a trouvé de nombreux contradicteurs en Allemagne et même en France.

Nous empruntons à la thèse de Haltenhoff l'exposé des préceptes de Billroth. A moins qu'il ne s'agisse d'une nécrose limitée du bord alvéolaire, dès que l'affection menace de durer une ou plusieurs années, le chirurgien doit intervenir sans attendre la mobilisation du séquestre. La résection est toujours suivie d'une amélioration marquée et quelquefois d'une guérison définitive; les récidives qui sont à peu près constantes ne

prouvent rien contre la méthode; la nouvelle ostéo-périostite n'est pas la conséquence de la résection, mais bien la continuation de l'inflammation; l'affection continue, sans doute, mais l'opération a eu pour résultat de mettre le malade dans de meilleures conditions pour résister; enfin il y a tout intérêt à opérer avant que l'os nouveau ne soit devenu le siége d'un travail de résorption, sinon, on compromet la régénération.

D'après ces données, Billroth prescrit d'opérer dès qu'un intervalle de 1 à 2 millimètres au plus sépare l'os ancien de l'os nouveau, c'est-à-dire en moyenne six à huit mois après le début du mal.

En France, le professeur Richet (1) est le seul, croyons-nous, qui pose en principe l'utilité d'intervenir chirurgicalement avant la mobilisation du séquestre. Lors même que la santé générale est excellente, il recommande de faire la résection sans attendre que le séquestre soit devenu mobile; il combat ensuite la maladie par la méthode de l'*ignipuncture*.

Enfin, Maisonneuve, Verneuil, A. Guérin, tout en adoptant d'une manière générale la méthode de la résection tardive après mobilisation du séquestre, veulent qu'on opère si la santé générale est sérieusement altérée par l'abondance de la suppuration et la déglutition du pus. Telle est aussi, d'après nous, la meilleure conduite à suivre.

4° Carie.

La carie, consistant dans la dégénérescence graisseuse des corpuscules osseux avec médullisation, ramollissement et plus tard ulcération de l'os, est une affection très-rare aux mâchoires. Elle reconnaît toujours pour cause la scrofule ou la syphilis et a pour siége de prédilection les portions palatine et nasale du maxillaire supérieur. Encore faut-il n'accepter qu'avec quelques restrictions les exemples de prétendue carie du maxillaire supérieur cités par les auteurs; le plus souvent les lésions ulcéreuses de l'os décrites sous ce nom ne sont que des ostéites suivies de nécrose, consécutives au coryza ulcéreux, ou des ostéites gommeuses qui se terminent également par nécrose.

La carie sèche, caractérisée par la dégénérescence graisseuse du corpuscule osseux, sans médullisation ni ramollissement de l'os, est peut-être plus fréquente aux mâchoires. Mais il serait difficile, dans l'état actuel de la science, de faire l'histoire de cette affection. Aussi nous contenterons-nous de la signaler, sauf à examiner plus tard la part qui lui pourrait être faite dans les lésions atrophiques des mâchoires.

5° Lésions hypertrophiques.

a. Hypertrophie diffuse. — Il existe dans la science un certain nombre de cas dans lesquels les os de la face et du crâne ont pris un développement considérable. L'hypertrophie débute ordinairement par l'un des

(1) *Gaz. des hôp.*, juin 1872.

maxillaires supérieurs, et s'étend ensuite à l'autre côté; il se forme ainsi deux grosses tumeurs entre lesquelles le nez se trouve enfoncé; plus tard le mal gagne le frontal, le maxillaire inférieur et les os du crâne.

La marche de la maladie est lente et continue, et, dans certains cas, accélérée de temps à autre par des poussées rapides qui s'accompagnent de douleurs dans les parties malades, ou même d'érysipèles. Cet ensemble de caractères établit entre cette affection et l'éléphantiasis assez d'analogie pour que Virchow ait pu lui donner le nom de *Leontiasis ossea*, expression heureuse qui rappelle à la fois et l'analogie dont nous venons de parler, et la déformation de la face. L'affection peut rester limitée au maxillaire supérieur, comme dans les deux cas observés par Stanley et Paget; dans le premier, l'hypertrophie était limitée à la portion nasale de l'os et au sinus; dans le second, les deux sinus étaient comblés par l'hypertrophie des parois; la face externe de l'os était atteinte à un degré moindre.

La maladie se montre ordinairement de bonne heure, de dix à *quinze* ans; mais on l'a observée aussi à un âge plus avancé, à quarante-cinq ans (Howship). L'étiologie est complétement inconnue; dans le cas de Howship, l'influence du froid, au moins comme cause déterminante, ne peut pas être mise en doute. C'est après avoir été exposé à un vent froid, que le malade, jusqu'alors sain, vit survenir le gonflement rapide de la face qui marqua le début de la maladie.

Quant à la nature de l'affection, l'épaississement du périoste, l'existence de crises douloureuses et de gonflement rapide des parties molles, semblent démontrer qu'elle est inflammatoire, au moins dans certains cas.

Le pronostic est très-grave. La mort est la conséquence fatale des progrès du mal. Elle est due soit à des complications (apoplexie méningée, érysipèle), soit à l'épuisement et à l'affaiblissement progressif. Les malades de Howship et de Wrang moururent fous.

Le traitement est nul, à moins que le mal ne reste limité à l'un des maxillaires; on peut alors à l'exemple de Stanley faire la résection de l'os malade.

b. Hypertrophie des arcades alvéolaires. — Les arcades alvéolaires sont quelquefois le siége d'une hypertrophie localisée. Les dents, incomplétement chassées de leurs alvéoles par le dépôt de nouvelles couches osseuses, sont allongées ou anormalement distantes les unes des autres; dans certains cas même, on rencontre de petites exostoses, sous forme de saillies arrondies ou de crêtes osseuses, faisant saillie soit du côté labial, soit plus rarement du côté lingual de l'arcade alvéolaire.

Les *exostoses* sont ordinairement consécutives à la carie dentaire; elles sont tantôt dures et éburnées, tantôt spongieuses; dans ce dernier cas, il suffit d'en faire la résection avec la pince de Liston; dans le premier cas, le tissu compacte qui les constitue nécessite l'emploi de la scie.

Mais en dehors de cette hypertrophie circonscrite de l'arcade alvéolaire, il existe une hypertrophie généralisée des arcades alvéolaires et des gencives. Cette affection, ordinairement congénitale, a été décrite précédemment (p. 711).

6° Lésions atrophiques (Résorption progressive des arcades alvéolaires).

La résorption des alvéoles est un fait physiologique qui se produit fatalement lorsque les progrès de l'âge ont avancé la chute des dents. Le travail d'atrophie progressive qui se fait à cette époque ne reste pas limité aux alvéoles; il s'étend au maxillaire inférieur jusqu'aux insertions musculaires, au maxillaire supérieur jusqu'au voisinage de la voûte palatine; les os sont en même temps amincis par résorption de leurs lames interne et externe.

La résorption *pathologique* des arcades alvéolo-dentaires ne diffère de la résorption *sénile* que par l'âge auquel elle apparaît et par l'étendue quelquefois considérable des lésions atrophiques. Cette affection, signalée pour la première fois par Léon Labbé (1) et désignée par lui sous le nom d'*affection singulière des arcades alvéolo-dentaires*, a été ensuite observée par Dolbeau (2), Dubrueil (3), et par nous-même en 1870 à l'hôpital Beaujon, chez un individu âgé de trente-cinq ans, manifestement atteint de syphilis.

Dans tous les cas, le début de l'affection a été insidieux. Le premier symptôme consiste dans l'ébranlement et la chute des dents, sans douleur, sans écoulement de sang ni suppuration. Cependant la résorption fait des progrès, et après avoir amené la disparition de l'arcade dentaire, elle détruit le plancher du sinus maxillaire ou la voûte palatine. Ce sont les communications anormales ainsi établies entre la cavité buccale et l'appareil olfactif qui obligent les malades à demander les secours de l'art.

La marche de la maladie est essentiellement lente et progressive; dans le cas de Dubrueil l'affection durait depuis sept ans; dans le nôtre, depuis trois ans.

Quelle est la nature de cette affection, à si juste titre qualifiée de *singulière* par L. Labbé et Dolbeau, et à laquelle Dubrueil le premier a donné le nom de *résorption des alvéoles et des arcades alvéolaires?* Rien n'autorise à la considérer comme ayant un processus analogue à celui qui amène la résorption des alvéoles dans l'ostéo-périostite alvéolo-dentaire chronique. L'hypothèse d'une dystrophie d'origine nerveuse, comparable à celle qui produit l'atrophie lamineuse progressive, ne repose sur rien de sérieux. Peut-être faudrait-il la considérer comme le résultat de la

(1) *Société de chirurgie*, 22 avril 1868.
(2) *Ibid.*, 1869.
3) *Ibid.*, 29 novembre 1871.

carie sèche, assez fréquente comme l'on sait dans les os du crâne et de la face chez les individus syphilitiques, et qui a été observée même en dehors de toute diathèse syphilitique ou autre dans certains os qui, par leur structure, se rapprochent du maxillaire supérieur, par exemple à la tête de l'humérus (1).

Fig. 166. — Résorption des arcades alvéolo-dentaires (Tomes).

L'influence de la syphilis est manifeste dans le cas de L. Labbé et dans le nôtre; le malade de L. Labbé fut soumis plus tard, par Guyon, à l'iodure de potassium à la dose de 6 grammes par jour, la destruction s'arrêta. Il en fut de même chez notre malade sous l'influence du traitement mixte. Mais la syphilis n'existait probablement pas dans le cas de Dubrueil.

La résorption de la paroi externe des alvéoles, étendue à plusieurs dents, a aussi été constatée par plusieurs observateurs et entre autres par Tomes. Ce sont, dit cet auteur, les dents les plus saillantes dont les alvéoles se résorbent le plus volontiers. On en voit un exemple dans la figure 166.

7° Tumeurs des maxillaires.

Les os maxillaires diffèrent du reste du squelette par la présence du système dentaire. Cette différence anatomique se trahit à chaque instant en pathologie par l'existence de lésions morbides de natures diverses, inflammatoires, dystrophiques ou néoplasiques, ayant pour point de départ le système dentaire, et, par conséquent, spéciales aux maxillaires. Mais nulle part ces différences pathologiques ne se traduisent d'une manière aussi évidente et aussi marquée que lorsqu'il s'agit des tumeurs. Aussi est-il nécessaire de diviser les tumeurs des maxillaires en deux groupes principaux, comprenant : I, les tumeurs d'origine dentaire; II, les tumeurs communes des os, indépendantes du système dentaire.

I. Tumeurs d'origine dentaire.

Envisagées au point de vue pathogénique, les tumeurs qui constituent ce premier groupe se subdivisent en : A, tumeurs par vice de développement; B, tumeurs par maladies des dents ou tumeurs odontopathiques.

(1) Wolkmann, cité par Ollier, in *Dict. encycl. des sc. méd.*, article CARIE

A. — *Tumeurs par vice de développement (kystes dentaires et odontomes).*

Sous ce titre, nous devons étudier un certain nombre de *kystes dentaires* (*kystes folliculaires*) et les *odontomes*. Les analogies nombreuses qui existent, au point de vue de la pathogénie, de l'anatomie pathologique, des symptômes et du traitement, entre les kystes dont nous parlons et les odontomes, nous autorisent à les décrire simultanément, et à reprendre ainsi la manière de voir des anciens chirurgiens, qui les désignaient sous la dénomination commune de *kystes des maxillaires*.

DELPECH, *Sur les kystes des mâchoires* (*Clinique chir. de Montpellier*). Paris, 1823-1828. — A. FORGET, *Recherches sur les kystes des os maxillaires*. Thèse de Paris, 1840. — DU MÊME, *Mém. sur les kystes des os maxillaires* (*Mém. de la Soc. de chir.*, t. III, p. 229, 1853). — DU MÊME, *Des anomalies dentaires et de leur influence sur la production des maladies des os maxillaires*. Paris, 1859. — GUIBOUT, *Mém. sur les kystes séreux des maxillaires* (*Union méd.*, 1847). — DUCHAUSSOY, *Des kystes des mâchoires*. Thèse de conc., Paris, 1857. — BROCA, *Recherches sur un nouveau groupe de tumeurs désignées sous le nom d'odontomes* (*Acad. des sciences*, 30 septembre 1867). — FOIX, *Des tumeurs solides des mâchoires* (*Archives génér. de méd.*, mars 1874). — MAGITOT, *Mém. sur les kystes des mâchoires* (*Archives génér. de méd.*, 1872, vol. II, et 1873, vol. I). — Ch. RAYNAUD, *Étude sur les kystes du maxillaire inférieur*. Thèse de Paris, 1874.

ANATOMIE ET PHYSIOLOGIE PATHOLOGIQUES. — a. *Kystes folliculaires.* — Étant donné l'organe dentaire à une période peu avancée de son développement, lorsqu'il n'est encore constitué que par le bulbe dentaire, sans trace de calcification, mais déjà recouvert par l'organe de l'émail et l'espèce de capsule conjonctive que forme le sac dentaire, il est facile de comprendre que la liquéfaction de l'organe de l'émail puisse devenir l'origine d'une *hydropisie du follicule dentaire*, laquelle augmentera progressivement sous l'influence d'une irritation sécrétoire. Il se formera ainsi un kyste *progène*, ou, en d'autres termes, une collection liquide enkystée dans une cavité préexistante et qui n'est autre que le sac dentaire.

Si le bulbe, comprimé d'une manière continue par le liquide, s'atrophie, le kyste est *simple;* si, au contraire, il continue à se développer, il y a kyste *avec odontome*, lorsque l'évolution de l'organe dentaire est imparfaite, et kyste *dentigère*, lorsque le développement est arrivé jusqu'à la production d'une dent plus ou moins parfaite, mais nettement reconnaissable.

b. *Odontomes.* — Avec le professeur Broca, nous définirons les odontomes des tumeurs formées par l'hypergénèse des tissus dentaires transitoires ou définitifs. L'odontome est donc constitué essentiellement par un trouble du développement de la dent et ne peut naître que pendant les périodes de formation. La dent une fois formée et sortie de son alvéole ne peut plus être, du moins chez l'homme, le siége d'un odontome; les tumeurs qui peuvent alors se développer diffèrent entièrement des odontomes par leur origine et leur évolution, et méritent à proprement parler le nom de *tumeurs des dents*, sous lequel nous les avons décrites plus haut.

D'après cette manière de définir et d'envisager l'odontome, on doit étudier cette affection dans les diverses phases de l'évolution de l'organe dentaire : *période embryoplastique*, *période odontoplastique*, *période coronaire*, *période radiculaire*, ce qui revient à diviser les odontomes en quatre groupes correspondant aux quatre périodes du développement de la dent (voy. p. 667).

Période embryoplastique. — Il est rare que l'odontome qui prend naissance à cette période de l'évolution de l'organe dentaire reste à l'état d'une hypertrophie pure et simple du bulbe dentaire sans changement de structure ; il en existe cependant quelques exemples, dont deux cités par Wedl et un troisième présenté par Debove, à la *Société anatomique*, sous le nom de *myxome papillaire* (1873). En pareil cas, la tumeur est molasse, vaguement fibrillaire, et couverte de cellules embryonnaires éparses dans de la substance muqueuse ; elle présente, en un mot, la structure du bulbe dentaire à l'état embryoplastique, sans en excepter les saillies papillaires, qui sont augmentées à la fois de nombre et de volume.

Mais, le plus souvent, l'organisation de la tumeur est plus avancée, sans qu'elle dépasse toutefois le type du tissu conjonctif ; elle rappelle alors par sa structure le tissu normal de la pulpe dentaire (Robin) ; elle est riche en éléments étoilés ou fusiformes, épars dans des faisceaux de tissu conjonctif (*odontome fibro-plastique* de Broca, *sarcome fasciculé* des Allemands).

D'autres fois enfin, elle présente, non-seulement à l'œil nu, mais encore au microscope, tous les caractères du fibrome (*odontome fibreux* de Broca, *fibrome* des Allemands). L'odontome fibreux peut, comme tous les autres fibromes, s'imprégner de sels calcaires ou même s'ossifier en partie, et devenir ainsi un *fibrome ossifiant*. L'odontome fibreux est, sans contredit, des trois variétés la plus fréquente, et celle dont les caractères cliniques ont été le plus anciennement et le mieux connus.

Période odontoplastique. — Arrivé à cette période, l'organe dentaire est constitué par le bulbe dentaire, recouvert çà et là de petites plaques de dentine connues sous le nom de *grains dentinaires*, et qui, par leur réunion, vont former plus tard le *chapeau de dentine* recouvert lui-même par la coque de l'émail, dont le développement suit de très-près celui de l'ivoire. Telle est aussi, toutes proportions gardées, la structure des *odontomes odontoplastiques ;* parfois ce sont des tumeurs dures, d'aspect fibreux, parsemées çà et là de petites concrétions calcaires, qui donnent à la surface de la coupe un aspect granulé, comparable à celui de la pomme de terre (Robin). Au microscope, ces grains calcaires présentent tous les caractères de la dentine en voie de développement, et la trame fibreuse ceux du bulbe ou de la pulpe dentaire avec ses éléments cellulaires propres.

D'autres fois, ces odontomes forment des tumeurs dures, de consistance osseuse, mamelonnées, recouvertes à leur surface de saillies papillaires ; au microscope, on reconnaît facilement que cette substance d'apparence osseuse présente en réalité la structure des tissus dentaires

définitifs (dentine, émail). On n'y trouve jamais de traces de cément.

La disposition irrégulière, mamelonnée, informe, que présentent souvent les tumeurs s'explique facilement par la tendance du bulbe dentaire, lorsqu'il s'hypertrophie, à exagérer le nombre et le volume des saillies papillaires normales; en outre, l'hypertrophie frappe fort inégalement chacune des parties du bulbe, et tend ainsi à le diviser en un certain nombre de lobules secondaires, dont chacun peut subir isolément la dentification (kystes dentifiés). La division de ces bulbes secondaires peut être complète, et la tumeur se compose alors d'un plus ou moins grand nombre de masses d'ivoire isolées.

Fig. 167. — Odontome odontoplastique (Broca).

Les odontomes des périodes *coronaire* et *radiculaire* ont déjà été décrits avec les tumeurs des dents dont il était à peu près impossible de les séparer (voy. p. 682).

Les kystes et les odontomes présentent à considérer un contenant et un contenu. Que le contenu soit liquide, solide ou mixte, la contexture du contenant ne change pas. Le sac kystique, résultat de la transformation du sac dentaire, est formé par une membrane celluleuse, lâchement adhérente. Il peut présenter la structure et jusqu'au revêtement épithélial de la paroi externe du follicule; mais il subit avec le temps des transformations qui le rendent méconnaissable; c'est ainsi qu'il peut perdre son épithélium et s'ossifier, comme dans le cas de Cartwright, cité par Heath.

Le contenu est *liquide*, *solide* ou *mixte*. Les kystes à contenu exclusivement liquide sont excessivement rares· dans l'immense majorité des cas,

Fig. 168. — Kyste dentigère de la mâchoire inférieure contenant la dent de sagesse renversée (Lisfranc).

sinon dans tous, on trouve adhérents sur un point quelconque de la paroi des vestiges plus ou moins reconnaissables de l'organe dentaire, à l'une de ses phases d'évolution, ou même une ou plusieurs dents (fig. 168) ayant atteint leur développement complet (*kystes dentigères*). Le liquide consiste

ordinairement en une sérosité claire, souvent visqueuse ou gélatineuse. Le microscope permet d'y constater la présence de cellules épithéliales plus ou moins altérées, et provenant de la face interne du follicule; ces cellules épithéliales s'accumulent quelquefois en assez grande quantité pour donner au kyste tous les caractères des kystes sébacés, comme dans les cas de Scultet et de Maisonneuve (1). On y trouve encore quelquefois des cristaux de cholestérine.

Le contenu des kystes solides a déjà été étudié et décrit plus haut, sous le nom d'odontomes.

Les kystes dentaires et les odontomes sont plus fréquents à la mâchoire inférieure qu'à la supérieure. Les dents les plus fréquemment atteintes sont les premières molaires, et plus rarement les grosses molaires; les canines et les incisives viennent en dernier lieu; encore faut-il remarquer qu'en fait d'odontomes l'*odontome coronaire partiel* est le seul qui ait été observé sur ces dernières. L'affection est spéciale ou même exclusive aux dents permanentes; mais elle se développe quelquefois aux dépens de germes surnuméraires. Quoique siégeant le plus ordinairement sur un point de la longueur des bords alvéolaires, les kystes folliculaires peuvent être *hétérotopiques*, c'est-à-dire se développer aux dépens d'un follicule dentaire occupant une position anormale, dans la branche montante du maxillaire supérieur, dans la fosse canine, dans le rebord orbitaire, dans la voûte palatine, dans la branche montante du maxillaire inférieur, comme le montre la fig. 169.

Fig. 169. — Kyste de la branche montante du maxillaire inférieur ayant pour point de départ la dent de sagesse incluse.

La tumeur est régulièrement arrondie, à grand diamètre antéro-postérieur, lorsque le contenu est liquide ou mixte, ou même charnu; elle peut être plus ou moins irrégulière dans les odontomes dentifiés. Elle s'accroît lentement, refoulant devant elle les deux lames de tissu compacte qui recouvrent les deux faces de l'os, et dont elle finit par amener l'amincissement et même la disparition complète; elle vient alors faire saillie soit du côté lingual, soit plus fréquemment du côté buccal, où elle se place tantôt sous la peau, tantôt sous la muqueuse, tantôt en partie sous la première et en partie sous la seconde. Elle refoule également le tissu spongieux situé en avant ou en arrière, détruit les cloisons interalvéolaires, et amène ainsi soit l'atrophie, soit la déviation d'une ou de plusieurs dents voisines.

(1) *Gazette des hôpitaux*, 1855.

La figure 170 montre un odontome odontoplastique développé probablement aux dépens de la deuxième et de la troisième molaire, et qui occupe tout l'espace compris entre la première bicuspide et la branche ascendante de la mâchoire. La seconde bicuspide et la première grosse molaire ont été déviées et sont placées au-dessous de la masse morbide qui faisait issue en plusieurs points à travers l'os.

La tumeur s'accroît lentement et ne reconnaît d'autre limite à son accroissement progressif que la dentification complète; l'odontome complétement dentifié est donc la seule de ces tumeurs qui soit arrivée au terme de son développement.

Fig. 170. — Odontome odontoplastique (Forget).

L'inflammation, lorsqu'elle s'empare de ces tumeurs ou des parties environnantes, leur imprime des caractères anatomiques qui peuvent en faire méconnaître la nature et la pathogénie. L'os envahi augmente de volume d'une manière plus ou moins rapide; s'il s'agit d'un kyste à contenu liquide, celui-ci, au lieu de rester limité à l'arcade alvéolaire, s'étend à une partie plus ou moins considérable du maxillaire, dont il écarte les lames, et envahit jusqu'à l'apophyse coronoïde et la branche montante. Autour de lui le tissu osseux est raréfié par l'inflammation, et creusé çà et là de dépressions rugueuses; la paroi kystique est représentée par une membrane rougeâtre, molle, tomenteuse, et parfois très-vasculaire, rarement ulcérée. L'inflammation peut même être assez vive pour amener la suppuration du kyste et sa transformation en abcès.

Les tumeurs solides déterminent quelquefois autour d'elles un travail inflammatoire complétement analogue; les odontomes embryoplastiques, fibro-plastiques, fibreux et même coronaires non dentifiés, peuvent alors contracter des adhérences avec la paroi du kyste; mais, le plus souvent, l'inflammation amène la nécrose de l'os et l'établissement de fistules intarissables.

Symptomatologie. — Les tumeurs d'origine dentaire présentent un ensemble de symptômes qui leur appartiennent en commun; elles ont aussi des symptômes propres, qui permettent jusqu'à un certain point d'établir entre elles un diagnostic différentiel.

1° *Symptômes communs.* — Ces tumeurs siégent dans la portion alvéolaire des maxillaires; elles écartent et amincissent les lames de l'os, plus fréquemment la lame externe. La paroi osseuse ainsi amincie se

laisse déprimer par le doigt et revient ensuite sur elle-même en produisant un bruit spécial qui, depuis Dupuytren, est connu sous le nom de *bruit parcheminé*. Cependant, le bruit parcheminé n'est point pathognomonique des kystes à contenu liquide; il ne prouve qu'une chose, l'amincissement de l'os porté au point de le rendre dépressible, et, dans une certaine mesure, élastique. Cette élasticité disparaît souvent après des manœuvres trop répétées; mais elle ne tarde pas à revenir.

La tumeur se développe lentement, sans douleur, et ne détermine que de la gêne, soit dans la mastication, soit dans l'articulation des sons.

Son origine remonte au jeune âge, et plus particulièrement à l'époque de la seconde dentition. Un caractère de la plus haute importance consiste dans l'absence d'une ou plusieurs dents sur la rangée dentaire. Ce dernier caractère n'est pas toujours très-apparent; il faut nécessairement, avant de se prononcer, *compter* les dents, et ne pas s'en rapporter à la vue, une arcade dentaire pouvant être des plus régulières, même en l'absence d'une ou de plusieurs dents; en outre, ce caractère fait défaut lorsque l'affection a son origine dans un germe surnuméraire.

Enfin, sous l'influence d'un traumatisme ou sans cause connue, la tumeur s'enflamme, et l'inflammation, se propageant à l'os, détermine ainsi des nécroses et des fistules intarissables.

2° *Symptômes propres.* — Le kyste, à un moment donné, devient fluctuant et transparent, caractères que ne présente jamais l'odontome. La ponction exploratrice est encore un bon moyen de diagnostic; mais on ne saurait rigoureusement conclure, de ce qu'elle donne issue à du liquide, que le kyste ne renferme pas de produit solide. Enfin, lorsqu'il existe une fistule, le stylet introduit par l'ouverture conduit tantôt dans une cavité libre plus ou moins spacieuse; tantôt sur un corps solide mais charnu; tantôt, enfin, sur un corps dur et résonnant sous le choc à la manière des séquestres osseux.

Diagnostic. — Le siége de l'affection, les commémoratifs, la lenteur de son développement, et, par-dessus tout, l'absence d'une ou de plusieurs dents qui n'ont jamais apparu à la rangée alvéolaire, sont autant de caractères qui ne permettent pas de confondre ces tumeurs, soit avec d'autres tumeurs d'origine dentaire, soit avec des néoplasmes du maxillaire.

Pronostic. — Le pronostic n'a pas d'autre gravité que celle qui résulte des complications inflammatoires.

Traitement. — Le traitement consiste à ouvrir largement la cavité kystique du côté où elle fait le plus de saillie, à reséquer l'une de ses parois, et de préférence la paroi externe dans toute son étendue. Si le kyste est simple, il suffit, pour obtenir la guérison, de le remplir de charpie sèche pour le faire suppurer et cicatriser à plat.

S'il s'agit d'un odontome ou d'une dent incluse, il faut, en outre, enlever le produit morbide, qui, ordinairement, n'adhère que par une petite surface; l'énucléation est alors des plus faciles et on la fait suivre de la cautérisation du point d'implantation. Si la tumeur a contracté des adhé-

rences avec la paroi kystique, il devient nécessaire de faire la résection de toute l'épaisseur de l'os. On doit être prévenu que, dans certains cas, le maxillaire inférieur est aminci dans une assez grande étendue pour se fracturer au moment de l'intervention chirurgicale. Il est quelquefois nécessaire, pour se donner du jour, de fendre la joue sur une étendue plus ou moins considérable à partir de la commissure labiale.

B. *Tumeurs odontopathiques.*

Ces tumeurs sont toutes de nature inflammatoire ou irritative, et reconnaissent pour cause, dans l'immense majorité, sinon dans la totalité des cas, la carie dentaire. Elles sont tantôt liquides, tantôt solides. Ces dernières (exostoses cémentaires, fibroïdes) ont été décrites précédemment avec les tumeurs des dents. Nous n'aurons donc à étudier que les tumeurs liquides.

PATHOGÉNIE ET ANATOMIE PATHOLOGIQUE. — Les tumeurs *liquides* ou *kystes* se développent dans l'intérieur du sac périostique qui enveloppe les racines des dents malades. Sous l'influence d'une inflammation modérée, d'une irritation chronique, le périoste alvéolo-dentaire se détache du cément, dans une étendue variable, quelquefois jusqu'au niveau du collet, puis un épanchement se fait dans la cavité ainsi formée. Ainsi se trouve constitué un kyste *néogène* (fig. 171) qui, en se développant, refoule

FIG. 171. — Kyste odontopathique développé sur le maxillaire inférieur, avec les racines de deux incisives dénudées (Magitot).

et amincit les parois de l'alvéole, et plus particulièrement sa paroi externe. Sous l'influence de la pression excentrique, celle-ci se résorbe, et la tumeur n'est plus recouverte que par les parties molles; elle devient alors soit sous-muqueuse, soit plus rarement sous-cutanée, suivant que le kyste a pris naissance dans une portion plus ou moins profonde du sac périostique. Au maxillaire supérieur, la tumeur peut refouler et même détruire le plancher du sinus et faire saillie dans cette cavité; mais, le plus souvent, celle-ci est protégée par une lamelle osseuse qui cède à la pression sans se résorber. Le kyste se compose alors d'une cavité plus ou

moins considérable creusée moitié dans l'épaisseur du maxillaire, moitié dans les parties molles. La portion osseuse de cette cavité est d'autant plus considérable que la lame externe ou interne de l'os a résisté pendant plus longtemps à la résorption; elle peut être à peine appréciable si cette résistance a été elle-même très-faible ou à peu près nulle. Le kyste paraît alors s'être développé entièrement en dehors de l'os, sous le périoste du maxillaire; c'est ainsi, croyons-nous, que doivent être interprétés les prétendus cas de *kystes sous-périostiques* du maxillaire, dont l'existence propre ne nous paraît nullement démontrée.

Le contenu du kyste consiste en un liquide séreux ou séro-sanguinolent, quelquefois un peu trouble, renfermant des globules de pus et des cristaux de cholestérine, et dans lequel plonge la racine d'une dent cariée ou d'un chicot.

SYMPTÔMATOLOGIE ET DIAGNOSTIC. — Les symptômes sont les mêmes que ceux des kystes *folliculaires*. Le diagnostic se fonde sur les commémoratifs: l'appareil dentaire a été complet; il y a eu ou il y a une ou plusieurs dents cariées, ou bien encore un chicot dentaire; l'apparition de la tumeur a été précédée de la chute de la couronne, et quelquefois de fluxions dentaires ou d'accidents douloureux peu marqués.

TRAITEMENT. — Le traitement est le même que celui des kystes folliculaires; il exige, en plus, l'extraction de la dent ou du chicot qui a été la cause première du mal.

II. Tumeurs d'origine non dentaire.

A. *Tumeurs liquides (kystes).*

ANATOMIE PATHOLOGIQUE. — L'existence de kystes *multiloculaires* des mâchoires, complétement indépendants du système dentaire, ne saurait être niée. Les faits observés par Cusack (1), Robert Adams (2), Forget, Mayor (3), Letenneur (de Nantes (4), Coote et Heath, mettent hors de doute l'existence d'une affection spéciale, caractérisée par la dégénérescence kystique des maxillaires et désignée par les chirurgiens anglais sous le nom de *maladie kystique* (*cystic disease*).

Cette affection a pour siége de prédilection sinon exclusif le maxillaire inférieur. Le tissu spongieux de l'os est creusé d'un nombre plus ou moins considérable de cavités kystiques, séparées les unes des autres par des cloisons incomplètes et communiquant entre elles par des orifices rétrécis à travers lesquels la paroi celluleuse se continue en s'étranglant sous forme de goulot (Forget); d'autres fois la séparation entre les

(1) *Dublin Hosp. Rep.*, vol. IV, p. 29, 1826.
(2) *Dublin Hosp. Gaz.*, vol. IV, p. 166, 1857.
(3) *Soc. de chir.*, 15 octobre 1856.
(4) *Ibidem*, 21 août 1861.

kystes est complète et le contenu varie d'un kyste à l'autre, comme dans le cas de Lisfranc cité par Forget, et dans celui de Letenneur (de Nantes). Ces cavités, de nombre et de volume variables, sont tapissées par une membrane celluleuse, rougeâtre, tomenteuse ou même granuleuse à sa face interne. Le contenu consiste tantôt en un liquide muqueux, incolore ou jaunâtre et visqueux; tantôt en une sérosité sanguinolente; d'autres fois, enfin, en une substance épaisse et blanchâtre, comparable à du mastic de vitrier. Les kystes d'un certain volume en contiennent souvent de plus petits qui se développent sur la paroi.

L'existence de kystes *uniloculaires* d'origine non dentaire est moins bien démontrée, quoique Gosselin, Bryant et surtout Heath en aient cité des exemples assez concluants.

La cause intime de la production de ces kystes est inconnue. Toutefois un certain nombre de cas permettent de supposer que l'irritation produite par les affections des dents exerce une certaine influence sur cette dégénérescence spéciale des maxillaires.

Étiologie. — La maladie kystique des maxillaires est une affection de l'âge adulte; on ne l'observe guère avant trente ans. Cependant un cas de Coote rapporté par Heath prouve qu'elle peut être congénitale.

Symptomatologie. — L'affection marche avec une lenteur extrême. Lorsqu'elle siége au maxillaire inférieur, elle s'étend progressivement à une portion considérable du corps de l'os, et quelquefois même envahit la branche montante; elle fait saillie du côté de la joue qu'elle soulève, du côté de la langue qu'elle repousse, du côté du cou où elle déprime et efface le creux sous-maxillaire, enfin elle refoule l'arcade alvéolaire assez haut pour empêcher le contact des arcades dentaires et gêner considérablement la mastication et quelquefois même la déglutition.

Les signes physiques sont ceux des kystes des maxillaires en général, et, en particulier, la crépitation parcheminée et la transparence dans les portions sous-gingivales de la tumeur. Celle-ci, au lieu d'être lisse et arrondie, est irrégulière et bosselée, et chacune de ses parties présente une consistance et des caractères différents suivant les degrés d'amincissement ou de résorption de la coque osseuse.

Abandonnée à elle-même, la tumeur finit par s'ouvrir, soit par distension, soit par inflammation de la poche kystique (Heath). L'ouverture reste alors fistuleuse.

Diagnostic. — La maladie kystique du maxillaire inférieur peut être confondue : 1° avec les *kystes folliculaires* et *périostiques;* 2° avec le *cystosarcome.*

L'augmentation de volume de la mâchoire, la crépitation parcheminée, la transparence, tels sont les symptômes qui lui sont communs avec les kystes d'origine dentaire. Les caractères suivants serviront à établir le diagnostic: le kyste folliculaire est une maladie du jeune âge, ou du moins date de l'enfance; l'affection kystique ne s'observe guère avant trente ans. Dans le kyste folliculaire, il y a absence d'une ou de plusieurs dents qui n'ont

jamais fait éruption (à moins que le kyste ne se soit développé aux dépens d'un germe surnuméraire); dans la maladie kystique, les dents ont été ou sont au complet (sauf de rares exceptions). Dans le kyste folliculaire, la tumeur est lisse, arrondie ou ovoïde à grand diamètre antéro-postérieur, et siége dans la portion alvéolaire; dans la maladie kystique, elle est le plus souvent irrégulière et bosselée; enfin, elle est souvent très-volumineuse et s'étend à la branche montante, tandis que le kyste folliculaire reste plus circonscrit et ne s'étend qu'exceptionnellement à cette portion de la mâchoire.

Dans le kyste périostique, la tumeur s'est développée à la suite d'une carie dentaire, au niveau d'une dent cariée; elle est arrondie, bien circonscrite et présente les mêmes caractères de résistance sur tous les points; on ne pourrait donc confondre avec elle que les kystes d'origine non dentaire uniloculaires. Or, ceux-ci n'ont pas pour siége constant la portion alvéolaire de l'os; ils peuvent se développer en dehors de toute affection dentaire; enfin ils sont excessivement rares.

Le diagnostic entre le kyste multiloculaire et le cystosarcome est très-difficile; des erreurs ont été quelquefois commises jusque sur la table d'autopsie; aussi faut-il être plus que réservé avant d'admettre comme de *simples kystes*, les tumeurs des maxillaires désignées sous ce nom et qui ne présentent pas la garantie d'un examen attentif. Le doute n'est même pas permis lorsqu'il s'agit de kystes à *parois charnues* plus ou moins épaisses; ce ne sont plus des kystes mais des cystosarcomes.

Le diagnostic clinique, souvent très-délicat, s'établit d'après les caractères suivants : la tumeur kystique est liquide ou osseuse dans toute son étendue, le cystosarcome présente en certains points une consistance charnue; le kyste n'est jamais agité de battements, le cystosarcome peut en présenter en certains points; le kyste ne débute presque jamais avant trente ans, le cystosarcome apparaît de vingt-cinq à trente-cinq ans; la marche du premier est excessivement lente, (de deux à dix, quinze et même vingt ans), celle du cystosarcome est plus rapide, (de quelques mois à un ou deux ans); enfin le kyste ne cause jamais de douleurs soit locales, soit sympathiques, tandis que le cystosarcome en détermine souvent soit sur place, soit dans l'oreille du côté correspondant. Inutile de dire que l'infection ganglionnaire, lorsqu'elle existe, lève tous les doutes.

Traitement. — Si le kyste n'a pas une grande étendue, si l'on a des raisons de croire que le maxillaire inférieur est encore assez résistant, on doit le conserver et se contenter, comme pour les autres kystes, d'en ouvrir largement la cavité et de la faire suppurer. Mais si l'os est réduit à une mince coque ou si le mal s'étend à sa branche montante, il faut pratiquer la résection de toute la partie malade.

B. *Tumeurs solides.*

Elles peuvent être classées comme il suit :

a. *Fibromes;* b. *chondromes;* c. *ostéomes;* d. *sarcomes;* e. *myxomes;* f. *cancers* (*épithéliome* et *carcinome*).

a. Fibromes. — Les fibromes des maxillaires sont relativement rares : sur 307 cas de tumeurs du maxillaire supérieur on n'en compte que 17, et 27 sur 403 cas de tumeurs du maxillaire inférieur (Weber). Cette rareté serait encore bien plus marquée si le chirurgien allemand n'avait pas confondu dans ses tableaux les odontomes fibreux et les fibromes d'origine non dentaire.

Étiologie. — Les fibromes se développent souvent dans le jeune âge. L'irritation soit traumatique, soit odontopathique, en est quelquefois la cause.

Anatomie pathologique. — Les fibromes naissent tantôt sous la face profonde du périoste, tantôt aux dépens du périoste alvéolo-dentaire, tantôt enfin dans l'épaisseur même de l'os, probablement aux dépens du tissu conjonctif de la moelle osseuse ou de celui qui se trouve sur le trajet des vaisseaux ou des nerfs. Ces tumeurs, peu vasculaires, constituées par du tissu fibreux disposé en faisceaux, peuvent subir diverses transformations; elles peuvent s'incruster de sels calcaires (*fibrome calcifié*), être envahies par l'ossification sous la forme de fines aiguilles osseuses perpendiculaires à la surface de l'os et traversant en rayonnant le tissu fibreux (*sarcome ossifiant*), subir la dégénérescence muqueuse et kystique et même se transformer en *sarcomes.*

La figure 172 montre une tumeur fibro-cystique datant de deux ans et enlevée par Key sur un enfant âgé de treize ans.

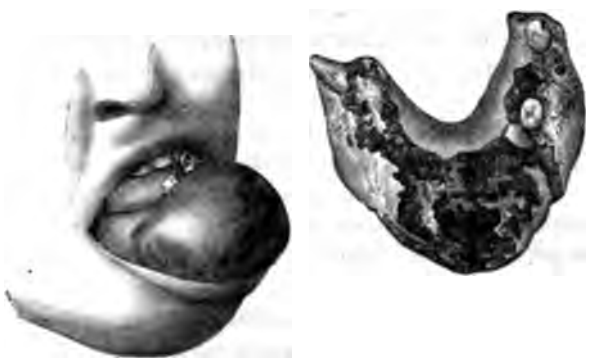

Fig. 172. — Tumeur fibro-cystique du maxillaire inférieur (Key).

On confond généralement dans une même description l'odontome fibreux et le fibrome d'origine non dentaire, et beaucoup d'auteurs, s'appuyant sur l'identité de structure, se refusent à établir entre ces deux espèces de tumeurs aucune distinction; nous croyons qu'il est à la fois

plus scientifique et plus utile au point de vue chirurgical de maintenir la distinction établie par le professeur Broca. L'odontome fibreux, en vertu même du processus pathogénique qui lui donne naissance, a pour siége constant la portion alvéolaire des maxillaires, il est enkysté et énucléable; tandis que le fibrome peut prendre naissance dans une partie quelconque de l'os ou au-dessous du périoste, et est adhérent au tissu osseux ambiant dans l'épaisseur duquel il envoie des prolongements. On ne saurait cependant nier d'une manière rigoureuse l'existence de fibromes enkystés d'origine non dentaire.

SYMPTOMATOLOGIE ET DIAGNOSTIC.—Les symptômes sont ceux des tumeurs fibreuses en général. Si le fibrome est *sous-périostique*, on le reconnaît à sa dureté, à son élasticité, à sa forme lisse et arrondie, nettement circonscrite, à son indolence et à l'intégrité des tissus voisins et des ganglions. La tumeur peut acquérir un volume considérable au point de déterminer des déformations dans le maxillaire opposé et d'empêcher le rapprochement des arcades dentaires.

Le fibrome *intra-osseux* ne peut être distingué cliniquement de l'odontome fibreux.

PRONOSTIC. — Le fibrome des mâchoires n'a de gravité que par les accidents inflammatoires qu'il détermine; il ne récidive pas, à moins qu'il ne se transforme en sarcome. Cette transformation a été observée un certain nombre de fois, surtout en Angleterre, où les chirurgiens désignent cette variété de fibrome sous le nom de *recurrent fibrom* (*fibrome récidivant*). Cette transformation se fait graduellement : une première tumeur est enlevée, elle est composée de faisceaux de tissu conjonctif, pauvre en vaisseaux, c'est un fibrome; une première récidive a lieu, la nouvelle tumeur contient une certaine quantité d'éléments cellulaires, elle est plus vasculaire, et la transformation va ainsi s'accentuant à chaque nouvelle récidive.

TRAITEMENT. — Le seul traitement consiste à enlever la tumeur en dépassant assez largement les limites du mal ou en cautérisant énergiquement son point d'implantation.

b. Chondrome. — On en compte 8 cas sur 307 tumeurs de la mâchoire supérieure, et 14 cas sur 403 tumeurs de la mâchoire inférieure dans les tableaux de Weber. Ils sont donc plus rares que les fibromes.

Le chondrome des mâchoires a son siége tantôt sur la face profonde du périoste (*périchondrome*), tantôt dans l'épaisseur même du tissu osseux (*enchondrome*).

Le *périchondrome*, avant d'avoir atteint un volume considérable, se développe par de petits noyaux cartilagineux aplatis qui, en augmentant de volume, se réunissent les uns aux autres pour former une tumeur unique; ce mode de développement bien indiqué par Weber, rend compte de l'aspect mamelonné que présente la surface de la tumeur. Ainsi constituée, elle s'étale à la surface de l'os auquel elle adhère ou avec lequel elle se confond par ossification de ses couches profondes, et la

par former une tumeur volumineuse qui peut s'étendre à la plus grande partie ou à la presque totalité de l'os et même le déborder considérablement en haut et en bas. Le cas le plus remarquable sous ce rapport est celui dont la pièce est conservée au musée du Collége des chirurgiens de Londres. La tumeur avait débuté depuis huit ans, au niveau de la première molaire droite, elle s'était développée lentement et avait fini par entourer tout le maxillaire inférieur, sauf la partie correspondant à la branche montante du côté droit; elle mesurait deux pieds de circonférence et six pouces d'épaisseur. La malade, âgée de trente-neuf ans, avait succombé, épuisée par le défaut d'alimentation et par l'ulcération de différentes parties de la tumeur. Dans un cas observé par Flaubert, la tumeur s'étendait depuis la ligne médiane jusque près de l'angle de la mâchoire, la gouttière gingivo-buccale avait à peu près disparu, la langue était refoulée en haut.

Les périchondromes du maxillaire supérieur sont plus rares que ceux du sinus maxillaire avec lesquels ils finissent généralement par se confondre à une certaine période de leur développement, par suite de la résorption de la paroi antérieure du sinus. Ils ont pour siége de prédilection la fossette canine (Gensoul, Langenbeck et Laugier), l'apophyse montante (Langenbeck), le bord alvéolaire (Flaubert).

Née sur la face externe de l'os, la tumeur peut détruire la paroi antérieure du sinus, pénétrer dans cette cavité et revêtir tous les caractères des tumeurs cartilagineuses du sinus; d'autres fois, elle s'étend sous la face profonde de l'os, déjetant le nez du côté opposé, s'étendant en haut jusqu'au bord de l'orbite, en arrière jusqu'à l'angle de la mâchoire et dépassant en bas l'arcade alvéolaire, comme dans le cas de Gensoul.

L'*enchondrome* ou *chondrome central* est incomparablement plus rare que le périchondrome, il n'en existe même pas d'exemple pour le maxillaire supérieur. Par contre, des cas d'enchondrome du maxillaire inférieur ont été observés par Astley Cooper, Flaubert (de Rouen) et Key, cité par Heath. La tumeur cartilagineuse ou fibro-cartilagineuse est logée dans l'épaisseur de l'os qui est refoulé, aminci et détruit, comme dans le fibrome, mais non envahi et intimement confondu avec le produit morbide; aussi les enchondromes sont-ils quelquefois énucléables, comme dans le second cas d'Astley Cooper.

Le chondrome des maxillaires présente des particularités de structure qui, sans lui être spéciales, méritent cependant d'être signalées. La tumeur est rarement constituée par du cartilage pur, ferme, dense, élastique, blanc bleuâtre. Elle est tantôt fibro-cartilagineuse, tantôt en partie cartilagineuse, en partie charnue, vasculaire, de consistance molle ou même gélatineuse. Au microscope, ces parties molles présentent tous les caractères du sarcome; aussi les tumeurs de cette espèce sont-elles souvent désignées par les Allemands sous le nom de *chondro-sarcomes*. Pour Ranvier, au contraire, le prétendu tissu sarcomateux ne serait qu'un tissu transitoire, destiné à devenir du tissu cartilagineux par trans-

formation des éléments embryonnaires qu'il renferme en cellules de cartilage. Dans certains cas, la prédominance du tissu embryonnaire est assez marquée pour que le cartilage ne se présente que par noyaux isolés dans la tumeur, ou que l'existence de ses éléments ne puisse être révélée que par le microscope.

Le chondrome, de même que le fibrome, peut se vasculariser, s'ossifier (*chondrome ossifiant*), subir la dégénérescence kystique, et même se transformer en sarcome. Il peut, enfin, subir la dégénérescence granulo-graisseuse, se ramollir et se convertir en une masse friable ressemblant à de la bouillie, et identique avec les tubercules jaunes (Dolbeau).

Étiologie. — Le chondrome des mâchoires s'observe presque toujours chez des sujets jeunes; quant à ses causes intimes, elles sont, comme celles des fibromes, complétement inconnues. L'irritation dentaire et le traumatisme ne paraissent pas avoir une influence sérieuse sur la production du mal.

Symptomatologie et diagnostic. — Il est rare que le chondrome des mâchoires se présente avec des caractères assez précis *pour qu'on* le puisse facilement distinguer des autres tumeurs bénignes des maxillaires, et plus particulièrement des fibromes.

Le périchondrome de la mâchoire inférieure forme, sur l'une des faces de l'os, une tumeur quelquefois dure, souvent ferme, élastique, résistante, sans adhérence à la peau, effaçant le sillon gingivo-buccal, occupant une portion plus ou moins considérable de la surface de l'os, souvent sa moitié, quelquefois sa presque totalité; il atteint souvent un volume considérable, et présente alors, selon les points que l'on explore, une résistance variable depuis la fluctuation la plus franche jusqu'à la dureté osseuse. Il se développe lentement, avec moins de lenteur toutefois que les fibromes; il n'est pas douloureux, et ne s'accompagne pas de retentissement sur la santé générale. Abandonnée à elle-même, la tumeur finit par envahir les tissus ambiants et par s'ulcérer.

La lenteur de sa marche, l'absence de douleurs, d'infection générale ou ganglionnaire, distinguent suffisamment le périchondrome des tumeurs malignes. Il se distingue du fibrome par sa marche plus rapide, son volume plus considérable, et par l'envahissement plus rapide des tissus ambiants (Dolbeau). Inutile de faire remarquer combien ces caractères diagnostiques, basés sur des nuances, ont peu de valeur.

Le diagnostic de l'enchondrome du maxillaire inférieur nous paraît à peu près impossible.

Dans le périchondrome du maxillaire supérieur, la tumeur présente les mêmes caractères physiques et les mêmes difficultés de diagnostic auxquelles il faut ajouter celle de distinguer si la tumeur est périmaxillaire ou si c'est un chondrome du sinus. L'absence de refoulement du plancher de l'orbite, de la paroi externe de la fosse nasale correspondante et de la voûte palatine, coïncidant avec le volume considérable de la tumeur du côté de la joue; la notion de l'apparition de la tumeur à

début à l'un des siéges d'élection, et plus particulièrement au niveau de la fossette canine, peuvent, en pareil cas, devenir des éléments de diagnostic précieux, et faire conclure à un périchondrome. Mais il reste toujours à se demander si le sinus primitivement libre n'a pas été envahi consécutivement; ce dernier point de la question ne peut être résolu que sous le couteau.

Le chondrome de la mâchoire supérieure a ordinairement une marche lente. On l'a vu, cependant, dans certains cas, affecter la marche rapide du cancer. Cette allure spéciale des enchondromes à marche rapide ne peut, dans l'état actuel de la science, être rattachée à aucune particularité de structure. Il faut noter, cependant, que, dans certains cas, les cellules, très-petites, se rapprochaient, par leurs caractères, de celles du cartilage fœtal, et que, dans un fait de Heath, la tumeur présentait à sa surface une couche de petites cellules semblables à celles que l'on trouve à l'état normal à la face profonde du périoste.

Pronostic. — L'enchondrome des mâchoires est une tumeur bénigne; elle ne se généralise pas, mais elle a une tendance marquée à récidiver sur place; les récidives paraissent plus fréquentes au maxillaire supérieur, sans doute parce qu'il est plus difficile de dépasser franchement les limites du mal.

Traitement. — Le traitement est essentiellement chirurgical. Dans un cas de Stanley, il est vrai, un enchondrome du volume d'une noisette avait diminué de deux tiers sous l'influence d'applications d'iodure de potassium et d'iode sur la joue; mais il faut dire que le diagnostic avait été posé d'après la sensation éprouvée par le chirurgien en faisant une ponction exploratrice.

L'intervention chirurgicale consiste : 1° dans l'ablation de la tumeur avec rugination et cautérisation de sa base d'implantation; 2° dans la résection de l'os.

1° L'ablation simple de la tumeur n'est jamais suffisante, si l'on veut se mettre à l'abri de la récidive; il faut ruginer et cautériser profondément la surface d'implantation, qui est toujours plus ou moins altérée. Quel que soit le volume de la tumeur, on l'enlève généralement en une seule opération. Telle ne fut pas, cependant, la conduite de Lebert (1) dans un cas d'enchondrome très-volumineux chez une jeune fille de treize ans et demi. Ce chirurgien fit trois extirpations consécutives : dans la première, il enleva la partie moyenne de la tumeur; trois mois après, la portion de droite; enfin, deux mois après, la portion de gauche. La guérison fut rapide et complète.

2° La résection d'une partie plus ou moins considérable des maxillaires ou de la totalité du maxillaire supérieur est un moyen plus radical et qui prévient la récidive. Elle est rendue nécessaire par l'étendue considérable de la tumeur, par les altérations des os, par l'existence de pro-

1) *Abhandl. aus dem Gebiete d. practischen Chirurgie*, p. 397 (obs. IX).

laisse déprimer par le doigt et revient ensuite sur elle-même en produisant un bruit spécial qui, depuis Dupuytren, est connu sous le nom de *bruit parcheminé*. Cependant, le bruit parcheminé n'est point pathognomonique des kystes à contenu liquide; il ne prouve qu'une chose, l'amincissement de l'os porté au point de le rendre dépressible, et, dans une certaine mesure, élastique. Cette élasticité disparaît souvent après des manœuvres trop répétées; mais elle ne tarde pas à revenir.

La tumeur se développe lentement, sans douleur, et ne détermine que de la gêne, soit dans la mastication, soit dans l'articulation des sons.

Son origine remonte au jeune âge, et plus particulièrement à l'époque de la seconde dentition. Un caractère de la plus haute importance consiste dans l'absence d'une ou plusieurs dents sur la rangée dentaire. Ce dernier caractère n'est pas toujours très-apparent; il faut nécessairement, avant de se prononcer, *compter* les dents, et ne pas s'en rapporter à la vue, une arcade dentaire pouvant être des plus régulières, même en l'absence d'une ou de plusieurs dents; en outre, ce caractère fait défaut lorsque l'affection a son origine dans un germe surnuméraire.

Enfin, sous l'influence d'un traumatisme ou sans cause connue, la tumeur s'enflamme, et l'inflammation, se propageant à l'os, détermine ainsi des nécroses et des fistules intarissables.

2° *Symptômes propres.* — Le kyste, à un moment donné, devient fluctuant et transparent, caractères que ne présente jamais l'odontome. La ponction exploratrice est encore un bon moyen de diagnostic; mais on ne saurait rigoureusement conclure, de ce qu'elle donne issue à du liquide, que le kyste ne renferme pas de produit solide. Enfin, lorsqu'il existe une fistule, le stylet introduit par l'ouverture conduit tantôt dans une cavité libre plus ou moins spacieuse; tantôt sur un corps solide mais charnu; tantôt, enfin, sur un corps dur et résonnant sous le choc à la manière des séquestres osseux.

Diagnostic. — Le siége de l'affection, les commémoratifs, la lenteur de son développement, et, par-dessus tout, l'absence d'une ou de plusieurs dents qui n'ont jamais apparu à la rangée alvéolaire, sont autant de caractères qui ne permettent pas de confondre ces tumeurs, soit avec d'autres tumeurs d'origine dentaire, soit avec des néoplasmes du maxillaire.

Pronostic. — Le pronostic n'a pas d'autre gravité que celle qui résulte des complications inflammatoires.

Traitement. — Le traitement consiste à ouvrir largement la cavité kystique du côté où elle fait le plus de saillie, à reséquer l'une de ses parois, et de préférence la paroi externe dans toute son étendue. Si le kyste est simple, il suffit, pour obtenir la guérison, de le remplir de charpie sèche pour le faire suppurer et cicatriser à plat.

S'il s'agit d'un odontome ou d'une dent incluse, il faut, en outre, enlever le produit morbide, qui, ordinairement, n'adhère que par une petite surface; l'énucléation est alors des plus faciles et on la fait suivre de la cautérisation du point d'implantation. Si la tumeur a contracté des adhé-

rences avec la paroi kystique, il devient nécessaire de faire la résection de toute l'épaisseur de l'os. On doit être prévenu que, dans certains cas, le maxillaire inférieur est aminci dans une assez grande étendue pour se fracturer au moment de l'intervention chirurgicale. Il est quelquefois nécessaire, pour se donner du jour, de fendre la joue sur une étendue plus ou moins considérable à partir de la commissure labiale.

B. *Tumeurs odontopathiques.*

Ces tumeurs sont toutes de nature inflammatoire ou irritative, et reconnaissent pour cause, dans l'immense majorité, sinon dans la totalité des cas, la carie dentaire. Elles sont tantôt liquides, tantôt solides. Ces dernières (exostoses cémentaires, fibroïdes) ont été décrites précédemment avec les tumeurs des dents. Nous n'aurons donc à étudier que les tumeurs liquides.

Pathogénie et anatomie pathologique. — Les tumeurs *liquides* ou *kystes* se développent dans l'intérieur du sac périostique qui enveloppe les racines des dents malades. Sous l'influence d'une inflammation modérée, d'une irritation chronique, le périoste alvéolo-dentaire se détache du cément, dans une étendue variable, quelquefois jusqu'au niveau du collet, puis un épanchement se fait dans la cavité ainsi formée. Ainsi se trouve constitué un kyste *néogène* (fig. 171) qui, en se développant, refoule

Fig. 171. — Kyste odontopathique développé sur le maxillaire inférieur, avec les racines de deux incisives dénudées (Magitot).

et amincit les parois de l'alvéole, et plus particulièrement sa paroi externe. Sous l'influence de la pression excentrique, celle-ci se résorbe, et la tumeur n'est plus recouverte que par les parties molles; elle devient alors soit sous-muqueuse, soit plus rarement sous-cutanée, suivant que le kyste a pris naissance dans une portion plus ou moins profonde du sac périostique. Au maxillaire supérieur, la tumeur peut refouler et même détruire le plancher du sinus et faire saillie dans cette cavité; mais, le plus souvent, celle-ci est protégée par une lamelle osseuse qui cède à la pression sans se résorber. Le kyste se compose alors d'une cavité plus ou

tites cellules; ils se distinguent des précédents par le petit nombre des myéloplaxes qu'ils contiennent, par leur richesse en éléments jeunes diversement désignés par les auteurs (médulocelles de Robin, cellules embryonnaires, petites cellules), par leur marche rapide et par le volume considérable et quelquefois énorme qu'ils acquièrent.

En dehors de ces deux variétés, qui constituent pour les auteurs anglais le groupe des tumeurs *myéloïdes*, on observe encore aux mâchoires des tumeurs *fibro-plastiques* ou *sarcomes fasciculés*. De même que les précédentes, ces tumeurs peuvent atteindre un volume énorme. Dans un cas observé par Heath (fig. 173), un sarcome fibro-plastique avait atteint, dans l'espace de onze ans, le poids de quatre livres; il s'étendait de l'angle gauche de la mâchoire inférieure à la partie moyenne de la branche droite, et descendait en bas jusqu'au sternum.

Fig. 173. — Tumeur fibro-plastique du maxillaire inférieur (Heath).

Il peut même arriver, comme dans un cas du professeur Richet, que ces diverses variétés se trouvent réunies sur un même sujet, ou encore qu'après l'extirpation d'une tumeur appartenant à l'une d'elles, une récidive locale présente tous les caractères d'une variété différente.

Les sarcomes *sous-périostiques* appartiennent ordinairement à la variété *fibro-plastique* (sarcome fasciculé). Contrairement à ce qu'on observe pour les sarcomes centraux, la variété myéloïde est rare. On rencontre, il est vrai, dans ces tumeurs, des myéloplaxes et des médullocelles; mais ceux-ci ne constituent pas l'élément prédominant.

Le sarcome péri-maxillaire forme à la mâchoire supérieure des tumeurs arrondies, demi-sphériques, légèrement aplaties, recouvertes par le périoste épaissi. A la mâchoire inférieure, la tumeur s'étale soit sur la face interne, soit sur la face externe de l'os, contourne son bord inférieur, et peut s'étendre à la fois à la branche horizontale et à la branche montante de l'os. Le nerf dentaire est toujours intact, lors même que le canal qui le protége est perforé (E. Nélaton).

Ces tumeurs présentent des particularités de structure qu'il importe de signaler. Elles s'ossifient, subissent souvent la calcification ou même l'ossification véritable. Celle-ci est surtout très-marquée dans certains cas de sarcome central infiltré, et cette particularité a souvent fait confondre ces sarcomes ossifiés avec des tumeurs purement osseuses; l'erreur était

même inévitable à l'époque où l'on se contentait de faire l'examen des tumeurs sur des pièces sèches. C'est à Müller que revient l'honneur d'avoir bien étudié et bien décrit cette variété de sarcome qu'il désignait sous le nom de *cancer ostéoïde*, et auquel on pourrait plus exactement donner celui de *sarcome ostéoïde*. Lorsque l'ossification existe à un degré moindre, la tumeur est simplement traversée par des trabécules osseuses qui la parcourent en rayonnant sous forme d'*aiguilles;* celles-ci sont perpendiculaires à la surface de l'os, lorsque le sarcome est sous-périostique.

La dégénérescence kystique appartient d'une manière spéciale, quoique non exclusive, aux sarcomes intra-osseux. Ces kystes sont ordinairement le résultat de la dégénérescence muqueuse des éléments de la tumeur; plus rarement ils sont consécutifs à des épanchements sanguins ou à la dégénérescence granulo-graisseuse.

Le contenu du kyste ou des kystes est séreux ou séro-sanguinolent, gélatineux ou de consistance demi-solide, graisseuse.

Les sarcomes myéloïdes présentent encore un caractère important, c'est leur grande vascularité. Cette vascularité augmente avec le développement de la tumeur; elle peut être portée au point de faire complétement méconnaître, même pièces en mains, la nature du produit morbide, que l'on est tenté de prendre pour une tumeur vasculaire dite tumeur anévrysmatique des os. Les petits vaisseaux qui le parcourent ont des parois d'une extrême minceur, ce qui explique la fréquence et le grand nombre des épanchements sanguins qu'on y observe dans certains cas.

L'existence de tumeurs mixtes, telles que le *fibro-sarcome* et le *chondro-sarcome*, a déjà été signalée.

Symptomatologie et diagnostic. — Le sarcome des mâchoires présente souvent dans sa marche deux périodes assez tranchées : une première dans laquelle la tumeur, contenue dans l'épaisseur de l'os ou bridée par le périoste, progresse lentement et ordinairement sans douleurs; une deuxième dans laquelle le périoste étant détruit, elle fait en peu de temps des progrès rapides. Le passage de la première à la seconde période peut être hâté par une intervention chirurgicale trop timide; chacun sait avec quelle rapidité se développent, après une ou plusieurs récidives, des tumeurs jusqu'alors d'apparence bénigne.

Cette distinction établie par Virchow ne saurait être appliquée indifféremment à toutes les variétés de sarcome; vraie pour les tumeurs à myéloplaxes et pour les tumeurs fibro-plastiques, elle ne l'est plus lorsqu'il s'agit du sarcome à petites cellules, qui, par sa marche rapide, quelquefois même par son retentissement sur l'économie, présente tous les caractères cliniques du cancer encéphaloïde, surtout à la mâchoire inférieure.

Le diagnostic du sarcome intra-osseux est toujours difficile et souvent impossible. Lorsque le sarcome est enkysté, il présente tous les carac-

tères du fibrome et de l'enchondrome, sans en excepter la crépitation parcheminée. Infiltré, il ne saurait encore être distingué de ces tumeurs lorsque sa marche est lente, du cancer lorsque sa marche est rapide. L'indolence de la tumeur, opposée à son volume considérable, pourrait cependant, dans ce dernier cas, faire pencher du côté du sarcome. Il peut enfin être confondu avec les kystes multiloculaires dont la ponction exploratrice elle-même est, dans certains cas, impuissante à la distinguer. Par contre, l'issue par la canule de quelques gouttes de sang pourra faire écarter l'idée d'un fibrome ou d'un chondrome.

Lorsque le sarcome siége sous le périoste soit primitivement, soit consécutivement à la perforation de l'os, on peut le reconnaître à la coloration violacée, à la mollesse de la tumeur, à sa grande vascularité s'il s'agit d'une myéloïde; à sa consistance demi-dure, souvent inégale, s'il s'agit d'une tumeur fibro-plastique, et enfin à l'absence de crépitation parcheminée qui le distingue nettement des tumeurs intra-osseuses séparées des parties molles par une coque amincie. Encore faut-il observer que la présence dans la tumeur des trabécules osseuses dont nous avons parlé pourrait induire en erreur; ces trabécules en se brisant sous la pression peuvent en effet donner lieu à une espèce de crépitation facile à confondre à un examen peu attentif avec le bruit parcheminé.

La difficulté est encore plus grande lorsqu'il s'agit du maxillaire supérieur et que la tumeur se développe du côté du sinus (voy. *Tumeurs du sinus maxillaire*).

Pronostic. — Le pronostic du sarcome des mâchoires varie suivant la variété à laquelle appartient la tumeur; et suivant son siége et son volume.

De toutes les variétés, la plus grave est sans contredit le sarcome à petites cellules. Nous avons déjà dit qu'il peut présenter tous les caractères cliniques du cancer; il peut récidiver sur place, dans les ganglions ou même, quoique rarement, dans les viscères. Le sarcome fasciculé est moins grave, sa marche est moins rapide, il récidive moins souvent, mais il peut compromettre la vie, lorsque, par son énorme développement, il vient à gêner une des fonctions essentielles, comme la respiration, la déglutition. Enfin de toutes les variétés, la moins maligne sans contredit est le sarcome à myéloplaxe, bien que cette bénignité ait été exagérée par Eug. Nélaton. Quoiqu'il existe des exemples de généralisation, on peut dire qu'en général l'affection reste locale.

Les sarcomes du maxillaire supérieur sont plus graves que ceux du maxillaire inférieur, ce que l'on doit attribuer sans doute à ce que l'exploration étant plus difficile on intervient de moins bonne heure et qu'on ne dépasse pas toujours les limites du mal.

Traitement. — Le traitement est le même que celui des chondromes.

e. Cancers. — Le cancer des mâchoires est relativement fréquent : il figure dans les tableaux de Weber pour le chiffre de 133 sur 307 cas de tumeurs du maxillaire supérieur, et de 163 sur 403 tumeurs du maxillaire inférieur.

Sous le nom générique de *cancer des mâchoires*, il faut comprendre non-seulement le *carcinome proprement dit*, mais encore les *épithéliomes primitifs* des os maxillaires et les *épithéliomes par propagation.*

Le cancer des maxillaires peut être divisé en cancer *central* ou *intra-osseux*, et en cancer *sous-périostique.*

Le cancer *intra-osseux* est plus fréquent à la mâchoire supérieure qu'à la mâchoire inférieure. Il comprend deux variétés : l'*épithéliome* et le *carcinome* ou *cancer proprement dit.*

Le *cancer épithélial* prend naissance dans le tissu spongieux, et plus particulièrement dans la portion alvéolaire des maxillaires. Il s'étend de là, soit vers l'extérieur, de manière à former une épulis *épithéliale*, soit dans l'épaisseur même de l'os, qu'il envahit et détruit consécutivement, de manière à se placer sous les parties molles de la joue, auxquelles il devient adhérent.

Le *carcinome*, ou *cancer proprement dit*, revêt ordinairement aux mâchoires la forme médullaire ou encéphaloïde, et nait, soit dans la couche médullaire sous-périostée, soit dans l'épaisseur du tissu spongieux.

Ces tumeurs épithéliales ou carcinomateuses subissent un développement souvent très-rapide. Lorsqu'elles ne se portent pas à l'extérieur sous forme d'épulis, elles se propagent, soit dans le sinus, s'il s'agit du maxillaire supérieur, soit à toute l'étendue des deux branches du maxillaire inférieur.

De même que les sarcomes, ces tumeurs sont susceptibles d'acquérir une vascularité extrême, et de présenter de véritables battements avec bruit de souffle continu à redoublements systoliques ou intermittents. Tel était le cas chez une femme traitée par Verneuil : une tumeur considérable s'étendait de la partie moyenne du maxillaire inférieur jusqu'en arrière de l'angle du côté gauche; les battements et le souffle systolique étaient tellement marqués, que Verneuil, Guyon et Labbé conclurent à l'existence d'un anévrysme. L'examen de la pièce anatomique après opération vint démontrer qu'il s'agissait d'un épithéliome tubulé, ayant pris naissance dans le tissu osseux qu'il avait complétement détruit, à tel point que le produit morbide se trouvait logé dans une espèce de sac formé par le périoste perforé en dehors et étendu de la partie moyenne de la branche gauche jusqu'à l'articulation temporo-maxillaire, dont il n'était séparé que par le fibro-cartilage articulaire.

Les tumeurs épithéliales ou carcinomateuses acquièrent fréquemment un volume considérable; elles ne tardent pas à envahir la plus grande partie ou la totalité des maxillaires. De même que les sarcomes, ces tumeurs peuvent être atteintes par la dégénérescence kystique.

Les épithéliomes et les carcinomes *sous-périostaux* sont extrêmement rares; il n'en existe même pas d'autre cas bien avéré dans la littérature médicale que les trois de Heath, dont le premier seul est réellement probant : la tumeur était squirrheuse.

ÉTIOLOGIE. — L'épithéliome et le carcinome des mâchoires, rares avant

l'âge adulte, sont le triste apanage de l'âge avancé. Ce n'est que par exception qu'on les rencontre chez l'enfant ou chez l'adolescent.

Symptomatologie. — Dans la première période, tant que le produit morbide est encore contenu dans l'épaisseur de l'os et que le périoste n'est pas altéré, il est impossible de distinguer le cancer des autres tumeurs des mâchoires, et surtout des formes intra-osseuses (*fibrome*, *chondrome*, *sarcome*). L'augmentation considérable du volume des os, la crépitation parcheminée symptomatique de leur amincissement, la crépitation par fracture des trabécules osseuses, dans le cas de tumeur ossifiante, ne présentent rien de caractéristique. Il existe cependant, vers la fin de cette période, un symptôme d'une véritable valeur diagnostique: l'ébranlement rapide des dents, suivi de la chute de ces organes, et coïncidant avec l'exagération de vascularité des gencives et la stomatorrhagie, plaide toujours en faveur d'une affection maligne, qui, au lieu de refouler simplement le tissu osseux, l'envahit et le détruit. Toutefois ce symptôme ne saurait pas être considéré comme pathognomonique; on l'observe en effet dans d'autres tumeurs des maxillaires, et plus particulièrement dans le sarcome encéphaloïde. Il est vrai que cette variété du sarcome présente assez souvent les caractères cliniques du cancer pour que cette restriction puisse être considérée comme ayant très-peu d'importance.

A la seconde période surviennent ordinairement de nouveaux symptômes locaux ou généraux qui ont une grande importance. La peau devient adhérente à la tumeur, et avant même que l'adhérence s'établisse, on peut remarquer sur le tégument une vascularisation de mauvais augure; des groupes de veinules ou de veines dilatées sillonnent la peau au niveau de la tumeur; enfin la peau, d'abord plus épaisse, plus consistante, rougit et s'amincit. Les dents sont ébranlées ou absentes, et à travers les alvéoles qui les contenaient font issue des bourgeons mollasses, fongueux, violacés, saignant facilement. Les gencives elles-mêmes sont vascularisées et fongueuses. Enfin les ganglions sous-maxillaires, sus-hyoïdiens ou cervicaux, suivant le siége du cancer, sont augmentés de volume et indurés. Abandonnée à elle-même, la tumeur finit par s'ulcérer, et dès lors on ne tarde pas à observer les symptômes généraux de la cachexie cancéreuse: amaigrissement, teinte jaune-paille, thromboses, etc.

Abstraction faite des symptômes mécaniques, tels que gêne de l'articulation des sons, de la mastication, de la déglutition ou même de la respiration, le cancer des mâchoires présente presque toujours des caractères subjectifs qu'on n'observe que rarement dans les tumeurs bénignes des maxillaires. Ce sont : la marche rapide du mal et les douleurs.

La rapidité de la marche n'est pas constante; elle fait souvent défaut dans la première période, surtout dans la variété épithéliale, Cette exception à la règle générale paraît être plus fréquente à la mâchoire inférieure

qu'à la supérieure : c'est ainsi qu'on voit des tumeurs véritablement cancéreuses du maxillaire inférieur rester souvent quatre ans, sept ans même, comme dans un cas observé dans le service de Verneuil, sans faire des progrès sensibles, pour s'accroître ensuite considérablement en quelques mois. D'un autre côté, la rapidité de la marche n'appartient pas exclusivement au cancer, puisqu'elle se rencontre quelquefois dans l'enchondrome, et surtout dans le sarcome.

Les douleurs peuvent ne pas exister dans la première période de l'affection, mais il est rare qu'elles ne surviennent pas tôt ou tard. Souvent locales, lancinantes ou névralgiformes, elles sont prises, en pareil cas, pour des odontalgies et suivies de l'extraction des dents supposées malades; d'autres fois elles siégent dans le voisinage, dans l'intérieur de l'oreille ou en avant du tragus, pour la mâchoire inférieure; au pourtour de l'orbite, à la tempe ou à la pommette, pour la mâchoire supérieure; plus rarement enfin elles peuvent irradier plus loin, au cou, à la tête, à l'épaule, etc.

Diagnostic. — Le diagnostic du cancer des mâchoires est souvent difficile, quelquefois impossible. L'âge du malade, l'hérédité, la marche rapide du mal, les douleurs lancinantes, et par-dessus tout l'infection ganglionnaire et la cachexie, tels sont les éléments sur lesquels on devra compter le plus. Nous avons vu le peu de valeur des symptômes physiques; on doit excepter toutefois l'adhérence, la vascularisation de la peau, enfin l'apparition des prolongements fongueux de la tumeur à travers les alvéoles.

Pronostic. — Le pronostic est grave comme celui du cancer en général; il est plus grave pour le carcinome proprement dit que pour l'épithéliome.

Traitement. — L'extirpation de la tumeur avec résection partielle ou totale de l'os est le seul traitement qui convienne à la maladie.

Dans le cas où la tumeur serait extrêmement vasculaire, animée de battements très-marqués, avec souffle, on devrait, à l'exemple de Verneuil, pratiquer dans une première opération la ligature de la carotide externe, et ne procéder que plus tard à la résection. Dans le fait observé par ce chirurgien, cette conduite a été suivie d'un succès complet.

g. *Angiomes.* — Existe-t-il des tumeurs exclusivement vasculaires des maxillaires? En dehors des tumeurs érectiles des gencives dont nous avons déjà parlé, nous n'hésitons pas à répondre par la négative; les faits qu'on est dans l'habitude de citer comme des exemples de *tumeurs anévrysmales* ou *anévrysmatiques*, d'*anévrysme des os maxillaires*, ne nous paraissant pas suffisamment probants. Dans les uns, il s'agit bien évidemment de sarcomes ou de cancers très-vasculaires; dans les autres, le doute peut être permis, mais l'examen anatomique est toujours trop incomplet pour rendre possible toute affirmation catégorique. Il est, du reste, à remarquer que ces prétendues tumeurs *vasculaires*, déjà très-rares auparavant, sont devenues introuvables depuis que, grâce aux pro

grès de la micrographie, l'examen anatomo-pathologique est lui-même devenu plus exact et plus rigoureux.

h. *Lipomes.* — L'existence de lipomes des maxillaires est également contestée. On cite, cependant, deux cas de *lipome du maxillaire supérieur :* le premier présenté à la Société anatomique par Viard, en 1850, le second à la Société de biologie par Triquet, en 1851. Les deux pièces avaient été prises sur le cadavre.

§ II. — Lésions vitales et organiques de l'articulation temporo-maxillaire.

1° Arthrites.

A. *Arthrite aiguë.* — L'inflammation aiguë simple de l'articulation temporo-maxillaire est une affection des plus rares. L'arthrite *traumatique*, en dehors des plaies pénétrantes de l'articulation, est, on peut le dire, inconnue, malgré la fréquence des traumatismes qui paraîtraient de nature à lui donner naissance (coups, chutes sur le menton, *etc.*). L'arthrite *rhumatismale* vraie, liée au rhumatisme articulaire aigu, n'est pas plus fréquente; on n'en trouve pas une seule observation dans l'ouvrage du professeur Bouillaud.

Quant aux arthrites *par propagation*, consécutives à la périostite simple ou phosphorée des mâchoires, à la périostite du temporal et à l'ostéo-périostite du plancher du conduit auditif et de la caisse du tympan, elles ont déjà été signalées comme une complication de ces maladies.

B. *Arthrite subaiguë ou chronique.* — Signalée et décrite, dès 1785, par Sandifort dans ses *Exercitationes academicæ*, cette affection a été plus récemment étudiée par Adams (de Dublin).

L'arthrite sèche ou déformante de l'articulation temporo-maxillaire se présente sous deux formes très-différentes : tantôt elle est isolée, et n'occupe exclusivement que l'articulation des mâchoires; tantôt, au contraire, d'autres articulations sont en même temps envahies. Le plus souvent, du reste, l'arthrite sèche temporo-maxillaire n'est isolée qu'en apparence; presque toujours les articulations des vertèbres du cou, et en particulier celles de l'atlas, sont prises en même temps. Enfin, en consultant les antécédents personnels ou héréditaires des malades, il est bien rare qu'on ne trouve pas des traces de la diathèse rhumatismale ou goutteuse.

Anatomie pathologique. — Les lésions anatomiques sont celles de l'arthrite sèche en général : usure des fibro-cartilages articulaires et du ménisque interarticulaire; éburnation des surfaces osseuses qui sont en même temps déformées, etc. La cavité glénoïde du temporal s'agrandit et devient irrégulière; le condyle tend à disparaître et peut être remplacé par une surface osseuse, noueuse ou conique; des stalactites osseuses se développent au pourtour de l'articulation, dont elles gênent les mouvements; on a vu de ces stalactites s'étendre depuis le condyle jusqu'à

l'épine du sphénoïde, à la scissure de Glaser, au bord de la cavité glénoïde. Enfin, l'articulation contient souvent des corps étrangers en nombre variable; on en comptait une vingtaine dans un cas observé par A. V. Haller (cité par Weber).

Symptomatologie. — Lorsque l'arthrite sèche est isolée, l'affection est toujours apyrétique et souvent indolente; tout peut se borner, dans les cas les plus légers, à une *crépitation indolente* se produisant dans les mouvements de la mâchoire. D'autres fois à la crépitation s'ajoute une légère douleur dans les mouvements et même un peu de tuméfaction au niveau du condyle. La crépitation, habituellement indolente, peut, du reste, devenir de temps en temps douloureuse sous l'influence du froid ou sans cause connue; en d'autres termes, la maladie suit une marche chronique, interrompue de temps à autre par des poussées d'arthrite subaiguë. Dans les formes plus graves, les mouvements sont plus gênés et s'accompagnent de véritables craquements; enfin l'ankylose peut être le résultat de la production de stalactites osseuses périarticulaires.

Lorsque l'arthrite temporo-maxillaire coïncide avec des arthrites multiples, il y a souvent de la fièvre; les mouvements sont gênés ou rendus impossibles par la douleur; la région temporo-maxillaire est gonflée et douloureuse. L'inflammation peut se résoudre avec une grande rapidité, sans laisser après elle aucune trace apparente, mais on peut s'attendre à ce que l'articulation soit envahie de nouveau; ce n'est souvent qu'après plusieurs poussées consécutives qu'on observe la crépitation et la gêne des mouvements symptomatiques de l'arthrite sèche.

Les poussées d'arthrite subaiguë sont souvent accompagnées, en pareil cas, de *faux torticolis* ou de contracture douloureuse des muscles du cou, symptomatique d'arthrite vertébrale concomitante.

Le *traitement* est celui de l'arthrite en général. On verra bientôt quelle doit être la conduite du chirurgien lorsque la maladie a déterminé une ankylose plus ou moins complète, et par suite la constriction des mâchoires.

2° Constriction des mâchoires.

On désigne indifféremment, sous le nom de *constriction* ou de *resserrement des mâchoires*, un symptôme qui consiste dans la perte complète ou incomplète du mouvement d'abaissement de la mâchoire inférieure.

La constriction des mâchoires est *passagère* ou *permanente*. Dans le premier cas, elle reconnaît pour cause immédiate la contracture des muscles élévateurs de la mâchoire, et plus particulièrement du masséter. Rarement cette contracture est *idiopathique;* on l'observe alors plus particulièrement chez les femmes hystériques, ainsi que j'ai eu l'occasion d'en rencontrer quelques cas. Chez une jeune femme de trente ans, l'affection avait débuté brusquement après une suppression de règles; elle s'était ensuite reproduite pendant quatre mois à chaque époque menstruelle.

Le plus souvent la contracture des muscles élévateurs de la mâchoire est *symptomatique* des irritations de cause dentaire, telles que la carie, l'éruption difficile des dents, les inclusions dentaires, l'arthrite temporo-maxillaire, la présence de corps étrangers ou de séquestres dans l'épaisseur de la mâchoire.

Ces contractures disparaissent avec la cause qui leur a donné naissance. Or, parmi les causes que nous avons signalées, il en est deux qui passent souvent inaperçues et sur lesquelles l'attention doit toujours être éveillée dans les cas d'un diagnostic douteux : ce sont l'éruption difficile de la dent de sagesse et la présence de corps étrangers dans l'épaisseur du maxillaire.

La *constriction permanente* des mâchoires est un accident autrement grave, dont le mécanisme et le traitement sont cependant aujourd'hui bien connus.

SARAZIN, *De la constriction des mâchoires au point de vue de ses causes et de son traitement*, thèse de Paris, 1855. — ESMARCH, *Du traitement du resserrement des mâchoires par la création d'une fausse articulation de la mâchoire inférieure*, trad. par Verneuil (*Arch. gén. de méd.*, 5e série, 1860, t. XV, p. 174). — BLAVETTE, *Du resserrement des mâchoires*, thèse de Paris, 1860. — MATHÉ, *Recherches sur les résultats fournis par les procédés d'Esmarch et de Rizzoli*, thèse de Paris, 1866. — DUPLAY, *Du resserrement permanent des mâchoires et de son traitement par les procédés d'Esmarch et de Rizzoli* (*Arch. gén. de méd.*, 6e série, 1864, t. IV, p. 464). — BERRUT, *De la constriction permanente des mâchoires et des moyens d'y remédier*, thèse de concours, Paris, 1866.

PATHOGÉNIE ET MÉCANISME. — D'après la cause qui lui a donné naissance, la constriction des mâchoires peut être divisée en : a. *constrictions musculaires;* b. *constrictions cicatricielles;* c. *constrictions par ankylose.*

a. *Constrictions de cause musculaire.* — Dans cette variété, il n'y a plus simple contracture des muscles élévateurs sans altérations de structure, mais dégénérescence fibreuse, partielle ou totale de ces organes, et rétraction consécutive. La rétraction musculaire est rarement la cause unique de la constriction des mâchoires; rarement même elle joue le rôle principal, le plus souvent elle n'existe qu'à l'état de complication secondaire, soit de la constriction cicatricielle, soit de la constriction par ankylose.

Cette rétraction a toujours pour siége le masséter; elle est plutôt admise théoriquement que démontrée pour le temporal et le ptérygoïdien interne.

Duchenne (de Boulogne) a signalé comme cause de constriction des mâchoires la rétraction du buccinateur consécutive à la paralysie faciale; l en aurait observé plusieurs cas, dont un se trouve reproduit dans la thèse de Berrut.

b. *Constrictions cicatricielles.* — La forme cicatricielle est, sans contredit, la plus fréquente et la plus importante de la constriction des mâchoires. Les cicatrices qui en sont les agents succèdent presque toujours

à la stomatite ulcéreuse de cause mercurielle ou autre, ou à la gangrène de la bouche. Elles siégent à la face interne de la portion intermaxillaire de la joue, et établissent souvent des adhérences entre les parties molles et la face externe de la mâchoire inférieure ou des deux mâchoires, qu'elles retiennent par des ponts ou des bandes fibreuses, fibro-cartilagineuses ou même osseuses. Ces espèces de fausses ankyloses sont plus fréquentes et plus graves à la partie postérieure qu'à la partie antérieure où le sillon gingivo-buccal est plus profond et plus accessible. L'étendue de ces brides est éminemment variable comme leur consistance ; il peut n'en exister qu'une, deux, trois, à la face interne de la joue, comme aussi toute une moitié ou les trois quarts de la mâchoire et de la partie correspondante de la joue peuvent être occupés par du tissu cicatriciel.

c. *Constrictions par ankylose.* — L'ankylose est fibreuse ou osseuse, périphérique ou centrale. L'ankylose fibreuse paraît être le plus souvent consécutive à des contusions de l'articulation ; c'est après des chutes sur le menton qu'elle a été observée par V. Mott, Guyon, et par nous-même chez un jeune étudiant en médecine. Elle est ordinairement incomplète, et permet quelques mouvements, parfois même assez étendus pour que l'alimentation n'en soit pas gênée d'une manière fâcheuse. Elle était double dans le cas de Guyon.

L'ankylose osseuse périphérique, que nous avons déjà eu l'occasion de mentionner en parlant de l'arthrite sèche, est rare. On en trouve cependant un certain nombre d'exemples dans la thèse de Sarazin et dans l'ouvrage de Heath. Enfin, Larrey (de Toulouse), S. Cooper, Percy, Cruveilhier, Payan (d'Aix), ont rencontré des exemples d'ankylose osseuse centrale, de fusion osseuse du condyle et de la cavité glénoïde du temporal. L'affection était bilatérale dans tous les cas, excepté dans celui de Cruveilhier; elle était généralisée à toutes les articulations dans ceux de Larrey, Samuel Cooper et Percy.

Symptomatologie et Diagnostic. — La constriction des mâchoires peut exister à des degrés divers : dans les cas légers, les arcades dentaires peuvent encore s'écarter de quelques centimètres, de sorte que l'alimentation n'est pas compromise; dans d'autres cas, les dents sont maintenues au contact, ou même l'une des arcades se trouve située en arrière de l'arcade dentaire opposée. On comprend facilement la difficulté qui en résulte pour l'alimentation et le danger de suffocation dans le cas de vomissement.

Le diagnostic des causes de la constriction est souvent difficile. La contracture et la rétraction musculaire sont aisées, il est vrai, à reconnaître, en raison de la rigidité et de la dureté caractéristiques du masséter, tendu comme une corde. Le chloroforme, en montrant la persistance de la constriction dans la rétraction, sa disparition dans la contracture musculaire, permet de distinguer l'un de l'autre ces deux états morbides. Mais nous l'avons déjà dit, la constriction musculaire n'est souvent qu'une complication des formes cicatricielle et articulaire. Aussi faut-il

rechercher avec le plus grand soin s'il n'existe pas des brides, des adhérences cicatricielles, et, dans ce cas, s'efforcer par un examen exact et minutieux, d'établir la part qui revient, soit à la rétraction musculaire, soit aux adhérences cicatricielles dans la production du mal.

Lorsqu'on s'est assuré qu'il n'existe ni cicatrices, ni contracture, ni rétraction musculaire, il s'agit d'une ankylose fibreuse et incomplète, s'il persiste encore quelques mouvements; complète ou osseuse, si tout mouvement est aboli.

PRONOSTIC. — Le pronostic n'est grave qu'autant que l'alimentation est compromise. Si la lésion est bilatérale, elle peut être atténuée par des palliatifs; lorsqu'elle est unilatérale, le pronostic est encore sérieux, mais on a de plus la ressource de l'intervention chirurgicale.

TRAITEMENT. — Le traitement varie naturellement selon qu'il s'agit de telle ou telle forme de la constriction. Les moyens thérapeutiques qu'on peut mettre en usage sont *palliatifs* ou *curatifs*.

A. *Traitement palliatif.* — Le traitement palliatif consiste à tourner l'obstacle apporté à l'alimentation par la constriction des mâchoires. C'est dans ce but qu'on a proposé et pratiqué l'ablation d'une ou de plusieurs dents ou même d'une portion de l'arcade alvéolaire ou de la mâchoire inférieure. Ces moyens, exclusivement palliatifs, sont aujourd'hui généralement abandonnés.

B. *Traitement curatif.* — Les moyens employés pour le traitement curatif de la constriction des mâchoires peuvent être divisés en cinq groupes comprenant : *a.* les moyens destinés à combattre la contracture ou la roideur articulaire; *b.* les moyens mécaniques; *c.* la section des parties molles; *d.* l'autoplastie; *e.* la section osseuse.

a. Les révulsifs et les résolutifs, tels que vésicatoires et applications de teinture d'iode au niveau de l'articulation malade, ne doivent être employés seuls que dans les cas de constriction inflammatoire chronique, consécutive soit à des inflammations du voisinage, soit à des traumatismes; mais ils peuvent être appliqués très-avantageusement comme adjuvants des moyens mécaniques. L'électrisation a un rôle plus considérable; elle peut, selon qu'il s'agit de l'électrisation faradique ou de l'électrisation voltaïque, modifier soit les propriétés physiologiques, soit la contexture des muscles, et les ramener à l'état normal. Elle est donc bien indiquée dans les cas de constriction par contracture ou par rétraction musculaire, et plus spécialement dans la première.

b. Les moyens mécaniques ont pour but essentiel la dilatation rapide ou progressive des mâchoires. La dilatation instantanée est rarement pratiquée; on se sert, pour l'obtenir, d'un levier de buis qu'on introduit entre les arcades dentaires, et qui prend son point d'appui sur la mâchoire supérieure; en abaissant de force le manche de l'instrument, en lui imprimant au besoin des mouvements de latéralité, on peut parvenir ainsi à détruire, soit des ankyloses fibreuses incomplètes, soit des cicatrices peu résistantes. Mais, le plus souvent, ce moyen est inefficace et

ne donne que des résultats peu marqués ou de peu de durée; il a besoin, pour amener la guérison, d'être suivi de la dilatation progressive.

Cette dernière peut être pratiquée à l'aide d'instruments variés : l'éponge préparée, les coins de bois, dont on augmente progressivement le volume, les instruments plus compliqués de Valentine Mott et de Brainard, enfin les divers instruments connus sous le nom d'*ouvre-bouche*. Ces derniers sont composés de plaques parallèles qui, placées entre les dents, s'écartent progressivement au moyen d'une vis.

c. Section des parties molles. — Cette méthode comprend : la section des brides cicatricielles, et la section des muscles ou myotomie. La section des brides cicatricielles peut surtout donner de bons résultats lorsque ces brides sont verticales et qu'il n'existe pas d'adhérences entre la face interne de la joue et la face externe des maxillaires. Lorsque la cicatrice est cutanée, ou qu'il existe en même temps une large perte de substance comprenant toute l'épaisseur de la joue et laissant à nu les arcades dentaires et les gencives, on est ordinairement obligé de combiner la section des brides avec l'autoplastie.

La section des muscles, pratiquée pour la première fois par Dieulafoy (de Toulouse) en 1838, et ensuite par Müller, Buck, Schmidt, Fergusson et J. Guérin, est inutile ou insuffisante dans la majorité des cas; nous savons, en effet, que la rétraction musculaire est presque toujours symptomatique soit de la constriction cicatricielle, soit de l'ankylose fibreuse ou osseuse, complète ou incomplète.

d. Autoplastie combinée avec la section des brides. — Cette méthode, due à Rizzoli, consiste à déplacer la cicatrice et à l'employer, au besoin, à combler les pertes de substance de la joue. On en trouvera la description dans la *Clinique chirurgicale* de cet auteur; elle n'est applicable que dans les cas de constriction cicatricielle sans adhérences de la face interne de la joue, et dans les cas où cette adhérence est compliquée d'une large ouverture de cette paroi de la bouche.

e. Section osseuse. — L'idée de la résection partielle du maxillaire inférieur dans le cas d'ankylose temporo-maxillaire n'est pas nouvelle. Elle avait déjà été pratiquée en 1832 par Baroni en Italie, lorsque Bérard en émit l'idée en France en 1837, et Carnochan en Amérique, vers 1840. Mais jusqu'en 1854 les divers auteurs qui se préoccupèrent de la question l'envisageaient à des points de vue différents. Les uns, comme Baroni, n'avaient d'autre but que de rendre possible l'alimentation ou plutôt l'introduction des aliments; d'autres, comme Bérard, Carnochan et Richet, rêvaient la formation d'une pseudarthrose sans lieu déterminé ou ayant son siége au col du condyle.

C'est à Rizzoli (de Bologne) que revient le mérite d'avoir le premier nettement indiqué le but de la méthode nouvelle et le moyen de l'atteindre. Cette méthode consiste à établir une pseudarthrose en avant des adhérences, et à rendre ainsi la mobilité à la portion non ankylosée du maxillaire inférieur. C'est à tort que l'invention de la méthode a été attri-

buée à Esmarch; le mémoire de ce dernier n'a paru qu'en 1859, tandis que le premier mémoire de Rizzoli a été publié dans le *Bulletin de l'Académie des sciences* de l'Institut de Bologne, en 1858. Quant à l'argument tiré de la communication de l'idée d'Esmarch au congrès de Gœttingue en 1854, il suffit, pour en faire justice, de faire remarquer qu'il n'en est pas fait mention dans les *Comptes rendus*.

La méthode de Rizzoli comprend deux procédés : le procédé de Rizzoli et le procédé d'Esmarch.

Procédé de Rizzoli. — La commissure des lèvres étant écartée de manière à pouvoir inciser la muqueuse dans le sillon gingivo-buccal, et le maxillaire ainsi mis à nu, Rizzoli glisse la branche non coupante de son ostéotome le long de la face interne du maxillaire jusqu'au-dessous de son bord inférieur, qu'il contourne; puis, appliquant la branche coupante de l'instrument sur la face antérieure de l'os, il le sectionne d'un seul coup d'avant en arrière. L'opération peut également être pratiquée, soit avec une forte pince de Liston, soit avec la scie à chaîne.

Procédé d'Esmarch. — Au lieu de faire une section simple, Esmarch circonscrit entre deux traits de scie une portion de l'os qu'il resèque. Les deux sections sont ordinairement verticales; cependant Bruns, Wagner et Heath, au lieu d'enlever un segment quadrilatère, ont mieux aimé circonscrire un fragment triangulaire à base inférieure ou supérieure, afin de prévenir la coaptation et la soudure des deux fragments.

Les résultats immédiats de l'opération ne diffèrent pas, quel que soit le procédé employé; la réaction est modérée, il y a peu de gonflement et de douleur.

Les résultats définitifs doivent être examinés au point de vue fonctionnel et au point de vue de la mortalité.

Au point de vue du rétablissement des mouvements, l'avantage est en faveur du procédé de Rizzoli : les fragments se réunissent par un tissu fibro-muqueux, et non par du tissu fibreux; d'où il résulte que la récidive est moins fréquente.

Au point de vue de la mortalité, on compte, sur 25 observations rassemblées par nous, pour le procédé de Rizzoli, 3 morts, 1 récidive et 7 succès sur 13 opérations; pour le procédé d'Esmarch, 1 mort, 4 récidives et 7 succès, sur 12 opérations. Le nombre des morts semblerait donc être plus considérable dans le procédé de Rizzoli. Mais il faut remarquer que l'un des opérés par ce procédé est mort de scarlatine, et les deux autres, ainsi que celui opéré par le procédé d'Esmarch, d'infection purulente.

ARTICLE III.

OPÉRATIONS QUI SE PRATIQUENT SUR LES MAXILLAIRES.

1° *Résection du maxillaire supérieur.* — La résection du maxillaire supérieur est *totale* ou *partielle*, *permanente* ou *temporaire*.

a. *Résection totale.* — Indiquée par Lizars (d'Edimbourg) en 1826, la resection totale du maxillaire supérieur a été pratiquée pour la première fois par Gensoul (de Lyon) en 1827, et quelques mois après par Lizars.

Nous n'avons pas à entrer ici dans le détail des divers procédés opératoires qui sont décrits dans les Traités de médecine opératoire. Nous nous contenterons de donner une idée sommaire de l'opération et d'indiquer brièvement les avantages des principaux procédés.

L'opération comprend trois temps : dans le premier, le chirurgien met à nu le maxillaire dans une étendue suffisante pour pouvoir atteindre les quatre points d'attache de l'os; dans le second, il rompt, coupe ou scie trois de ces points d'attache représentés : 1° par l'articulation de la branche montante avec l'os unguis et l'ethmoïde; 2° par l'articulation de l'apophyse orbitaire de l'os malaire avec l'apophyse orbitaire du frontal; 3° par l'articulation des apophyses palatines entre elles; enfin, dans un troisième temps, il rompt par l'abaissement forcé du maxillaire le quatrième point d'attache représenté par l'articulation du palatin et de l'apophyse ptérygoïde et enlève la mâchoire ainsi détachée.

Gensoul, dont le procédé est aujourd'hui abandonné, mettait l'os à nu en taillant un lambeau quadrangulaire qu'il rabattait de haut en bas, et attaquait les trois premières attaches avec la gouge et le maillet. La section des branches supérieures du facial était inévitable dans ce procédé.

Fergusson se contentait de faire une incision verticale à la lèvre supérieure au niveau de la narine; par ce moyen il évitait la section des branches du facial, et l'opération ne laissait après elle qu'une cicatrice linéaire peu étendue; mais elle avait le grave inconvénient de ne mettre la mâchoire à nu que fort incomplétement, ce qui rendait très-difficile la section des points d'attache.

Ces inconvénients sont évités dans les procédés de Nélaton et d'Alph. Guérin qui, en prolongeant l'incision verticale de Fergusson le long de l'aile du nez dans le sillon naso-génien, et au besoin le long du rebord orbitaire inférieur, obtiennent à la fois la mise à nu complète de l'os et une cicatrice peu apparente. Les points d'attache supérieurs (branche montante et apophyse orbitaire du malaire) sont attaqués, soit avec la scie à chaîne, soit avec la pince de Liston; l'inférieur (apophyse palatine), avec le dernier instrument. Il suffit ensuite, après avoir préalablement incisé la muqueuse sur la ligne médiane de la voûte palatine et à l'union de celle-ci avec le voile du palais, d'imprimer au moyen du davier un énergique mouvement d'abaissement à l'os pour détruire son attache postérieure et l'enlever.

b. La *résection simultanée des deux maxillaires supérieurs*, pratiquée pour la première fois, d'après Velpeau, en 1824 par Rogers (de New-York), l'a été plus tard par Liston (1836), Heyfelder (1844 et 1850), Dieffenbach, Maisonneuve, Lane, etc.

Pour mettre les os à nu, Heyfelder taille un double lambeau qu'il relève de bas en haut vers le front. Maisonneuve et Dieffenbach se con-

l'âge adulte, sont le triste apanage de l'âge avancé. Ce n'est que par exception qu'on les rencontre chez l'enfant ou chez l'adolescent.

SYMPTOMATOLOGIE. — Dans la première période, tant que le produit morbide est encore contenu dans l'épaisseur de l'os et que le périoste n'est pas altéré, il est impossible de distinguer le cancer des autres tumeurs des mâchoires, et surtout des formes intra-osseuses (*fibrome*, *chondrome*, *sarcome*). L'augmentation considérable du volume des os, la crépitation parcheminée symptomatique de leur amincissement, la crépitation par fracture des trabécules osseuses, dans le cas de tumeur ossifiante, ne présentent rien de caractéristique. Il existe cependant, vers la fin de cette période, un symptôme d'une véritable valeur diagnostique: l'ébranlement rapide des dents, suivi de la chute de ces organes, et coïncidant avec l'exagération de vascularité des gencives et la stomatorrhagie, plaide toujours en faveur d'une affection maligne, qui, au lieu de refouler simplement le tissu osseux, l'envahit et le détruit. Toutefois ce symptôme ne saurait pas être considéré comme pathognomonique; on l'observe en effet dans d'autres tumeurs des maxillaires, et plus particulièrement dans le sarcome encéphaloïde. Il est vrai que cette variété du sarcome présente assez souvent les caractères cliniques du cancer pour que cette restriction puisse être considérée comme ayant très-peu d'importance.

A la seconde période surviennent ordinairement de nouveaux symptômes locaux ou généraux qui ont une grande importance. La peau devient adhérente à la tumeur, et avant même que l'adhérence s'établisse, on peut remarquer sur le tégument une vascularisation de mauvais augure; des groupes de veinules ou de veines dilatées sillonnent la peau au niveau de la tumeur; enfin la peau, d'abord plus épaisse, plus consistante, rougit et s'amincit. Les dents sont ébranlées ou absentes, et à travers les alvéoles qui les contenaient font issue des bourgeons mollasses, fongueux, violacés, saignant facilement. Les gencives elles-mêmes sont vascularisées et fongueuses. Enfin les ganglions sous-maxillaires, sus-hyoïdiens ou cervicaux, suivant le siége du cancer, sont augmentés de volume et indurés. Abandonnée à elle-même, la tumeur finit par s'ulcérer, et dès lors on ne tarde pas à observer les symptômes généraux de la cachexie cancéreuse: amaigrissement, teinte jaune-paille, thromboses, etc.

Abstraction faite des symptômes mécaniques, tels que gêne de l'articulation des sons, de la mastication, de la déglutition ou même de la respiration, le cancer des mâchoires présente presque toujours des caractères subjectifs qu'on n'observe que rarement dans les tumeurs bénignes des maxillaires. Ce sont : la marche rapide du mal et les douleurs.

La rapidité de la marche n'est pas constante; elle fait souvent défaut dans la première période, surtout dans la variété épithéliale, Cette exception à la règle générale paraît être plus fréquente à la mâchoire inférieure

qu'à la supérieure : c'est ainsi qu'on voit des tumeurs véritablement cancéreuses du maxillaire inférieur rester souvent quatre ans, sept ans même, comme dans un cas observé dans le service de Verneuil, sans faire des progrès sensibles, pour s'accroître ensuite considérablement en quelques mois. D'un autre côté, la rapidité de la marche n'appartient pas exclusivement au cancer, puisqu'elle se rencontre quelquefois dans l'enchondrome, et surtout dans le sarcome.

Les douleurs peuvent ne pas exister dans la première période de l'affection, mais il est rare qu'elles ne surviennent pas tôt ou tard. Souvent locales, lancinantes ou névralgiformes, elles sont prises, en pareil cas, pour des odontalgies et suivies de l'extraction des dents supposées malades; d'autres fois elles siégent dans le voisinage, dans l'intérieur de l'oreille ou en avant du tragus, pour la mâchoire inférieure; au pourtour de l'orbite, à la tempe ou à la pommette, pour la mâchoire supérieure; plus rarement enfin elles peuvent irradier plus loin, au cou, à la tête, à l'épaule, etc.

Diagnostic. — Le diagnostic du cancer des mâchoires est souvent difficile, quelquefois impossible. L'âge du malade, l'hérédité, la marche rapide du mal, les douleurs lancinantes, et par-dessus tout l'infection ganglionnaire et la cachexie, tels sont les éléments sur lesquels on devra compter le plus. Nous avons vu le peu de valeur des symptômes physiques; on doit excepter toutefois l'adhérence, la vascularisation de la peau, enfin l'apparition des prolongements fongueux de la tumeur à travers les alvéoles.

Pronostic. — Le pronostic est grave comme celui du cancer en général; il est plus grave pour le carcinome proprement dit que pour l'épithéliome.

Traitement. — L'extirpation de la tumeur avec résection partielle ou totale de l'os est le seul traitement qui convienne à la maladie.

Dans le cas où la tumeur serait extrêmement vasculaire, animée de battements très-marqués, avec souffle, on devrait, à l'exemple de Verneuil, pratiquer dans une première opération la ligature de la carotide externe, et ne procéder que plus tard à la résection. Dans le fait observé par ce chirurgien, cette conduite a été suivie d'un succès complet.

g. *Angiomes.* — Existe-t-il des tumeurs exclusivement vasculaires des maxillaires? En dehors des tumeurs érectiles des gencives dont nous avons déjà parlé, nous n'hésitons pas à répondre par la négative; les faits qu'on est dans l'habitude de citer comme des exemples de *tumeurs anévrysmales* ou *anévrysmatiques*, d'*anévrysme des os maxillaires*, ne nous paraissant pas suffisamment probants. Dans les uns, il s'agit bien évidemment de sarcomes ou de cancers très-vasculaires; dans les autres, le doute peut être permis, mais l'examen anatomique est toujours trop incomplet pour rendre possible toute affirmation catégorique. Il est, du reste, à remarquer que ces prétendues tumeurs *vasculaires*, déjà très-rares auparavant, sont devenues introuvables depuis que, grâce aux pro

de la partie antérieure du maxillaire, on tente le rapprochement ou la suture des deux fragments. La langue, refoulée par le rétrécissement du plancher de la bouche, se porte en arrière et détermine des symptômes de suffocation qui disparaissent dès qu'on sépare les fragments.

Dans les résections partielles et latérales, les fragments tendent à se rapprocher; il en résulte une déformation plus ou moins considérable de la courbe parabolique de la mâchoire. Pour remédier à cet inconvénient, Nasmyth (d'Edimbourg) conseille de revêtir les dents supérieures et inférieures de chapeaux de métal. Ce moyen, regardé comme inutile par Heath, est jugé plus favorablement par Guyon, qui propose d'utiliser dans le même but les plaques moulées en gutta-percha de Morel-Lavallée.

La gravité de l'opération varie selon qu'il s'agit de la résection partielle non pénétrante, de la résection dans la continuité, de la désarticulation unilatérale et de l'extirpation totale; mais on peut dire, d'une manière générale, que la mort est rarement la conséquence de l'opération.

Sur un total de 486 cas, réunis par Weber, on compte, il est vrai, 87 morts; mais il faut remarquer que, sur ces 87 cas de terminaison fatale, l'opération avait été nécessitée 73 fois par des tumeurs malignes, ce qui réduit à 16 le chiffre de la mortalité pour les autres causes.

Les 486 cas se décomposent ainsi : résections non pénétrantes, 62, dont 4 morts (4 pour des tumeurs malignes) ; résections dans la continuité, 185, 46 morts, dont 36 pour tumeurs malignes; désarticulations unilatérales, 100, 36 morts, dont 33 pour tumeurs malignes; extirpation totale, 19, dont 1 mort.

De l'anesthésie dans la résection des maxillaires. — L'anesthésie, dans les cas de résection des maxillaires, présente un danger spécial, c'est la pénétration du sang dans les voies aériennes. Ce danger est assez grand pour que certains chirurgiens aient renoncé, en pareil cas, à faire bénéficier les malades de l'anesthésie, et pour que les autres se soient préoccupés de découvrir les moyens de prévenir cet accident. C'est ainsi que Nussbaum a proposé et pratiqué la trachéotomie préventive, et que Below a imaginé une canule-tampon qui oblitère l'entrée du larynx tout en permettant la libre circulation de l'air dans la trachée. A ces moyens peu pratiques ou qui compliquent l'opération principale, on doit préférer ceux aussi simples que faciles dont l'idée et l'application appartiennent au professeur Verneuil (1).

Empêcher la pénétration du sang soit dans la cavité buccale, soit dans la cavité pharyngienne, tel est le but à atteindre. Verneuil y parvient par des procédés différents, suivant qu'il s'agit de la mâchoire supérieure ou de la mâchoire inférieure. Pour la mâchoire supérieure, il pratique le tamponnement postérieur des fosses nasales, et s'oppose ainsi au passage du sang dans le pharynx; pour prévenir son passage dans la bouche, il modifie le manuel opératoire de manière à n'ouvrir la cavité buccale,

(1 *Archives générales de médecine*, 1870, vol. II, p. 386.

à n'inciser la muqueuse qu'au dernier moment, lorsque le maxillaire, déjà séparé de ses attaches supérieures, ne tient plus que par l'apophyse ptérygoïde; le temps nécessaire pour terminer l'opération est alors assez court pour que le sang qui tombe dans la bouche ne puisse plus donner lieu à aucun accident.

C'est encore par un changement analogue apporté au manuel opératoire qu'il prévient l'introduction du sang dans la bouche, dans la résection du maxillaire inférieur. La muqueuse buccale n'est ouverte qu'après que les parties molles ont été décollées des deux faces du maxillaire dans toute l'étendue à reséquer; encore alors ne l'ouvre-t-il que dans l'étendue nécessaire au passage de la scie à chaîne au moyen du bec de la sonde cannelée. On opère ainsi sous le chloroforme avec une sécurité qui n'a rien à envier à celle que l'on a lorsqu'on opère dans les régions les moins dangereuses.

CHAPITRE XI

MALADIES DE LA LANGUE

Les affections chirurgicales de la langue ont sans doute attiré de tout temps l'attention des praticiens, cependant on peut dire que l'étude vraiment complète de ces affections est de date toute moderne. Malgré quelques travaux sur les maladies de la langue en général, la science ne possédait encore aucun ouvrage spécial sur la matière, lorsque Fairlie Clarke fit paraître en 1873 un *Traité des maladies de la langue*, dans lequel l'auteur a présenté d'une manière à peu près complète l'état de nos connaissances, en consignant les résultats de son expérience et de sa pratiquepersonnelle.

HEISTER, *De lingua sana et ægra*. Altdorfii. 1716. — LASSUS, *De morbis linguæ*, thèse du Collége de chirurgie. Paris, 1765. — Ant. LOUIS, *Mémoire physiologique et pathologique sur la langue*, in *Mém. de l'Acad. de chir.*, Paris, 1774, t. V, p. 486. — BREIDENSTEIN, *De morbis linguæ*. Erlangœ, 1791. — RIONDEL, *Dissertation sur les maladies de la langue*, thèse de Montpellier, 1813. — LÉCUSSAN, *Dissertation sur les maladies de la langue*, thèse de Paris, 1849, n° 261. — EARLE, *On Diseases of the Tongue*, in *Med.-Chir. Trans.*, 1822, t. XII, p. 283.— JOHNSON, *Diseases of the Tongue*, in *Med.-Chir. Review*, 1843, t. XLIII, p. 537.— BEAUREGARD, *Des affections chirurgicales de la langue*, thèse de Strasbourg, 1847. FAIRLIE CLARKE, *Treatise of the Diseases of the Tongue*. London, 1873. — Paul HYBORD, *Des maladies chirurgicales de la langue* (*Arch. gén. de méd.*, sept. 1873).

ARTICLE PREMIER.

LÉSIONS TRAUMATIQUES DE LA LANGUE.

Les lésions traumatiques de la langue sont assez rares, du moins en tant que lésions uniques et indépendantes de celles des organes voisins. Cette immunité relative s'explique très-bien, du reste, par la situation

de cet organe et par la protection que lui offrent les arcades dentaires. Nous traiterons d'abord des *plaies de la langue*, puis des *corps étrangers*.

1° Plaies.

Au point de vue étiologique, on peut diviser les plaies de la langue en plaies par instruments *piquants*, *tranchants* ou *contondants*. Celles qui sont produites *par des armes à feu* se rattachent à cette dernière catégorie; mais, dans ce cas, la lésion se borne rarement à la langue seule; elle s'accompagne presque toujours de délabrements tels du côté de la bouche et des organes voisins, qu'elle n'est plus, pour ainsi dire, que secondaire.

Les *piqûres* sont assez rares, et ne présentent d'ordinaire aucune gravité; les astringents, la glace, aidés du repos de la langue, suffisent en général pour en amener la guérison.

Les *plaies par instruments tranchants*, tels que couteaux, ciseaux, ne s'observent guère plus souvent que les précédentes; le plus ordinairement la lésion résulte de la pression exercée par les dents dans le rapprochement brusque des mâchoires, la langue se trouvant prise entre les arcades dentaires, qui agissent alors à la fois comme instruments tranchants et contondants. Cet accident peut se rencontrer dans les conditions ordinaires de la mastication; il peut être également produit par la pression prolongée d'une dent pointue ou d'un chicot sur la surface linguale. Quelquefois aussi la langue sera surprise entre les dents au moment d'un coup ou d'une chute sur le menton; mais le plus habituellement on observe ces blessures à la suite d'attaques convulsives, soit chez les tétaniques, soit surtout chez les épileptiques. A l'exception de celles déterminées par un chicot et situées sur les parties latérales de la langue, ces différentes plaies occupent généralement la partie antérieure et libre de l'organe.

a. Les morsures produites pendant la mastication sont toujours peu graves; ce sont de simples contusions ou des plaies superficielles n'intéressant que la muqueuse en partie ou en totalité. Comme symptômes, on constate une plaie plus ou moins irrégulière, donnant lieu à un léger écoulement de sang, déterminant une douleur assez vive et n'apportant qu'une gêne légère et momentanée à la mastication. Ces plaies guérissent rapidement et par le simple repos de la langue.

b. Les plaies qui surviennent à la suite d'un coup ou d'une chute sur le menton peuvent être plus sérieuses et intéresser même toute l'épaisseur des tissus saisis entre les dents : c'est ce qui eut lieu chez les deux enfants observés par Wilkes (1) et Branca (2). Dans ces cas, la plaie était telle que la partie antérieure de la langue constituait un véritable lambeau

(1) *Union méd.*, 1860, t. III, p. 492.

(2) *Archives gén. de méd.*, 2e série, t. VII, p. 408

flottant qui gênait la succion et la mastication; la réunion put être faite et fut suivie du plus heureux résultat.

c. Enfin, les morsures qu'on observe à la suite des convulsions tétaniques ou épileptiques sont de beaucoup les plus graves. Au moment de ces accès, la contraction spasmodique est telle que la langue, brusquement saisie entre les dents, se trouve comme écrasée, et qu'il en résulte une plaie irrégulière, intéressant les deux faces et les bords de l'organe. Cette plaie contuse n'occupe en général qu'une partie de l'épaisseur des tissus; dans quelques cas cependant, la partie antérieure peut être presque complétement détachée : c'est ce qui arriva chez un tétanique dont Bouisson (1) rapporte l'histoire. Pendant un accès de trismus, dit cet auteur, la langue fut tellement serrée entre les incisives qu'il en résulta une sorte d'écrasement linéaire de l'organe. En général, ces plaies ne donnent pas lieu à des hémorrhagies inquiétantes, soit par ce fait même que ce sont des plaies contuses, soit parce que la blessure est située dans un point où les artères approchent de leur terminaison.

Les plaies par morsure se cicatrisent facilement, malgré les conditions fâcheuses dans lesquelles elles se produisent. La réunion immédiate est rare; le plus habituellement il y a suppuration, et la guérison survient au bout de quelques jours. Dans quelques cas, l'inflammation peut être assez intense pour déterminer une véritable glossite et s'étendre même à toute la muqueuse buccale. Il suffira alors de recourir aux lavages répétés de la bouche, aux injections émollientes et aux gargarismes adoucissants, pour voir disparaître peu à peu tous ces accidents.

Il est rare de ne rencontrer qu'une seule plaie de ce genre chez les épileptiques; le plus souvent ces malheureux ont la langue comme labourée de cicatrices, dont la coloration blanchâtre et la forme déprimée tranchent sur les tissus environnants. Dans ces cas, on observe parfois un véritable sillon d'une profondeur variable qui divise la langue en deux parties; l'antérieure peut devenir le siége d'un gonflement tel qu'il rende la mastication très-difficile et détermine alors une véritable infirmité. Maisonneuve (2) fut obligé de pratiquer l'ablation de toute cette portion ainsi hypertrophiée chez un malade de Bicêtre.

Toutes les plaies de la langue peuvent présenter quelques complications; les plus importantes sont l'*hémorrhagie* et la *blessure des nerfs*. Cette dernière complication n'est signalée par aucun auteur, et pourtant elle a dû se présenter dans les cas surtout de séparation presque complète de la langue. Que doit-on conclure de ce silence ? De deux choses l'une, ou que le rapprochement des deux extrémités nerveuses se produit avec une rapidité et une perfection telles qu'il n'est pas possible d'apprécier d'altération notable dans la motilité ou la sensibilité de l'or-

(1) *Dictionn. encyclop.*, 2e série, t. I, p. 391.

(2) Thèse de concours de clinique chirurgicale. Paris, 1848.

gane, ou bien que la perte de ces propriétés est localisée à une portion si restreinte de la langue qu'elle passe inaperçue.

Quant à l'hémorrhagie, elle a été notée dans un certain nombre d'observations, depuis la simple piqûre jusqu'aux plaies les plus étendues. Ordinairement peu abondante et favorablement combattue par les astringents, la glace, la compression directe, elle est parfois assez considérable pour réclamer une intervention plus énergique. On pourra alors se servir d'une boulette de charpie imbibée de perchlorure de fer et portée au fond de la plaie légèrement débridée et agrandie, ou bien encore, comme le fit Brasdor, éteindre un stylet rougi au feu dans le trajet de la piqûre ou à la surface de la plaie. L'écoulement persiste-t-il, il sera bon de comprimer les deux carotides primitives, tout en maintenant l'agent hémostatique sur la blessure, afin de faciliter la formation d'un caillot solide. Enfin on aura recours à la ligature, qui devra toujours être préférée toutes les fois qu'il sera possible d'apercevoir le vaisseau divisé.

Que doit-on faire lorsque la partie antérieure de la langue est plus ou moins complétement séparée du reste de l'organe? Cette question, qui peut paraître oiseuse, cependant n'a été complétement élucidée que dans ces dernières années. Sans doute, de tout temps les chirurgiens ont admis la nécessité de rapprocher les lambeaux afin d'obtenir une réunion aussi immédiate que possible; aussi la suture est-elle conseillée dans les plaies d'une étendue considérable. Mais lorsque la partie détachée ne tient plus que par un faible pédicule, doit-on perdre tout espoir de réunion et enlever la portion ainsi séparée ou l'abandonner à elle-même? Bérenger-Féraud (1) a attiré tout particulièrement l'attention sur ce point, et a pu réunir onze cas de tentatives de conservation de la langue au moyen de la suture immédiate. De l'étude de ces différents cas, l'auteur conclut que la réunion de la langue presque entièrement séparée est assez facile et doit toujours être tentée par le chirurgien. Il donne la préférence à la suture entrecoupée, et conseille de ne pas craindre de multiplier les points de suture, et d'en mettre à la fois sur la face supérieure et la face inférieure de la langue, lorsque toute l'épaisseur de l'organe a été intéressée.

2° Corps étrangers.

A la suite de certaines plaies, et surtout à la suite des blessures par armes à feu, il n'est pas rare de rencontrer dans l'épaisseur de la langue des corps étrangers de diverse nature. Ces corps peuvent être groupés en deux catégories : les uns viennent du dehors et sont complétement étrangers à l'organisme (balles, portions de projectile, éclats de bois, etc.); les autres viennent de la cavité buccale (esquilles, fragments de dents).

Quelle que soit la nature du corps étranger, on peut être appelé à con-

(1) *Gazette des hôpitaux*, 1870, n° 53 et suiv.

stater sa présence dans la langue, soit à l'instant même de l'accident, soit à une époque plus ou moins éloignée de la production de la blessure. Dans le premier cas, le diagnostic est des plus faciles; l'exploration de l'organe blessé avec les doigts et les instruments, jointe à la douleur, à la gêne de la prononciation, au gonflement, à la sensation d'un corps dur et résistant, ne saurait laisser longtemps le chirurgien dans l'incertitude.

Dès lors l'extraction du corps étranger doit être faite immédiatement. Cette petite opération, en général facile, présente parfois quelques difficultés, et il est nécessaire de débrider afin de pouvoir saisir le corps étranger avec des pinces; une fois celui-ci enlevé, on panse la plaie comme si elle était simple.

Dans quelques cas, le corps étranger séjourne plus longtemps dans l'épaisseur de la langue, soit qu'il ait été méconnu, soit qu'il n'ait pas révélé immédiatement sa présence. Dans ces cas, il pourra encore être rejeté au dehors, grâce à la suppuration qui s'est établie autour de lui. Enfin, dans des circonstances exceptionnelles, le corps étranger s'enkyste, et donne naissance à une véritable tumeur, de volume et de forme variables, dont le diagnostic présentera quelquefois d'assez grandes difficultés; les observations de Boyer, Velpeau, Hubert (de Villières) en sont de remarquables exemples.

L'étude de ces différentes observations nous a fait reconnaître un signe dont on n'avait peut-être pas fait ressortir jusqu'alors toute l'utilité au point de vue du diagnostic. Outre les renseignements fournis par le malade ou les assistants, outre les troubles fonctionnels plus ou moins accusés, tous symptômes qui peuvent mettre sur la voie du diagnostic, il faudra se rappeler qu'il existe toujours, dans le cas de corps étranger ancien, un *petit orifice* sur un des points de la tumeur; cet orifice, en général étroit, laisse écouler une quantité variable d'un liquide séreux ou séro-purulent, et si l'on introduit un stylet par cet orifice, on arrive sur un corps dur.

Le corps étranger une fois reconnu, le chirurgien devra l'extraire, c est là la seule indication. Un débridement en rapport avec le volume présumé du corps le mettra à découvert et permettra ensuite de le retirer avec des pinces ou une curette.

ARTICLE II.

LÉSIONS VITALES ET ORGANIQUES DE LA LANGUE.

1° Inflammation (glossite).

Suivant qu'elle occupe la muqueuse ou les tissus sous-jacents, la glossite est dite *superficielle* ou *profonde*. Nous laisserons de côté la première, qui est plutôt du domaine de la médecine. Il n'en est pas de même de

la *glossite profonde*, dont nous croyons devoir donner ici une description, parce que cette inflammation reconnaît souvent pour origine une cause extérieure, qu'elle se termine parfois par la formation d'un abcès, enfin qu'elle s'accompagne fréquemment d'accidents assez graves pour réclamer une intervention chirurgicale immédiate.

Cette affection, qui a été observée et étudiée de tout temps, a été désignée tour à tour sous les noms de *glossocèle*, de *paraglosse*, de *glossite phlegmoneuse* ou *œdémato-phlegmoneuse*, de *glossite parenchymateuse* ou *profonde*. La glossite profonde peut être *aiguë* ou *chronique*. Nous ne parlerons que de la glossite aiguë; la forme chronique, se confondant avec d'autres affections de la langue, sera décrite plus loin. Outre les divers traités de pathologie chirurgicale ou médicale, on trouvera des indications précieuses dans :

BODIN, *De abcessu linguæ*, thèse du Collége de chirurgie. Paris, 1788. — CARRON, *Observation sur l'inflammation de la langue* (*Journ. gén. de méd.*, t. XXVIII, p. 254). — DELAPORTE, *Dissertation sur la glossite*, thèse de Paris, 1815, n° 46. — FLEMING (Ch.), *On Inflammation and other Affections of the Tongue* (*Dublin Quart. Journ.*, 1850, t X, p. 87. — ARNOLD, *Ueber parenchymatose Entzundung der Zunge* (*Mem. der Prax*, n° 6, 1856). — GIRAUD, *Observations de glossite* (*Gaz. des hôpit*, Paris, 1861, p. 347).

ÉTIOLOGIE. — Les causes les plus fréquentes de la glossite profonde sont les lésions traumatiques, telles que les plaies, les brûlures, les corps étrangers ou les opérations diverses pratiquées sur la langue. Il faut signaler également le contact d'une substance âcre, irritante; on peut ranger dans cette catégorie les piqûres d'insectes et l'action topique de certains venins. D'après quelques observations, la bave du crapaud, appliquée sur la langue, déterminerait une inflammation profonde de cet organe. Dupont (1) rapporte l'histoire d'un jeune campagnard qui, à la suite d'un pari imprudent, mit un crapaud entre ses dents et fut pris d'un gonflement tel de la langue, qu'on fut obligé de pratiquer de nombreuses scarifications pour remédier à une suffocation imminente. Une cautérisation trop énergique peut être aussi la cause d'une glossite profonde. Graves (2) en a rapporté un cas.

Une cause également fréquente de la glossite parenchymateuse est l'emploi des préparations mercurielles; dans ce cas, l'inflammation de la langue s'accompagne toujours de celle de la muqueuse buccale et gingivale. Enfin, il n'est pas très-rare de voir survenir des glossites à la suite d'un refroidissement brusque, et parfois aussi dans le cours de fièvres graves, telles que la variole, la fièvre typhoïde.

ANATOMIE PATHOLOGIQUE. — L'anatomie pathologique de la glossite ne

(1) Delamalle, *Sur le gonflement de la langue, et du moyen le plus efficace d'y remédier* (*Mém. de l'Acad. de chirurg.*, t. V, p. 513).

(2) *Arch. génér. de méd.*, juillet 1828.

nous arrêtera pas longtemps. La langue étant un organe presque complétement musculaire, on retrouve ici la plupart des lésions qui ont été indiquées à l'occasion de l'inflammation des muscles (1). Nous nous bornerons donc à dire que, sur une coupe, le tissu cellulaire interstitiel est injecté, infiltré de sang et de sérosité, parfois de pus; un exsudat fibrineux est interposé entre les fibres musculaires, lesquelles, d'après Niemeyer (2), sont rarement altérées. Si la maladie a duré plus longtemps, on constatera le ramollissement et la désorganisation des fibres musculaires (Fœrster). Enfin, lorsque l'inflammation s'est terminée par suppuration, on trouve un foyer en général bien limité, contenant au milieu du pus des débris de fibres musculaires et de tissu conjonctif plus ou moins altérés.

Symptomatologie. — La glossite est *générale* ou *partielle*, selon que l'inflammation envahit la totalité de la langue ou reste limitée à une partie seulement de l'organe; cette dernière variété est beaucoup plus rare.

Le début est presque toujours brusque et s'annonce souvent, sans fièvre ni frissons préalables, par un gonflement rapide de la langue. Dans d'autres cas, après un ou plusieurs jours de fièvre avec frisson initial, le malade accuse dans la langue une sensation de chaleur, de tension et de douleur; la bouche est sèche, la soif vive, et l'organe augmente de volume. Cette tuméfaction s'accroît très-vite, et la langue présente parfois en quatre ou cinq heures un volume double ou triple. Le plus ordinairement l'inflammation occupe rapidement la totalité de l'organe, mais parfois le gonflement débute par un point limité, le milieu ou la base de la langue, et de là s'étend au loin; dans quelque cas il reste limité à la base de l'organe et s'y développe sans envahir la partie antérieure (*glossite basique*). Parfois aussi la maladie reste confinée dans une moitié de la langue (*hémi-glossite*), et d'après quelques observations il est assez singulier que ce soit presque toujours sur le côté gauche que l'inflammation ait porté. Sans qu'il soit possible d'assigner une cause sérieuse à cette espèce de prédilection, constatons le fait, qui est encore confirmé par les travaux de Graves (3) et de Quain (4).

Lorsque le gonflement est considérable, la langue ne peut plus être retenue dans la bouche; elle s'insinue entre les arcades dentaires, les écarte et vient faire saillie au dehors de plusieurs centimètres. Cette partie proéminente est quelquefois pâle, anémiée, revêtue d'un enduit blanchâtre; le plus souvent elle est d'un rouge brun ou noirâtre, couverte de fuliginosités. Au niveau des arcades dentaires, on voit les empreintes produites par l'implantation des dents dans l'organe tuméfié.

A ces désordres organiques viennent se joindre des troubles fonction-

(1) Voyez tome II, p. 162.
(2) *Élém. de pathol. interne*, t. I, p. 471.
(3) *Dublin Medic. Journ.*, janvier 1842.
(4) *Dublin Medic. Press*, janvier 1855.

nels variés : la parole est altérée, souvent impossible, la mastication et la déglutition plus ou moins gênées, l'haleine presque toujours fétide. Il s'écoule sur les côtés de la bouche une salive épaisse, gluante; l'abondance de la salivation, l'exagération de la fétidité, se rencontrent principalement dans les cas de glossite mercurielle. La respiration devient de plus en plus difficile, sifflante, par suite de l'occlusion de l'orifice supérieur du larynx; parfois la suffocation est imminente.

Les symptômes généraux ne sont pas en rapport avec ces troubles fonctionnels; la fièvre est peu intense, l'état général reste bon; tout semble localisé à la langue.

La maladie dure en moyenne de deux à huit ou dix jours; sa marche est constamment aiguë, et souvent même tellement rapide, qu'en quelques heures la vie du malade peut être compromise. Weger dut recourir dans un cas de ce genre à la trachéotomie pour prévenir une asphyxie imminente.

La glossite peut se terminer de différentes manières. Le plus souvent la résolution survient; on voit alors les phénomènes généraux et locaux s'amender et les fonctions de la langue se rétablir peu à peu. D'autres fois l'inflammation passe à la suppuration et un abcès se forme : Després (1) en rapporte deux cas dans sa thèse sur les tumeurs des muscles. Cette suppuration est annoncée par une exacerbation des symptômes locaux et généraux; une tuméfaction violacée, molle, fluctuante, proémine sur une des faces ou un des bords de la langue. Lorsque cet abcès s'ouvre spontanément ou est ouvert par le chirurgien, il donne issue à un pus généralement fétide; cette évacuation est suivie d'une amélioration rapide.

La langue enflammée peut également se gangréner. Cette terminaison a surtout été signalée dans les glossites qui se développent dans le cours des fièvres graves; mais, en dehors de ces cas, où le sphacèle est plus ou moins généralisé, il n'est pas très-rare de voir la gangrène survenir au niveau de la partie pressée entre les arcades dentaires. Dans quelques observations, la portion située en dehors des dents est tombée complétement mortifiée; l'arrêt de la circulation dans cette extrémité donne très-bien l'explication de cet accident.

Enfin, ajoutons que dans quelques cas heureusement rares, la tuméfaction a été si rapide, que les malades ont succombé asphyxiés. Lyfor (2) rapporte l'histoire d'un individu qui mourut trente-deux heures après le début de la glossite.

Diagnostic. — Le diagnostic de la glossite parenchymateuse est facile et s'établit par la seule inspection de l'organe. L'exacerbation des symptômes succédant parfois à une véritable rémission, la diminution relative de la douleur locale et de la tension, jointe à la persistance du gonfle-

(1) *Tumeurs des muscles*, thèse d'agrég. Paris, 1866.
(2) *Arch. génér. de méd.*, 1re série, t. XVI, p. 129.

ment, feront soupçonner la terminaison par suppuration. Une fois formé, l'abcès ne saurait être confondu avec aucune autre tumeur. Les antécédents, le mode d'apparition du gonflement ne laisseront aucun doute.

La cause de la glossite sera aussi facile à déterminer; dans les cas de renseignements incomplets, une salivation abondante, une haleine très-fétide, une gingivite et une stomatite concomitantes, plaideront en faveur d'une glossite d'origine mercurielle.

PRONOSTIC. — On devra toujours être réservé sur le pronostic d'une glossite parenchymateuse, car bien que, dans bon nombre de cas, la maladie soit légère, il n'est pas très-rare de lui voir acquérir en quelques heures une très-grande gravité. La nature de la cause, l'intensité de l'inflammation, la constitution du malade, établiront du reste dans le pronostic de nombreuses différences.

TRAITEMENT. — Si la glossite est légère, les gargarismes émollients, les lavages répétés, unis à quelques purgatifs ou aux antiphlogistiques locaux ou généraux, suffiront pour conjurer les accidents. Dans une forme plus aiguë, lorsqu'il y a menace de suffocation, on ne devra pas hésiter à pratiquer sur la langue, dans le sens de sa longueur, de longues et profondes incisions; les plaies qui succèdent à ces larges incisions donnent lieu à un dégorgement rapide des tissus et se cicatrisent avec facilité.

S'il y avait un abcès, il faudrait l'ouvrir dans le point le plus fluctuant et ne pas craindre de faire une incision d'une certaine étendue, sous peine de voir l'ouverture se refermer.

Enfin, dans les cas où la suffocation sera imminente, on devra, à l'exemple de Weger et préalablement à toute action directe sur la langue, pratiquer la trachéotomie. Une fois le danger d'asphyxie écarté, on traitera la glossite par les moyens que nous venons d'indiquer.

2° Tumeurs.

Les tumeurs de la langue ne sont pas rares et présentent d'assez nombreuses variétés ; cependant elles ne se montrent pas toutes avec la même fréquence. Le *prolongement hypertrophique* ou *macroglossie*, les *tumeurs syphilitiques* et *cancéreuses*, sont celles que l'on observe le plus habituellement; les tumeurs *fibreuses*, les *lipomes*, les *kystes*, les *angiomes*, sont beaucoup moins communs.

MAISONNEUVE, *Des tumeurs de la langue*, thèse de concours. Paris, 1848.

A. Prolongement hypertrophique (macroglossie).

Cette affection, désignée également sous le nom de *lingua vituli*, *lingua vitulina*, *lingua propendula*, *prolapsus de la langue*, a été mentionnée pour la première fois par Galien, puis étudiée avec soin par Lassus, Percy, Maisonneuve, et dans ces dernières années par Gayraud, qui, dans une thèse remarquable, a réuni tout ce qui avait été écrit sur ce sujet.

Enfin on trouvera dans les publications étrangères des observations récentes sur cette curieuse maladie. Nous donnons ici les sources auxquelles on pourra puiser.

LASSUS, *Mémoires de l'Institut, sciences phys. et mathémat.*, t. I, p. 1. — PERCY et LAURENT, *Dict. des sciences médicales*, t. XXVII, p. 244. — DELPECH, *De prolapsu linguæ* (*Bull. clin. de Montpellier*, 1831, t. IV, p. 229). — LEUW, *De macroglossia, seu prolapsu linguæ*. Berolini, 1845. — HUMPHRY, *Hypertrophy and Prolapse of the Tongue* (*Med.-chir. Transact.*, 1853, t. XXXVI, p. 123). — HODGSON, *Hypertrophy of the Tongue* (*ibid.*, p. 129-133). — SÉDILLOT, *Sur l'hypertrophie de la langue* (*Comptes rendus de l'Acad. des sciences*, 1854). — GAYRAUD, *Étude sur le prolongement hypertrophique de la langue*, thèse de Montpellier, 1865, n° 68. — GIES, *Ueber die Macroglossia* (*Archives* de Langenbeck, 1873, p. 630).

ÉTIOLOGIE. — Le prolongement hypertrophique de la langue peut être *congénital* ou *acquis;* mais c'est presque toujours dans la période de la première enfance qu'il se développe.

Au point de vue étiologique, le phénomène morbide est complexe : l'hypertrophie précède-t-elle le prolapsus ou n'est-elle qu'une conséquence de la difficulté de ramener la langue dans la cavité buccale? Ce point est loin d'être complétement résolu. Gayraud pense, avec Lassus, Boyer, que le prolapsus précède d'ordinaire l'hypertrophie, contrairement à l'opinion adoptée par Mussey (de New-York) (1) et Hodgson (2).

Quoi qu'il en soit, les causes du prolapsus restent fort obscures. On a rattaché le développement de la maladie à un vice de conformation de la bouche, aux efforts de succion, à l'habitude de se mordre la langue et de la tenir au dehors. On a également noté, au nombre des causes occasionnelles, les convulsions, les attaques d'épilepsie, les quintes de toux.

A ces causes, plus ou moins contestables, on doit en ajouter d'autres qui, une fois le déplacement produit, tendent à l'augmenter et déterminent l'hypertrophie de l'organe. C'est dans ce sens qu'agit la pression continue des dents sur la partie procidente; de même le contact de l'air et des corps extérieurs favorise le développement d'une glossite et entretient sans cesse une irritation favorable à l'accroissement du volume de de la langue.

D'après Leuw et Gayraud, la macroglossie se rencontrerait plus souvent chez la femme que chez l'homme; enfin il nous a semblé que, rare dans notre pays, l'hypertrophie de la langue est plus commune en Angleterre, en Amérique et en Allemagne.

ANATOMIE PATHOLOGIQUE. — Tous les éléments participent-ils à la dégénérescence, ou bien la lésion ne porte-t-elle que sur quelques-uns d'entre eux? D'après les recherches micrographiques les plus récentes, il semble

(1) *Gaz. méd. de Paris*, 1837, p. 394.

(2) *Arch. génér. de méd.*, 5e série, t. II, p. 96.

admis aujourd'hui que, dans un grand nombre de cas, le tissu conjonctif intermusculaire, le tissu musculaire lui-même et les vaisseaux sont le siége principal de cette hypertrophie. Le docteur Weber (de Bonn) (1) a noté la formation néoplastique évidente de nombreuses fibres musculaires striées, et Gayraud, dans une observation qui lui est particulière, a constaté également cette hypertrophie musculaire, mais n'a pu reconnaître du tissu musculaire en voie de formation. Concurremment on a rencontré une hypertrophie considérable de la muqueuse linguale, des papilles; il en est probablement de même des vaisseaux et des nerfs, mais sans qu'il soit possible de l'affirmer dans l'état actuel de la science.

Virchow et Billroth (2) ont avancé que, dans certains cas, l'hypertrophie linguale reconnaissait pour cause une ectasie des vaisseaux lymphatiques de la langue avec stase de la lymphe; le tissu de la langue ressemble alors à un véritable tissu caverneux, dont les mailles renferment un liquide jaunâtre présentant toutes les propriétés de la lymphe. Cette disposition caverneuse existait également dans un fait de H. Maas (3); enfin, plus récemment, Winiwarther (4) a rapporté une observation intéressante de macroglossie congénitale avec hygroma cystique du plancher de la bouche. La tumeur était constituée par une réunion de kystes occupant les espaces intermusculaires du plancher buccal et se prolongeant jusqu'au tissu caverneux qui formait le moignon de la langue. Ces diverses parties étaient sans communication entre elles, et il était impossible de reconnaître une limite nette entre la macroglossie et la dégénérescence cystique.

Symptomatologie. — L'hypertrophie de la langue existe souvent dès la naissance, mais passe fréquemment inaperçue. Les enfants tettent avec facilité; ils ont seulement la bouche ouverte et portent volontiers la langue entre les lèvres.

Plus tard, vers l'âge de deux ou trois ans, les phénomènes se prononcent davantage; la langue hypertrophiée fait saillie entre les lèvres entr'ouvertes, et il faut un effort du petit malade pour la faire rentrer dans la cavité buccale; la salivation est abondante, le rapprochement des mâchoires difficile. Cet état peut persister un temps plus ou moins long sans que la santé des enfants soit compromise; puis, l'hypertrophie augmentant, la langue devient entièrement procidente.

A cette période, *période d'état* de Bouisson, la langue présente un volume parfois incroyable. Delpech (5) a cité un cas dans lequel la langue était dix fois plus considérable qu'à l'état normal. Une grande partie

(1) Weber, *Gaz. méd. de Paris*, 1855, p. 631.
(2) Billroth, *Élém. de pathol. chir. génér.*, p. 725.
(3) *Gaz. hebdom.*, 23 août 1872.
(4) *Archives* de Langenbeck, 1874, Bd. XVI, Hft. 3.
(5) *Gaz. des hôpit.* Paris, 1831, p. 352.

de l'organe sort au dehors et s'étale au devant du menton, présentant, suivant l'expression de Gaspard Pencer, les apparences d'une langue de veau. On ne réussit pas toujours à la faire rentrer dans la bouche, et si l'on y parvient, elle ressort presque immédiatement. Cette tumeur est, en général, indolente, à moins que des causes extérieures ne viennent occasionner une poussée inflammatoire. Sa surface est tantôt rosée, tantôt grisâtre, tantôt rouge; parfois rugueuse, sèche, noirâtre et recouverte de fuliginosités dues à la présence de salive et de mucus desséchés; les papilles sont notablement hypertrophiées. La consistance de l'organe est presque normale, et il n'est pas rare de constater la présence de veines variqueuses sur les côtés du frein. Si l'hypertrophie dure depuis quelque temps, on observe au niveau des arcades dentaires un sillon circulaire plus ou moins profond; en général plus prononcé à la face inférieure, il est souvent le siége d'ulcération, d'où s'écoule une sanie fétide qui se mêle à la salive. Enfin, la partie renfermée dans la bouche conserve ses dimensions et son apparence presque normales.

Fig. 174. — Macroglossie.

Une difformité aussi considérable ne saurait persister pendant longtemps sans amener des désordres sérieux, soit du côté des organes voisins, soit dans l'exercice des fonctions.

Le maxillaire inférieur éprouve tout d'abord des modifications notables. Si la macroglossie est congénitale, il est arrêté dans son développement, et cette atrophie portant surtout sur le bord libre, il en résulte que la portion horizontale est moins épaisse, moins haute et éprouve parfois un véritable mouvement de torsion qui peut aller jusqu'à rendre horizontales ses faces antérieure et postérieure. Les incisives inférieures subissent la même déviation que le maxillaire; elles se dirigent en avant, sont écartées les unes des autres; par suite elles se déchaussent, s'ébranlent facilement et tombent ou s'usent rapidement; quelquefois pourtant un dépôt abondant de tartre peut les protéger et empêcher leur chute, comme dans les cas de Sédillot et de Bouisson.

Les grosses molaires inférieures et les dents de la mâchoire supérieure subissent des altérations moindres; toutefois, ne pouvant se mettre en contact, elles sortent de leurs alvéoles et s'allongent. Dans quelques cas les incisives inférieures sont usées par le frottement continuel de la langue et ressemblent à de véritables chicots qui tombent facilement.

La lèvre inférieure, sans cesse repoussée en avant et en bas, se renverse en dehors, devient pendante, s'allonge et éprouve elle-même une véritable hypertrophie; elle est parfois le siége d'un état œdémateux qui favorise la formation d'ulcérations sur sa face interne et son bord libre. Les gencives sont rouges, parfois fongueuses et saignantes. Enfin la langue, entraînée de plus en plus en bas et en avant, attire l'os hyoïde et le larynx, qui se trouvent remontés; les amygdales et le voile du palais sont également entraînés en avant.

La préhension des aliments solides ou liquides devient impossible; on est obligé de porter ceux-ci sur la langue ou au fond de la bouche. La mastication étant très-difficile, on ne peut donner aux malades que des aliments liquides ou en bouillie. Chez les jeunes enfants, la succion ne peut se faire parfois que par un mécanisme particulier : dans un cas rapporté par F. Clarke (1) l'enfant était forcé, pour déterminer la succion, d'enrouler sa langue procidente autour du mamelon. La nutrition est forcément imparfaite et l'état général se ressent vite de ce défaut d'alimentation. Il faut ajouter que l'amaigrissement et le marasme sont encore augmentés par l'écoulement continuel de la salive et son abondance exceptionnelle; la sécheresse de la bouche et le déplacement de l'os hyoïde et du larynx rendent la déglutition plus difficile.

La respiration, habituellement normale, se fait par les fosses nasales ou la bouche largement ouverte.

La phonation et la prononciation sont altérées; les malades balbutient des mots inintelligibles, poussent des cris rauques, stridents; pourtant quelques sujets finissent par articuler assez bien pour se faire comprendre. Quant aux autres fonctions, elles ne présentent rien d'anormal; sauf un amaigrissement et une faiblesse plus ou moins accusés, l'état général reste le plus souvent assez satisfaisant.

La marche du prolongement hypertrophique est essentiellement progressive; lente au début, elle reçoit bientôt une impulsion subite qui en accélère les progrès. Arrivée à un certain degré, la maladie peut rester stationnaire, et cela aussi longtemps que la vie même du sujet, ou jusqu'à ce que la chirurgie intervienne. Durant cette période, il n'est pas rare de voir survenir des exacerbations, des inflammations, à la suite des changements brusques de température, des morsures. Delpech (2) a signalé chez une femme la régularité de ces états inflammatoires à chaque époque menstruelle.

Pronostic. — Quelques auteurs, avec Boyer, pensent que le prolapsus de la langue ne constitue pas d'ordinaire une maladie sérieuse; cette opinion est vraie en partie seulement. En effet, dans la première phase de l'affection, lorsqu'il n'y a qu'hypertrophie, le pronostic est peu grave; à ce moment, un traitement bien dirigé en triomphe généralement. Mais

(1) *Arch. gén. de méd.*, 1872, vol II, p. 85.
(2) *Loc. cit.*, p. 354.

il ne faut pas se flatter d'une terminaison favorable spontanée, car jamais la guérison n'a été obtenue par les seules forces de la nature. D'un autre côté, si l'on n'intervient pas, les malades peuvent succomber soit par suite de l'épuisement général, soit par suite de complications, d'accès de suffocation. Enfin, même après l'ablation de la partie procidente, il n'est pas impossible de voir des troubles persister du côté de la prononciation, de la mastication et même de la conformation régulière de la face.

Traitement. — Le traitement varie avec la période de la maladie. Au début du prolapsus congénital, il consiste surtout à éloigner les causes qui peuvent faire porter la langue en avant. Ainsi, on donnera à l'enfant une nourrice dont le mamelon sera long et volumineux ; ou bien, comme le conseille Lassus, on élèvera l'enfant au biberon, en ayant soin de projeter le lait dans la bouche de l'enfant. Entre les repas, on devra maintenir la bouche fermée et les mâchoires rapprochées, à l'aide d'un bandage en fronde, pour s'opposer à la sortie de la langue.

On a conseillé l'emploi des purgatifs répétés, des lotions *émollientes*, des saignées locales (incisions sur la langue, saignée des veines ranines). Ces différents moyens s'attaquent plutôt au gonflement inflammatoire, et sont presque inutiles dans la véritable hypertrophie. Aussi, lorsque la maladie est arrivée à un développement considérable, le chirurgien doit recourir à des moyens plus énergiques, tels que la *compression* ou l'*excision de la partie procidente*.

La *compression*, tentée pour la première fois par Leblanc (d'Orléans), en 1772, a donné de nombreux succès entre les mains de Freteau (1), Delpech, Murray, Humphry, etc. Elle se fait par deux procédés : soit par compression indirecte et rétropulsion (Leblanc), soit par compression directe (Freteau). Dans le premier cas, on enferme la tumeur dans un sachet de toile qu'on attire en arrière au moyen de cordons que l'on fixe à la nuque ; le second procédé consiste à envelopper la totalité de la tumeur dans un bandage compressif méthodiquement appliqué. Il est inutile de dire que l'application de ce dernier moyen n'est pas toujours facile.

Quand la compression a échoué, l'*excision* est la dernière ressource. Cette excision est partielle ou totale, et se fait soit avec des instruments tranchants (ciseaux, bistouri), soit au moyen de la ligature ou de l'écrasement linéaire. L'ablation avec le bistouri expose à des hémorrhagies d'autant plus graves que, par suite de l'hypertrophie de l'organe, les vaisseaux ont subi un développement considérable ; aussi conseillons-nous de préférence la *ligature* ou l'*écraseur* : ce dernier instrument sera employé toutes les fois qu'il faudra agir rapidement, la ligature demandant plusieurs jours avant que la mortification soit accomplie.

Quel que soit le procédé adopté, quelle étendue de la langue doit-on

(1) Freteau, *Journ. de Sédillot*, t LVII.

sacrifier? Il suffit, d'après les observations connues, de retrancher la portion de l'organe qui fait saillie au dehors de la bouche ; on pourra se guider, comme limites, sur le sillon produit par les arcades dentaires, en portant l'instrument un peu en arrière de lui.

Une fois la portion procidente enlevée, le rôle du chirurgien n'est pas encore terminé; il a souvent à se préoccuper des complications. Ainsi, on redressera les incisives et les canines trop déviées, on enlèvera les molaires trop saillantes, on favorisera le redressement de la mâchoire par un bandage approprié ; enfin, si la lèvre inférieure reste exubérante au point de former une véritable difformité, on pourra faire l'excision d'une portion de cette lèvre en en enlevant soit un lambeau en V, soit une bandelette transversale.

B. Tumeurs vasculaires.

Les tumeurs vasculaires de la langue sont très-rares; les quelques observations que l'on possède appartiennent aux deux types suivants, que nous allons étudier successivement, l'*anévrysme* et la *tumeur érectile.*

a. Anévrysme. — La tumeur anévrysmale peut se rencontrer soit à l'état d'*anévrysme circonscrit*, soit à l'état d'*anévrysme diffus.*

Dans un cas de Colomb (1), la tumeur occupait la partie moyenne et supérieure de la langue; elle était de la grosseur d'une noisette, nettement circonscrite, et donnait au doigt la sensation d'un véritable frémissement et de pulsations isochrones à celles du pouls; la tumeur augmentait dans les efforts, les cris et quand le malade parlait à haute voix. La muqueuse qui la recouvrait était normale et n'adhérait pas au tissu sous-jacent.

Abandonnée à elle-même, cette lésion pourrait devenir grave et parcourir les phases ordinaires des tumeurs anévrysmales. Aussi, dès qu'elle aura été reconnue devra-t-on chercher à en arrêter la marche. On pourra avoir recours au procédé employé par Colomb : après avoir lié le vaisseau artériel au-dessus et au-dessous de la tumeur au moyen d'une ligature médiate, ce chirurgien ouvrit le sac et le vida des caillots qu'il contenait; cinq jours après la guérison était complète.

A la suite d'une plaie de la langue une artère peut être intéressée; le sang s'épanche alors dans le tissu ambiant, et constitue bientôt une tumeur qui, restant en communication avec le torrent circulatoire par la plaie artérielle non fermée, forme un anévrysme *faux primitif.* Maisonneuve a rapporté un cas de ce genre qui fut traité et guéri par la ligature de la linguale dans la plaie préalablement agrandie.

L'*anévrysme diffus* se présente sous la forme d'une tumeur indolente, mal circonscrite, sans fluctuation évidente, sans battements bien appré-

(1) *Œuvres médico-chirurg.*, p. 451.

ciables, mais animée d'un frémissement cataire caractéristique. La tumeur ne détermine de troubles fonctionnels que si elle est volumineuse. Rarement stationnaire, elle augmente peu à peu de volume ; parfois la suppuration s'en empare et des accidents graves peuvent en être la conséquence.

Les circonstances spéciales dans lesquelles apparaît la tumeur, l'absence ou la faiblesse extrême des pulsations, la feront différencier de l'anévrysme vrai circonscrit.

Le traitement le plus rationnel, lorsque la plaie est convenablement disposée, est de recourir au procédé employé par Maisonneuve. On pourrait également faire la compression médiate à l'aide d'un fil métallique double porté en arrière de la plaie à travers l'épaisseur de la langue, et serré à droite et à gauche. Ce moyen a réussi entre les mains de Pasturel (de Saint-Alban) (1). Si l'hémorrhagie persiste, si la tumeur résiste à ces moyens, on aura recours à la ligature de la linguale dans un point éloigné de la lésion.

b. Tumeurs érectiles. — Cette variété de tumeurs vasculaires est plus fréquente que la précédente ; par suite, ses caractères anatomiques sont mieux connus, ses symptômes mieux caractérisés. Oct. Foucher (2) a réuni dans sa thèse inaugurale les différentes observations publiées jusqu'alors, et a pu en déduire un ensemble didactique assez complet.

Ces tumeurs sont *congénitales* ou apparaissent à une époque plus ou moins éloignée de la naissance ; elles succèdent presque toujours à un *nævus maternus*, ou coïncident avec d'autres tumeurs de même nature situées dans le voisinage, comme aux lèvres, à la joue ou même au cou.

ANATOMIE PATHOLOGIQUE. — Suivant que la lésion occupe les capillaires artériels, veineux, ou les deux simultanément, la tumeur est dite *artérielle*, *veineuse* ou *mixte*. Les tumeurs érectiles de la langue présentent les mêmes caractères anatomiques que dans les autres régions de l'économie. Le plus souvent située à la base de la langue, la tumeur est tantôt superficielle, tantôt profonde. Suivant Foucher, les tumeurs superficielles seraient plutôt d'origine artérielle, et les profondes d'origine veineuse.

SYMPTOMATOLOGIE. — En général congénitale, la maladie se développe sur un nævus qui se transforme en élevure. Celle-ci s'accentue de plus en plus. La muqueuse qui la recouvre devient rosée, puis d'un rouge vif, rappelant l'aspect d'une framboise.

Quel qu'en soit le début, lorsque la tumeur existe, elle se présente sous la forme d'une saillie de volume variable, mollasse, élastique, comme fluctuante ; la palpation fait constater une sorte de frémissement ou même des pulsations. Si on la presse entre les doigts, elle pâlit, s'affaisse

(1) Cité par Bouisson, *Dictionn. encyclop.*

(2) *Des tumeurs érectiles de la langue*, thèse de Paris, 1862.

plus ou moins, pour revenir à son volume primitif dès que la compression cesse; la compression de la carotide primitive produit le même résultat. Enfin, la tumeur vient-elle à être déchirée, un écoulement de sang plus ou moins abondant se produit par la petite plaie; parfois l'hémorrhagie peut être très-grave. Tels sont, en résumé, les caractères d'une tumeur érectile *artérielle*.

La tumeur érectile *veineuse* offre une teinte bleuâtre, est plus molle, plus souple, et souvent entourée de veines dilatées; elle n'a ni battements ni frémissements, et ne revient que lentement à son volume primitif, lorsqu'on en a chassé le sang par une compression régulière. Quant aux troubles fonctionnels, ils sont en rapport avec le siége et le volume de la tumeur.

TRAITEMENT. — Nous ne passerons pas en revue tous les traitements préconisés en général pour les tumeurs érectiles. Nous indiquerons seulement ceux qui sont plus particulièrement applicables aux tumeurs de la langue, tels que : 1° la *cautérisation* à l'aide d'aiguilles rougies à blanc enfoncées dans la tumeur, suivant le procédé de Lallemand; 2° l'*extirpation*, préférable quand la production morbide est superficielle, circonscrite, accessible au chirurgien; 3° la *ligature simple*, si la tumeur est petite ou pédiculée; *multiple*, si elle est volumineuse ou à large base. Enfin, si la tumeur s'accompagne de productions analogues dans les organes voisins (plancher de la bouche, lèvres, joues), peut-être sera-t-il prudent de ne pas toucher à la tumeur linguale, à moins qu'elle ne soit assez circonscrite pour qu'on puisse en arrêter les progrès trop rapides, ou remédier aux inconvénients qu'elle détermine.

C. Lipome.

Cette variété de tumeur se rencontre si rarement dans la langue, que les auteurs du *Compendium de chirurgie* donnaient encore en 1861 l'observation de Bastien comme unique dans la science; depuis cette époque quelques faits nouveaux, quoique peu nombreux, ont été publiés.

L'étiologie des lipomes de la langue est des plus obscures : dans les quatre faits que nous connaissons, un seul a été observé chez un vieillard, les trois autres chez des individus d'un âge peu avancé (de vingt à trente ans); enfin, chez une malade de Mason (1), la tumeur semblait congénitale.

Tantôt la tumeur est superficielle et située immédiatement au-dessous de la muqueuse, tantôt elle prend naissance dans la profondeur de la langue au milieu des fibres musculaires qui s'étalent à sa surface : c'est ce qui existait chez le malade dont Follin a présenté l'observation à la

(1) *The Lancet*, 7 nov. 1863.

Société de chirurgie (1). Le siége de la tumeur est variable, mais le plus ordinairement le lipome occupe la partie antérieure et dorsale de la langue. En général unique, la lésion peut parfois être multiple, comme dans l'observation de Mason; la malade, âgée de vingt-sept ans, portait depuis sa naissance trois tumeurs de volume inégal et situées sur la région dorsale de la langue.

Le lipome constitue une tumeur parfois sessile, le plus souvent pédiculée, d'un volume variant d'une noisette à celui d'un œuf, indolente, à forme assez régulièrement arrondie; dans quelques cas, lorsque la tumeur est tout à fait superficielle, elle présente des bosselures irrégulières. La muqueuse qui la recouvre ne présente pas de changement de coloration et n'adhère pas au tissu sous-jacent; dans les cas de Follin et de Bouisson (2), l'enveloppe muqueuse présentait un aspect jaunâtre ou grisâtre. A la palpation, la tumeur donne la sensation d'une mollesse particulière, qui se rapproche parfois tellement de la fluctuation, qu'une erreur de diagnostic serait des plus faciles si le chirurgien n'avait recours, dans le doute, à une ponction exploratrice. Enfin, lorsque le lipome a pris un développement considérable, il n'est pas très-rare de voir la partie saillante s'enflammer et s'ulcérer. Il ne survient ni engorgement ganglionnaire, ni phénomène d'infection générale.

Quant aux troubles fonctionnels, ils sont ordinairement peu considérables et n'existent que lorsque la tumeur a acquis un assez grand volume.

Le pronostic est des plus bénins; la maladie est toute locale, et une fois enlevée, la tumeur n'a pas de tendance à reparaître.

Le seul remède rationnel est l'extirpation; on peut la faire soit avec le bistouri, comme Laugier (observ. de Bastien), soit par la ligature, comme Mason, soit encore avec la galvanocaustique, comme Follin. Quoi qu'il en soit, il est bon de rappeler que la plupart du temps la tumeur est facilement énucléable.

Si le lipome est petit ou offre un pédicule étroit, l'excision avec suture immédiate constitue le procédé le plus simple et le plus rapide. La tumeur est-elle sessile et volumineuse, ou pourvue d'un large pédicule, en sorte qu'on puisse craindre quelque hémorrhagie, il sera préférable de recourir à l'écrasement linéaire ou à la galvanocaustique.

D. Fibromes.

Les fibromes de la langue sont très-rares, car c'est à peine si l'on en connaît quelques observations bien authentiques; aussi leurs caractères sont-ils encore peu connus.

(1) *Bull. de la Soc. de chir.*, février 1866.
(2) *Dictionn. encyclop.*, 2e série, t. I, p. 400.

Parfois congénitales, ces tumeurs se développent le plus souvent dans l'âge adulte; leurs causes, ici comme dans les autres organes, nous sont complétement inconnues.

Le siége des fibromes est très-variable; on les rencontre tantôt à la surface, tantôt dans la profondeur de la langue. Dans la plupart des observations, la maladie occupait la face dorsale et la région antérieure de cet organe; toutefois Erichsen a cité un cas dans lequel la tumeur était située à la face inférieure et ressemblait à une langue surnuméraire. Pooley (1) rapporte, dans *American Journal* d'avril 1872, l'histoire d'une jeune fille affectée d'une tumeur fibreuse située à la base même de la langue, et qui déterminait des accès de suffocation en venant s'appliquer sur l'orifice supérieur du larynx.

Le point de départ des fibromes est dans le tissu fibro-celluleux de la langue, et lorsqu'on vient à les enlever, il est facile de voir que les fibres musculaires ne sont pas envahies par le produit pathologique; elles sont refoulées sur les parties latérales, à mesure que la tumeur se développe. A l'examen microscopique on trouve tous les éléments appartenant aux tumeurs fibreuses en général.

Certains fibromes offrent à la coupe une disposition concentrique régulière, disposition qui, d'après Billroth, tient à ce que le tissu fibreux se formerait autour de vaisseaux ou de nerfs. L'observation du docteur Waterhouse (d'Exeter) (2) semble confirmer cette opinion de Billroth; dans ce cas particulier, en effet, la partie centrale du fibrome renfermait quelques traces de tissu graisseux et offrait une coloration brunâtre due à la présence de petits épanchements sanguins.

Le fibrome de la langue se présente sous la forme d'une tumeur arrondie ou ovoïde, nettement circonscrite, tantôt sessile et se continuant par sa périphérie avec le tissu lingual, tantôt pédiculée et comme suspendue à la manière d'un polype. Ordinairement uniques, ces tumeurs se montrent parfois en assez grand nombre dans la langue; mais cet état ne persiste pas longtemps, les petits noyaux isolés ne tardent pas à se réunir et à constituer une tumeur unique. D'une consistance dure, élastique, elles sont presque toujours indolentes et suivent dans leur évolution une marche très-lente; il est rare de leur voir dépasser le volume d'une grosse noix verte; le plus généralement elles présentent celui d'une noisette ou d'une petite noix.

Le fibrome peut s'arrêter dans son évolution et rester stationnaire, surtout à un certain âge de la vie, mais aussi à ce moment on voit parfois la surface de la tumeur rougir, s'enflammer, puis s'ulcérer. L'ulcération est grisâtre, superficielle et n'a pas de tendance à l'envahissement ni aux hémorrhagies. Chez la malade de Pooley, cependant, les hémorrhagies furent si abondantes et si graves, que la jeune fille était arrivée au

(1) *Arch. génér. de méd.*, 6e série, 1872, t. XX, p. 89.
(2) *Ibid.*, p. 93.

degré extrême de l'anémie; ce fut ce qui détermina le docteur Pooley à intervenir. A cette période, on observe quelquefois un engorgement des ganglions sous-maxillaires, mais cet engorgement doit être attribué à l'ulcération et non pas à la malignité plus ou moins grande de la maladie.

Au point de vue des troubles fonctionnels, les fibromes de la langue ne donnent naissance à une gêne de la mastication ou de la parole que lorsqu'ils sont assez volumineux; au début ils peuvent fort bien passer inaperçus. Dans certains cas assez rares, du reste, ces tumeurs peuvent déterminer des phénomènes d'asphyxie, des accès de suffocation, lorsqu'elles occupent la base de la langue, comme chez la malade de Pooley.

Le pronostic de ces tumeurs n'est pas en général grave; la maladie reste longtemps localisée, n'envahit pas l'économie, et une fois enlevée, n'a pas de tendance à reparaître. Toutefois il est bon de savoir que, dans quelques circonstances, un fibrome peut devenir l'origine de symptômes alarmants (hémorrhagies, accès de suffocation).

Le seul traitement rationnel applicable aux fibromes est l'extirpation, laquelle est généralement suivie d'une prompte guérison. On aura recours soit à l'excision simple, soit à la ligature ou mieux à l'écraseur *linéaire*. La première méthode est surtout indiquée pour des tumeurs superficielles de petit volume et facilement accessibles à l'opérateur. Le fibrome est-il volumineux, situé profondément à la base de la langue, mieux vaut avoir recours à l'écrasement linéaire, qui met plus sûrement à l'abri des hémorrhagies.

E. Kystes.

Les kystes qui ont été observés dans la langue sont de différentes espèces : les plus rares sont les *kystes pileux*, dont on trouve un exemple dans les *Observations* d'Amatus Lusitanus, et les *kystes athéromateux;* les plus fréquents sont les *kystes hydatiques*, et surtout les *kystes séreux simples.*

Quelques kystes peuvent avoir pour point de départ des éléments glandulaires et renfermer un liquide muqueux plus ou moins épais. Cette variété de tumeur se rapproche donc de la grenouillette sublinguale; aussi l'analogie de la lésion, son siége fréquent à la face inférieure de la langue, lui ont-ils fait donner par quelques chirurgiens le nom de *grenouillette linguale*. Cette dénomination n'a pas prévalu, et ces kystes sont désignés aujourd'hui sous le nom de *kystes muqueux*. Bouisson (de Montpellier) (1) en rapporte un cas d'autant plus intéressant, que l'examen histologique et clinique a pu être fait complétement.

Quelle que soit leur nature, ces kystes se rencontrent de préférence à la base de la langue; ce siége est en rapport avec l'abondance des éléments glandulaires dans ce point. Le plus ordinairement superficiels, ils prennent quelquefois naissance dans la profondeur de l'organe.

(1) *Dict. encyclop.* Paris, 2e série, 1868, t. II, p. 398.

On les rencontre à tous les âges. Les auteurs du *Compendium* en ont observé un chez une petite fille de huit ans, et Paul Dubois (1) a donné comme un exemple de kyste congénital l'observation d'un kyste qu'un nouveau-né, âgé de deux jours, portait à la partie inférieure et libre de la langue.

Les kystes de la langue constituent des tumeurs indolentes ; la fluctuation est en général difficile à constater, à moins que la tumeur ne soit superficielle et à parois minces. Ordinairement d'un petit volume, ces kystes ne s'accompagnent presque jamais de troubles fonctionnels sérieux ; cependant ils peuvent gêner la mastication, la prononciation de quelques consonnes, et, s'il s'agit d'un nouveau-né, comme dans le fait de Dubois, la succion peut être à ce point impossible, que la vie du petit malade soit menacée par défaut d'alimentation.

Le diagnostic de la variété de kyste ne peut être établi d'une façon certaine que par une ponction exploratrice qui fera reconnaître la nature exacte du liquide renfermé dans la tumeur. Quant au pronostic, il ne saurait être grave, à moins que l'impossibilité de la succion ne détermine des accidents sérieux, ce qui doit être regardé comme exceptionnel.

Le traitement de ces kystes est en général assez simple. Si la tumeur renferme un liquide séreux et a des parois minces, une ponction évacuatrice, suivie ou non d'injection iodée, suffira dans le plus grand nombre des cas pour amener la guérison. Mais parfois ces moyens restent insuffisants, ou bien la tumeur se reproduit après un temps plus ou moins long; dans ces cas, on aura recours, soit à l'*incision*, soit mieux à l'*excision complète* ou *partielle* de la tumeur.

L'*excision complète* est souvent difficile et dangereuse à cause des connexions du kyste avec les tissus de la langue; aussi est-il préférable de recourir à l'excision partielle. Le meilleur procédé est celui que recommandent les auteurs du *Compendium de chirurgie;* il consiste à embrocher avec un ténaculum la portion libre, saillante de la tumeur, et à retrancher, avec des ciseaux courbes portés derrière cet instrument, toute la partie ainsi embrochée. Il en résulte une perte de substance qui laisse écouler le contenu du kyste; on fait ensuite une cautérisation avec le crayon de nitrate d'argent dans la portion de la poche restée adhérente à la langue. Au bout de quelques jours la guérison est complète.

F. Tumeurs syphilitiques.

La langue est assez fréquemment le siége de tumeurs appartenant à des périodes diverses de l'évolution de la syphilis. Tous les traités sur la syphilis mentionnent ces lésions, qui ont de plus donné naissance à quelques travaux originaux que l'on pourra consulter avec avantage.

(1) *Gaz. médic.*, 1833, p. 133.

LAGNEAU, *Tumeurs syphilitiques de la langue* (*Arch. gén. de méd.*, 5e série, t. XV, p. 564).— CHAPUIS, *Des tumeurs gommeuses de la langue*, thèse de Paris, 1873.

Quelques auteurs divisent ces tumeurs en deux catégories, suivant qu'elles appartiennent à la période *secondaire* ou *tertiaire* de la syphilis. Quoique cette division se retrouve dans le *Compendium de chirurgie* et dans l'article de Bouisson, nous ne pensons pas qu'elle mérite d'être conservée et que l'on doive admettre des tumeurs appartenant à la seconde période de la syphilis. En effet, les auteurs du *Compendium* rangent dans la classe des tumeurs d'origine secondaire les plaques muqueuses ; or, quelle que soit la saillie d'une plaque muqueuse, il est impossible de la considérer comme constituant une tumeur. Nous ne nous occuperons donc que des tumeurs linguales se rattachant à la période tertiaire de la syphilis.

Ces tumeurs n'ont pas toujours la même origine ; elles se développent tantôt aux dépens des couches profondes du derme, tantôt aux dépens de la couche musculaire. Suivant ce siége anatomique différent, elles sont *superficielles* ou *profondes*. Les premières, situées immédiatement sous la muqueuse, sont solitaires et médianes, ou multiples et bilatérales ; les secondes se rencontrent de préférence à la base de la langue et sont généralement uniques.

Au point de vue histologique, il paraît démontré aujourd'hui que les tumeurs profondes, d'origine musculaire, appartiennent à la catégorie des gommes des muscles, dont elles présentent tous les caractères microscopiques et anatomiques ; nous les avons décrites en traitant des tumeurs syphilitiques des muscles en général (1). Quant aux tumeurs sous-muqueuses, quelques auteurs semblent vouloir les rattacher à une sorte d'hypertrophie du derme lingual, mais les observations ne sont pas assez nombreuses pour qu'il soit permis de se prononcer à cet égard.

SYMPTOMATOLOGIE. — Les tumeurs syphilitiques de la langue se présentent parfois sous la forme d'une tumeur unique, assez bien circonscrite, occupant le plus souvent la base de cet organe. Mais, dans la plupart des cas, la tumeur est constituée par une réunion de noyaux durs, gros comme des noisettes ordinairement multiples, rapprochés les uns de la face supérieure, les autres de la face inférieure de la langue. Lorsqu'on vient à toucher celle-ci avec les doigts, on éprouve une sensation spéciale que Ricord a bien exprimée par cette phrase pittoresque : « La langue semble être rembourrée de noisettes. » Très-dure au début, la consistance de ces tumeurs diminue progressivement et donne bientôt au doigt cette sensation de fluctuation particulière aux gommes ; plus tard la tumeur devient de plus en plus superficielle, la muqueuse qui la recouvre rougit, s'enflamme et s'ulcère.

(1) Tome I, p. 709.

Cette ulcération, qui ne survient pas fatalement, est toujours longue à s'établir; ses bords sont taillés à pic; son fond est inégal, induré, sans tendance à la formation de fongosités et couvert d'une sanie grisâtre ou rougeâtre, filante, adhérant assez au fond de l'ulcération. Enfin, il est assez fréquent de voir la surface de la tumeur et de la langue parcourue par un certain nombre de fissures irrégulières, parfois assez profondes, que F. Clarke considère comme appartenant spécialement à la syphilis. La figure 175 en représente un bel exemple. L'engorgement des ganglions sous-maxillaires, sans être constant, existe quelquefois.

Fig. 175. — Tumeur syphilitique avec fissures (Clarke).

Fig. 176. — État de la langue après résorption de tumeurs syphilitiques.

En même temps que ces symptômes objectifs, le malade accuse des troubles fonctionnels en rapport avec le volume de la tumeur et le gonflement de la langue. Par elle-même la tumeur est plutôt gênante que douloureuse; outre une salivation continuelle, fétide, les malades éprouvent une difficulté plus ou moins grande de la mastication, de la déglutition et de la phonation. Le plus souvent l'état général est satisfaisant, cependant il n'est pas rare d'observer chez quelques sujets un état d'anémie dû à la cachexie syphilitique, lequel ne laisse pas que d'embarrasser le diagnostic.

Le pronostic de ces tumeurs n'est grave que lorsque la nature de la maladie étant méconnue, on n'emploie pas de traitement convenable. Bien traitées, ces tumeurs disparaissent en général rapidement et guérissent alors sans ulcération; mais, même dans ces cas, la résorption des nodosités syphilitiques est suivie de déformations caractéristiques de la langue, qui paraît comme atrophiée et conserve longtemps encore des indurations, en même temps que l'on voit persister les fissures qui sillonnent sa surface (fig. 176). Lorsqu'elles se sont ulcérées, les tumeurs

syphilitiques de la langue laissent à leur place des cicatrices profondes et irrégulières.

TRAITEMENT.— Le traitement ordinaire des accidents tertiaires de la syphilis est celui qui convient à ces tumeurs. On pourra employer également le traitement mixte (iodure de potassium et préparations mercurielles). Dans le cas où la maladie résisterait aux mercuriaux et aux iodurés, on pourrait recourir à l'emploi du chlorure d'or seul ou associé à l'iodure de potassium. Enfin, dans les cas rebelles, on se trouvera assez bien de l'administration de la liqueur de Donovan (iodo-arsénite de mercure) à des doses graduées, depuis une jusqu'à vingt gouttes, deux fois par jour, suivant la tolérance du sujet.

Si le malade présentait des signes de chloro-anémie, de cachexie syphilitique, on devrait associer les toniques et les ferrugineux aux moyens précédents.

C. Cancer.

Jusque dans ces dernières années, l'attention des chirurgiens s'est principalement fixée sur les moyens propres à combattre le cancer de la langue; les noms de Louis, Mayor, Jæger, Mirault, Roux, Sédillot, Maisonneuve, Chassaignac, etc., sont intimement liés à la thérapeutique chirurgicale de cette terrible affection. Mais, depuis une quinzaine d'années environ, l'étude des tumeurs cancéreuses de la langue s'est concentrée sur l'anatomie pathologique. Frappés des différences nombreuses que ces tumeurs offraient au point de vue clinique, les histologistes se sont demandé si l'on n'avait pas confondu, sous les noms de cancer encéphaloïde et de squirrhe, des tumeurs qui n'en présentaient peut-être que les caractères extérieurs; c'est dans ce sens qu'ont été faits les travaux de Paget, Hutchinson, Billroth, Forster, Thiersch, etc. Enfin, dans une thèse soutenue en 1872 pour le concours d'agrégation en chirurgie, Th. Anger, s'appuyant sur l'autorité de ces divers auteurs et sur les recherches histologiques les plus récentes, a essayé d'éclaircir ce point de la science; et tout dernièrement, F. Clarke est venu ajouter sa propre expérience aux travaux de ses devanciers.

LOUIS, *Mémoires de l'Académie de chirurgie.* Paris, 1774, t. V, p. 486. — BEAUREGARD, *Des affections chirurgicales de la langue*, thèse de Strasbourg, 1847. — MAISONNEUVE, *Des tumeurs de la langue*, thèse de concours. Paris, 1848. — ANGER (Théophile), *Du cancer de la langue*, thèse de concours. Paris, 1872.

ANATOMIE PATHOLOGIQUE. — Après les travaux de Walshe, de Frerichs, de Broca et Lebert, on décrivait dans la langue le *cancer encéphaloïde*, le *squirrhe* (*mélanés* et *colloïdes*), enfin le *cancer épithélial* ou *cancroïde*. Les auteurs du *Compendium* conservent ces divisions, et Bouisson admet encore trois variétés principales : les cancers mélanés et colloïdes (formes rares), le squirrhe et l'encéphaloïde (formes communes), et le can-

croïde (forme fréquente). Depuis les travaux de Paget, Forster, Thiersch, Clarke, on tend à ne reconnaître dans la langue que le *cancer épithélial*, du moins en tant que cancer primitivement développé dans cet organe, et les preuves que l'on avance à l'appui de cette opinion sont tirées des notions histologiques et des observations cliniques.

D'après Th. Anger, les conclusions basées sur les anciennes observations ne sauraient avoir une valeur réelle pour affirmer l'existence du carcinome, puisque l'examen micrographique leur fait défaut ; d'où il est permis de supposer qu'un grand nombre de tumeurs dites encéphaloïdes ou squirrheuses n'en présentaient peut-être que les caractères extérieurs. D'autre part, une partie des examens histologiques, pratiqués il y a une dizaine d'années, ne permettent pas non plus de conclure en faveur du carcinome. En effet, la théorie de la spécificité de la cellule cancéreuse régnait encore dans la science, l'épithéliome interstitiel était à peine connu, et l'on ne croyait pas alors qu'une tumeur de nature épithéliale pût simuler l'aspect et l'évolution d'un encéphaloïde ou d'un squirrhe.

La clinique ne plaide pas beaucoup plus en faveur du carcinome. En effet, un des caractères principaux du cancer est de se généraliser ; or, la généralisation est rare dans les tumeurs dites cancéreuses de la langue, et ne dépasse presque jamais les ganglions du cou. Enfin, on sait que le cancer primitif des muscles est encore à démontrer. Pourquoi la langue, organe essentiellement musculaire, ferait-elle exception à la loi générale ?

Sans oser trancher encore définitivement cette question, et sans affirmer, comme O. Weber, que l'épithéliome est la seule forme que l'on rencontre dans la langue, on peut dire que le carcinome y est rare, en tant du moins que cancer primitif, et qu'il est vraisemblable d'admettre, avec Paget, Thiersch, Billroth, Clarke, que le cancroïde est la variété que l'on rencontre presque toujours dans la langue.

Le cancer de la langue est *primitif* ou *consécutif*, suivant qu'il prend naissance dans cet organe ou que, venant d'un organe voisin, il n'envahit que secondairement la langue. Il est *superficiel* ou *profond*.

Le cancroïde de la langue se présente sous deux formes : le *cancroïde* ou *épithéliome papillaire* ou mieux d'*origine papillaire*, et le *cancroïde* ou *épithéliome interstitiel*.

a. *Épithéliome d'origine papillaire.* — La maladie débute souvent par une verrue ou par une de ces productions épithéliales désignées sous le nom de *plaques des fumeurs*. Les papilles de l'épithélium se déforment ; les unes s'effilent à leur extrémité libre, les autres se dilatent en forme de massue, de sorte que la surface malade est rude et irrégulièrement hérissée ; parfois ces petites éminences sont séparées les unes des autres par des sillons plus ou moins profonds, qui donnent à la surface linguale un aspect fendillé qu'on observe principalement dans les plaques d'une certaine étendue.

Les éléments de la papille ne tardent pas à s'hypertrophier, et au milieu d'eux on voit, à l'examen microscopique, une quantité variable de cellules épithéliales, qui présentent parfois l'apparence cornée, surtout dans les couches superficielles; au milieu de ces cellules, plus ou moins déformées et aplaties, on rencontre çà et là quelques globes épidermiques. Ces altérations restent d'abord localisées à la partie malade, mais, au bout d'un certain temps, on constate que l'infiltration a gagné les parties environnantes; longtemps renfermée dans la muqueuse, elle met un temps assez long à franchir les limites du chorion muqueux et à pénétrer dans les tissus sous-jacents.

Les épithéliomes superficiels se voient surtout à la face dorsale et à l'extrémité antérieure de la langue; les observations de Roux (de Brignoles) (1) d'épithéliomes occupant les côtés du frein sont des exceptions.

b. *Épithéliome interstitiel.* — D'après Thiersch, cette variété débuterait non plus dans la partie saillante des papilles, mais au niveau des sillons interpapillaires. A l'examen histologique, on retrouve les cellules épithéliales et les globes épidermiques. Les cellules sont le plus souvent réunies et groupées sous forme de cylindres réguliers, séparés les uns des autres par des tractus de tissu conjonctif; ces cylindres sont renflés de distance en distance, et au niveau des renflements on trouve souvent des globes épidermiques. Ces productions morbides se dirigent vers les tissus profonds et dans les interstices des fibres musculaires, sous forme de bourgeons, autour desquels se voit du tissu embryonnaire nouveau, qui devient de plus en plus rare à mesure qu'on s'éloigne de ces espèces de végétations. Toutefois celles-ci se retrouvent fort loin encore, le long des vaisseaux, comme l'a indiqué Follin, et ce fait explique comment l'ablation est souvent restée insuffisante, et pourquoi les récidives sont si fréquentes. C'est également à cette infiltration des tissus par les éléments embryonnaires qu'il faut attribuer l'induration et l'épaississement des tissus périphériques.

Que deviennent les fibres musculaires? Disparaissent-elles par compression et atrophie (Robin), ou bien sont-elles détruites par dégénérescence graisseuse (Lebert, Thiersch)? Ce point est difficile à résoudre; ce qu'il faut retenir, c'est la diminution considérable des fibres musculaires. Les vaisseaux sont également envahis par le tissu nouveau, ce qui favorise les hémorrhagies fréquentes qu'on observe; de même l'infiltration des éléments épithéliaux dans les vaisseaux lymphatiques explique leur transport jusque dans les ganglions.

Dans l'épithéliome interstitiel, la muqueuse est longtemps respectée, le produit morbide ayant surtout de la tendance à se propager aux tissus profonds. Les glandes de la muqueuse, comme l'a bien vu Thiersch, ne sont pas généralement envahies par le processus patho-

(1) *Journ. des conn. méd.-chir.*, 1856.

logique ; cet auteur avance même que ces glandes ne sont jamais le point de départ de la maladie.

Le siége de l'épithéliome interstitiel est le bord de la langue, rarement la pointe, quelquefois le sillon qui sépare la langue de l'amygdale. Verneuil et Demarquay insistent sur ce point de départ de l'épithéliome. Quelle que soit la forme de l'épithéliome, le tissu malade est dur, élastique ; il présente au toucher et à la coupe un aspect fibreux qui fait parfaitement comprendre la confusion qui a été longtemps faite avec le squirrhe ; la coupe offre une coloration blanchâtre, d'une apparence translucide ; elle est parcourue par des sillons rougeâtres, et parsemée de petits points jaunâtres. Si l'on presse la masse entre les doigts, on en fait sortir de petits cylindres blanchâtres, analogues à du vermicelle, et qui, examinés au microscope, sont constitués par des cellules épithéliales et des globes épidermiques.

L'épithéliome interstitiel a plus de tendance à s'étendre en profondeur qu'à la surface de l'organe, fait bien signalé par Paget.

Le travail ulcératif ne présente ici rien de spécial ; il se fait comme partout ailleurs. Nous en dirons autant de l'envahissement des ganglions.

Enfin, si la maladie a envahi les organes voisins, plancher de la bouche, amygdales, voile du palais, etc., on trouvera les mêmes lésions avec leurs caractères dans ces différents points.

Étiologie. — Comme dans toutes les affections de cette nature, l'étiologie du cancer de la langue est très-obscure. Parmi les *causes générales*, nous trouvons l'hérédité, bien signalée dans un certain nombre d'observations. D'après Otto Just et Follin, cette maladie se rencontrerait plus souvent chez l'homme que chez la femme ; les diverses statistiques établissent en effet que le cancer est cinq fois plus fréquent chez l'homme. Au point de vue de l'âge, on peut dire que le cancer de la langue est surtout une maladie de l'âge mûr ; rare avant quarante ans et après soixante, c'est principalement de quarante à soixante ans qu'il est donné de l'observer. Billroth, cependant, a vu un cancroïde de la langue chez un jeune homme de dix-huit ans.

Un certain nombre de *causes locales* ont de l'influence sur le développement du cancer. C'est ainsi qu'on a fait jouer un grand rôle à l'usage du tabac, de la pipe, et principalement de cette petite pipe désignée sous le nom vulgaire de *brûle-gueule*. Il en est de même des vieux chicots, des pointes de dents ; toutes ces causes agiraient en déterminant et entretenant une irritation locale ; mais, outre que l'influence de ces causes n'est pas absolument démontrée, il faut encore admettre une véritable prédisposition individuelle.

Symptomatologie. — L'épithéliome de la langue débute à la surface de l'organe, tantôt par une petite crevasse, une fente, une verrue ou une plaque saillante, rude, fendillée (*épithéliome superficiel*), tantôt par une petite tumeur de volume variable dans la partie profonde de la muqueuse (*épithéliome interstitiel*) ; cette petite tumeur occupe le plus souvent un

des bords de l'organe ou sa base, tandis que la forme verruqueuse apparaît plutôt à la pointe ou à la partie antérieure de la langue. Cette première période, qui passe souvent inaperçue, peut durer un temps plus ou moins long.

A mesure que la maladie se développe, on voit la tumeur augmenter de volume, devenir de plus en plus superficielle et faire saillie à la surface de l'organe ; parfois autour d'elle le doigt reconnaît d'autres petites nodosités, qui finissent par se réunir à la tumeur principale. Ces tumeurs sont dures, assez nettement circonscrites et s'enfoncent plus ou moins dans le tissu lingual. Bientôt le sommet devient le siége d'une ulcération.

L'épithéliome superficiel se développe en élévation et en largeur ; les papilles deviennent plus saillantes, leur surface se recouvre de petites croûtes épidermiques qui tombent spontanément ou sont arrachées par le malade ; ces croûtes se reproduisent peu à peu et laissent bientôt à nu la substance même de la tumeur ; à chaque déchirure, un léger suintement sanguin se produit à la surface de ces papilles dénudées.

L'ulcération une fois formée offre les caractères suivants : Dans la forme papillaire, elle est constituée par une plaque dure, d'une étendue variable, présentant à sa surface une espèce de champignon rouge, facilement saignant, hérissé de saillies séparées par des fissures plus ou moins nombreuses et profondes ; la portion périphérique est souvent recouverte de lamelles épidermiques blanchâtres, d'aspect verruqueux. L'ulcère creuse peu à peu en profondeur et en largeur.

Fig. 177. — Cancer ulcéré de la langue avec envahissement des ganglions sous-maxillaires. (Th. Anger.)

L'ulcération de l'épithéliome interstitiel est parfois superficielle et bourgeonnante ; d'autres fois le travail ulcératif se fait de dedans en dehors, et lorsque l'ulcère s'établit, on trouve une caverne plus ou moins large et s'étendant dans la profondeur de la langue ; cette cavité est anfractueuse, inégale, et offre de véritables bourgeons fongueux, saignant au moindre contact, au plus léger mouvement de l'organe. Lorsqu'elles font saillie à la surface de la langue, ces fongosités acquièrent parfois un volume tel qu'elles remplissent en partie la cavité buccale.

Quelle que soit la forme de l'ulcère, une sanie fétide, ichoreuse, en découle constamment et se mêle à la salive et aux aliments. A ce moment apparaissent des hémorrhagies plus ou moins abondantes, parfois mortelles, l'engorgement des ganglions sous-maxillaires, l'envahissement des parties voisines (plancher buccal, amygdales, voile du palais).

L'engorgement ganglionnaire se produit en général lentement et sans

douleur; dans le cas de récidive, il suit une marche beaucoup plus rapide. Il n'est pas rare de voir cet engorgement, d'abord limité au côté correspondant à la maladie linguale, envahir les deux côtés du cou et constituer parfois une tumeur considérable, irrégulière, bosselée, tantôt dure, tantôt molle et fongueuse. La peau qui la recouvre, primitivement saine, ne tarde pas à s'altérer; elle devient adhérente, s'amincit, et finit par s'ulcérer; par cette ulcération on voit sortir des fongosités saignantes qui, examinées au microscope, offrent les mêmes caractères histologiques que la tumeur de la langue. Il n'est pas rare d'observer deux ou trois ulcérations ganglionnaires.

L'existence du *carcinome proprement dit* de la langue étant loin d'être démontrée, ainsi que nous l'avons dit, il nous est à peu près impossible d'en donner ici une description clinique. Dans un cas de prétendu squirrhe atrophique de la langue, rapporté par Morel-Lavallée (1), et que l'on a souvent invoqué pour affirmer l'existence du cancer de la langue, les symptômes étaient les suivants : La langue, plus petite que d'habitude, présentait sur sa moitié droite une dépression profonde, recouverte de petits mamelons; sa face inférieure était collée au plancher buccal; enfin elle était plissée, fléchie, dure, racornie, et rappelait une langue de perroquet. Malheureusement l'examen histologique n'a pas été fait. Pour O. Weber (2), qui n'admet dans la langue que le cancer épithélial, le squirrhe serait encore un épithéliome à forme dure et infiltrée.

Le cancer de la langue occasionne divers troubles fonctionnels dont la gravité est en rapport avec le développement de la tumeur. Au début, la maladie ne se manifeste que par une certaine gêne dans les mouvements de la langue et par quelques douleurs rares et fugaces. La langue est souvent exposée à des morsures, des froissements; elle se prend entre les dents et devient pour ainsi dire maladroite; ce sont là autant de causes d'irritation qui favorisent la marche du cancer. A mesure que la maladie se développe, les mouvements deviennent de plus en plus difficiles et douloureux; en même temps la mastication, la déglutition, la phonation et la respiration sont rendues pénibles; quelques-unes de ces fonctions peuvent même devenir presque impossibles. Il n'est pas rare de voir des malades accuser des douleurs spontanées, vives, lancinantes, plus intenses la nuit que le jour; ces espèces de douleurs se rencontrent de préférence à partir de la formation des ulcères.

L'état général du malade, déjà considérablement affaibli par suite d'une nutrition insuffisante, de l'absorption continuelle d'une sanie ichoreuse et fétide, est encore aggravé par des hémorrhagies plus ou moins abondantes, souvent difficiles à arrêter.

Tous ces troubles augmentent de jour en jour, jusqu'au moment où le malade succombe dans le marasme et épuisé par la cachexie cancé-

(1) *Société de chirurg.*, nov. 1845.

2) Weber, in *Handb. der Chir.* de Pitha et Billroth, III, p. 329.]

reuse; dans quelques cas, les sujets meurent emportés par une hémorrhagie, ou bien encore asphyxiés, soit que le produit morbide se soit propagé jusqu'aux organes respiratoires, soit qu'une partie pédiculée de la tumeur soit venue s'appliquer sur l'ouverture du larynx.

D'après ce que nous venons de dire, on voit que le cancer de la langue suit une marche progressive, continue; il passe par trois périodes : la période d'état, celle d'ulcération, enfin celle de généralisation et de cachexie. Plus rapide en général dans le jeune âge, cette affection parcourt son évolution en moins de trois mois dans les formes les plus rapides, rarement elle dépasse cinq ans; sa durée moyenne est de deux ans.

Pronostic. — Il est presque inutile de dire que le cancer de la langue est une maladie d'une gravité extrême, car non-seulement il est incurable par les seuls efforts de la nature, mais encore il échappe souvent à l'action du chirurgien. Toutefois nous ajouterons que l'épithéliome superficiel étant plus accessible aux moyens chirurgicaux, peut être au début plus facilement entravé dans sa marche. Malheureusement les récidives sont fréquentes, même après les opérations les plus complètes en apparence, et ces récidives se produisent tantôt sur place, tantôt dans les ganglions. Elles sont tellement fréquentes, qu'à la Société de chirurgie on n'a pas craint de formuler l'axiome suivant : La récidive des cancers de la langue à la suite des opérations est la règle; l'absence de récidive est l'exception (1). Cette conclusion est peut-être trop absolue; mais, à supposer même que l'on ne doive jamais compter sur la guérison radicale du cancer de la langue, ce ne serait pas une raison pour ne pas intervenir; car une opération bien faite donne encore aux malades des mois et même des années de calme et de repos.

Traitement. — *a. Traitement palliatif.* — Ce traitement, dont l'impuissance est absolument démontrée pour enrayer la marche du cancer, s'attaque surtout aux symptômes pénibles et douloureux de la maladie. Aucun des médicaments tant préconisés, à titre de spécifiques, tels que la ciguë, le mercure, l'iode, l'arsenic, l'or, le chlorate de potasse, etc., n'a d'efficacité réelle, si ce n'est comme palliatif et dans le but d'obtenir une sédation de certains symptômes. Lorsque les douleurs sont très-intenses on se trouve bien d'employer les préparations opiacées, les injections de chlorhydrate de morphine. En 1850, Hilton a proposé dans ce même but la section du nerf lingual, et cette opération, d'une exécution facile, a donné de bons résultats entre les mains de Moore et de Collin (2); on pourra donc y avoir recours si les premiers moyens sont restés sans résultat.

A la période d'ulcération, il faudra entretenir la bouche dans un état de propreté absolue, au moyen de lavages répétés, de gargarismes; les injections désinfectantes avec le coaltar, l'acide phénique étendu, en

(1) *Bull. de la Soc. de chir.* Paris, 1857 58, t. VIII, p. 180-184.
(2) *Arch. génér. de méd.*, 1864, t. I, 88.

entraînant la sanie infecte qui s'échappe de l'ulcération, neutraliseront en grande partie l'odeur repoussante qui s'exhale de la bouche.

Une des complications les plus graves est l'hémorrhagie. Dans les cas où celle-ci est légère, on en vient facilement à bout par l'emploi de la glace, de l'application sur le point ulcéré d'amadou ou de boulettes de charpie imbibée de perchlorure de fer. S'il s'agit de ces hémorrhagies abondantes qui succèdent à l'ulcération d'une grosse artère, on doit avoir recours à la compression directe sur le point d'où part le sang, ou à la compression indirecte sur les deux carotides primitives; la compression de ces deux artères est nécessaire, car souvent on ne peut savoir de quel côté vient l'hémorrhagie. Ce moyen hémostatique sera encore favorisé par un tampon de charpie imbibé de perchlorure et maintenu sur la surface ulcérée.

Si ces moyens échouent, on songera à la ligature. Sans doute la ligature directe, dans la plaie, serait le procédé le plus sûr, mais outre que souvent on n'aperçoit pas le vaisseau au milieu de ces masses fongueuses, de plus une ligature posée sur de pareils tissus ne saurait offrir une grande sécurité; ces tissus se couperaient avec une extrême rapidité et une seconde hémorrhagie se produirait. La ligature indirecte a été proposée et exécutée avec succès, et comme le plus souvent on ignore de quel côté se trouve l'artère, on a conseillé de lier, soit les deux linguales, soit encore les deux carotides externes; mais pour ne pas interrompre subitement la circulation dans toute la face, il vaut mieux lier la linguale du côté supposé blessé et la carotide externe du côté opposé. Enfin, dans quelques cas, il faudra recourir tout de suite à l'ablation du mal, si toutefois les limites de la tumeur la rendent encore accessible au chirurgien.

b. Traitement curatif. — Ce traitement comprend un grand nombre de procédés qui peuvent se réunir en deux grandes méthodes, que nous désignerons sous les noms de *méthode directe* et de *méthode indirecte*, suivant qu'on agit directement sur la langue ou qu'on emploie un moyen détourné en s'attaquant aux vaisseaux chargés d'amener le sang à cet organe. A la première méthode se rattachent tous les différents procédés de *cautérisation*, *ligature*, *écrasement linéaire*, *excision* par l'instrument tranchant; nous les décrirons particulièrement à l'article réservé aux opérations pratiquées sur la langue.

Par la seconde méthode, ou *méthode indirecte*, on se propose de déterminer l'atrophie de la tumeur linguale, en arrêtant d'une façon plus ou moins complète sa circulation sanguine. L'idée première appartient à l'illustre Harvey (1), qui du reste l'appliquait à l'atrophie des tumeurs en général. Ce n'est que dans ces dernières années qu'elle a été mise à exécution pour des cancers de la langue. Demarquay (2) l'a tentée trois fois. Ce chirurgien fit la ligature simultanée de deux linguales, et constata dès le lende-

1) Broca, *Traité des tumeurs*. Paris, 1866, t. I, p. 429.
2) *Archives génér. de médecine*, 1868, vol. I, p. 129.

main une diminution des symptômes de suffocation qui était imminente et une atrophie de la tumeur; l'amélioration fut considérable. Dans les deux autres cas, il y eut également affaissement de la tumeur, atrophie et aplatissement de la langue. Le docteur P. Hybord nous a communiqué l'observation d'un homme affecté de cancer de la langue, auquel Broca pratiqua le 5 février 1869, à la clinique de la Pitié, la ligature de la carotide primitive du côté correspondant à la lésion qui était presque unilatérale. Le malade succomba un mois après; la tumeur avait notablement diminué de volume et l'ulcération était en voie de guérison. A l'autopsie, on trouva un cancer de l'estomac et une méningite subaiguë, qui, selon toutes probabilités ont été les causes de la mort. Ces quatre faits, auxquels on pourrait joindre quelques autres (1), suffisent pour démontrer que cette opération, fondée sur la physiologie, peut rendre de véritables services; mais pour l'ériger en méthode usuelle, il faut attendre de nouvelles observations.

A quel moment faut-il opérer le cancer de la langue? Le plus tôt possible, car plus on opérera près du début, plus la maladie sera *limitée*, moins les dégâts opératoires seront considérables; enfin plus on aura de chances de se mettre à l'abri des récidives.

Il va sans dire que l'on devra s'abstenir de toute opération si le cancer a envahi les organes voisins (voile du palais, amygdales, plancher de la bouche), et à plus forte raison si la chaîne ganglionnaire est prise. D'une manière générale, on doit établir comme principe de n'opérer que lorsqu'on pense pouvoir enlever toutes les parties altérées.

DIAGNOSTIC DIFFÉRENTIEL DES TUMEURS DE LA LANGUE.

Le diagnostic des tumeurs de la langue offre souvent de sérieuses difficultés et ne peut être établi que d'après un ensemble de *faits* reposant sur la connaissance exacte du mode d'apparition de la maladie, de sa marche, des symptômes objectifs et subjectifs qu'elle présente, des circonstances diverses qui l'ont précédée ou qui l'accompagnent, et de l'âge du malade. Enfin il ne faut pas oublier que le traitement médical constitue une ressource des plus précieuses, et que souvent il décidera absolument du diagnostic, et, par suite, du pronostic que le chirurgien devra porter.

L'ensemble des symptômes qui ont précédé l'apparition d'un *abcès*, ceux mêmes qui l'accompagnent, ne permettent pas de le confondre avec toute autre tumeur linguale. L'abcès se montre sous la forme d'une tuméfaction violacée, molle, fluctuante, avec fièvre, frisson, troubles généraux plus ou moins intenses; il ne tarde pas à s'ouvrir spontanément si le chirurgien n'intervient pas, et l'évacuation du pus est promptement

(1) Mauvoisin, *De la ligature préventive et atrophiante des artères de la langue*, thèse de Paris, 1873.

suivie d'amélioration, puis de disparition de tous les symptômes locaux et généraux. Or, aucune tumeur de la langue ne présente cette marche rapide ; c'est à peine si certaines tumeurs, accidentellement enflammées (*kystes*, *lipomes*, etc.), pourraient s'en rapprocher, et, dans ce cas, il n'y aurait pas, à proprement parler, d'erreur de diagnostic, puisque la tumeur primitive aurait perdu ses caractères propres pour emprunter ceux de l'abcès. Toutefois le diagnostic sera encore possible en se fondant sur l'existence antérieure d'une tumeur, et sur l'absence de tout le cortége inflammatoire d'une glossite. Enfin, l'ouverture de la tumeur révélera des caractères anatomiques tout à fait différents, et tandis que l'abcès, une fois ouvert, marchera à grands pas vers la guérison, une tumeur enflammée persistera longtemps encore et réclamera souvent une opération définitive.

Toutes les autres tumeurs de la langue offrent ce caractère commun de suivre dans leur développement une marche lente, essentiellement chronique; mais en étudiant avec soin les symptômes propres à chacune d'elles, on voit qu'il est possible de les rapprocher, sous certains rapports, les unes des autres, et de les diviser en deux groupes : au premier appartiennent les *kystes*, les *tumeurs vasculaires*, les *lipomes*, certaines *tumeurs syphilitiques;* le second groupe comprend le *cancer*, les *fibromes*, les *tumeurs syphilitiques* non ramollies, et le *prolongement hypertrophique.*

1° Les tumeurs qui appartiennent au premier groupe se ressemblent au point de vue de leur consistance, qui peut varier depuis la fluctuation franche jusqu'à cet état mal déterminé qui constitue la fausse fluctuation. Ce caractère permettra déjà de les différencier des tumeurs de l'autre groupe; de plus, il est assez remarquable que ces tumeurs soient précisément celles que l'on rencontre le plus rarement. Aidée des autres signes, cette particularité aura toujours, en cas de doute, une réelle importance.

Il sera parfois difficile de distinguer un *kyste* d'un *lipome :* tous les deux se présentent sous la forme d'une tumeur indolente, nettement circonscrite, mollasse, légèrement élastique; la difficulté augmentera encore si la paroi du kyste est épaisse ou très-tendue, et si le contenu est très-dense, car alors la fluctuation sera peu appréciable. Toutefois on sera autorisé à pencher en faveur d'un lipome si la tumeur est bosselée, irrégulière, d'une résistance peu considérable, si la muqueuse qui la recouvre est légèrement jaunâtre; de plus, les kystes semblent se rencontrer plus volontiers dans un âge assez rapproché de la naissance. Enfin, en cas d'incertitude, le chirurgien aura toujours recours à la ponction exploratrice, laquelle tranchera définitivement le diagnostic.

Les *gommes syphilitiques*, à leur période de ramollissement, pourraient être confondues avec les tumeurs précédentes; mais ordinairement multiples, même dans la langue, il n'est pas rare d'en rencontrer aussi simultanément sur le reste du corps. La présence des fissures, signalée par Saison et Clarke, quoique non constante, est cependant assez fréquente

pour avoir une véritable valeur; enfin, la recherche minutieuse des antécédents, l'étude attentive des manifestations concomitantes, et en dernier ressort un traitement antisyphilitique méthodiquement employé, ne tarderont pas à assurer le diagnostic.

Une *tumeur érectile* ne saurait, avec un peu d'attention, être prise pour une des tumeurs précédentes; en dehors de la consistance, aucun autre signe ne permettrait une semblable confusion. En effet, la tumeur érectile est généralement congénitale, succédant le plus souvent à un nævus; elle apparaît sous l'aspect d'une tumeur mal circonscrite; la muqueuse qui la recouvre est d'un rouge vif ou d'un rouge violacé suivant la variété artérielle ou veineuse. Parfois animée de battements ou de frémissement, la tumeur s'affaisse et diminue par la pression directe ou indirecte; enfin il n'est pas rare de constater des lésions analogues dans les organes voisins (lèvres, joues, etc.).

Nous en dirons autant d'un *anévrysme*. Outre les caractères vraiment bien tranchés d'une tumeur de cette nature, son mode d'apparition, les circonstances dans lesquelles elle se produit, ne permettraient pas longtemps une méprise. On sait, en effet, qu'un anévrysme vrai ou *diffus* est presque toujours déterminé par un traumatisme et qu'il apparaît, soit immédiatement, soit dans les jours qui suivent.

2° Les tumeurs que nous allons étudier maintenant présentent une consistance en général plus considérable; elles s'observent plus fréquemment et jouissent de ce triste privilége d'entraîner un pronostic toujours plus fâcheux, bien que très-différent pour chacune d'elles.

Le *prolongement hypertrophique* ne pourrait être confondu avec toute autre tumeur qu'à la condition d'admettre de la part du chirurgien un manque complet d'observation. En effet, cette lésion appartient pour ainsi dire en propre à l'enfance; le plus souvent même elle est congénitale; elle ne forme pas, à proprement parler, une tumeur circonscrite, distincte du reste de l'organe, mais elle est constituée par le développement en masse de la langue. La présence d'une saillie plus ou moins volumineuse entre les arcades dentaires, les déformations caractéristiques du côté des lèvres, des dents et des mâchoires, ne se rencontrent ni dans le cancer, ni dans les tumeurs fibreuses ou syphilitiques. Peut-être une glossite avec gonflement considérable de la langue pourrait-elle être prise pour une hypertrophie; mais il faut admettre tout d'abord qu'un élément inflammatoire soit venu se greffer sur la lésion, car on sait que l'hypertrophie simple est une maladie d'ordinaire absolument indolente, chronique, sans réaction fébrile. Alors même le doute ne persisterait pas longtemps: dans le premier cas, on verrait tous les symptômes s'amender, puis disparaître avec l'inflammation; tandis que le développement de la langue persisterait dans le second, l'inflammation accidentelle ne faisant que masquer momentanément la véritable nature de la maladie.

Le chirurgien n'arrivera presque jamais d'emblée, pour le *fibrome* de la langue, à un diagnostic rigoureux; l'absence de troubles généraux,

d'engorgement des ganglions sous-maxillaires, l'inefficacité absolue d'un traitement spécifique feront rejeter toute idée de cancer ou de syphilis. C'est donc par exclusion que le diagnostic sera établi; toutefois on le complétera en se rappelant que les fibromes se montrent plus spécialement à un âge peu avancé, en général de vingt à trente-cinq ans, qu'ils constituent des tumeurs dures, élastiques, bien circonscrites, ordinairement uniques, souvent pédiculées et situées vers la base de la langue; toujours indolentes, elles ont une marche essentiellement lente, et si elles viennent à s'ulcérer, elles ne se ramollissent jamais comme le cancer ou les gommes.

Le *cancer* et les *tumeurs syphilitiques* constituent sans contredit les lésions qui prêtent le plus facilement à une erreur de diagnostic, et Maisonneuve a fait ressortir dans sa thèse les nombreux points de similitude qui existent entre elles. Ici les caractères objectifs ne suffisent pas toujours, et comme la temporisation et l'hésitation pourraient être funestes, il faudra interroger avec le plus grand soin les antécédents, examiner attentivement le corps tout entier et recourir tout de suite à un traitement spécifique; de cette façon, en cas de doute, l'inefficacité du traitement n'aura pas permis à la maladie de prendre un développement trop rapide. L'âge du sujet, la durée de la maladie, son mode d'évolution, l'état des ganglions sous-maxillaires, tout devra être étudié avec le plus grand soin. La présence de fissures nombreuses, d'hypertrophies papillaires, une marche lente, plaideraient peut-être en faveur de lésions syphilitiques; tandis que l'existence de douleurs lancinantes, vives, de troubles fonctionnels plus accusés, devraient plutôt faire songer au cancer.

OPÉRATIONS QUI SE PRATIQUENT SUR LA LANGUE.

Lorsqu'une tumeur quelconque existe dans la langue et qu'il devient nécessaire d'en pratiquer l'ablation, le chirurgien a à sa disposition un certain nombre de méthodes et de procédés, parmi lesquels il doit faire un choix. Notre intention n'est pas de passer en revue toutes les opérations qui ont été pratiquées sur la langue; cette étude est plutôt du domaine de la médecine opératoire. Le but que nous nous proposons est d'indiquer, dans une analyse rapide, les principales méthodes employées pour pratiquer l'amputation totale ou partielle de la langue.

Les méthodes d'ablation de la langue sont au nombre de cinq : l'*amputation avec l'instrument tranchant, la ligature, l'écrasement linéaire, l'ablation avec les caustiques* et la *galvanocaustique*. Si le chirurgien attaque la langue directement, quel que soit le procédé, la méthode est dite *simple;* si, au contraire, il n'arrive à l'organe malade qu'après avoir fait une section préalable du maxillaire inférieur ou des parties molles, la méthode est dite *composée*.

1° *Méthodes simples.* — *a.* L'*amputation de la langue* avec l'*instrument*

tranchant consiste, après avoir attiré l'organe au dehors avec un crochet ou des pinces de Museux, à enlever avec un bistouri ou des ciseaux toute la partie malade. La section peut se faire transversalement derrière la tumeur (procédé de Louis), ou bien l'opération se compose de deux incisions antéro-postérieures, formant un V à sommet dirigé en arrière, et circonscrivant la tumeur (Boyer); dans ce procédé on réunit ensuite les surfaces de section au moyen de quelques points de suture. Enfin, quelques chirurgiens ont proposé, dans le but d'arrêter l'hémorrhagie, de cautériser la plaie avec le fer rouge; ce moyen, très-usité autrefois, n'est presque plus employé aujourd'hui. C'est dans ce même but, et pour éviter les dangers d'une hémorrhagie toujours difficile à arrêter, que Flaubert et Roux ont eu recours à la ligature préalable de l'artère linguale par le procédé classique; l'artère ou les artères linguales une fois liées, on enlève la tumeur, soit par le procédé de Louis, soit par celui de Boyer.

b. Avec la *ligature progressive* on se propose de gangrener la tumeur peu à peu et de la détacher. On peut lier la langue, soit directement par la cavité buccale (procédé ordinaire), soit en passant les fils à travers la région sus-hyoïdienne (procédés de Cloquet et Vidal de Cassis). On se sert, soit d'un fil à anse simple qui enlace toute la partie à enlever, soit, ce qui est préférable, de plusieurs fils qui divisent la tumeur en autant de départements qui sont compris dans une anse distincte. C'est le procédé à anses multiples de Récamier. Voici brièvement le manuel opératoire. Après avoir marqué le point exact sur lequel doit porter la ligature, on traverse la langue de part en part à 3 ou 4 centimètres d'un de ses bords avec une aiguille armée d'un fil double; on la retire, on dégage le fil et l'on enfonce une seconde aiguille armée de même à 3 centimètres de la première, puis une troisième et ainsi de suite jusqu'à 3 centimètres environ de l'autre bord. Cela fait, on réunit les différents chefs entre eux de façon à constituer des anses qui circonscrivent autant de divisions du tissu lingual; au niveau de chaque bord, l'anse se trouve constituée par les deux chefs supérieur et inférieur du même fil. On serre chaque anse isolément en portant la constriction aussi loin que possible, et, vu la douleur extrême produite par cet étranglement, il est bon d'administrer le chloroforme au malade. Après la ligature la langue devient turgide, violacée, noirâtre, enfin elle se mortifie et la section est complète en huit ou dix jours. Si la chute tarde trop, on peut l'accélérer, soit au moyen d'une seconde ligature placée dans le sillon produit par les premiers fils, soit en excisant la partie déjà à demi mortifiée.

Il est utile d'être prévenu que l'étranglement consécutif à la ligature peut être assez considérable, non-seulement pour gêner les fonctions de la langue, mais encore pour déterminer des troubles graves du côté de la déglutition et de la respiration; d'autre part la décomposition de la tumeur, la sanie qui baigne constamment la cavité buccale, exposent à des accidents sérieux d'empoisonnement putride.

c. L'*écrasement linéaire* a ce double avantage de remédier aux hémorrhagies et de s'opposer en grande partie aux accidents dont nous venons de parler. Tout le monde sait que c'est à Chassaignac que l'on doit cette précieuse méthode. Si la portion de la langue à enlever ne dépasse pas la partie libre de l'organe, il suffit de placer par la bouche une chaîne d'écraseur derrière la tumeur et d'en pratiquer l'ablation en suivant les règles établies pour le manuel opératoire de l'écraseur. Mais lorsque la tumeur, plus volumineuse, occupe une partie de la base de la langue, il faut alors combiner les manœuvres de façon à détacher les insertions postérieures et inférieures de l'organe malade. On peut y arriver, soit par la cavité buccale, soit par la région sus-hyoïdienne. Voici en quelques mots le manuel opératoire.

Le chirurgien a à sa disposition deux écraseurs. Avec une longue aiguille armée d'un fil auquel est attachée la chaîne de l'écraseur, on pénètre de bas en haut et sur la ligne médiane, à travers la région sus-hyoïdienne jusque dans la bouche, près d'un des bords de la langue; on retire l'aiguille et l'on dégage le fil et la chaîne qui lui fait suite; puis conduisant la pointe de l'autre côté de la langue on fait parcourir à l'aiguille et au fil un trajet inverse, c'est-à-dire de haut en bas, de manière à se faire ressortir dans la région sus-hyoïdienne par l'orifice même d'entrée. Par cette manœuvre, la chaîne forme une anse à concavité inférieure qui embrasse la langue; il suffit alors de faire marcher la crémaillière pour détacher l'organe de ses insertions postérieures. Quant à la section des insertions inférieures, elle se fait au moyen d'un second écraseur dont la chaîne horizontalement placée passe par la bouche immédiatement en avant de celle du premier instrument (fig. 178).

FIG. 178. — Amputation de la langue avec l'écraseur linéaire.

Si l'on ne veut enlever qu'une moitié de la langue, il faut faire trois sections, une postérieure transversale et verticale, une antéro-postérieure et une horizontale.

d. Les méthodes d'ablation avec *les caustiques* et *la galvanocaustie* sont moins généralement employées; la première parce qu'elle agit souvent en aveugle, la seconde parce que son application nécessite une instrumentation embarrassante, coûteuse et par suite peu répandue. Toutefois il faut reconnaître que cette dernière offre des avantages incontestables,

mais que nous ne croyons pas, pour notre part, supérieurs à ceux de l'écrasement linéaire méthodiquement appliqué.

2° *Méthodes composées.* — Afin de se frayer une voie plus large et qui permette d'arriver plus facilement aux limites du mal, quelques chirurgiens ont proposé et exécuté des opérations plus hardies. Regnoli (de Pise), après avoir taillé deux lambeaux musculo-cutanés dans la région sus-hyoïdienne, détachait toutes les insertions de la langue à la mâchoire inférieure, attirait l'organe en bas par cette ouverture et pratiquait l'ablation de toute la partie malade. Roux et plus tard Sédillot conseillèrent de faire la section du maxillaire inférieur; les deux branches de la mâchoire écartées permettaient de découvrir largement la langue. Les procédés de ces deux chirurgiens ne diffèrent que par le mode de section du maxillaire. Enfin, dans ces dernières années, Billroth a proposé de remplacer la section simple du maxillaire par la résection temporaire de cet os.

En résumé, nous pensons que, dans la majorité des cas, les méthodes simples suffisent pour permettre au chirurgien de dépasser les *limites du* mal; toutefois, dans certaines circonstances, les méthodes composées peuvent offrir de réels avantages, et pour notre part nous accordons la préférence au procédé de Sédillot.

Parmi les méthodes simples nous réservons l'ablation avec le bistouri ou les ciseaux aux cas dans lesquels la tumeur parfaitement limitée ne dépasse pas le tiers antérieur de l'organe; toutes les fois qu'elle s'étendra plus loin vers la base de la langue, il sera prudent de recourir, soit à la ligature lente et progressive, soit mieux encore à l'écrasement linéaire.

3° Ulcérations.

Les ulcérations de la langue se montrent sous deux aspects différents : tantôt l'organe qui en est le siége n'a pas subi de modifications particulières dans son volume et sa forme, c'est l'*ulcère proprement dit;* tantôt l'ulcération se montre à la surface d'une tumeur de nature quelconque, et la lésion emprunte alors à cette disposition des caractères tout particuliers, c'est une *tumeur ulcérée*. Cette dernière variété d'ulcération a été décrite à l'article des tumeurs de la langue; nous y reviendrons à l'occasion du diagnostic différentiel. Les *ulcérations proprement dites* feront seules l'objet de notre étude.

Au point de vue de leur origine, les ulcérations de la langue peuvent se ranger en trois catégories, suivant qu'elles reconnaissent pour point de départ une *cause locale*, une *cause générale*, ou bien qu'elles succèdent à une *intoxication médicamenteuse*. A la première catégorie se rattache l'*ulcère simple;* la seconde comprend les différentes ulcérations diathésiques : *ulcérations tuberculeuses, syphilitiques*, etc., enfin les *ulcérations mercurielles, antimoniales*, etc., appartiennent à la troisième catégorie.

Toutes ces ulcérations peuvent se rencontrer isolées sur la langue, mais elles peuvent aussi exister simultanément avec d'autres lésions de même nature sur les parties voisines, bouche, lèvres, joues, larynx, etc. Nous ne traiterons ici que de l'*ulcère simple*, des *ulcérations tuberculeuses* et *syphilitiques*, les autres variétés nous paraissant plutôt du domaine de la médecine.

JULLIARD, *Des ulcérations de la bouche et du pharynx dans la phthisie pulmonaire.* Thèse de Paris, 1865. — BOURCHEIX, *Des ulcères tuberculeux de la bouche et de la langue en particulier.* Thèse de Paris, 1870. — TRÉLAT, *Note sur l'ulcère tuberculeux de la bouche et en particulier de la langue* (*Arch. gén. de méd.*, 6e série, t. V, p. 35, Paris, 1870). — FÉRÉOL, *Ulcération tuberculeuse de la langue* (*Union médicale*, 9 nov. 1872). — CAZAGNE, *De l'ulcère tuberculeux de la langue.* Thèse de Paris, 1873. — POUZERGUES, *De l'ulcère tuberculeux de la langue.* Thèse de Paris, 1873.

BUZENET, *Du chancre de la bouche. Son diagnostic différentiel.* Thèse de Paris, 1858. — SAISON, *Diagnostic des manifestations secondaires de la syphilis sur la langue.* Thèse de Paris, 1871.

A. *Ulcère simple.*

L'ulcération simple, appelée également *ulcération dentaire* en raison de la cause qui lui donne le plus ordinairement naissance, est essentiellement de cause locale; elle est produite et entretenue, soit par un chicot, soit par une dent rendue irrégulière par la carie, ou déviée de sa direction normale. Pour qu'un ulcère de cette nature se produise, il n'est pas nécessaire que les saillies dentaires soient très-longues et très-apparentes; ce n'est souvent qu'une petite pointe à peine saillante, et que l'œil a peine à découvrir, mais dont on reconnaît facilement l'existence avec la pulpe du doigt.

La lésion se rencontre de préférence sur l'un des bords de la langue, au voisinage des dents molaires. Elle débute souvent à la suite d'une blessure produite pendant la mastication, puis par suite des frottements répétés, la petite plaie, au lieu de se cicatriser, est constamment entretenue, et au bout d'un temps variable l'ulcération s'établit.

Cette ulcération a une forme en général longitudinale, à direction antéro-postérieure, peu profonde, à bords tuméfiés, souvent indurés et parfois calleux; cette induration est la conséquence de la glossite partielle déterminée par le contact répété de la saillie dentaire. L'ulcère simple sécrète un pus peu abondant, toujours fétide, il s'accompagne souvent d'engorgement ganglionnaire et donne naissance à quelques troubles fonctionnels. Les malades accusent une douleur plus ou moins vive, douleur dont ils caractérisent très-bien la cause, et éprouvent une difficulté dans la mastication et la prononciation d'autant plus grande que l'ulcère est plus étendu.

La durée de cette ulcération est en rapport avec la cause qui l'a produite; il suffit que la dent ou le chicot soit enlevé pour que l'ulcère se cicatrise promptement et presque de lui-même.

Ce fait indique nettement la conduite que le chirurgien devra tenir; une fois la nature de l'ulcération reconnue, la seule indication à remplir est de supprimer la cause. Il faudra donc enlever le chicot ou la dent, ou bien encore, si cette dernière peut être conservée, détruire avec la lime la partie saillante, point de départ de la maladie.

B. *Ulcérations tuberculeuses.*

La connaissance exacte de cette variété est de date récente. Signalées par un grand nombre d'auteurs depuis Morgagni, Baumès, Frank, Bayle les ulcérations tuberculeuses de la langue ont été décrites par Ricord sous le nom de *phthisie buccale;* mais c'est surtout depuis l'excellent travail de Julliard qu'elles sont véritablement bien connues. Dans ces dernières années elles ont été l'objet de monographies importantes, parmi lesquelles nous devons citer le mémoire du professeur Trélat, l'article du professeur Gubler dans le *Dictionnaire encyclopédique;* la thèse de Bourcheix, la note que Féréol a publiée dans l'*Union médicale*, enfin la thèse de Pouzergues; grâce à ces différents travaux, il est possible de tracer aujourd'hui une histoire assez complète de cette maladie.

Pathogénie. — Caractères anatomiques. — Quelle est la véritable nature de ces ulcérations? Telle est la première question que nous devons résoudre. Deux opinions sont en présence : dans l'une, soutenue par Julliard, Gubler, ces ulcérations devraient être considérées comme consécutives à l'inflammation et à la suppuration des glandules de la langue qui finiraient par s'ulcérer; il se passerait là ce qui se rencontre chez certains phthisiques affectés d'ulcérations du larynx ou du pharynx. Dans l'autre opinion, défendue par Trélat, Féréol, Bourcheix, ces ulcérations seraient véritablement tuberculeuses, c'est-à-dire produites par le ramollissement de tubercules. Trélat appuie cette manière de voir sur l'examen microscopique des ulcères que présentait le malade dont il a rapporté l'observation. Enfin, Julliard (1), dans un mémoire postérieur à sa thèse, émet une opinion mixte et considère ces ulcérations comme pouvant être de deux espèces; les unes seraient sous la dépendance de l'état général et de la cachexie tuberculeuse, et les autres seraient de véritables tubercules ramollis et ulcérés. Il serait assez difficile de se prononcer d'une façon absolue; toutefois, nous sommes disposés à admettre que, dans la majorité des cas, l'opinion de Trélat est exacte.

Quelle que soit d'ailleurs la nature de ces lésions, tous les auteurs sont d'accord quant au début et au mode d'apparition de la maladie. Au début, on voit sur la surface de la langue des points jaunâtres nettement limités, de la grosseur d'une tête d'épingle et faisant une légère

(1) *Note sur l'ulcère tuberculeux de la bouche* (*Bull. de la Soc. méd. de la Suisse romande.* Lausanne, 1870).

saillie au-dessus de la muqueuse ; ces points sont parfois plus étendus et constituent alors, comme chez le malade de Trélat, de petites plaques, larges de 1 à 3 ou 4 millimètres, d'un jaune clair rappelant la coloration du pus phlegmoneux. Au bout de quelques jours l'épithélium qui les recouvre se détruit et laisse à nu une surface ulcérée; telle est la première phase de la formation de l'ulcère.

Les ulcérations tuberculeuses peuvent occuper tous les points de la langue, mais plus spécialement la face supérieure et les bords; lorsqu'elles sont très-étendues, elles peuvent envahir à la fois la face supérieure, un des bords et la face inférieure; enfin, au voisinage de la base, il n'est pas rare de les voir s'étendre à la fois sur la langue et les organes voisins (piliers du voile du palais, amygdales).

Fig. 179. — Ulcère tuberculeux de la langue.

Leur nombre est assez variable; toutefois, elles sont presque toujours solitaires; lorsqu'elles sont multiples, elles ne tardent pas à se réunir et à former une seule et unique ulcération. Elles affectent parfois une forme nette et arrondie; dans d'autres cas, leurs bords sont irréguliers, tantôt à peine saillants, tantôt boursouflés, d'un rouge vif, mais jamais décollés ni taillés à pic. L'ulcération, en général peu profonde, présente une surface lisse, rosée, avec quelques bourgeons de la grosseur d'un grain de millet; lorsqu'elle est plus profonde elle offre une coloration grisâtre avec des teintes jaunâtres et est légèrement anfractueuse ; l'ensemble de la lésion repose sur une base un peu dure, formant tumeur.

Tout autour de l'ulcération, la muqueuse linguale est rouge, gonflée et présente dans une assez grande étendue un véritable semis de petits points ou de plaques jaunâtres; le professeur Trélat considère la présence de ces points comme caractéristique de toute ulcération de nature tuberculeuse, et en fait un signe pathognomonique.

Symptomatologie. — Nous venons d'étudier, en passant en revue les différents caractères anatomiques des ulcérations de la langue, leurs signes physiques ou objectifs ; il nous reste à parler des signes fonctionnels auxquels elles donnent lieu. Au début le malade éprouve une douleur plus ou moins vive dans le point où va apparaître l'ulcération; cette douleur, qui persiste, quoique moins intense, une fois l'ulcère formé, est exagérée par le passage des matières alimentaires et le frottement des dents. En même temps la phonation, la déglutition, sont rendues d'autant plus difficiles que l'ulcération est plus étendue, le gonflement de la

langue plus considérable; enfin une salivation abondante incommode les malades, qui sont obligés de faire de fréquents efforts pour se débarrasser de mucosités épaisses, visqueuses et fétides. Parfois, lorsque la lésion dure depuis quelque temps, les ganglions sous-maxillaires s'engorgent et deviennent douloureux : ce signe n'est pas constant.

Enfin, dans bon nombre de cas, on constatera l'existence de lésions tuberculeuses du côté des poumons ou du péritoine. Toutefois, il ne faudrait pas compter d'une manière absolue sur la coexistence de lésions viscérales, car il importe au plus haut point de savoir que des ulcérations de la langue de nature tuberculeuse se montrent parfois chez des sujets qui ne présentent encore aucune trace de tuberculose du côté des viscères thoraciques ou abdominaux, mais qui sont à coup sûr déjà en possession de la diathèse tuberculeuse, dont ces ulcérations constituent alors la première manifestation.

La marche de ces ulcérations est essentiellement lente et chronique; une fois développées, elles restent stationnaires pendant un temps souvent très-long. Il n'est pas impossible qu'une ulcération tuberculeuse vienne à guérir, ainsi que Pouzergues en rapporte dans sa thèse une observation, mais cette terminaison doit être regardée comme exceptionnelle; le plus ordinairement l'ulcère persiste et augmente progressivement, loin de s'amender, quelque traitement qu'on emploie, jusqu'au moment de la mort. Les malades succombent non par le fait de la lésion linguale, mais emportés par l'affection tuberculeuse générale.

Traitement. — Jusqu'à présent tous les agents thérapeutiques mis en usage sont restés sans succès; les cautérisations au nitrate d'argent, la teinture d'iode, les collutoires astringents ou cathérétiques, n'ont pas amené d'amélioration dans l'état de la maladie. Trélat a employé la cautérisation au fer rouge qui a produit une amélioration passagère et une diminution de la douleur; de son côté Féréol a obtenu avec des gargarismes au chlorate de potasse un amendement assez marqué. Enfin, dans le seul fait où la guérison a été obtenue, le professeur Verneuil a fait usage d'une solution d'acide chromique à parties égales, appliquée trois fois par semaine pendant deux mois.

En présence de cette ténacité de l'ulcère ce n'est pas une raison pour rester inactif, et nous n'hésiterions pas, surtout lorsque l'ulcération est encore limitée, à recourir à ces derniers agents à titre de palliatifs sinon de curatifs. En même temps on instituera un traitement général en rapport avec le développement des phénomènes tuberculeux.

C. *Ulcérations syphilitiques.*

On observe sur la langue un certain nombre d'ulcérations appartenant aux différentes périodes de la syphilis, depuis le chancre jusqu'aux diverses espèces de syphilides; ces lésions, sans être aussi fréquentes que sur d'autres organes, se rencontrent encore assez souvent pour avoir

été étudiées avec soin par tous les auteurs qui ont écrit sur la syphilis ou les affections cutanées.

Nous décrirons successivemeat le *chancre lingual* et les différentes variétés de syphilides ulcérées (*plaques muqueuses*, *syphilides tuberculeuses ulcérées*, *syphilide ulcéreuse*); quant aux *gommes ulcérées*, nous en avons donné les caractères à l'article des *tumeurs syphilitiques*.

a. *Chancre lingual.* — Le chancre de la langue est assez rare et plus rare encore que celui des lèvres; ainsi, dans la statistique faite par Fournier (1), sur 824 cas de chancre il n'y a que 3 chancres de la langue, tandis qu'il y en a 12 des lèvres. Il faut également savoir que jusqu'à présent le chancre mou n'a pas été observé sur la langue; aussi doit-on être prévenu que, lorsqu'on parle des chancres linguaux, on a toujours affaire à des chancres infectants.

L'accident primitif de la syphilis est habituellement unique et solitaire, et occupe presque toujours la pointe de la langue. Il se présente sous la forme d'une ulcération arrondie, peu profonde, à fond grisâtre, à bords rouges, saillants, indurés, comme taillés à l'emporte-pièce; la base, sur laquelle repose l'ulcération, présente également cette induration caractéristique que l'on rencontre dans les chancres infectants du gland. Les ganglions sous-maxillaires, engorgés, volumineux, sont indolents comme dans l'adénopathie syphilitique. Au bout d'une quinzaine de jours environ le chancre passe à la période de réparation; des bourgeons charnus s'élèvent du fond de l'ulcère et la cicatrisation ne tarde pas à s'établir; à ce moment l'engorgement ganglionnaire commence peu à peu à diminuer, et les troubles fonctionnels déterminés par la présence du chancre disparaissent progressivement.

Dans quelques cas, fort rares du reste, le chancre peut se transformer en plaque muqueuse ulcérée; on comprend dès lors la difficulté du diagnostic. Suivant Buzenet, voici les caractères que revêt l'ulcération : la circonférence de l'ulcère devient violacée, et le fond se recouvre d'une pellicule blanchâtre qui va se développant de la périphérie au centre.

Le pronostic ne peut être sérieux que si la nature de l'ulcération n'est pas reconnue de suite. Quant au traitement, il consiste essentiellement dans l'emploi des médicaments spécifiques, aidés de quelques cautérisations au nitrate d'argent et de quelques gargarismes émollients et détersifs.

b. *Syphilides ulcérées.* — Les principales syphilides qui nous intéressent ici sont les *plaques muqueuses*, les *syphilides tuberculeuses et ulcéreuses*.

La *plaque muqueuse* constitue la lésion la plus fréquente, elle se présente sous deux états, celui de simple plaque et celui d'ulcération. Les plaques muqueuses de la langue siégent en général sur la face dorsale et les bords de cet organe, mais c'est dans ce dernier point qu'elles présentent plus spécialement la forme ulcéreuse; là, en effet, elles sont plus

1) Ricord, *Leçons sur le chancre rédigées par Fournier*. Paris, 1858, p. 252.

facilement exposées aux causes d'irritation, telles que les frottements déterminés par une dent cariée, déformée, un chicot. De même, chez certains fumeurs qui placent toujours le tuyau de leur pipe du même côté, on voit survenir plus particulièrement les plaques muqueuses dans le point de la langne soumis à cette constante irritation.

Les plaques muqueuses ulcérées se présentent sous l'aspect d'ulcérations irrégulières, le plus souvent multiples, recouvertes d'une pellicule blanchâtre caractéristique, laquelle une fois enlevée laisse à nu un fond rougeâtre et saignant facilement, quelquefois en partie comblée par une espèce de détritus blanchâtre, comme pseudo-membraneux, se détachant sans difficulté. Dans quelques cas, le bord de la langue est comme festonné par une série de plaques muqueuses ulcérées, offrant une dépression plus profonde au niveau de la saillie de chaque dent.

Une salivation plus ou moins abondante, une certaine gêne dans la mastication et l'articulation des sons, accompagnent cette lésion; quant à l'engorgement ganglionnaire, il est assez fréquent, mais non constant.

Il n'est pas rare de constater en même temps, à la surface du corps, une roséole et des plaques muqueuses dans la bouche, la gorge et dans d'autres régions, l'anus, la vulve, par exemple. Mais parfois les plaques muqueuses de la langue se développent à une époque assez éloignée du début de la syphilis (dix-huit mois ou deux ans); elles apparaissent alors isolées de toute autre manifestation, ce qui complique singulièrement le diagnostic. Elles sont alors beaucoup plus rebelles au traitement.

Les *syphilides tuberculeuses* de la langue constituent une lésion peu commune et tardive de la vérole. Les tubercules qui leur donnent naissance sont en général multiples, discrets ou confluents, et se présentent d'abord sous la forme de petites saillies à base large, indurée, faisant corps avec la muqueuse, mais n'envahissant pas la couche musculaire sous-jacente. L'ulcération qui leur succède est irrégulière, d'une étendue d'un centimètre environ et n'a pas de tendance à s'étendre en profondeur; le fond est grisâtre, d'un aspect pseudo-membraneux; les bords, taillés à pic, sont d'un rouge brun, souvent œdémateux; enfin l'engorgement des ganglions sous-maxillaires est moins fréquent que dans les plaques muqueuses. Le tubercule syphilitique ulcéré laisse toujours après lui une cicatrice étoilée, peu profonde, non rétractile et n'intéressant jamais les parties sous-jacentes comme dans les gommes.

On rencontre encore, chez les syphilitiques, des ulcérations de la langue, qui ne succèdent ni à un tubercule ni à une gomme; on leur a donné le nom de *syphilides ulcéreuses*. Leur pathogénie n'est pas encore absolument définie : pour Julliard, l'ulcération serait primitive et ne serait précédée d'aucune autre lésion élémentaire, tandis que, pour Saison, la lésion débuterait par une pustule qui serait suivie d'une ulcération; la première étant indolente passerait inaperçue.

Quoi qu'il en soit, la maladie une fois établie est caractérisée par des

ulcérations assez nombreuses, à forme irrégulière, serpigineuse; plus profondes que celles qui succèdent aux tubercules, elles détruisent le derme de la muqueuse et pénètrent à une assez grande profondeur, sans toutefois entamer les fibres musculaires; le plus souvent elles sont indolentes. Elles coïncident parfois avec une syphilide pustulo-crustacée ou ulcéreuse de la peau; l'engorgement ganglionnaire est rare et peu considérable.

Il n'est pas rare d'observer, au milieu des cicatrices qui succèdent aux ulcérations syphilitiques de la langue, des fissures plus ou moins profondes, à bords indurés et constitués par des papilles hypertrophiées; ces papilles, saillantes, d'un rouge vif, tranchent par leur coloration sur le tissu blanchâtre des cicatrices. L'ensemble de ces lésions donne à la langue un aspect tout particulier, et Saison insiste sur cette apparence au point de vue du diagnostic (fig. 180). Cet auteur n'a rencontré ces fissures que chez des sujets syphilitiques, et croit pouvoir affirmer leur nature spécifique; Fairlie Clarke adopte complétement cette manière de voir.

Fig. 180. — Fissures profondes de la langue à la suite d'ulcérations syphilitiques (Clarke).

Le traitement à opposer à ces différentes ulcérations est local et général. On cautérisera les ulcérations, soit avec le crayon de nitrate d'argent, soit mieux avec une solution de nitrate acide de mercure; des gargarismes émollients seront donnés en cas d'inflammation trop intense. Enfin, comme traitement général on aura recours à l'iodure de potassium seul ou mieux associé au mercure; mais il faut être prévenu que quelques unes de ces ulcérations, les dernières plus spécialement, résistent au traitement précédent. On pourra alors retirer de bons effets du biiodure de mercure ioduré (formule de Gibert). Les toniques seront associés aux préparations iodurées et mercurielles, lorsqu'il existera des symptômes de cachexie.

DIAGNOSTIC DIFFÉRENTIEL DES ULCÉRATIONS DE LA LANGUE.

On comprend de quelle utilité il serait, au point de vue du pronostic et surtout du traitement, d'établir avec précision le diagnoslic des différentes ulcérations de la langue. Malheureusement ce diagnostic est souvent très-incertain par ce fait que toutes les ulcérations linguales ont un certain nombre de signes qui leur sont communs, et qu'aucune n'en présente de véritablement pathognomonique. Toutefois, il nous a semblé qu'en groupant méthodiquement les circonstances diverses qui ont pré-

cédé l'apparition de l'ulcération, les caractères anatomiques de la lésion, son mode d'évolution, enfin les phénomènes concomitants, il est possible de déterminer, dans la plupart des cas, la nature exacte de la maladie. En outre, il est une particularité qui pourra, selon nous, faciliter le diagnostic, ou du moins le circonscrire dans une certaine limite : l'*ulcération siége sur une tumeur, ou bien elle repose directement sur la langue.* Sans doute ce caractère n'est pas toujours absolument tranché, et, dans quelques cas, la tuméfaction qui existe au pourtour de l'ulcération est telle qu'au premier abord elle peut faire croire à une véritable tumeur. Néanmoins, avec un peu d'attention, cette incertitude ne saurait durer longtemps : une tumeur est toujours plus nettement circonscrite, mieux limitée, et le gonflement inflammatoire est toujours plus diffus. Enfin, si après l'examen le plus minutieux quelques doutes subsistent encore, on aura pour dernière ressource l'épreuve du traitement général, qui constitue souvent la pierre de touche et assure le diagnostic.

1° *L'ulcération siége sur une tumeur.* — Il n'est pas rare, comme nous l'avons dit, de rencontrer sur certaines tumeurs une ou plusieurs *ulcérations* plus ou moins étendues; on les observe entre autres sur des *hypertrophies linguales,* sur des *fibromes,* des *lipomes,* etc. Dans ces différents cas, l'ulcération offre toujours les mêmes caractères, n'empruntant rien de spécial à la lésion sur laquelle elle apparaît; elle présente la physionomie des ulcères que nous avons appelés *ulcères simples.* Qu'il nous suffise de dire pour le moment que leur peu de tendance à s'accroître, l'absence de phénomènes généraux, leur position sur le point de la tumeur le plus saillant et le plus souvent en contact avec les aliments ou les arcades dentaires, empêcheront de les confondre avec les tumeurs *cancéreuses* ou *syphilitiques ulcérées.* Du reste, dans le cas actuel, le chirurgien se préoccupera d'abord de la tumeur linguale. Ce diagnostic établi, l'ulcération ne constitue plus qu'un accident secondaire dont la nature est déjà en partie révélée par le diagnostic même de la lésion qui la supporte.

Les ulcérations *cancéreuses* et *syphilitiques* offrent, dans un certain nombre de cas, tant de points de ressemblance que le diagnostic peut rester parfois incertain; cependant, avec un peu d'attention, il sera presque toujours possible d'arriver à la vérité.

L'*ulcération cancéreuse* se présente au chirurgien avec les caractères suivants. En général assez étendue, elle offre une surface inégale, anfractueuse, couverte de fongosités mollasses, saignant avec la plus grande facilité, et laissant écouler un liquide sanieux d'une fétidité extrême. Ces masses végétantes sont parfois tellement considérables qu'elles envahissent une partie de la cavité buccale; dans quelques circonstances ces fongosités se mortifient et laissent à leur place de véritables cavernes inégales qui se perdent dans la profondeur du tissu lingual et même jusque dans l'épaisseur du plancher de la bouche. Les bords de cette ulcération sont indurés, calleux, souvent renversés en dehors; souvent

aussi, surtout lorsque le cancer a débuté par les couches profondes de la langue, on sent au toucher une tumeur irrégulière, dure, bosselée, s'étendant plus ou moins loin dans l'organe malade; enfin, il n'est pas rare de voir la langue rendue immobile, appliquée contre le plancher buccal avec lequel elle semble faire corps. En même temps, les malades accusent des douleurs lancinantes, et ont fréquemment des hémorrhagies qui peuvent même devenir très-inquiétantes. A cette période également le cancer ulcéré s'accompagne d'engorgement ganglionnaire. Dans quelques cas, les ganglions offrent aussi des ulcérations à forme irrégulière, à surface fongueuse, bourgeonnante. Le diagnostic sera confirmé par l'étude des antécédents, la recherche de l'herédité, l'absence de toute autre lésion de nature syphilitique ou tuberculeuse; enfin, dans le cas où quelque doute resterait encore, l'emploi d'un traitement approprié viendrait aplanir toute difficulté.

La *gomme ulcérée* se montre sous la forme d'un ulcère à bords taillés à pic, reposant sur une base dure, lardacée, donnant lieu à un suintement d'un liquide sanieux, mal lié, peu abondant; ses bords sont quelquefois dentelés, décollés et flottants dans la cavité buccale, et circonscrivent une caverne plus ou moins profonde, limitée par une espèce de coque qui lui donne l'aspect d'un kyste; jamais on ne rencontre dans ces ulcérations de masses fongueuses et végétantes. Les parties voisines de la langue offrent souvent une ou plusieurs de ces fissures profondes à bords indurés, de ces hypertrophies papillaires sur lesquelles Saison et plus récemment Clarke ont particulièrement appelé l'attention. Enfin, les ganglions sous-maxillaires sont le plus souvent respectés. La langue jouit de sa mobilité normale et n'adhère jamais au plancher de la bouche comme dans le cancer. L'étude minutieuse des antécédents pourra faire reconnaître l'existence d'accidents syphilitiques antérieurs, et l'examen de la bouche et du reste du corps permettra de constater souvent l'existence, soit de lésions analogues à divers degrés de développement, soit de syphilides tuberculeuses ou ulcéreuses; en dernier ressort, on verra sous l'influence d'un traitement spécifique, l'ulcération se modifier et se cicatriser peu à peu, ce qui n'arrivera pas pour le cancer.

2° *L'ulcération repose directement sur la langue.* — Les ulcérations appartenant à cette catégorie sont les plus nombreuses; ce sont celles dont le diagnostic est souvent le plus difficile. Les principales sont les *ulcérations simples*, les *ulcérations tuberculeuses et syphilitiques*, *certains ulcères cancéreux*, enfin quelques ulcérations beaucoup plus rares, comme les *ulcérations mercurielles*, *antimoniales*.

La situation d'une ulcération sur un des bords de la langue, sa forme longitudinale à direction antéro-postérieure, en général peu profonde, à bords tuméfiés, indurés, parfois calleux, feront songer à un *ulcère simple*. Le diagnostic sera complet, si l'examen de la bouche fait découvrir au niveau de la lésion une saillie dentaire ou un chicot pointu et irrégulier. Reste-t-il quelque incertitude? l'extraction de la dent ou la

disparition de la saillie sera suivie de la guérison rapide de l'ulcère. Si ce traitement n'est suivi que d'une légère amélioration, si malgré ce moyen l'ulcération persiste, c'est qu'alors la lésion a une double origine. Mais en tout cas, grâce à cette précaution, l'ulcération aura perdu une partie de ses caractères d'emprunt et apparaîtra, dès que la cause secondaire d'irritation aura disparu, sous son véritable aspect (*cancéreuse*, *tuberculeuse* ou *syphilitique*).

Il y a certaines *ulcérations cancéreuses* qui font partie de la catégorie des ulcérations que nous étudions; ce sont celles qui succèdent au cancer *superficiel*. Dans beaucoup de cas le diagnostic peut être embarrassant, et pour se guider, on se rappellera que l'ulcération cancroïdale repose sur une plaque dure, légèrement saillante, à bord calleux et plus ou moins renversés en dehors que sa surface est peu profonde, grisâtre, offrant des mamelons irréguliers; parfois l'ulcération est constituée par une réunion de fissures, de profondeur variable, séparant des éminences formées par des papilles hypertrophiées saignant avec facilité dès qu'on vient à les dépouiller des lamelles cornées qui les surmontent. Les ganglions sous-maxillaires sont ordinairement engorgés, et au bout d'un certain temps, il n'est pas rare, quoique cela soit moins fréquent que dans le cancer profond, de voir apparaître des symptômes de cachexie. Enfin l'âge du malade, sa profession, ses antécédents héréditaires pourront encore servir au diagnostic.

Ce n'est que dans ces dernières années qu'il a été possible d'assigner aux *ulcérations tuberculeuses* des caractères qui permissent de les différencier des autres ulcérations de la langue, et pour cela on peut se fonder sur trois ordres de symptômes fournis par l'ulcère lui-même, par l'état des parties voisines, par celui des organes thoraciques. Tous cependant n'ont pas une égale valeur. C'est ainsi que les poumons peuvent être indemnes de toute lésion tuberculeuse au moment où apparaît l'ulcération; mais ils ne tardent pas à être envahis par le produit morbide, et à un moment donné il sera possible de constater des signes non équivoques de tubercules pulmonaires. Quant à l'ulcération en elle-même, elle est généralement unique à la langue, et se présente sous la forme d'un ulcère arrondi, à bords légèrement saillants, rarement indurés, jamais décollés ni taillés à pic; le fond est rosé et offre quelques bourgeons de la grosseur d'un grain de millet, parfois ce fond est grisâtre avec des teintes jaunâtres; enfin l'ulcération repose dans son ensemble sur une base qui forme comme une espèce de tumeur. Les ganglions sont le plus souvent respectés. Mais le caractère qui facilitera surtout le diagnostic est la présence de points jaunâtres tout autour de l'ulcération. Ces points existent dès le début de la lésion et persistent autant qu'elle. Notons enfin la ténacité de cette ulcération, son peu de tendance à guérir ou même à se modifier; enfin la présence d'ulcérations de même nature sur les organes voisins, amygdales, voile du palais, etc.

Le diagnostic des *ulcérations syphilitiques* est complexe; il faut recon-

naître d'abord que l'on a affaire à une ulcération spécifique, et ensuite il est nécessaire de savoir à quelle période de la syphilis la lésion doit être rattachée.

Le *chancre lingual* se reconnaîtra à son siége (ordinairement à la pointe de la langue), à l'induration spéciale et plus considérable que dans le cancroïde ou le tubercule, à ses bords franchement rouges, taillés à pic. Le plus souvent unique, il s'accompagne d'un engorgement ganglionnaire indolent et volumineux, et, il n'est pas rare de voir apparaître, dans le cours même de son évolution, des plaques muqueuses, de la roséole, enfin, l'ulcère ne tarde pas à se couvrir de bourgeons charnus et à marcher vers la cicatrisation.

Dans la *plaque muqueuse ulcérée*, point d'induration; la surface est toujours recouverte d'une pellicule blanchâtre; très-superficielle, l'ulcération n'entame pas le derme de la muqueuse linguale ; enfin, en même temps qu'elle on constate la présence de plaques semblables sur le reste de la muqueuse buccale, aux organes génitaux, à l'anus. L'existence d'une roséole concomitante, les traces d'un chancre infectant, compléteront le diagnostic. Ces caractères permettront le diagnostic de la plaque muqueuse avec les autres ulcérations et avec le chancre. Toutefois il faut savoir qu'une plaque muqueuse isolée peut en imposer pour un chancre; dans ce cas l'absence d'induration et d'engorgement des ganglions conduira à reconnaître la véritable nature de la lésion.

Les ulcérations syphilitiques *tardives* se confondent d'autant plus facilement avec d'autres ulcérations que l'on est plus éloigné des accidents primitifs qui pourraient aider à découvrir la vérité. Ici, les caractères objectifs ne suffisent pas toujours, il faut rechercher ailleurs. Les troubles fonctionnels sont moins accusés dans les cas d'ulcérations spécifiques (sensation de chaleur, cuisson, etc.); l'engorgement ganglionnaire est en général indolent; enfin, Saison et Clarke insistent pour le diagnotic sur la présence de ces crevasses, de ces fissures que nous avons signalées dans la description de ces ulcérations. En pareille circonstance, on devra rechercher avec soin parmi les antécédents les traces de la syphilis, examiner les organes thoraciques en cas d'incertitude; enfin, le traitement viendra élucider la question, en débarrassant le malade de ses ulcérations si elles sont l'effet de la syphilis, tandis que si elles sont de nature tuberculeuse, on les verra persister avec la ténacité dont nous avons parlé.

Ces ulcérations sont souvent, d'autre part, confondues avec des plaques muqueuses ulcérées; or elles en diffèrent par leur profondeur plus considérable, leur fond grisâtre, saignant, jamais recouvert d'une fausse membrane, et la présence des fissures à la surface de la muqueuse linguale.

En terminant ce paragraphe, je mentionnerai comme pouvant être la cause d'une erreur de diagnostic l'existence d'*ulcérations mercurielles* ou *antimoniales*. Mais, outre que, dans ces cas, la langue n'est pas seule affec-

tée, l'étude attentive des symptômes concomitants et des commémoratifs (*intoxication médicamenteuse* ou *professionnelle*) fera suffisamment reconnaître la véritable nature de la lésion.

ARTICLE III.

DIFFORMITÉS ET VICES DE CONFORMATION DE LA LANGUE.

On peut observer à la langue certaines anomalies ou vices de conformation. De ces anomalies, les unes sont *congénitales*, les autres sont *accidentelles* et *acquises*. Les principales sont : l'*absence de la langue*, *sa bifidité*, *ses adhérences anormales* ou *ankyloglosse;* à ce dernier vice de conformation se rattache la brièveté extrême du frein de la langue, ou *le filet*.

1° Absence de la langue.

L'absence de la langue est congénitale ou accidentelle ; dans ce dernier cas, elle peut succéder, soit aux plaies avec perte de substance, soit à la chute d'eschares consécutives à des ulcérations de diverses natures. Ces dernières se rencontrent surtout dans le jeune âge ; il n'est pas rare de les observer à la suite de certaines fièvres graves, la variole notamment. Enfin l'absence de la langue peut être due à l'atrophie de cet organe et être générale ou limitée à une moitié de son épaisseur. Chollet (1) rapporte l'observation d'un sujet chez lequel la langue était réduite à la moitié de son épaisseur.

Lorsque cette anomalie est congénitale, on constate plutôt un arrêt de développement qu'une agénésie complète; dans ce cas, la base de la langue existe encore, déformée, rétrécie, ou bien l'organe est remplacé par une petite saillie, en forme de mamelon, qui parfois se contracte au toucher d'une manière assez appréciable.

Si cette difformité est accidentelle, la disposition anatomique la plus fréquente consiste dans une dépression anormale du plancher buccal qui tantôt présente une surface unie, comme chez le malade de Banon (2), tantôt offre vers sa partie moyenne deux saillies oblongues plus ou moins mobiles. Simultanément on observe parfois un léger abaissement de la voûte palatine.

Lorsque la langue manque complétement ou dans une grande étendue, divers troubles fonctionnels sont la conséquence de cette anomalie. Chez les jeunes sujets, la succion doit s'exécuter difficilement, si tant est même qu'elle puisse se faire; les auteurs sont muets à cet égard. Chez les sujets plus avancés en âge, les observations sont plus concluantes ; on note des altérations du goût, de la déglutition, de la phonation. Toutefois il faut

(1) *Journ. génér. de méd.*, 1823.
(2) *Soc. pathol. de Dublin*, 16 avril, 1864.

savoir que ces troubles peuvent n'être que temporaires, fait que les chirurgiens ont constaté plus d'une fois à la suite de l'ablation plus ou moins complète de la langue : la déglutition redevient presque facile, l'expulsion possible ainsi que la mastication, enfin quelques sujets finissent par parler avec une telle facilité qu'au premier abord il semble impossible d'admettre qu'ils sont privés de langue.

De pareils vices de conformation sont au-dessus des ressources de l'art; peut-être la prothèse, qui a déjà fait de si grands progrès, pourra-t-elle venir un jour ou l'autre en aide à ces pauvres infirmes; jusqu'à présent personne n'a songé à mettre à profit l'expérience du malade d'Ambroise Paré (1), qui parvint à prononcer des paroles assez distinctes à l'aide d'une écuelle de bois introduite entre les dents.

2° Bifidité de la langue.

Cette disposition de la langue, qui est normale chez certains mammifères, chez quelques oiseaux et plus souvent chez les reptiles, est très-rare chez l'homme; presque toujours elle accompagne d'autres difformités, particulièrement les divisions congénitales de la lèvre ou du voile du palais. Dans un cas, rapporté par Parise (de Lille) (2), la bifidité de la langue coïncidait avec une division du maxillaire inférieur et un arrêt de développement de la partie inférieure de la face; l'enfant, âgé de quinze jours, succomba avant qu'il ait été possible de recourir à une opération réparatrice.

Cette anomalie peut être, quoique très-rarement, la conséquence d'une plaie de la langue; la mobilité excessive de cet organe, l'absence de toute réunion chirurgicale, peuvent expliquer ce fait. Si l'on se trouvait en présence d'un cas semblable, si la bifidité était assez étendue pour gêner les différentes fonctions de l'organe, on aviverait les deux bords de la solution de continuité que l'on maintiendrait rapprochés par quelques points de suture.

3° Adhérences de la langue (ankyloglosse).

Avec Bouisson (3), nous décrirons sous le nom d'*ankyloglosse* toute adhérence anormale, congénitale ou acquise, tenant la langue fixée en un point de la cavité buccale. Suivant que la langue se trouve fixée au plancher buccal ou aux parties latérales des gencives, des joues, l'ankyloglosse est dit *inférieur* ou *latéral;* l'adhérence de la langue à la voûte palatine ou *ankyloglosse supérieur* est extrêmement rare.

a. *Ankyloglosse accidentel.* — Il se rencontre rarement, la mobilité

(1) *Œuvres compl.*, t. II, p. 608.
(2) *Bull. génér. de thérap.*, t. LXII, p. 269.
(3) *Dict. encyclop.*, article LANGUE.

excessive de la langue permettant difficilement la formation d'adhérences. Nous devons noter cependant les brides cicatricielles consécutives à une stomatite ulcéreuse, à une glossite; enfin, à la suite d'une plaie du plancher buccal, la langue peut être prise dans l'écartement des lambeaux et contracter des adhérences avec les parties environnantes. Dans une observation rapportée par Sédillot (1), l'ankyloglosse fut pour ainsi dire chirurgical. Ce chirurgien, dans le but de remédier à une asphyxie imminente déterminée par un gonflement énorme de la langue, fixa cet organe dans une plaie faite à la région sus-hyoïdienne; l'opération fut couronnée d'un plein succès; plus tard, la langue fut dégagée et reprit sa position et sa mobilité.

Ces adhérences anormales donnent lieu à un certain nombre de troubles fonctionnels dans la déglutition, la mastication et la phonation; troubles d'autant plus accusés que la langue est plus fortement fixée aux organes voisins.

Pour détruire ces adhérences, il suffit en général de passer au-dessous une sonde cannelée et d'en faire la section avec un bistouri boutonnés ou des ciseaux. Ce moyen réussit le plus souvent, et la mobilité naturelle de l'organe concourt au succès de l'opération. Dans quelques cas, cependant, on a vu l'adhérence se reproduire; et c'est pour s'opposer à ces récidives qu'on a conseillé soit d'exciser les brides cicatricielles, soit de les couper en deux fois au niveau de la joue ou des gencives et au niveau de la langue.

b. *Ankyloglosse congénital.* — Dans quelques cas très-rares, la langue est fixée à la voûte palatine, mais le plus ordinairement l'ankyloglosse est *inférieur*. Dans ce cas, tantôt la partie antérieure de l'organe est fixée dans toute son étendue au plancher buccal, tantôt et le plus souvent cette adhérence est limitée à la portion médiane; l'anomalie constitue alors le *filet*.

Les adhérences étendues sont en général molles, peu solides, et il suffit pour les détruire d'en pratiquer le décollement avec le doigt ou une spatule.

Filet. — Il arrive assez souvent chez le nouveau-né que le repli muqueux qui réunit la portion libre de la langue au plancher buccal a une longueur exagérée et s'étend trop loin en avant vers la pointe de la langue; d'autres fois, il est trop court et trop étroit de haut en bas. Une difficulté plus ou moins marquée dans la succion, la déglutition, l'articulation des sons, est la conséquence de cette disposition anormale qui s'oppose à un allongement suffisant de la langue. Mignot (2) a rapporté un fait intéressant de filet par hérédité.

Pour établir un diagnostic certain, il importe d'examiner l'organe et de constater *de visu* l'anomalie. Or, lorsque le frein est trop court, la pointe de la langue reste derrière l'arcade alvéolo-dentaire pendant les

(1) *Traité de méd. opér.*, 4e édit., t. II, p. 44.
(2) *Gaz. hebdom.*, 1868, n° 45.

cris; en portant le doigt sur le filet, on constate qu'il est plus résistant, plus tendu qu'à l'état normal, et que dans les efforts de succion la pointe de la langue ne peut s'appliquer sur ce doigt aussi facilement et aussi complétement qu'il conviendrait.

L'anomalie reconnue, on y remédie par la petite opération suivante : l'enfant étant assis, la tête renversée sur les genoux d'un aide, le chirurgien soulève la langue avec un ou deux doigts de la main gauche, de manière à tendre le frein; puis avec la main droite armée de ciseaux mousses, il divise le filet dans une étendue de 4 à 5 millimètres au plus; la pointe des ciseaux doit être dirigée en bas, afin d'éviter les artères ranines. On peut encore soulever la langue avec la plaque d'une sonde cannelée, engager le filet dans la fente de cette plaque, et faire alors la section comme précédemment.

Cette opération, presque toujours simple et insignifiante, a quelquefois donné lieu à de graves accidents sur lesquels J.-L. Petit a attiré l'attention tout en exagérant leur fréquence; ces accidents sont l'*hémorrhagie* et le *renversement de la langue* vers le pharynx.

L'*hémorrhagie* est due soit à la blessure des artères ou des veines ranines, soit à la division de quelque vaisseau anormalement développé dans le frein. Rarement sérieuse, cette hémorrhagie peut parfois être assez abondante pour compromettre la vie de l'enfant, si l'on ne s'en aperçoit à temps; car les mouvements de succion entretiennent cet écoulement, et le rendent à chaque instant de plus en plus considérable. La cautérisation du vaisseau lésé avec le crayon de nitrate d'argent suffit le plus souvent; en cas d'insuccès, une pointe de feu arrêterait l'hémorrhagie. Enfin Malgaigne a conseillé d'appliquer sur la plaie quelques points de suture entrecoupée.

J.-L. Petit a été trois fois témoin du *renversement de la langue* vers le pharynx; dans un cas, la mort par asphyxie fut la suite de cet accident, En pareille circonstance, on doit se hâter de porter le doigt dans la bouche pour ramener la langue dans sa position normale et faire cesser la suffocation imminente.

CHAPITRE XII

MALADIES DE LA VOUTE PALATINE.

ARTICLE PREMIER.

LÉSIONS TRAUMATIQUES DE LA VOUTE PALATINE.

Les blessures de la voûte palatine diffèrent entre elles selon que l'agent vulnérant a borné son action à la fibro-muqueuse ou a intéressé le squelette sous-jacent. Les plaies et contusions de la muqueuse n'offrent que peu de gravité et guérissent en général rapidement.

Lorsque le squelette est intéressé, tantôt la lésion est complexe et rentre plus particulièrement dans l'histoire des fractures du maxillaire supérieur, tantôt la lésion est plus exactement limitée à la voûte palatine et peut même se borner à une simple perforation.

Ce genre de blessure, dont on trouvera une bonne description dans la thèse de Bedel (1), s'observe quelquefois chez des individus qui tombent sur la face en tenant dans la bouche un instrument rigide et plus ou moins pointu, comme une pipe, un bâton, une tige de métal, etc. L'instrument venant heurter la voûte palatine peut, après avoir contusionné et déchiré la muqueuse, traverser la voûte osseuse et pénétrer dans les fosses nasales. On conçoit même que, si la force d'impulsion est considérable, l'instrument puisse continuer sa marche et pénétrer dans le crâne. C'est ce que l'on observe dans certains cas de blessures par armes à feu, surtout chez les individus qui cherchent à se suicider en se tirant un coup de fusil ou de pistolet dans la bouche. Il est fréquent alors de trouver des lésions très-complexes de la cavité buccale, telles que déchirures des lèvres, des joues, de la langue, du voile du palais, avec brûlure de ces diverses parties.

L'existence d'une perte de substance traumatique de la voûte palatine entraîne à sa suite des troubles de la déglutition et de la phonation que nous indiquerons plus tard, et ces troubles peuvent rester permanents si la perte de substance n'est pas comblée. Tous les efforts du chirurgien doivent donc tendre vers ce dernier résultat en rapprochant autant que possible les lambeaux de la fibro-muqueuse, de manière à obtenir une réunion immédiate, ou bien en surveillant et en activant la réunion secondaire par tous les moyens accoutumés. Il pourrait être utile, dans certains cas, de soutenir les parties molles et les fragments osseux à l'aide d'une sorte d'obturateur en gutta-percha. Enfin, si malgré tous ses soins, le chirurgien voyait la perforation persister, il devrait avoir recours aux méthodes thérapeutiques que nous indiquerons plus tard.

ARTICLE II.

LÉSIONS VITALES ET ORGANIQUES DE LA VOUTE PALATINE.

1° Inflammations.

La muqueuse palatine participe à la plupart des affections inflammatoires de la muqueuse buccale. Mais nous devons seulement signaler ici les inflammations limitées à la voûte osseuse.

L'*ostéo-périostite* de la voûte palatine peut succéder à des traumatismes, mais elle est plus souvent consécutive à la périostite alvéolo-

(1) *Des perforations traumatiques de la voûte palatine et de leur traitement.* Thèse, Paris, 1872.

dentaire dont elle n'est qu'une propagation. Il n'est pas rare de voir des ostéo-périostites de la voûte palatine, nées sous l'influence de causes diathésiques (scrofule ou syphilis), se terminer par carie ou nécrose et être suivies de perforations de la voûte palatine.

Je crois pouvoir affirmer que, dans l'immense majorité des cas, ces ostéo-périostites scrofuleuses ou syphilitiques de la voûte palatine sont consécutives à l'ozène, et j'ai presque toujours constaté que la maladie débute dans les fosses nasales, en sorte que la voûte palatine osseuse, d'abord dénudée à sa face supérieure, ne tarde pas à l'être dans le point correspondant de sa face inférieure. Ainsi s'explique la terminaison à peu près constante de la maladie par la nécrose d'une portion de la voûte palatine.

Quoi qu'il en soit, l'ostéo-périostite de la voûte palatine s'annonce par une douleur avec gonflement et rougeur plus ou moins étendue, occupant soit le voisinage des arcades dentaires lorsqu'il s'agit de la propagation d'une périostite alvéolo-dentaire, soit un point quelconque de la voûte lorsque la maladie est idiopathique ou symptomatique d'un coryza scrofuleux ou syphilitique. Le gonflement ne tarde pas à augmenter, la fluctuation devient évidente, enfin l'abcès s'ouvre spontanément ou est ouvert par le chirurgien, et on constate avec un stylet la dénudation plus ou moins étendue de l'os sous-jacent.

Dans les périostites consécutives à une affection dentaire, la maladie guérit spontanément et complétement; il en serait de même dans une périostite idiopathique. Mais les choses se passent tout autrement dans les cas d'ostéo-périostite syphilitique ou scrofuleuse. L'ouverture palatine reste fistuleuse; une portion plus ou moins étendue d'os nécrosé est éliminée soit par la bouche, soit par la narine, puis il reste une perforation qui pourra se cicatriser si la perte de substance est peu considérable, ou rester permanente.

Le traitement devra consister dans l'emploi de gargarismes émollients au début, puis dans l'ouverture rapide de la collection purulente, afin de limiter autant que possible le décollement du périoste. Si une perforation se produit, on devra tenter d'en favoriser autant que possible la cicatrisation par un traitement local et général approprié, et dans ces conditions je recommande de porter tous ses soins du côté de l'ozène coexistant. Enfin, la perforation ayant persisté, on devra se comporter comme nous le dirons plus tard.

2° Tumeurs.

Nous rappellerons seulement pour mémoire que diverses tumeurs, nées dans les fosses nasales, peuvent déprimer la voûte palatine et se montrer du côté de la bouche. D'autres tumeurs, ayant pris naissance dans l'épaisseur des gencives ou des maxillaires supérieurs, ont envahi consécutivement la voûte palatine. Il ne sera question ici que des tumeurs

primitivement développées dans la voûte osseuse du palais. A l'exception des productions syphilitiques (*gommes* ou *exostoses*), ces tumeurs sont assez rares, et Fano (1), dans sa thèse de concours, n'a pu en réunir qu'un petit nombre de cas.

a. *Anévrysmes.* — On ne connaissait guère qu'un exemple authentique d'anévrysme de l'artère palatine postérieure du côté droit. Dans ce fait, dû à Teirling, la tumeur était molle, rénitente, pulsatile, animée de mouvements d'expansion et réductible sous la pression du doigt. La guérison fut obtenue par la cautérisation avec le fer rouge.

S. Gross (2) a observé un nouveau cas d'anévrysme de l'artère palatine droite, survenu à la suite d'un coup de couteau. La tumeur, du volume d'un gros pois, de forme sphérique, fut ouverte et l'artère liée à ses deux extrémités.

b. *Tumeurs érectiles.* — Fano en a rassemblé huit observations. La tumeur, dont le volume varie, peut acquérir un développement assez considérable pour remplir toute la bouche. De forme arrondie, elle est parcourue à sa surface par des veines dilatées. Quoique généralement non fluctuante, elle a pu parfois donner lieu à une erreur de diagnostic et simuler un abcès que le chirurgien a ouvert. Le traitement de ces tumeurs a consisté dans l'incision suivie d'une cautérisation par le fer rouge.

c. *Kystes.* — Saucerotte, de Lunéville, a publié un fait unique de kyste du volume d'un demi-œuf de pigeon, contenant une sérosité jaunâtre. La tumeur guérit par la ponction suivie d'une injection de teinture d'iode.

d. *Adénomes.* — Les adénomes, relativement assez fréquents au voile du palais, paraissent très-rares à la voûte osseuse. Nous n'en connaissons qu'un seul exemple dû à Letenneur (de Nantes) (3). La tumeur, très-volumineuse et couvrant la moitié droite de la voûte palatine, présentait les caractères cliniques des adénomes du voile du palais. L'énucléation en fut très-facile.

e. *Fibromes, myxomes.* — Panas (4) a rapporté un exemple de tumeurs fibreuses multiples de la voûte palatine.

On peut rapprocher de cette observation celle que Elie Politis (5) a publiée en 1857 et qui se rapporte à une tumeur d'un rouge bleuâtre, mamelonnée, occupant tout le côté gauche et la moitié du côté droit de la voûte palatine et qui se fixait par un pédicule étroit derrière la dernière molaire gauche. La tumeur adhérait encore en avant dans une étendue de 7 à 8 millimètres, derrière l'arcade dentaire. Sa surface était dure et

(1) *Des tumeurs de la voûte palatine et du voile du palais.* Thèse de concours, 1857.

(2) *A System of Surgery*, vol. II, p. 482.

(3) *Journ. de méd. de l'Ouest*, 30 avril 1870, et *Archives génér. de médecine*, 1871, vol. I, p. 528.

(4) *Bulletin de la Société de chirurgie*, mars 1867 et mars 1870.

(5) *Gaz. méd.*, 1857, p. 74.

dans quelques points sa consistance osseuse. L'ablation en fut assez facile. Deux autres faits analogues sont cités dans la thèse de Fano.

Enfin Bryant (1) a rapporté un cas de *myxome* qui couvrait la totalité de la voûte palatine et qui fut extirpé avec succès.

f. *Tumeurs syphilitiques.* — Les *gommes* ne seraient pas rares à la voûte palatine d'après la plupart des auteurs. Je suis porté à croire que cette assertion est pour le moins très-exagérée. Les tumeurs manifestement syphilitiques de la voûte palatine qui se présentent avec les caractères connus des gommes, qui ne tardent pas à se ramollir et à s'ulcérer, laissant à nu les os sous-jacents et se terminant généralement par nécrose et perforation, sont pour la plupart, selon moi, des ostéo-périostites consécutives à un ozène.

Chassaignac a appelé l'attention sur une *exostose* qui se développe sur la ligne médiane du palais et qu'il désigne pour ce motif sous le nom d'*exostose médio-palatine*. D'après ce chirurgien, cettetumeur annoncerait constamment l'invasion de la période tertiaire de la syphilis. Mais cette proposition est beaucoup trop absolue, et on s'exposerait à de graves erreurs en déclarant syphilitiques tous les individus porteurs de cette exostose médio-palatine qui, chez certains sujets, paraît simplement constituer un vice de conformation.

3° Ulcérations.

On peut rencontrer à la voûte palatine des ulcérations *syphilitiques*, *scrofuleuses* et *cancéreuses*. Comme elles sont rarement limitées à la portion osseuse de la voûte et qu'elles se présentent d'ailleurs avec les mêmes caractères que celles du voile du palais, nous les étudierons en même temps que ces dernières.

ARTICLE III.

VICES DE CONFORMATION ET DIFFORMITÉS DE LA VOUTE PALATINE.

A l'occasion des vices de conformation des fosses nasales et des anomalies générales des dents, j'ai signalé une disposition vicieuse de la voûte palatine, désignée par les auteurs anglais sous le nom de *Vshaped maxilla*, et qui consiste dans une voussure exagérée du palais, d'où résulte un défaut d'étendue en hauteur des fosses nasales qui oblige les sujets à respirer constamment la bouche ouverte. Cette malformation congénitale, contre laquelle la chirurgie est presque impuissante, m'a semblé prédisposer au catarrhe chronique des fosses nasales, et s'accompagner fréquemment d'hypertrophie des amygdales.

(1) *Guy's Hospital Reports*, 1869.

1° Perforations.

On doit distinguer deux sortes de perforations de la voûte palatine : les *perforations accidentelles* et les *perforations congénitales*. L'étude de ces dernières se rattache par un grand nombre de points à l'histoire du bec-de-lièvre, et le lecteur devra se reporter aux pages qui traitent de ce vice de conformation.

La plupart des travaux qui ont été publiés sur les perforations du palais ont trait à la thérapeutique. Nous indiquerons seulement les suivants qui résument d'une façon très-complète l'état de la science.

BAIZEAU, *Mém. sur les perforations et les divisions de la voûte palatine (Archives génér. de méd.* Décembre, 1861). — ROUGE, *L'uranoplastie et les divisions congénitales du palais.* Paris, 1871. — BEDEL, *Des perforations traumatiques de la voûte palatine et de leur traitement.* Thèse de Paris, 1872. — CHRÉTIEN, *Des fissures congénitales de la voûte palatine et de leur traitement.* Thèse de Paris, 1873.

Les *perforations accidentelles* de la voûte palatine reconnaissent un grand nombre de causes : nous venons de voir qu'elles peuvent succéder à une *lésion traumatique*, ou bien à une *nécrose partielle* de nature syphilitique ou scrofuleuse. Certaines opérations chirurgicales laissent aussi à leur suite une ouverture parfois permanente du palais : nous citerons entre autres la résection partielle ou totale du maxillaire supérieur, l'ablation d'une tumeur palatine, ou encore l'enlèvement des polypes naso-pharyngiens, suivant le procédé de Nélaton. Enfin, on n'a pas oublié que les tumeurs du sinus maxillaire ou des fosses nasales viennent parfois faire issue dans la bouche après avoir détruit et perforé les os de la muqueuse du palais. De toutes ces causes, la syphilis est incontestablement la plus fréquente, et nous avons dit déjà que les perforations qu'elle provoque ont habituellement leur siége sur cette portion de la voûte qui répond aux apophyses palatines, tantôt sur la ligne médiane, tantôt sur les parties latérales.

Ovalaires, elliptiques ou circulaires, elles ont parfois la forme d'un entonnoir dont l'orifice étroit s'ouvre dans les fosses nasales, et la partie évasée du côté de la bouche. Leurs dimensions sont naturellement très-variables ; leurs bords, généralement amincis, adhèrent aux os, excepté cependant dans certains cas de carie ou de nécrose où ils apparaissent décollés et recouverts de fongosités saignantes.

Quant aux *perforations congénitales*, mieux nommées *fissures congénitales du palais*, nous nous en sommes déjà occupés à l'occasion du bec-de-lièvre qui souvent existe simultanément avec elles, et nous avons suffisamment insisté sur les causes productrices de ces vices de conformation pour qu'il soit inutile d'y revenir.

Nous nous bornerons à rappeler que la *fissure* peut : 1° être *unilatérale, bilatérale* ou *médiane;* 2° occuper la totalité de la voûte palatine, ou

une partie seulement, en avant ou en arrière ; 3° s'accompagner ou non de la division partielle ou totale du voile du palais. Les figures 181,

Fig. 181. — Division médiane du palais.

Fig. 182. — Division latérale droite du palais.

182 et 183 représentent quelques-unes des principales formes des fissures congénitales du palais. La figure 184, empruntée à Rouge, est intéres-

Fig. 183. — Division bilatérale complète du palais (fœtus de sept mois).

Fig. 184.— Division de la voûte palatine avec excès de développement du vomer et des os incisifs.

sante en ce qu'elle semble confirmer une théorie émise par le professeur Grohe (1) sur la genèse des divisions congénitales du palais. On sait, en effet (voy. *Bec-de-lièvre*, p. 635). que les divisions congénitales des lèvres et du palais sont considérées comme le résultat d'un arrêt de développement. Selon Grohe, les fissures palatines seraient parfois dues à un excès de développement des os de la base du crâne; le vomer hypertrophié ferait obstacle à la réunion osseuse sur la ligne médiane et pousserait en avant l'os intermaxillaire.

Quelles que soient la forme et les dimensions de la perforation congé-

(1) Cité par Rouge. *De l'uranoplastie*, p. 6.

nitale, les bords sont épais et recouverts d'une muqueuse richement vasculaire qui fait suite à la muqueuse palatine et se continue avec la pituitaire.

Quelques exemples rares et insolites de divisions osseuses du palais, sans lésion de la muqueuse, ont été observés et méritent d'être rapportés. Trélat (1) a constaté, sur un homme atteint de nasonnement de la voix et de gêne de la prononciation, une échancrure des os en arrière, assez étendue pour que la longueur du palais ne mesurât que 4 centimètres au lieu de 6 : la muqueuse était intacte et non perforée. Une fille de cet homme, âgée de deux mois, présentait à la place de l'épine nasale postérieure une petite échancrure : quatre jours seulement après la naissance, il s'était formé, en ce point, spontanément, une étroite fissure de la muqueuse qui s'agrandit peu à peu.

Notta (de Lisieux) (2) a observé, chez une jeune fille de onze ans, l'absence d'une partie de la voûte osseuse du palais : la perte de substance, de forme triangulaire, fut attribuée par lui à un arrêt de développement des deux os palatins ; les parties molles n'avaient subi aucune altération.

Enfin, Langenbeck (3) a cité trois cas à peu près analogues : dans le premier, la voûte osseuse manquait entièrement, les parties molles existaient seules; le voile du palais était divisé. Dans le second, la fissure osseuse était seulement plus étendue et se prolongeait plus loin que celle de la muqueuse. Dans le troisième cas, enfin, la fissure était très-étroite, située sur la ligne médiane, et recouverte par la muqueuse intacte.

Symptomatologie. — Les signes objectifs des perforations accidentelles ou congénitales de la voûte palatine nous sont déjà connus; il ne nous reste plus qu'à parler des symptômes fonctionnels auxquels donne lieu la présence de la difformité, et qui se rattachent à l'exercice de la succion, de la déglutition, de la mastication, de la phonation, de l'olfaction.

La plupart de ces actes physiologiques sont plus ou moins sérieusement gênés. La succion chez le nouveau-né est généralement impossible; la déglutition s'accompagne du reflux des aliments et surtout des boissons par les fosses nasales; la voix est nasonnée et présente une amplitude moindre, en même temps qu'il y a impossibilité de prononcer certaines lettres; l'action de siffler ou de souffler est absolument impossible, ce qui interdit aux sujets l'exercice de certaines professions; enfin l'olfaction doit subir de notables modifications, et Chrétien a noté sa diminution. Ajoutons à cela le passage constant des mucosités nasales dans la cavité de la bouche, et, probablement par suite d'un coryza chronique dû aux conditions anormales des fosses nasales, la fétidité fréquente de l'haleine.

(1) *Société de chirurgie*, 6 octobre 1869.
(2) *Société de chirurgie*, 13 octobre 1869.
(3) *Archiv für klin. Chirurgie*, 1863, vol. V, p. 230.

L'habitude et l'exercice parviennent à corriger quelques-uns de ces troubles fonctionnels, qui sont d'ailleurs plus ou moins accusés et gênants selon le siége et l'étendue de la perforation ; mais le plus souvent l'amélioration est assez incomplète et assez insuffisante pour que le chirurgien soit autorisé à parer par d'autres moyens aux inconvénients d'une semblable difformité.

TRAITEMENT. — Les moyens thérapeutiques à opposer aux perforations de la voûte palatine sont de deux ordres : *palliatifs* et *curatifs*.

a. Le *traitement palliatif* consiste en l'application d'obturateurs variés que les auteurs du *Compendium* proposent de ranger en deux classes : 1° ceux que les malades peuvent fabriquer eux-mêmes; 2° ceux qui, plus compliqués, ne peuvent être faits que par les industriels, sur les indications du chirurgien.

Les premiers sont toujours fort simples : l'éponge, la mie de pain, le papier mâché, la cire, le liége, le bois ou le caoutchouc sont les substances le plus souvent employées par les malades ; travaillées et façonnées de manière à s'adapter correctement à la perforation, elles ont pu rendre de réels services, et ces sortes d'obturateurs ont été parfois préférés par les patients aux obturateurs métalliques plus perfectionnés ; mais ils ont le double inconvénient de ne pouvoir être supportés qu'après cicatrisation complète des bords de l'ouverture, et de n'être applicables qu'aux perforations étroites, traumatiques ou diathésiques.

Les *obturateurs proprement dits*, connus aussi depuis longtemps, ont été divisés par Sédillot en *obturateurs à ailes*, *à verrous*, *à chapeau* et *à plaque*. L'or, l'argent, le caoutchouc vulcanisé servent à leur fabrication.

L'*obturateur à ailes*, imaginé par Fauchard et perfectionné par Charrière, se compose d'une plaque palatine concave, plus large que la perforation et munie sur sa face supérieure d'une tige à la base de laquelle s'articulent deux ailes mobiles qui peuvent être à volonté relevées ou abaissées au moyen d'une vis de rappel : l'appareil est introduit les ailes dressées ; puis quand il est en place, les ailes sont rabattues de façon à saisir le palais entre elles et la plaque.

Les *obturateurs à verrous* sont formés d'une plaque semblable à la précédente, mais portant sur sa face supérieure deux verrous qui glissent en avant et en arrière, au-dessus de la perforation.

Les *obturateurs à chapeau* (Sédillot) ont une plaque palatine surmontée d'un cylindre creux dont les dimensions sont exactement celles de la perforation dans lequelle il s'engage ; la plaque est maintenue par des fils métalliques fixés aux dents voisines.

Les *obturateurs à plaque* (fig. 185) sont constitués par une plaque palatine, soutenue au-dessous de la perforation par des tiges métalliques qui prennent sur les dents un point d'appui. Ils ont l'avantage de supprimer, dans le trajet de la perforation, la présence d'un corps étranger qui contribue à la dilater et à l'accroître ; mais ils ont, comme les précédents, l'inconvénient d'ébranler les dents.

Quant aux *obturateurs en caoutchouc vulcanisé*, connus sous le nom d'obturateurs de Gariel, et dont Baizeau attribue l'idée à H. Larrey, ils ont la forme d'un double bouton de chemise et se composent d'une plaque supérieure ou nasale qui déborde l'orifice qu'elle doit recouvrir et qui se relie à une plaque inférieure ou palatine, plus large, par une tige en caoutchouc de dimensions égales à celles du trajet fistuleux.

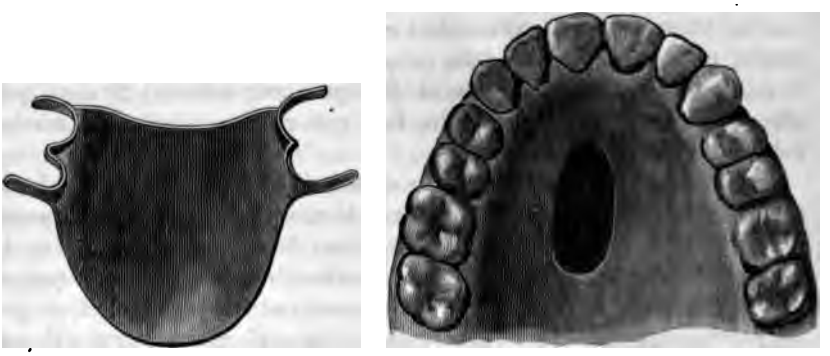

Fig. 185. — Obturateur à plaque destiné à une perforation accidentelle.

Les obturateurs rendent chaque jour de réels services, et jusque dans ces derniers temps ils ont constitué les seuls moyens thérapeutiques à opposer aux perforations du palais. Toutefois on doit reconnaître qu'ils laissent beaucoup à désirer : les uns dilatent et agrandissent la perforation; les autres ébranlent les dents qui servent à les fixer; d'autres tiennent mal en place, ulcèrent les bords de l'ouverture, et ne peuvent plus être supportés; et, sous ce rapport, il est bon de savoir que certains malades présentent une sensibilité tellement exagérée qu'il faut de toute nécessité renoncer chez eux à tout moyen de prothèse. Enfin, il est arrivé plusieurs fois que l'appareil, mal soutenu, est tombé dans le larynx ou dans l'œsophage, et a occasionné des accidents graves. Chrétien a rapporté dans sa thèse un certain nombre de faits de ce genre, empruntés à la pratique de divers chirurgiens.

Ce sont là de nombreux et graves inconvénients, que les récentes et ingénieuses modifications apportées dans la construction des obturateurs par Préterre, Kingsley (de New-York) (1), etc. n'ont pas entièrement fait disparaître. Aussi ne sera-t-on pas surpris que les chirurgiens aient tenté, au prix d'opérations sanglantes, d'obtenir une guérison définitive des perforations palatines.

b. Le *traitement curatif* comprend les opérations pratiquées sur les parties voisines, ou au niveau même de la perforation. Certains auteurs, en

(1) *On the treatment of Congenital cleft Palate* (*Transact. of the Odontological Soc.* Vol. V, p. 195, 1865).

effet, ont avancé qu'il suffisait souvent d'opérer le bec-de-lièvre, ou de faire la staphylorraphie, pour voir les divisions congénitales de la voûte palatine diminuer considérablement et même disparaître par le rapprochement graduel des os maxillaires écartés (Richemond, Petit, Roux, de la Faye, etc.).

Il y a là, pensons-nous, une grande exagération. Nous ne nions pas que les opérations pratiquées chez les jeunes sujets sur les lèvres ou le voile du palais divisés n'aient une certaine influence consécutive pour restreindre les dimensions des divisions palatines concomitantes; nous admettons même que la compression prolongée sur les maxillaires (Dupuytren, Levert, Autenrieth) aide et favorise le rapprochement de leurs apophyses palatines; mais nous croyons que le résultat obtenu sera toujours incomplet et insuffisant, et, dans l'immense majorité des cas, les divisions congénitales du palais ne pourront être réparées, comme les perforations accidentelles, que par des opérations faites au niveau même de la brèche osseuse.

Ces opérations sont au nombre de deux : la *cautérisation* et l'*uranoplastie.*

La *cautérisation* ne convient qu'aux perforations étroites. Baizeau conseille, pour rendre celle-ci plus efficace et favoriser la rétraction consécutive, de détacher dans une certaine étendue les parties qui environnent la perforation, et de cautériser en même temps son pourtour.

Uranoplastie. — Trois grands procédés ont été imaginés; nous allons les décrire avec les diverses modificacations qu'ils ont subies :

1° *Procédé par glissement.* — Il consiste simplement à décoller la muqueuse, sur tout le pourtour de l'orifice, dans une étendue de quelques millimètres et à réunir par une suture les bords sanglants. Mis en usage, pour la première fois, par Roux, dans un cas de division de la voûte et du voile du palais, ce procédé échoua. Sédillot qui s'en servit plus tard pour une perforation syphilitique ne fut pas plus heureux.

Langenbeck et Hulke reprirent cette opération, et la modifièrent en s'attachant à conserver le périoste dans les lambeaux, et en prolongeant le décollement jusqu'aux arcades alvéolaires. Langenbeck obtint un succès complet; Hulke échoua en partie (1).

2° *Procédés par renversement.* — Ces procédés sont nombreux et sont décrits dans les Mémoires de Baizeau et de Rouge. Ils consistent tous à tailler sur la muqueuse palatine, en avant, en arrière, ou sur les côtés de la perforation, un ou plusieurs lambeaux qui puissent être rabattus de telle sorte que leur face muqueuse soit tournée vers les fosses nasales, et leur face sanglante vers la cavité buccale.

a. *Procédé de Krimer.* — Deux incisions partant des piliers du voile du palais sont conduites latéralement, à droite et à gauche de la perforation, à quatre lignes en dehors de son orifice; elles se réunissent en avant à

(1) Baizeau, *loc. cit.*, p 10.

angle obtus ; les deux lambeaux latéraux sont décollés de la voûte, renversés sur eux-mêmes, et réunis par leurs bords libres avec quelques points de suture. Krimer obtint ainsi le premier succès d'uranoplastie. Verlinck et Verneuil répétèrent cette opération, mais avec moins de succès : dans le premier cas il y eut gangrène, et dans le second séparation et atrophie des lambeaux.

A cette méthode se rapportent les procédés de Velpeau, de Pancoast et de Bonfils, qu'il nous semble inutile de décrire.

3° *Méthode par déplacement latéral.* — Cette méthode est aujourd'hui celle que l'on met le plus souvent en usage. Quoique Dieffenbach, Avery, Baizeau et Langenbeck semblent avoir quelques droits à en réclamer la paternité et qu'il soit assez difficile de juger en dernier ressort cette question, cependant nous pensons qu'il est juste de dire qu'à Baizeau revient l'honneur d'avoir le premier nettement formulé les principes de la méthode et de l'avoir appliquée. Langenbeck et les chirurgiens qui l'ont suivi ont ajouté d'heureux perfectionnements au procédé de Baizeau, surtout dans l'application de ce procédé aux fissures congénitales de la voûte palatine. Voici comment on pratique aujourd'hui cette opération.

On commence par aviver le pourtour de la fistule et l'on prolonge l'avivement, en avant et en arrière, de 1 centimètre au delà de l'orifice, afin de diminuer la courbe de ses bords et de faciliter leur rapprochement. Plus en dehors, le long des arcades dentaires, on pratique des incisions parallèles aux bords avivés de l'ouverture anormale, se continuant aussi loin, en avant et en arrière, mais sans se réunir. Les deux lambeaux ainsi limités, on détache de la voûte toute la fibro-muqueuse qui est comprise de chaque côté entre les incisions et la fistule. On obtient ainsi deux voiles mobiles qui, attirés en dedans, se rejoignent facilement sur la ligne médiane, et forment, après avoir été maintenus par deux ou trois points de suture, un pont au-dessous de la perforation. Cela fait, il reste de chaque côté des lambeaux une perte de substance qui ne tarde pas à bourgeonner et à se cicatriser.

La description précédente s'applique surtout aux perforations accidentelles de la voûte palatine. On comprend, en effet, que le siége, la direction et l'étendue des incisions varient selon les conditions de la fistule.

Pour les fissures congénitales, l'avivement terminé des deux côtés, on incise la muqueuse jusqu'à l'os de chaque côté et suivant une ligne qui se rapproche plus ou moins de l'insertion de la gencive sur le collet des dents. Il va sans dire que la limite externe des lambeaux peut être un peu reportée en dedans dans les cas où la fissure à combler n'est pas trop large. En avant, les incisions doivent rentrer légèrement en dedans, afin de faciliter le déplacement ultérieur du lambeau vers la ligne médiane. En arrière, chaque incision descend sur les côtés du voile du palais. Les muscles de celui-ci doivent être coupés ; et plus tard, lorsqu'on a procédé

au décollement des lambeaux palatins et que ceux-ci n'arrivent pas facilement au contact, il faut poursuivre le décollement en arrière, détacher avec soin les insertions postérieures et supérieures du voile aux os palatins, à l'aide de ciseaux courbes introduits de chaque côté par les plaies latérales. Enfin si l'on remarque que les lambeaux sont encore tendus, on ne devra pas hésiter à couper les muscles du voile du palais, comme dans le procédé de staphylorrhaphie de Sédillot.

Revenons maintenant sur deux temps de l'uranoplastie : le décollement des lambeaux et la suture. Langenbeck, le premier, a insisté pour détacher le périoste de la voûte palatine en même temps que la muqueuse. Cette précaution, qui assure une vitalité plus grande aux lambeaux, donne aussi les chances d'une reproduction osseuse. Ce décollement des parties molles de la voûte osseuse se fait très-bien avec l'instrument représenté (fig. 186) et préconisé par Rouge. C'est une sorte de rugine légèrement recourbée à son extrémité. L'opérateur détache les lambeaux de dehors en dedans, en procédant aussi rapidement que possible, car ce temps est le plus douloureux, mais il faut néanmoins y mettre une grande attention, de façon à ne pas déchirer les lambeaux.

Fig. 186. — Rugine pour décoller la fibro-muqueuse du palais.

Fig. 187. — Aiguille de Trélat.

Quant au mode de suture, nous donnons la préférence à la suture métallique; et pour le passage des fils, nous conseillons d'avoir recours à l'instrument si simple imaginé par Trélat et dont nous avons pu apprécier le maniement facile, comparativement aux modes de suture plus ou moins compliqués décrits par les auteurs. Cet instrument (fig. 187) consiste en une aiguille fixe, montée sur un manche de longueur convenable; le chas se trouve aussi près que possible de sa pointe, qui est recourbée de manière à revenir parallèlement à la tige. Pour mettre les fils, l'aiguille introduite dans la solution de continuité du palais est dirigée de telle sorte que sa pointe vienne s'appliquer sur la face supérieure de l'un des lambeaux, à quelques millimètres en dehors du bord

correspondant. En tirant l'aiguille à soi, on lui fait traverser de haut en bas le lambeau, la pointe apparaît dans la bouche, et, après avoir introduit un fil dans le chas, on ramène celui-ci au-dessus du lambeau. Il suffit alors de faire exécuter à l'aiguille un mouvement de rotation pour amener la pointe de l'aiguille sur la face supérieure du second lambeau, lui faire traverser celui-ci de haut en bas, et faire saillir dans la bouche la pointe armée du fil. Celui-ci est alors dégagé du chas, l'aiguille est retirée, et les deux lambeaux se trouvent réunis par une anse de fil.

Il nous reste à dire un mot d'une opération récemment imaginée par Lannelongue, qui ne l'a pratiquée que pour l'oblitération de fissures congénitales unilatérales, et qui se propose de l'appliquer également aux fissures bilatérales. Chrétien, dans sa thèse, a fait connaître en détail ce nouveau procédé dans lequel le lambeau est pris sur la cloison des fosses nasales. Dans un premier temps, le chirurgien fait une incision horizontale sur la cloison, à une hauteur variable selon la largeur qu'il veut donner au lambeau; des extrémités antérieure et postérieure de cette incision, il en fait descendre deux autres verticales. Dans le second temps, le lambeau limité par les trois incisions est *décollé* avec une rugine sur toute son étendue, excepté en bas au niveau du bord inférieur de la cloison où il doit rester adhérent par un pédicule large et épais. Le troisième temps consiste uniquement en l'avivement du bord externe de la fistule, à l'aide du bistouri ou des ciseaux. Enfin, dans le quatrième temps, le lambeau décollé est rabattu, et son bord supérieur rapproché du bord avivé de la fissure est maintenu dans cette position par quelques points de suture entrecoupée.

Plus tard, la chéilorraphie ou la staphylorraphie complètent cette restauration.

Lannelongue a pratiqué trois fois cette opération, et trois fois avec plein succès; non-seulement le lambeau, très-vasculaire, ne s'est pas mortifié, mais encore le chirurgien aurait constaté, dans deux cas, la régénération osseuse de la voûte palatine au niveau de la fissure oblitérée.

Quel que soit le procédé employé, le malade doit après l'opération, observer un repos et un silence absolus. L'alimentation doit être surveillée avec soin : on ne permettra pendant les quatre ou cinq premiers jours que l'usage des liquides, le bouillon et le lait; encore sera-t-il nécessaire de faire boire avec grande précaution, à l'aide d'un biberon.

De même que pour le bec-de-lièvre, on s'est préoccupé de déterminer l'âge auquel il convient d'opérer les enfants atteints de fissure congénitale de la voûte palatine. Sans fixer à cet égard de règle absolue, on peut dire d'une manière générale qu'il y a avantage à opérer de bonne heure au point de vue du développement ultérieur de l'enfant. Cependant on doit tenir compte avant tout de l'état de santé et de force du sujet. Si celui-ci est vigoureux et bien portant, il sera permis de pratiquer l'ura-

noplastie presque aussitôt après la naissance. Dans le cas contraire, on devra attendre jusqu'à la fin de la première année. D'ailleurs, la question est souvent complexe, car il est bien rare que la fissure de la voûte palatine existe seule; le voile du palais est le plus souvent divisé, en même temps qu'il existe un bec-de-lièvre, et le chirurgien a à se demander s'il doit remédier de suite à ces diverses malformations ou s'il doit procéder successivement à la triple réparation de la lèvre, de la voûte et du voile du palais, et, dans ce cas, il importe de décider dans quel ordre il procédera. Nous adoptons complétement à cet égard l'opinion de Rouge (1), basée sur l'examen des faits connus, et nous dirons que, dans les cas de malformation complexe de la lèvre, de la voûte et du voile du palais, le chirurgien doit commencer par réparer la lèvre le plus tôt possible après la naissance; puis, ne pratiquer l'uranoplastie que vers la fin de la première année, et enfin réserver la réparation du voile du palais pour une époque ultérieure, vers l'âge de six ou sept ans.

Quant aux moyens anesthésiques, il faut d'une manière générale ne point en faire usage : la salivation abondante et les vomissements qu'ils provoquent entravent et compliquent la manœuvre ; leur emploi, en un mot, crée au chirurgien de nouveaux embarras dans ces opérations déjà par elles-mêmes trop laborieuses.

Tout en considérant l'uranoplastie comme une véritable conquête chirurgicale, il importe de savoir que, dans les divisions congénitales, même après une opération suivie de succès, le résultat cherché peut être incomplet. La voûte palatine est réparée, l'uranoplastie a amélioré la prononciation, mais le timbre de la voix est altéré, le nasonnement persiste. Rouge insiste sur ce point, dans son mémoire, et recherchant les causes de cette imperfection il conclut en ces termes : « Le résultat fonctionnel de l'uranoplastie est lié à l'état des fosses nasales. Quand celles-ci sont larges, spacieuses, quand le nez est bien conformé, le succès de l'opération se rapproche le plus possible de la perfection. Si, au contraire, ces parties sont rétrécies, si leurs cavités et leurs orifices manquent d'ampleur, si le vomer gêne par sa position vicieuse la libre circulation de l'air, alors il persistera une altération plus ou moins considérable du timbre de la voix. » Nous reviendrons d'ailleurs plus longuement sur ce sujet à l'occasion des fissures du voile du palais.

(1) *Loc. cit.*, p. 29.

CHAPITRE XIII

MALADIES DU VOILE DU PALAIS.

ARTICLE PREMIER.

LÉSIONS TRAUMATIQUES DU VOILE DU PALAIS.

Les *plaies simples* du voile du palais ne nous arrêteront pas longtemps. Elles sont rares, à cause de la situation profonde de cet organe dans la cavité buccale ; et, d'autre part, elles n'ont d'importance pour le chirurgien que lorsqu'elles intéressent le bord libre. Dans ce cas, en effet, les deux lèvres de la plaie ont une grande tendance à s'écarter, et il importe de prévenir la cicatrisation isolée de chacune d'elles, et de tenter la réunion immédiate à l'aide de quelques points de suture métallique. Si, au contraire, le bord libre n'a pas été touché, il suffira de quelques cautérisations au nitrate d'argent pour amener la guérison.

Dans le cas de plaies étendues, accompagnées de pertes de substance et compliquées de lésions des parties avoisinantes, telles que les plaies produites par les armes à feu, on peut voir persister des perforations plus ou moins larges, ou des déformations du voile du palais dues à des cicatrices vicieuses ou à des adhérences anormales avec le pharynx.

ARTICLE II.

LÉSIONS VITALES ET ORGANIQUES DU VOILE DU PALAIS.

1° Affections inflammatoires.

Les affections inflammatoires du voile du palais et de ses piliers appartiennent à l'histoire des angines et rentrent par conséquent dans le domaine de la pathologie interne. Nous mentionnerons seulement ici les *abcès* et le *prolongement hypertrophique de la luette*.

a. Les *abcès* du voile du palais ont en général pour cause, soit une carie des dernières molaires, soit une angine phlegmoneuse. Dès le début, la voix est nasonnée, la déglutition pénible et douloureuse, la respiration embarrassée. Ces symptômes s'accusent davantage et l'anxiété du malade augmente jusqu'au moment où le pus est évacué par une ouverture spontanée ou artificielle. L'examen direct permet de reconnaître sur le voile lui-même ou sur l'un de ses piliers une voussure plus ou moins proéminente, dans le point qui correspond à la collection purulente ; enfin, par l'exploration avec un ou plusieurs doigts portés dans la bouche, on peut s'assurer s'il y a de la fluctuation. Dès que celle-ci sera reconnue, il y aura tout avantage à inciser immédiatement l'abcès pour mettre fin à

souffrances du malade. On se sert, pour cette petite opération, d'un bistouri dont la pointe seule est libre et dont on entoure la lame d'une bande de toile ou de diachylon, dans la crainte de blesser la langue ou les lèvres du patient.

L'*inflammation* de la luette n'est pas rare et coïncide généralement avec celle de l'arrière-gorge; elle disparaît par les mêmes moyens que l'angine.

Le *prolongement hypertrophique* de la luette (*chute* ou *prolapsus* de la luette) s'accompagne d'une augmentation de volume et d'un allongement de l'organe dont la pointe descend jusque sur la base de la langue et sur l'épiglotte; de là résultent des mouvements incessants de déglutition et des accès de toux.

Des gargarismes astringents, des insufflations d'alun ou de légères cautérisations au nitrate d'argent, suffisent contre l'engorgement récent de la luette; dans les cas rebelles, on a proposé l'excision d'une partie de l'organe, mais il ne faut pas oublier que cette petite opération peut être suivie d'une altération du timbre de la voix.

2° Tumeurs.

a. Les *gommes syphilitiques* ne sont pas rares au voile du palais et se présentent avec leurs caractères ordinaires. Nous n'avons pas à y insister.

b. On rencontre quelquefois sur le bord libre du voile du palais et au voisinage de la luette, ou même attachés à cet appendice, de petits *polypes muqueux*. Ceux-ci n'atteignent jamais un gros volume et sont fixés par un pédicule très-étroit et souvent fort long, ce qui leur permet de se déplacer facilement et de produire un chatouillement désagréable à l'isthme du gosier, d'où résultent des accès de toux, des envies de vomir. L'arrachement ou la section du pédicule se fait aisément.

c. Tumeurs adénoïdes. Adénomes. — Ces tumeurs ne sont bien connues que depuis peu d'années. Michon (1), un des premiers, appela sur elles l'attention des chirurgiens, en 1852, à propos d'une de ces tumeurs dont l'examen microscopique fut confié à Denucé et à Robin. La même année, Galliet et Bauchet (2) publièrent une leçon faite par Nélaton, à l'occasion d'une tumeur de ce genre. Après eux, Parmentier (3), Rouyer (4) et, plus récemment, Letenneur (de Nantes) (5), firent connaître de nouveaux faits.

La plupart des micrographes admettent que les tumeurs du voile du

(1) *Bull. de la Soc. de chir.*, 4 janvier 1852.
(2) *Gaz. des hôp.*, 22 janvier 1852.
(3) *Gaz. méd.*, 1856.
(4) *Moniteur des hôpitaux*, 1857.
(5) *Journal de méd. de l'Ouest*, 30 avril 1870.

palais désignées sous le nom d'*adénomes* sont constituées par une simple hypertrophie glandulaire, dont elles présentent les caractères anatomiques (voy. *Adénomes*). Contrairement à cette opinion, le docteur Coyne (1) pense, d'après l'étude attentive de l'une de ces tumeurs enlevée récemment par Després, que ces tumeurs sont des *sarcomes glandulaires*.

Quoi qu'il en soit, ces tumeurs se rencontrent bien plus souvent sur le voile du palais que sur la voûte palatine; elles se développent presque toujours aux dépens des glandes de la muqueuse buccale, exceptionnellement aux dépens de celles de la muqueuse nasale. Leur siége de prédilection est donc bien plutôt la face inférieure que la face supérieure du voile, dans l'épaisseur duquel elles sont situées, tantôt à droite, tantôt à gauche, jamais sur la ligne médiane.

La marche de ces tumeurs est lente et insidieuse. Au début, elles passent souvent inaperçues parce qu'elles sont indolentes, et elles n'attirent l'attention du malade que lorsqu'elles ont acquis certaines dimensions. Leur volume varie depuis celui d'une noisette jusqu'à celui d'une grosse noix, ou d'un œuf de poule (Michon). Une des tumeurs enlevées par Letenneur était beaucoup plus considérable.

Lorsque ces tumeurs sont parvenues à un certain volume, on observe divers troubles fonctionnels : nasonnement de la voix, gêne de la déglutition, et parfois reflux des boissons par les fosses nasales ; de même on comprend aisément qu'une tumeur volumineuse, occupant l'arrière-gorge, puisse déprimer la base de la langue, abaisser l'épiglotte et déterminer, surtout pendant le sommeil, des accès de suffocation.

A l'examen direct, et par l'exploration à l'aide des doigts portés dans la bouche, on constate que la tumeur est bosselée et arrondie, saillante du côté de la cavité buccale, indolente, nullement fluctuante, et sans adhérence avec la muqueuse qui la recouvre : sa base est ordinairement très-large, et tout à fait exceptionnellement pédiculée, Les ganglions cervicaux ne sont pas engorgés.

Diagnostic. — L'élément le plus important du diagnostic est l'absence d'adhérences entre la tumeur et la muqueuse qui glisse aisément au devant d'elle et peut être plissée à sa surface; ce signe permettrait à lui seul de distinguer l'adénome des affections qui peuvent le mieux le simuler, comme les *tumeurs fibreuses* ou *cancéreuses* et les *gommes*. D'autre part, la marche lente de la maladie, l'absence de douleur, d'ulcérations, d'engorgement ganglionnaire, et les commémoratifs viendront confirmer le diagnostic. On pourrait peut-être, dans certains cas de tumeurs volumineuses, croire tout d'abord à l'existence d'une production fibreuse développée au niveau de la paroi postérieure du pharynx; mais il sera facile de s'assurer, au moment de la déglutition, que la tumeur se déplace et qu'elle accompagne le voile dans ses mouvements.

(1) *Gaz. méd.*, 1er août 1874.

Le PRONOSTIC est peu grave : l'adénome n'altère pas la santé générale, et, après son ablation, il ne récidive pas. Cependant, il faudra dorénavant tenir compte des recherches récentes de Coyne et songer à l'existence possible d'un sarcome qui pourrait tout à coup prendre un développement considérable et envahir les parties voisines. On devra donc pratiquer le plus tôt qu'on le pourra l'ablation de la tumeur, sans attendre qu'elle gêne le malade par son volume.

TRAITEMENT. — La tumeur peut être enlevée avec le bistouri, ou détruite avec le fer rouge.

1° *Extirpation avec le bistouri.* — Une incision simple ou cruciale de la muqueuse, avec dissection des lambeaux, met à nu la face antérieure de la tumeur; l'énucléation s'achève à l'aide du doigt ou d'une spatule. S'il y avait un pédicule, il suffirait de le sectionner à sa base, ou de le détacher par deux incisions curvilignes. Un tampon de charpie imbibé de perchlorure de fer et, au besoin, une légère cautérisation au fer rouge. arrêteront l'hémorrhagie. Si la plaie est large, quelques points de suture métallique seront utiles pour assurer la réunion immédiate de ses bords.

2° *Cautérisation.* — Le cautère électrique, de préférence au cautère actuel, doit être porté, à plusieurs reprises et profondément, dans l'épaisseur de la tumeur. Ce moyen, plus long que le précédent, n'expose pas comme lui à l'hémorrhagie, mais il est plus douloureux.

d. *Cancer.* — Le *cancer primitif* du voile du palais est rare; et, en tout cas, le mal ne tarde pas à s'étendre aux parties voisines, aux amygdales, à la base de la langue, etc.

D'après les auteurs du *Compendium*, la forme épithéliale serait exceptionnelle, et la forme interstitielle presque seule observée.

Les divers symptômes ou troubles fonctionnels sont, au début, ceux de l'adénome ou de toute autre tumeur; mais, à une marche plus rapide, le cancer joint une grande tendance à détruire les tissus qu'il envahit, de telle sorte qu'on observera de bonne heure l'adhérence de la muqueuse, puis des ulcérations et des hémorrhagies, accidents qui ne se rencontrent jamais dans le cours du développement d'une tumeur adénoïde. A mesure que le mal continue ses progrès, le patient maigrit et s'épuise, et il finit par succomber, tantôt lentement, faute d'une alimentation suffisante ou à la suite de pertes de sang répétées, tantôt brusquement dans un accès de suffocation.

Les *tumeurs syphilitiques* seront aisément confondues avec le cancer du voile du palais, et, dans bien des cas, au début comme à la période d'ulcération, les commémoratifs et les effets du traitement par l'iodure de potassium pourront seuls trancher la question de diagnostic.

Le PRONOSTIC est d'autant plus grave que la chirurgie est impuissante à enrayer la marche du cancer comme à prévenir sa récidive.

Le TRAITEMENT du cancer du voile du palais est le plus souvent palliatif. Il est rare, en effet, que l'on soit appelé assez tôt pour pouvoir enlever

complétement le mal qui, d'ailleurs, ne tarde pas à se reproduire et à envahir des parties inaccessibles.

Le rôle du chirurgien doit se borner le plus souvent à atténuer les douleurs, à soutenir les forces des malades, à parer aux accidents et surtout aux hémorrhagies, à l'aide des moyens accoutumés. Parfois, cependant, l'intervention chirurgicale sera utile pour faire disparaître ou atténuer quelque trouble fonctionnel menaçant directement la vie. Ainsi il pourra devenir nécessaire de faire usage de la sonde œsophagienne pour alimenter le malade, ou de pratiquer la trachéotomie, pour lui permettre de respirer. Enfin, la destruction partielle de la tumeur, à l'aide du cautère électrique ou des flèches caustiques, pourra être indiquée pour faciliter la déglutition et la respiration.

e. *Calculs.* — C'est une affection rare et encore peu étudiée. Les calculs ont pour siége probable les glandules de la muqueuse du voile du palais ; dans un des trois cas publiés jusqu'à ce jour, on ne trouva qu'un seul calcul (Krüger) ; dans les deux autres, il y en avait plusieurs (Auselmier).

3° Ulcérations.

Indépendamment des ulcères *cancéreux* dont nous venons de parler, on peut rencontrer au voile du palais des ulcérations *syphilitiques* et *scrofuleuses.*

a. *Ulcérations syphilitiques.* — Les *ulcérations secondaires* du voile du palais et de ses piliers sont très-communes, et les *plaques muqueuses* de la gorge sont assez connues pour qu'il soit inutile de les décrire.

Il n'est pas rare de rencontrer sur le voile du palais des ulcérations syphilitiques appartenant à la *période tertiaire.*

Celles-ci commencent le plus souvent dans la cavité naso-pharyngienne, occupant simultanément ou isolément la face postérieure du pharynx et la face supérieure du voile du palais, en sorte qu'elles peuvent d'abord passer inaperçues. Ces ulcérations se propagent à la fois en surface et en profondeur et ne tardent pas à devenir visibles en contournant le bord libre du voile ou en le perforant. D'après Paul (de Breslau), on pourrait soupçonner l'existence des ulcérations de la partie supérieure du voile du palais par l'apparition à la face inférieure de celui-ci d'une tache rouge qui correspond exactement à l'ulcération siégeant à la paroi supérieure. De plus, lorsque ces ulcères occupent une large surface, la tension du voile du palais est constamment accrue.

Les ulcérations syphilitiques du voile du palais entraînent souvent à leur suite des adhérences anormales des piliers ou du bord libre, ou bien des perforations plus ou moins étendues. Nous reviendrons sur ces difformités consécutives du voile du palais.

b. *Ulcérations scrofuleuses.* — Ces ulcérations ne sont bien connues que

depuis quelques années, grâce aux travaux de Bazin, de Constantin Paul (1) et d'Isambert (2). Nous en dirons quelques mots, surtout au point de vue de leur diagnostic et des conséquences qu'elles entraînent à leur suite.

Les ulcérations scrofuleuses de la gorge débutent généralement sur la paroi postérieure du pharynx et envahissent ensuite le voile du palais. Ce sont des ulcérations serpigineuses, à fond jaunâtre, sans profondeur, à bords non relevés, et entourées d'un mince liséré rouge violacé. Elles sont à peu près complétement indolentes.

Ces ulcérations s'étendent surtout en surface et détruisent moins en profondeur que celles qui sont dues à la syphilis. Cependant, il n'est pas rare d'observer à la longue une destruction plus ou moins étendue des piliers et du voile du palais, et consécutivement des cicatrisations vicieuses de ces parties et des adhérences avec la paroi postérieure du pharynx.

Les ulcérations scrofuleuses du voile du palais sont souvent confondues avec les ulcérations syphilitiques, et leur diagnostic présente quelquefois de sérieuses difficultés.

Indépendamment des renseignements fournis par l'examen des antécédents et de l'état actuel des malades (manifestations syphilitiques ou scrofuleuses), il est possible, dans la majorité des cas, de distinguer la nature de la maladie, d'après l'ensemble des symptômes objectifs.

Les ulcérations syphilitiques se reconnaîtront à leur forme plus ou moins arrondie, à leurs bords abrupts et quelquefois renversés en dehors, à leur fond grisâtre; tandis que les ulcérations scrofuleuses sont irrégulières, présentent des bords peu saillants, coupés obliquement et entourés d'un liséré rouge violacé. Le fond de l'ulcération scrofuleuse est aussi caractéristique; il offre une teinte jaunâtre, semblable à celle du tissu cellulo-adipeux; il est souvent couvert de gros bourgeons charnus, pâles ou légèrement jaunâtres.

Enfin les ulcérations scrofuleuses se font encore remarquer par leur indolence et par l'absence d'engorgement des ganglions cervicaux, tandis que les ulcérations syphilitiques s'accompagnent d'ordinaire de phénomènes douloureux du côté de la gorge et d'engorgements ganglionnaires.

Le diagnostic des ulcérations du voile du palais est surtout important au point de vue du traitement à instituer. Dans le cas d'ulcérations syphilitiques, les mercuriaux et surtout l'iodure de potassium suffiront à amener la guérison, tandis que ces mêmes moyens employés contre les ulcérations scrofuleuses seraient plutôt nuisibles.

Dans ce dernier cas, on prescrira les médicaments antiscrofuleux (huile de foie de morue, arsenicaux, quinquina, sulfureux, etc.), en

(1) Fougères, *Étude sur l'angine ulcéreuse maligne de nature scrofuleuse*. Thèse de Paris, 1871.

(2) Isambert, *Soc. méd. des hôpitaux*, 25 novembre 1871.

même temps qu'on conseillera une bonne hygiène. Mais il sera le plus souvent nécessaire d'insister sur le traitement local et de modifier les ulcérations en les touchant avec la teinture d'iode, la solution d'acide chromique.

Enfin, dans certain cas où le diagnostic différentiel présente de grandes difficultés et où il semble que les ulcérations soient entretenues par une double diathèse, il sera bon d'associer ou de faire alterner les traitements antisyphilitique et antiscrofuleux.

Quant au traitement des difformités consécutives à ces ulcérations (*perforations, adhérences anormales*), nous en parlerons plus loin.

ARTICLE III.

DIFFORMITÉS ET VICES DE CONFORMATION DU VOILE DU PALAIS.

Les difformités du voile du palais sont *congénitales* ou *accidentelles;* parmi ces dernières nous aurons à étudier les *adhérences anormales du voile du palais et de ses piliers,* ainsi que l'*absence totale ou partielle de ce voile*. Nous décrirons simultanément les *perforations* accidentelles et congénitales.

1° Adhérences anormales du voile du palais et de ses piliers.

Il n'est pas rare d'observer, à la suite d'angines ulcéreuses, ces adhérences anormales qui ont été bien étudiées par le docteur Julius Paul (de Breslau) dans un mémoire traduit par le professeur Verneuil (1).

Sur 30 cas réunis par Paul, l'origine syphilitique des ulcérations de la gorge a pu être constatée au moins 26 fois; dans 3 autres faits, il semble que l'on ait eu affaire à une angine scrofuleuse; enfin, dans un cas, les ulcérations qui ont précédé l'adhérence du voile du palais étaient de nature diphthéritique. La syphilis est donc la cause la plus fréquente de la difformité que nous étudions, et il est inutile de dire qu'il s'agit toujours de manifestations tertiaires.

Rare dans l'enfance, l'adhérence anormale du voile du palais avec le pharynx s'observe surtout chez des adultes, et beaucoup plus souvent chez des individus du sexe masculin.

Dans trois cas, dus à Hoppe, Czermack et Coulson, il y avait soudure complète entre le voile du palais et la paroi pharyngienne, et par conséquent absence de communication entre la gorge et les fosses nasales. Mais le plus souvent il existe une ou plusieurs ouvertures, soit au niveau du bord libre, soit dans la continuité du voile du palais, ouvertures faisant communiquer les fosses nasales, le pharynx et la bouche. Enfin,

(1) *De l'adhérence du voile du palais à la paroi postérieure du pharynx* (*Archives gén. de méd.*, 1865, vol. II, p. 422).

dans quelques cas, l'adhérence du voile du palais n'a lieu que d'un seul côté.

Cette difformité entraîne constamment à sa suite divers troubles fonctionnels, tels sont : les changements dans le timbre et la clarté de la voix, une certaine difficulté dans la déglutition, une diminution du goût et de l'odorat, enfin quelquefois un certain degré de surdité.

La voix prend un ton nasillard, aussi bien dans les cas d'adhérences avec perte de substance du voile du palais que dans les cas où la soudure du voile avec le pharyux est complète (cas de Hoppe, Czermack et Coulson). Ce fait semble surprenant, attendu qu'on observe le même nasonnement de la voix dans des conditions diamétralement opposées, lorsque, par exemple, le voile du palais est largement fendu et que la communication entre les fosses nasales et le pharynx est considérablement élargie. L'étude de ces faits contradictoires a conduit Paul à émettre cette opinion que toute circonstance modifiant le calibre des cavités de renforcement de la voix change le rapport des volumes d'air mis en vibration, et produit ainsi le ton nasillard ou guttural de la voix. Ce phénomène ne dépend donc pas exclusivement de l'état de la cavité nasale, mais de l'état du voile du palais dont les mouvements règlent seuls les vibrations combinées des deux colonnes d'air existant dans les deux cavités bucco-pharyngiennes et nasales. On peut s'expliquer ainsi comment toute cause déterminant un trouble dans les mouvements du voile du palais s'accompagne de nasonnement de la voix.

Les troubles de la déglutition sont dus aux cicatrices qui gênent le jeu normal des muscles du voile du palais, et consistent surtout dans le reflux des aliments vers les fosses nasales, à moins qu'il n'y ait soudure complète.

Le goût et l'odorat sont aussi plus ou moins affaiblis, ou même complétement anéantis dans le cas de soudure complète du voile avec le pharynx. Dans ce dernier cas aussi la respiration nasale est impossible, et il en résulte un état de sécheresse très-incommode du fond de la gorge.

Enfin, lorsque les ulcérations qui ont été le point de départ des adhérences se sont étendues jusque vers les orifices de la trompe d'Eustache, on constate une surdité plus ou moins accusée.

Le traitement des adhérences anormales du voile du palais avec le pharynx est assez peu efficace. Il est d'abord très-difficile, sinon même impossible de les prévenir, en cautérisant avec soin les ulcérations et en favorisant à l'aide de moyens mécaniques leur cicatrisation isolée. Une fois les adhérences produites, il n'est pas aisé de les faire disparaître, et les opérations pratiquées dans ce but par divers chirurgiens n'ont fourni pour la plupart que des résultats très-incomplets.

2° Absence de la luette et du voile du palais.

La luette peut être détruite, soit par un traumatisme, soit par une

ulcération syphilitique ou scrofuleuse. Cette difformité est sans importance et généralement exempte de tout trouble fonctionnel.

Il n'en est pas de même de l'absence totale ou partielle du voile du palais que l'on observe dans les mêmes circonstances. L'altération considérable de la voix, les troubles de la déglutition, les modifications dans les sens du goût et de l'odorat se manifestent à un haut degré, comme dans les perforations étendues de la voûte palatine. Nous n'avons pas à y revenir.

La chirurgie est impuissante à remédier à une semblable difformité, que l'on peut seulement pallier à l'aide d'appareils prothétiques plus ou moins compliqués.

3° Perforations et divisions.

Les perforations du voile du palais sont *accidentelles* ou *congénitales*. Les premières s'observent dans les circonstances que nous avons précédemment indiquées et succèdent à des lésions traumatiques ou à des ulcérations syphilitiques ou scrofuleuses. Jobert (de Lamballe), cité par les auteurs du *Compendium*, a rapporté un fait de perforation médiane du voile du palais, survenue à la suite d'une rougeole.

Les perforations accidentelles peuvent occuper tous les points du voile du palais et siéger sur la ligne médiane ou sur les parties latérales. Elles sont plus ou moins étendues et de forme plus ou moins régulière. Leurs bords, généralement amincis, sont formés par du tissu cicatriciel.

Je dois mentionner une variété de fissure du voile palatin dont l'existence n'est peut-être pas encore suffisamment démontrée, et qui tiendrait le milieu entre les perforations accidentelles et les perforations congénitales. Je veux parler de division *spontanée* du voile du palais, survenue après la naissance et en dehors de toute cause pathologique appréciable. Chez une petite fille observée par le professeur Trélat (1), la partie médiane et antérieure du voile du palais était mince, tendue, blanchâtre comme une cicatrice, et au milieu de cette partie blanchâtre, juste derrière le bord de la voûte osseuse, il existait une fente en forme de grain d'avoine, longue de 1 centimètre et large de 3 à 4 millimètres, limitée par des bords très-minces. Or cette perforation n'existait pas au moment de la naissance, suivant l'affirmation catégorique de la mère, et c'est seulement au bout de quatre jours que celle-ci remarqua la présence d'un pertuis gros comme une tête d'épingle, et qui continua à augmenter jusqu'aux limites que nous avons indiquées.

Les divisions *congénitales* (*diastématostaphylie*) sont le résultat d'un arrêt de développement. Nous ne reviendrons pas sur ce sujet qui a été suffisamment examiné à propos de la pathogénie du bec-de-lièvre (voy. p. 635).

(1) *Bull. de la Soc. de chir.*, 2e série, t. VIII, p. 450.

Cette difformité se présente à l'état de simplicité ou de complication, suivant que la division anormale est limitée à une partie ou à la totalité du voile, ou suivant qu'elle s'accompagne de division de la voûte palatine osseuse et de division de la lèvre. Nous avons décrit précédemment ce vice de conformation complexe.

A son degré le plus simple, la division est bornée à la luette, ou s'étend en même temps au quart ou au tiers postérieur du voile du palais.

A un degré plus avancé, la fissure placée sur la ligne médiane occupe toute l'étendue du voile du palais qui se trouve ainsi partagé en deux moitiés égales. La division présente la forme d'un V dont le sommet regarde en avant, et dont les deux branches formées par des bords minces ou épais s'ouvrent en arrière. Tantôt l'écartement est peu considérable, et lorsque le malade cherche à exécuter un mouvement de déglutition, on voit les deux bords se rapprocher d'arrière en avant, et même arriver au contact à leur partie postérieure; tantôt l'écartement est énorme, les deux moitiés du voile complétement atrophiées et accolées contre les parois latérales du pharynx restent constamment séparées.

Enfin, par suite d'une atrophie complète, on peut constater l'absence congénitale de la totalité du voile du palais, comme dans un fait observé par Ancelet (1) sur un enfant d'un mois, d'ailleurs bien conformé, et chez lequel il existait seulement, de chaque côté de la langue et à la partie supérieure de la courbe formant le bord libre de la voûte palatine, deux petits tubercules latéraux, d'apparence charnue et du volume d'une grosse lentille.

Toute perforation du voile du palais entraîne à sa suite des troubles de la phonation, de la déglutition, de l'odorat et du goût, sur lesquels nous avons déjà plusieurs fois insisté. On conçoit seulement que ces troubles fonctionnels seront proportionnés à l'étendue de la perforation. Ils sont, en général, plus prononcés dans les cas de perforation congénitale que dans les cas de perforation accidentelle.

Il est parfaitement admis aujourd'hui que les divisions congénitales du palais, comme celles de la lèvre, peuvent se guérir durant la vie intra-utérine et se réunir par une véritable cicatrice. Mais il est encore douteux que cette guérison spontanée puisse se faire spontanément après la naissance. Cependant le professeur Trélat (2) a rapporté un fait qui semble en faveur de cette opinion. Il s'agit d'un homme de quarante-trois ans, qui éprouvait depuis sa naissance des troubles de la phonation, qui même, selon son dire, avait le palais fendu, et chez lequel on trouvait une véritable cicatrice à peu près médiane du voile du palais. La voûte palatine osseuse était du reste mal conformée.

Traitement. — Il comprend des *moyens prothétiques* et des *moyens chirurgicaux*.

(1) *Bullet. méd. de l'Aisne*, 1867, n° 2.

(2) *Bull. de la Soc. de chir.* 2e série, t. X, p. 402.

Les *obturateurs* appliqués aux perforations simples du voile du palais sont de médiocre utilité, et les inconvénients qu'ils présentent ne sont pas compensés suffisamment par les avantages résultant de leur emploi. Il n'en est pas de même dans les cas de perforation complexe affectant à la fois les portions osseuse et membraneuse de la voûte palatine. Dans ces cas, en ajoutant aux obturateurs du palais une sorte de voile élastique en caoutchouc ou en vulcanite, destiné à remplacer la portion membraneuse, on peut corriger en partie les troubles fonctionnels résultant de cette grave difformité. La figure 188, empruntée à Holmes, montre l'ob-

Fig. 188. — Obturateur.

Fig. 189. — Fissure congénitale du palais.

turateur dont on a pu faire usage dans le cas représenté figure 189. Afin de donner de la mobilité à ce voile du palais artificiel et d'assurer sa coaptation exacte avec les bords du pharynx durant l'acte de la déglutition, la plaque de caoutchouc ou de vulcanite est maintenue dans un état de tension permanente par une spirale élastique (fig. 190).

Les *moyens chirurgicaux* trouvent surtout leur application dans les cas de perforations simples du voile du palais. On peut avoir recours alors soit à la cautérisation, soit à la staphylorraphie.

Fig. 190. — Obturateur représenté ci-dessus vu de profil.

1° *Cautérisation.* — Cette méthode convient surtout aux perforations accidentelles peu étendues; elle a été aussi employée, sans beaucoup de succès, contre les perforations congénitales.

J. Cloquet (1) a tenté de la remettre en honneur, en indiquant un nouveau mode de cautérisation. Il se sert d'un cautère électrique qu'il porte uniquement sur l'angle de la division; après la chute des eschares, les points cautérisés de chaque côté se réunissent, et quand la cicatrisation est achevée, on applique une seconde fois le cautère sur le nouvel angle de la division, et on répète cette petite opération, de loin en loin, aussi souvent qu'il est nécessaire pour obtenir la réunion des bords sur toute leur longueur.

Cette méthode est peu douloureuse, et applicable même sur de très-jeunes sujets; mais elle est longue, et, en cas d'échec, elle pourrait avoir l'inconvénient de produire une perte de substance du voile du palais.

2° *Staphylorraphie.* — Cette opération, pratiquée pour la première fois par Lemonnier, puis par de Graefe, en 1816, ne fut acceptée en France et répétée par les chirurgiens, qu'après qu'elle eut donné plusieurs succès entre les mains de Roux. Elle a subi, depuis ce temps, diverses modifications destinées à la rendre plus facile ou à mieux assurer son résultat.

La staphylorraphie comprend trois temps principaux : A, l'avivement des bords de la division du voile du palais; B, le passage des fils; C, la constriction des points de suture.

A. *Avivement.* — Le malade est assis sur une chaise, en face du chirurgien, la tête solidement appuyée sur la poitrine d'un aide placé derrière lui; la langue est abaissée avec le manche d'une cuiller ou avec un abaisse-langue. Smith a imaginé un instrument qui peut être très-utile, surtout chez les jeunes sujets, pour maintenir la bouche largement ouverte. Cet instrument, représenté figure 191, est formé de deux tiges métalliques réunies en bas par une plaque qui repose sur la langue; chaque tige porte en son milieu une articulation qui permet de la redresser, et son extrémité supérieure, garnie de plomb, prend appui sur les dents. L'instrument est introduit fermé dans la bouche, puis les tiges, redressées à l'aide d'une clef ou d'une crémaillère, écartent les mâchoires; une courroie passant derrière la tête maintient l'appareil en place.

Fig. 191. — Écarteur de Smith.

Ces précautions prises, on procède à l'avivement. Pour cela, le chirur-

(1) Académie des sciences, 15 février 1855.

gien saisit avec une pince à griffes un des bords de la division, l'attire vers lui pour le tendre, puis à l'aide de ciseaux légèrement recourbés, il détache une bandelette de tissus sur toute sa longueur; la même opération est répétée sur l'autre bord.

Quelques chirurgiens remplacent les ciseaux par le bistouri, qui fait une section plus nette et se manie plus aisément dans la cavité buccale; d'autres commencent l'avivement avec des ciseaux et le terminent avec le bistouri.

L'avivement doit-il précéder ou suivre le placement des fils? Les avis sont encore partagés sur ce point : les uns conseillent de disposer d'abord les ligatures, pour n'être point gênés par un écoulement de sang abondant; les autres aiment mieux aviver dès le début, dans la crainte de couper plus tard les fils déjà placés. Ce dernier procédé nous semble préférable.

B. *Passage des fils.* — C'est le temps le plus difficile de l'opération, et, pour le mener à bonne fin, on a indiqué de nombreux moyens et proposé bien des instruments dont on trouvera la description dans les Traités de médecine opératoire. Nous nous bornerons à signaler le procédé de Bérard, qui pourra souvent être employé avec avantage.

Une petite aiguille courbe, munie d'un cordonnet plat et tenue avec une pince à pansement, est poussée d'avant en arrière, à travers le voile, à une petite distance de l'un des bords; un aide saisit avec une autre pince cette aiguille, dès qu'elle apparaît entre les deux lèvres de la division, et l'attire dans la bouche avec le cordonnet qui la suit. Cette manœuvre est répétée, sur le côté opposé et à la même hauteur, avec une seconde aiguille munie d'un fil double dont l'anse, ainsi portée derrière le voile du palais, reçoit le chef du cordonnet qui a déjà traversé un des bords; dès lors il suffit de tirer sur les deux chefs du fil pour entraîner le cordonnet à travers l'autre bord, d'arrière en avant. Si l'on a commencé par faire l'avivement, il ne reste plus qu'à nouer les ligatures.

Fig. 192. — Disposition des points de suture dans la staphylorraphie.

Divers instruments, plus ou moins ingénieux et perfectionnés, ont été imaginés pour faciliter le passage des fils dans l'opération laborieuse de la staphylorraphie; nous ne les décrirons pas ici, parce qu'ils ne sont que rarement employés, et qu'ils ne donnent pas en réalité les avantages qu'ils semblent promettre.

D'ailleurs, à tous ces instruments, nous préférons l'aiguille courbée du professeur Trélat, que nous avons représentée précédemment et dont nous avons décrit le mode d'emploi si simple et si facile à l'occasion de l'uranoplastie. (voy. fig. 187, p. 839.)

Dans ces dernières années, on a substitué l'usage des fils d'argent très-

fins à celui des fils de soie ou de chanvre. Les sutures métalliques offrent, en effet, sur les autres l'avantage d'être très-bien supportées sans déterminer d'inflammation et d'être plus faciles à serrer.

Le nombre des points de suture varie nécessairement suivant l'étendue de la division. On les disposera à une distance suffisante comme le montre la figure 192.

C. *Constriction des points de suture.* — On commence par la suture inférieure. Roux faisait d'abord un nœud simple qu'un aide saisissait avec une pince à anneaux, pour l'empêcher de se relâcher; un second nœud, serré sur le premier, arrêtait la ligature, puis les deux chefs du fil étaient coupés.

De Graefe, puis Galli eurent l'idée d'engager les deux extrémités du fil dans un petit tube de plomb qu'on fait glisser jusqu'au voisinage des bords affrontés du voile du palais; écrasé et aplati avec des pinces, ce tube sert à fixer la ligature aussi solidement et plus sûrement que les nœuds. Les tubes de Galli sont surtout utiles lorsqu'on fait usage des fils métalliques; mais il est encore plus simple de pratiquer la torsion des fils soit avec une pince, soit avec le petit instrument appelé *serre-fils* ou *tord-fils* que l'on emploie dans l'opération de la fistule vésico-vaginale.

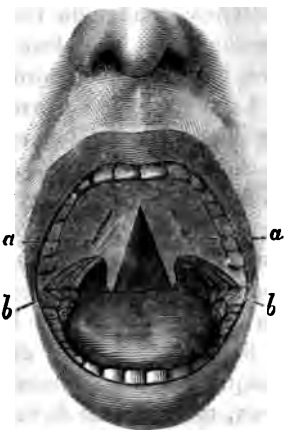

Fig. 193. — Procédé de Sédillot. — *a*, *a*. Section des péristaphylins internes. — *b*, *b*. Section des piliers antérieurs et postérieurs.

Les fils seront enlevés vers le quatrième ou le cinquième jour; on commencera par détacher le point supérieur de la suture, puis les autres tour à tour les jours suivants.

Modifications de Dieffenbach, Fergusson et Sédillot. — Roux avait proposé déjà de faire au point d'union de la voûte et du voile du palais une incision horizontale pour éviter les tiraillements de la suture. Ce moyen est insuffisant, et Dieffenbach a conseillé avec plus de raison de pratiquer de chaque côté de la ligne médiane de longues incisions verticales, comprenant une partie de l'épaisseur du voile du palais.

Fergusson a tenté la section des muscles péristaphylins internes et palato-staphylins pour immobiliser le voile du palais et assurer le succès de l'opération.

Enfin Sédillot a érigé ces sections musculaires en principe. Il commence par couper le péristaphylin interne, de chaque côté, à 10 millimètres en dehors et au-dessus de la base de la luette, et les piliers antérieurs et postérieurs du voile, vers le milieu de leur hauteur; puis il procède à la staphylorraphie sur cet organe devenu immobile. La figure 193 montre les sections musculaires pratiquées selon la méthode de Sédillot.

Il importe de nous arrêter quelques instants sur les résultats définitifs de la staphylorraphie. Depuis que cette opération est pratiquée avec succès, les chirurgiens ont remarqué que les individus atteints de fissures congénitale du palais conservent souvent, après la staphylorraphie la mieux réussie, un certain degré de nasonnement de la voix. Quelquefois même, les troubles de la déglutition étant corrigés, les malades ne retirent aucun bénéfice de l'opération, au point de vue de la phonation. La raison de ce fait a été diversement appréciée. Passavant (1), dans un mémoire que j'ai traduit dans les *Archives*, a cherché à faire prévaloir cette opinion que les troubles de la phonation qui persistent après la staphylorraphie sont dus à l'insuffisance de la voûte palatine et surtout du voile du palais qui, incomplétement développé, ne peut se mettre en contact par son bord postérieur avec la paroi pharyngienne. Pour remédier à cette insuffisance du voile palatin, le chirurgien allemand avait proposé une opération complexe (*pharyngo-staphylorraphie*) par laquelle il se proposait de souder le bord du voile du palais à la paroi pharyngée.

La doctrine de Passavant a été attaquée par Julius Paul (de Breslau), dans un mémoire déjà cité, et les arguments fournis par ce dernier me paraissent irréfutables. Julius Paul, rapportant les faits les plus contradictoires en apparence, démontre que le nasonnement de la voix se rencontre dans des conditions tout à fait opposées, aussi bien lorsqu'il existe une communication anormale entre les fosses nasales et le pharynx que lorsque cette communication est complétement fermée (soudure complète du voile du palais avec le pharynx). D'où l'on peut conclure que, dans la fissure congénitale du voile du palais, le nasonnement ne tient pas uniquement à la communication anormale des fosses nasales et du pharynx, mais à l'état de malformation du voile du palais, dont les mouvements ne s'exercent plus de manière à régler les vibrations combinées des deux colonnes d'air existant dans les fosses nasales et dans la cavité pharyngo-buccale. Or la staphylorraphie ne remédie qu'à une partie de la malformation, car la suture, qui ne peut modifier l'imperfection des muscles, place en outre le voile du palais dans un état de tension plus ou moins anormal.

Tout en admettant que là est en grande partie la cause de la persistance du nasonnement après la staphylorraphie, nous pensons que ce phénomène est très-complexe et qu'il faut tenir compte aussi de la brièveté du voile du palais, et souvent de la malformation de la voûte palatine osseuse qui est moins longue ou plus ou moins déformée, ainsi que le professeur Trélat l'a fait remarquer dans plusieurs communications à la Société de chirurgie.

De ce qui précède nous déduirons donc cette conséquence pratique

(1) *Sur les moyens de faire disparaître le nasonnement de la voix dans les fissures congénitales des portions osseuses et membraneuse du palais.* (*Archives gén. de méd.*, 1865, vol. I, p. 55.)

que la staphylorraphie a surtout chance de remédier au nasonnement de la voix lorsque la voûte palatine est bien conformée, lorsque la division, bornée à la partie membraneuse, n'est pas très-large et que le muscles du voile du palais semblent fonctionner normalement. Nous ajouterons que, dans ces conditions, on augmentera les chances de succès en opérant de bonne heure, vers l'âge de six à dix ans par exemple, avant que les sujets aient pris l'habitude d'une prononciation vicieuse, et enfin que les résultats seront encore rendus plus parfaits en soumettant les opérés, longtemps après l'opération, à des exercices vocaux sagement combinés. Liégeois (1) a insisté avec juste raison sur ce traitement consécutif.

CHAPITRE XIV

MALADIES DES AMYGDALES

Les affections des amygdales appartiennent pour la plupart au domaine médical, et c'est dans les livres de pathologie interne, qu'on trouvera tout ce qui a trait aux diverses formes d'*angine tonsillaire*. Nous nous bornerons à exposer ici les seules lésions pour lesquelles une intervention chirurgicale est parfois nécessaire, à savoir l'*amygdalite phlegmoneuse*, l'*hypertrophie des amygdales*, les *tumeurs* et les *ulcérations* de ces glandes.

1° Amygdalite phlegmoneuse.

Lorsque l'inflammation de l'amygdale a son siége dans le parenchyme même de l'organe et n'affecte pas la muqueuse seule, comme cela a lieu dans les angines érythémateuses, on dit qu'il y a *angine phlegmoneuse* ou *phlegmon tonsillaire*.

Symptomatologie et diagnostic. — Dès le début d'une angine amygdalienne, il est parfois possible de prévoir qu'on aura affaire à la forme phlegmoneuse, surtout chez certains malades qui semblent avoir à cet égard une fâcheuse prédisposition. Non-seulement les phénomènes généraux qui se présentent avec une intensité inaccoutumée, mais encore les caractères de la douleur qui est gravative, l'œdème et le gonflement de la région qui sont très-considérables, la couleur de l'isthme du gosier qui devient violacée, doivent faire redouter la suppuration.

A un degré plus marqué que dans les angines tonsillaires simples, on observe un besoin incessant de déglutir accompagné d'une salivation exagérée, et il arrive parfois que les liquides refluent et par la bouche et par les narines. La respiration bruyante avec des accès de suffocation,

(1) *De l'influence des exercices vocaux sur les résultats de la staphylorraphie.* (Rapport de Trélat sur le mémoire précédent. *Mém. de la Soc. de chir.*, t. VI, p. 577.)

la voix rauque et nasonnée, la congestion de la face, l'immobilité avec abaissement léger de la mâchoire inférieure par suite de la douleur propagée à l'articulation temporo-maxillaire, les élancements dans l'oreille accompagnés parfois de surdité, de tintements, de bourdonnements, qui s'expliquent par l'extension de l'inflammation à la muqueuse de la trompe d'Eustache, tous ces symptômes auxquels peut venir s'ajouter un engorgement ganglionnaire à l'angle de la mâchoire, permettent de conclure à une angine tonsillaire intense, sans même qu'un examen direct de la gorge ait été pratiqué. D'ailleurs, cette exploration n'est pas toujours facile ni même possible, par le fait de l'immobilisation de la mâchoire inférieure.

Lorsque la bouche peut être suffisamment entr'ouverte pour permettre d'abaisser la langue, on constate que l'isthme du gosier est plus ou moins complétement rempli par une tumeur arrondie, d'un rouge violacé, s'avançant vers la ligne médiane, en refoulant au devant d'elle le voile du palais, et si les deux amygdales participent à l'inflammation, ce qui est l'exception, il ne reste entre elles qu'une fente parfois assez étroite pour rendre compte des redoutables accidents de suffocation, observés dans un certain nombre de cas. Ces accidents, contre lesquels la trachéotomie a pu devenir nécessaire, n'ont que fort rarement entraîné la mort.

D'habitude, vers le huitième jour de la maladie, le pus est collecté et tend à se faire jour au dehors. Il est tout à fait exceptionnel que l'ouverture de l'abcès se fasse ailleurs que du côté de la bouche.

Le point qui doit devenir le siége de cette perforation apparaît comme une saillie d'un blanc jaunâtre, située soit sur l'amygdale même, soit sur le voile du palais ou un de ses piliers, le phlegmon ayant dans ce dernier cas dépassé les limites de la glande.

Le doigt porté au fond de la cavité buccale perçoit une sensation de moliesse particulière et même de fluctuation, et l'abcès ne tarde pas à s'ouvrir spontanément. Aussitôt le malade rejette une quantité de pus et se trouve instantanément soulagé. Ordinairement il suffit d'un petit nombre de jours pour que tout rentre dans l'ordre, mais on a signalé le fait d'abcès successifs retardant la guérison ou le passage de la maladie à l'état chronique.

Telle est la façon ordinaire dont se comporte une angine tonsillaire suppurée. Il nous reste encore à dire quelques mots de certaines terminaisons heureusement fort insolites de ces phlegmons amygdaliens.

Le sphacèle qu'on voit survenir dans des états généraux graves, notamment dans le cours des fièvres éruptives, et qui constitue l'*angine gangréneuse maligne*, ne s'observe pour ainsi dire jamais à la suite d'une amygdalite aiguë franche. Il n'en est pas de même des complications qui proviennent de la direction que prend le pus une fois formé. On l'a vu se diriger vers l'extérieur et fuser vers l'angle de la mâchoire et

la région sus-hyoïdienne. D'autres fois le pus se fraye une route le long du cou, jusque vers la clavicule et même dans le médiastin.

Quant à l'ulcération de la carotide interne, qui comme on le sait est peu distante de l'amygdale, elle a été observée une fois par Grisolle. De même l'ulcération de la maxillaire interne, consignée dans un fait de Müller, entraîna une hémorrhagie mortelle.

Le gonflement du cou, dû à des coagulations dans les veines, l'œdème de la glotte ont été signalés dans quelques observations. Enfin lors de l'ouverture spontanée de la collection, l'irruption du pus dans les voies aériennes, surtout pendant le sommeil, a pu entraîner une mort subite par suffocation.

Étiologie. — Les amygdalites récidivent fréquemment, surtout chez les sujets qui conservent une hypertrophie tonsillaire chronique, et il suffit d'une cause occasionnelle légère pour réveiller une inflammation aiguë. Ces fluxions s'observent surtout au printemps et en automne, lors des changements brusques de température, et sous l'impression du froid agissant soit directement sur la gorge, soit sur une autre partie du corps.

Des irritations locales comme celles qui résultent de la fumée de tabac, de la présence de corps étrangers (arêtes de poissons, calculs, etc.), de l'éruption des dents de sagesse, agissent dans le même sens.

Traitement. — On abusait autrefois des saignées générales et surtout locales dans le traitement de l'amygdalite. On ne peut guère espérer qu'un traitement même énergique préviendra la suppuration ; les astringents tels que l'alun et le nitrate d'argent, fort utiles dans les formes catarrhales de l'amygdalite, sont nuisibles ici et ne font qu'augmenter l'inflammation. En attendant que le pus soit collecté, l'administration d'un vomitif peut avoir de bons effets.

Pendant cette période de début, le chirurgien se tiendra prêt à intervenir si des accidents de suffocation menaçaient l'existence du malade, et, avant de recourir à la trachéotomie, il chercherait par des incisions pratiquées sur les amygdales à diminuer le gonflement de la région. Enfin lorsque le pus est collecté, s'il tarde à se faire jour, il faudra faire une ponction dans la partie la plus saillante et la plus fluctuante de la glande, avec un bistouri droit dont la lame aura été entourée de sparadrap jusqu'à une certaine distance de la pointe, afin de ménager la langue et les parois internes des joues. On devra guider le bistouri sur l'index de la main gauche introduit dans la bouche, en évitant de porter l'instrument trop en dehors et le diriger plutôt parallèlement à l'axe de la bouche de façon à ne pas risquer d'atteindre la carotide.

2° Hypertrophie des amygdales

Étiologie. — L'hypertrophie simple des amygdales est essentiellement une maladie de l'enfance. Liée d'ordinaire à une constitution scrofuleuse ou au moins lymphatique, elle succède presque toujours à des amygda-

lites aiguës qui se répètent soit pendant l'époque de la première et de la seconde dentition, soit à un âge un peu plus avancé. Chez les adolescents on a signalé parfois un certain parallélisme entre le développement physiologique des organes génitaux et l'accroissement pathologique des amygdales.

Au delà des vingt premières années, l'hypertrophie tonsillaire devient bien moins fréquente. Chez l'adulte, elle reconnaît souvent pour cause le vice syphilitique. Indépendamment des plaques muqueuses qui siégent volontiers à la surface des amygdales, le parenchyme même de l'organe peut devenir le siége d'une tuméfaction chronique, au même titre que les ganglions lymphatiques; mais à l'inverse de l'hypertrophie simple, cette tuméfaction est habituellement unilatérale (1).

ANATOMIE PATHOLOGIQUE. — Une connaissance exacte de la structure normale des amygdales a permis d'étudier avec plus de fruit les modifications dont ces glandes deviennent le siége lorsqu'elles s'hypertrophient. Tous leurs éléments constitutifs subissent à des degrés divers l'influence du mouvement fluxionnaire.

Les follicules clos ou glandes lymphoïdes apparaissent à *l'œil nu*, sur des amygdales hypertrophiées et durcies dans l'acide chromique; ces follicules augmentés de nombre et de volume ressemblent à des grains de semoule, et sont retenus dans un tissu conjonctif épais (fig. 194). Seuls

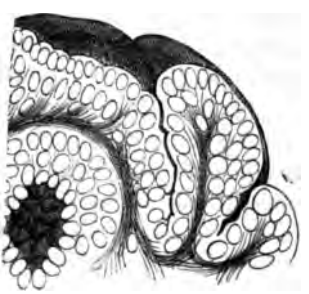

FIG. 194. — Coupe d'une amygdale hypertrophiée (grossissement à la loupe).

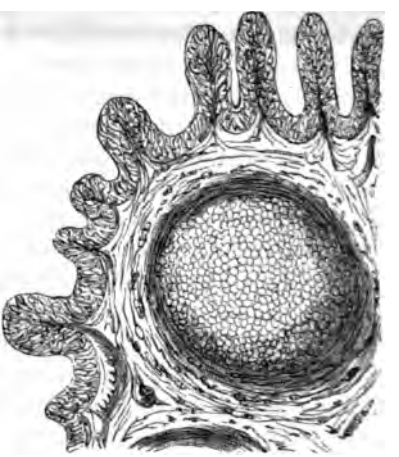

FIG. 195. — Coupe à travers la paroi d'un crypte (grossissement faible) (O. Weber).

les vaisseaux sont rares et de petites dimensions. Aussi la surface de section est-elle d'un rouge pâle. Les papilles (fig. 195) de la muqueuse elle-même hypertrophiée se multiplient et les cryptes de la surface de l'or-

(1) Vincenzo Fanturri, *Gaz. méd.*, 1855.

gane deviennent plus spacieux et plus profonds. De nouvelles cavités se forment, et, comme les anciennes, se remplissent de concrétions muqueuses et épithéliales dont l'odeur est infecte et dont la consistance, ordinairement caséeuse, peut devenir presque cartilagineuse ou même calcaire (*calculs des amygdales*).

Par le fait même de cet accroissement de volume l'amygdale finit par dépasser le niveau des piliers du voile du palais, et la constriction que ceux-ci exerceraient à la base de la glande ne serait pas, d'après quelques auteurs, étrangère au caractère particulièrement rebelle de l'affection.

SYMPTOMATOLOGIE ET DIAGNOSTIC. — Les amygdales s'hypertrophient d'une façon lente et graduelle chez certains sujets, tandis que chez d'autres, plus nombreux, la glande passe par une série de poussées inflammatoires plus ou moins violentes avant d'acquérir son volume exagéré.

Ce volume lui-même est fort variable. Grosses comme une châtaigne dans les cas modérés, les tonsilles peuvent dépasser à peine les limites de la loge que leur forment les piliers du voile du palais, ou y être même enchatonnées, tandis qu'elles acquièrent parfois des dimensions telles que l'isthme du gosier est réduit à une fente irrégulière, verticale ou oblique, et plus ou moins rapprochée de la ligne médiane suivant que les deux amygdales prennent une part plus ou moins égale à l'hypertrophie.

Le voile du palais immobilisé et repoussé en haut, la luette déviée, achèvent d'altérer totalement l'aspect normal de la région. A moins d'un état inflammatoire récent, la couleur des glandes hypertrophiées est d'un rouge pâle et leur consistance ordinairement molle et friable. Il n'est pas rare d'apercevoir à leur surface des points jaunâtres, constitués par des amas de matière caséeuse accumulée dans les cryptes.

Les malades se plaignent d'un sentiment de gêne plutôt que de douleur véritable. De même que dans l'amygdalite aiguë, mais à un degré moindre, la voix prend un caractère de nasillement tout à fait spécial. Sa tonalité est élevée, et tout le monde connaît l'histoire de Roux qui fit perdre à un ténor deux belles notes du haut en lui enlevant les amygdales.

La dysphagie n'est ordinairement pas très-accusée, à moins d'un développement excessif des tonsilles. On observe aussi parfois le reflux des liquides par les fosses nasales comme conséquence de l'immobilisation du voile du palais.

Mais c'est surtout la respiration qui a grandement à souffrir de l'étroitesse des premières voies, et tout particulièrement chez les enfants, l'hypertrophie des amygdales présente à ce point de vue une gravité qu'on n'aurait pas soupçonnée au premier abord.

Pour se rendre un compte exact de l'obstacle apporté à l'introduction de l'air, il faut se rappeler que ce n'est pas l'isthme du gosier seul qui est

devenu insuffisant, mais que l'orifice postérieur des fosses nasales obstrué aussi en partie par le refoulement du voile du palais ne présente plus ses dimensions normales. De plus, ainsi que nous l'avons dit, chez un grand nombre d'enfants affectés d'hypertrophie des amygdales, il existe une étroitesse considérable des fosses nasales. C'est là une nouvelle raison pour laquelle le volume d'air inspiré dans chaque ampliation du thorax est inférieur à son taux normal.

Les conditions défectueuses que nous venons d'énumérer exercent sur la fonction respiratoire une influence fâcheuse et amènent à la longue des déformations de la cage thoracique sur lesquelles Dupuytren le premier, en 1828, a appelé l'attention. Grâce à leur peu de résistance chez les enfants, sollicitées soit par les contractions exagérées du diaphragme, comme le veut Lambron, soit par la pression de l'air extérieur qui n'est plus suffisamment contre-balancée par celle de l'air inspiré, les côtes s'affaissent et la poitrine offre une dépression transversalement située un peu au-dessous de la partie moyenne du thorax. Cette déformation diffère par conséquent de celles qui reconnaissent le rachitisme pour cause et qui consistent surtout en dépressions verticales, affectant les régions latérales du thorax, tandis que les articulations chondro-sternales et chondro-costales saillantes forment une sorte de chapelet noueux.

Enfin pour ne rien omettre de ce qui a trait à la fonction respiratoire, rappelons que les coryzas et les bronchites coïncident fréquemment avec l'hypertrophie des amygdales.

Dans ces conditions, pour peu qu'une angine aiguë vienne apporter un nouvel obstacle à l'entrée de l'air, les malades pourront avoir des accès de suffocation sérieux, et surtout pendant la nuit, dans le décubitus dorsal.

La finesse de l'ouïe est très-souvent compromise dans l'affection qui nous occupe. Ce n'est pas en obstruant mécaniquement les orifices des trompes, comme on le croyait autrefois, que les amygdales hypertrophiées déterminent la surdité. Nous nous sommes déjà expliqué sur ce point, et nous avons montré que les troubles de l'ouïe sont dus au catarrhe naso-pharyngé dont l'hypertrophie amygdalienne est la manifestation et quelquefois même la cause principale. Enfin le sens du goût est généralement moins délicat chez les malades affectés d'hypertrophie des amygdales, ce qui s'explique par l'état de sécheresse habituelle de la muqueuse buccale et par la coexistence fréquente d'un coryza chronique.

De tels troubles fonctionnels, quand ils sont accusés, donnent aux petits patients une physionomie spéciale et caractéristique. On les voit la bouche entr'ouverte, la tête penchée en avant et inclinée du côté de l'oreille la moins sourde, chercher à remédier à l'insuffisance de la respiration et de l'ouïe. Ils sont généralement chétifs, pâles et amaigris, et leur facies hébété traduit un certain arrêt de développement intellec-

tuel. Il est bon, du reste, de tenir compte de l'état diathésique des malades pour apprécier sainement la part qui revient à l'hypertrophie seule dans les troubles généraux qu'on observe.

Nous ajouterons que ces troubles généraux et surtout ceux de la fonction respiratoire sont considérablement atténués lorsque l'hypertrophie amygdalienne affecte un adulte. Les déformations du thorax en particulier n'ont plus les mêmes raisons de se produire, puisque le squelette a acquis toute sa solidité et sa résistance.

La question du diagnostic mérite à peine de nous arrêter. Il suffit d'examiner la gorge pour constater l'hypertrophie des amygdales. En faisant l'histoire des autres tumeurs de ces glandes, nous verrons par quels caractères elles se différencient de l'hypertrophie simple.

Pronostic. — C'est une affection rebelle, mais dont le pronostic généralement peu grave ne peut devenir sérieux que par les complications que nous avons signalées.

Traitement. — Il est prudent de ne pas laisser s'éterniser une hypertrophie des amygdales, surtout chez les enfants, de peur que les lésions secondaires des organes respiratoires et de l'oreille ne deviennent incurables. On peut se convaincre tous les jours qu'une surdité déjà avancée peut être sensiblement améliorée et même guérie à la suite d'un traitement bien dirigé et fait en temps utile; de même l'ablation des amygdales permet, dans certains cas, à la cage thoracique de recouvrer sa forme et ses dimensions normales.

On cherchera donc d'abord par une médication générale à combattre la diathèse dont paraît dépendre l'hypertrophie. L'iodure de potassium, les eaux sulfureuses et les toniques en feront les principaux frais. En même temps, on essayera des applications locales astringentes, telles que les insufflations de poudre d'alun, les badigeonnages avec la teinture d'iode ou une solution concentrée de nitrate d'argent. On recommande également les douches pharyngiennes sulfureuses.

Mais bien souvent ces tentatives restent infructueuses, et, dans ce cas, on ne doit pas hésiter à enlever les amygdales. Cette petite opération, bien rarement suivie d'accidents, a été faite de mille façons différentes; mais on n'a plus recours aujourd'hui qu'à l'*excision* soit avec le bistouri, soit avec un instrument spécial, l'*amygdalotome* imaginé par Fahnestock, chirurgien américain.

Pour enlever les amygdales, on peut se servir d'un bistouri droit boutonné, dont on entoure le talon de diachylon de façon à ne pas blesser les parties voisines, puis, après avoir abaissé la langue, on fixe et on fait saillir la glande en la saisissant avec des pinces de Museux, et l'on sectionne les amygdales de bas en haut, et en rasant le plus possible les piliers. Si l'on n'est pas ambidextre, on opère du côté droit comme il vient d'être dit, et, du côté gauche, on resèque la partie saillante de haut en bas.

Cette façon de procéder, très-applicable chez l'adulte, présente l'incon-

vénient, quand il s'agit d'enfants indociles, d'être un peu plus longue que l'opération avec l'amygdalotome. Aussi est-ce à cet instrument que le chirurgien a le plus souvent recours.

De nombreuses modifications ont été apportées à l'*amydalotome* de Fahnestock, qui ne se composait que de deux tiges terminées chacune par un anneau, l'un mousse et l'autre coupant, glissant dans le premier. Velpeau y ajouta une sorte de broche destinée à fixer l'organe malade et à le faire saillir.

Aujourd'hui on se sert généralement d'un instrument perfectionné (fig. 196) de telle sorte qu'on peut opérer avec une seule main. L'index et

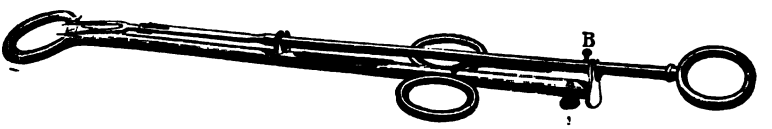

FIG. 196. — Amygdalotome se manœuvrant d'une seule main.

le médius passés dans deux anneaux, ramènent d'arrière en avant la lame circulaire préalablement glissée autour de la base de l'amygdale, après que la tige, manœuvrée par le pouce passé dans un troisième anneau, a embroché et soulevé la tumeur. La section s'opère de la sorte en un clin d'œil par un mouvement presque simultané d'adduction du pouce et de flexion des deux autres doigts. Il suffit d'ailleurs de jeter les yeux sur les figures 197 et 198 pour se rendre compte du fonctionnement de l'instrument.

FIG. 197. — Amygdalotomie. L'amygdale est engagée dans l'anneau.

FIG. 198. — L'amygdale est embrochée et sectionnée.

Lorsqu'il existe un calcul dans l'amygdale et qu'on a pu reconnaître sa présence, il faut préférer le bistouri avec lequel on contourne plus facilement le corps dur, qui, dans quelques cas, a pu briser la lame de l'amygdalotome.

L'*hémorrhagie*, qui peut n'apparaître que quelques heures ou même

quelques jours après la section, est presque le seul accident qui puisse compromettre l'opération. Il est exceptionnel que l'écoulement sanguin qui se fait en nappe ait quelque importance. S'il devenait inquiétant, la compression exercée sur l'amygdale avec le doigt ou avec une pince à longues branches construite à cet effet, l'application locale de perchlorure de fer, de fragments de glace, enfin, la compression de la carotide, pratiquée avec succès par Gensoul, suffiraient à remédier à cette complication.

Quand une portion seulement de la glande a été reséquée, il n'est pas rare de voir se reproduire l'hypertrophie, aussi faut-il répéter l'opération. En effet, un fragment, même minime, de l'amygdale suffit pour que de nouvelles poussées inflammatoires s'y développent chez les sujets prédisposés.

3° Tumeurs.

A l'exception de l'hypertrophie simple, que nous venons d'étudier, les tumeurs des amygdales sont encore assez mal connues, surtout au point de vue anatomo-pathologique. Passaquay (1) a réuni dans sa thèse la plupart des faits connus.

a. Nous mentionnerons seulement les *kystes* des amygdales dont on ne rapporte qu'un petit nombre d'observations. Il arriva une fois à Dupuytren de couper en deux un *kyste hydatique* de l'amygdale en croyant avoir affaire à une hypertrophie simple.

b. Nous ne ferons encore que signaler, vu leur très-grande rareté, les *fibromes* de l'amygdale. Le professeur Verneuil a opéré en 1872 une de ces tumeurs dont l'observation est rapportée dans la thèse de Passaquay.

c. Quant aux *tumeurs syphilitiques*, elles ne sont guère connues qu'à l'état de *gommes* ou de *tubercules ulcérés*. On observe cependant quelquefois de véritables tumeurs constituées par des *plaques muqueuses végétantes*. Les antécédents, la marche et le traitement contribueront à les différencier des autres affections.

d. *Lymphadénome*. — Ces tumeurs offrent la plus grande analogie de structure avec l'hypertrophie simple. Les caractères histologiques et les signes objectifs sont les mêmes, mais le tissu malade a une tendance marquée à l'envahissement de proche en proche, et les vaisseaux, surtout les veines, ne s'isolent pas ou s'isolent difficilement de la production morbide. En outre, il existe en différents points du corps des masses ganglionnaires volumineuses, et l'hypertrophie tonsillaire n'est qu'une des manifestations d'une maladie générale, à laquelle on a donné le nom d'*adénie* ou de *lymphadénie*, et qui s'accompagne ou non de *leucocythémie*. Cet envahissement des amygdales par une lésion, dont le siége habituel est le tissu lymphoïde, n'a rien qui doive surprendre, puisque la

(1) *Des tumeurs des amygdales*, thèse de Paris, 1873.

structure de ces glandes permet de les rapprocher des ganglions lymphatiques et des follicules clos de l'intestin.

L'examen microscopique du sang, lorsqu'il y a leucocythémie concomitante, l'envahissement des ganglions et l'état général du malade suffiront à éclairer le diagnostic. On cite cependant un fait (1) dans lequel le chirurgien, croyant avoir affaire à un simple phlegmon de l'amygdale, a ouvert un anévrysme de la carotide consécutif à l'ulcération de l'artère par le tissu morbide. On ne saurait donc s'entourer de trop de précautions avant d'intervenir dans les cas douteux.

Les toniques et les préparations arsenicales ont paru quelquefois enrayer la marche du lymphadénome de l'amygdale en combattant la diathèse dont il dépend.

e. Lymphosarcome. — Un autre genre de tumeur, anatomiquement voisin du précédent, puisqu'il n'en diffère que par un développement plus considérable du réticulum, mais dont l'évolution clinique est bien plus rapide et le pronostic plus grave encore, est le *lymphosarcome* de l'amygdale. Il s'accompagne d'une dégénérescence de même nature des ganglions cervicaux et paraît avoir été presque toujours confondu avec le cancer véritable dont il suit exactement la marche.

d. Cancer. — Avant la monographie publiée récemment en Angleterre par Poland (2) sur le *cancer* des amygdales, il n'existait que des observations éparses de cette variété de tumeurs.

Le cancer des amygdales est, en effet, fort rare, et si son caractère de malignité permet d'en faire un groupe clinique bien tranché, il s'en faut que sous le rapport anatomo-pathologique son étude soit complète. Jusqu'ici, on a très-habituellement confondu, sous la dénomination générale de cancer des amygdales, les *carcinomes* véritables et les tumeurs que nous avons mentionnées sous le nom de *symphosarcomes*.

Si l'on consulte les quelques observations dans lesquelles un examen histologique complet a été pratiqué, on retrouve ici les deux formes ordinaires du cancer, le *squirrhe* et l'*encéphaloïde*. Celui-ci est le plus fréquent, et c'est lui qui, par ses caractères cliniques, ressemble au lymphosarcome.

Indépendamment des carcinomes de l'amygdale, on a observé un certain nombre d'*épithéliomas* de cette glande, mais c'est presque toujours un cancroïde primitivement développé sur la langue ou les parois de la cavité buccale qui par extension envahit l'amygdale et s'y comporte de la même façon que sur les autres points de la muqueuse. Nous n'avons par conséquent rien de spécial à en dire, sinon que relativement à sa marche et au danger de la généralisation rapide, l'épithélioma de cette

(1) *Bull. de la Soc. anatomique*, octobre 1871.

(2) *British and Foreing Med. Chir. Review*, 1872, n° 98, et *Archives gén. de méd.*, 1872, vol. II, p. 227.

région, quoique très-grave, l'est cependant moins que les tumeurs réellement carcinomateuses.

Le squirrhe peut aussi suivre une marche relativement lente et n'arriver qu'après un temps assez long à la période d'ulcération. Le malade finit par succomber dans un état de cachexie, sans que la production morbide ait ordinairement présenté une tendance très-marquée à l'envahissement des ganglions.

Bien plus précipitée est l'évolution de l'encéphaloïde qui se ramollit, s'ulcère et envahit les ganglions et les tissus du voisinage avec une fatale rapidité. La mort à bref délai est l'issue inévitable de cette terrible affection. Elle peut aussi survenir brusquement par hémorrhagie. Dans une observation de Richardson (1), où le cancer de l'amygdale avait déterminé la carie des condyles et de l'apophyse basilaire de l'occipital, la malade mourut subitement, asphyxiée par le sang qui avait fait irruption dans les voies aériennes.

Nous ne reviendrons pas ici sur les troubles fonctionnels des organes de la respiration, de la digestion et de l'audition. Ils sont les mêmes toutes les fois que le volume des amygdales augmente.

Le DIAGNOSTIC, au début du mal, avant la période ulcéreuse, est d'une très-grande difficulté. On se persuade volontiers qu'il s'agit d'une *hypertrophie* simple ou syphilitique; cependant, la présence assez fréquente de ganglions cervicaux très-durs, l'inefficacité du traitement et surtout la marche de l'affection, permettront de reconnaître sa malignité. Plus tard, lorsqu'il existe une ulcération de l'amygdale, les caractères mêmes de cette ulcération, son fond sanieux, la dureté de ses bords, les fongosités de mauvaise nature qui, dans l'encéphaloïde, prennent un développement excessif, la fétidité spéciale qui s'en exhale, la tendance aux hémorrhagies, enfin l'état cachectique du malade, seront autant de signes cliniques dont il faudra tenir grand compte pour rejeter le diagnostic d'ulcère scrofuleux ou syphilitique.

Dans les cas où le cancer des tonsilles est secondaire à une affection de même nature siégeant en un autre point de l'organisme, le diagnostic ne saurait être douteux.

TRAITEMENT. — On soumettra toujours les malades à un traitement antisyphilitique avant de recourir à l'opération sanglante, qui est inévitable lorsque la nature cancéreuse de l'affection ne fait plus de doute. Cette opération, dont le but est d'enlever dans leur totalité les parties dégénérées, ne peut guère être pratiquée avec l'amygdalotome, sauf dans les cas où la tumeur est peu volumineuse et nettement limitée. Parmi les procédés employés, la ligature graduelle et la cautérisation sont maintenant abandonnées à cause des accidents et surtout de la douleur qu'elles provoquent; aussi l'ablation des amygdales cancéreuses se fait-elle toujours actuellement, soit avec l'écraseur linéaire, soit avec le bistouri.

(1) *Dublin Quarterly Journal*, nov. 1871.

Afin de placer convenablement la chaîne de l'écraseur, Demarquay (1) fit le long du sterno-mastoïdien une incision temporaire, dans laquelle il introduisit un doigt de façon à protéger les vaisseaux et les organes importants, tandis que l'instrument pédiculisait et sectionnait la tumeur dans l'intérieur de la bouche. Il fallut aussi pratiquer des incisions libératrices à la base de la langue et sur le voile du palais.

L'opération par le bistouri consiste ordinairement en une dissection intra-buccale. On attire l'amygdale au moyen d'une pince à griffes et on la sectionne avec un bistouri convexe, en dépassant autant que possible les limites du mal. Le grand danger de ce procédé est l'hémorrhagie. C'est pour y obvier que Velpeau posa, dans un cas, une ligature d'attente sur la carotide externe. Cette précaution serait plus efficace, lorsqu'un vaisseau important vient à être intéressé, que la cautérisation avec le fer rouge, moyen suffisant contre une hémorrhagie modérée.

Dans ces dernières années, un nouveau procédé opératoire a été imaginé par le docteur Cheever (de Boston) (2). Ce chirurgien enlève la tumeur par une dissection externe, en faisant une première incision parallèlement au sterno-mastoïdien, en arrière de l'angle de la mâchoire, et une seconde incision le long du bord inférieur du maxillaire et rejoignant la première, de manière à mettre largement à découvert la face externe de l'amygdale qui se laisse facilement énucléer avec le doigt.

Il est inutile d'ajouter que, dans cette région comme partout ailleurs, l'intervention chirurgicale est absolument contre-indiquée quand la tumeur est mal limitée et que les ganglions du cou sont pris. C'est ce qui a lieu d'habitude dans les cas de lymphosarcome.

4° Ulcérations.

Outre les ulcères *cancéreux* dont nous venons de parler, on observe parfois des ulcérations des tonsilles qui sont imputables soit à la *syphilis*, soit à la diathèse *scrofuleuse* ou *tuberculeuse*.

L'accident initial de la syphilis, le chancre, a été vu quelquefois sur l'amygdale. Comme tous les chancres céphaliques, c'est toujours un chancre infectant. Il se présente ici avec les mêmes caractères que sur les autres points de la muqueuse buccale, s'accompagne de l'adénopathie cervicale caractéristique, et a une tendance marquée à se transformer ensuite en plaque muqueuse.

A la période secondaire, on voit fréquemment des érosions plus ou moins profondes des amygdales. Elles accompagnent les plaques muqueuses ou leur succèdent, mais c'est surtout à l'époque des manifesta-

(1) *Bull. de la Soc. de chir.*, 1862.
(2) *Boston med. and surg. Journal.* 1871, vol I.

tions tardives de la syphilis que les tumeurs ulcérées ou non ulcérées des tonsilles se présentent de telle façon, qu'il est souvent très-difficile et même impossible d'affirmer *à priori* si l'on a affaire à une manifestation syphilitique, scrofuleuse, tuberculeuse ou cancéreuse.

Tout ce que nous pourrions dire à propos du diagnostic, du pronostic et du traitement, serait une répétition des considérations que nous avons présentées en parlant des mêmes lésions, lorsqu'elles siégent sur le reste de la cavité buccale, et spécialement sur la langue.

FIN DU TOME QUATRIÈME.

TABLE DES MATIÈRES

CONTENUES DANS LE QUATRIÈME VOLUME.

TROISIÈME PARTIE.

MALADIES DES RÉGIONS.

(SUITE.)

IAPITRE IV. — MALADIES DE L'APPAREIL AUDITIF 1

Historique et bibliographie 1
Exploration de l'oreille. — Otoscopie 4

I. Maladies du pavillon de l'oreille 24

ART. I. Lésions traumatiques du pavillon de l'oreille 24

1° Contusions 24
2° Plaies 24

ART. II. Lésions vitales et organiques du pavillon de l'oreille 26

1° Inflammation 26
2° Tumeurs 29

ART. III. Vices de conformation et difformités du pavillon de l'oreille 36

II. Maladies du conduit auditif externe 38

ART. I. Lésions traumatiques du conduit auditif externe 38

1° Plaies et fractures 38
2° Corps étrangers 39

ART. II. Lésions vitales et organiques du conduit auditif externe 44

1° Troubles de la sécrétion. Concrétions cérumineuses 44
2° Inflammations (otites externes) 49

A. Inflammations circonscrites (furoncles, hydrosadénites) 49
B. Inflammations diffuses 52

a. Inflammation aiguë (otite externe aiguë) 52
b. Inflammation chronique (otite externe chronique) 57

3° Tumeurs 63

a. Tumeurs sébacées 63
b. Exostoses 64

ART. III. Vices de conformation et difformités du conduit auditif externe 66

1° Oblitération complète 67
2° Rétrécissements 69

III. Maladies de la membrane du tympan 70

ART. I. Lésions traumatiques de la membrane du tympan 70

TABLE DES MATIÈRES.

laies. Déchirures 7
. Lésions vitales et organiques de la membrane du tympan 7
Inflammation (myringite) 7
Régénérescences diverses. Dépôts calcaires 7
ART. III. Vices de conformation et difformités de la membrane du tympan 7
aladies de la trompe d'Eustache 7
I. Lésions vitales et organiques de la trompe 7
1° Obstructions 7
V. Maladies de la caisse du tympan 8
ART. I. Lésions traumatiques de la caisse 8
ART. II. Lésions vitales et organiques de la caisse 8
1° Inflammations (otites moyennes) 8
A. Inflammation aiguë de la caisse et de la trompe. Catarrhe aigu de la caisse et de la trompe. Otite moyenne aiguë 8
B. Inflammation chronique de la caisse et de la trompe. Catarrhe chronique de la caisse et de la trompe. Otite moyenne chronique 8
a. Otite moyenne chronique simple 8
b. Otite moyenne purulente chronique (catarrhe purulent chronique de l'oreille moyenne) 8
2° Polypes de l'oreille 8
3° Tumeurs diverses 8
VI. Maladies de l'apophyse mastoïde 8
ART. I. Lésions vitales et organiques de l'apophyse mastoïde 8
1° Maladies inflammatoires 8
a. Ostéo-périostite de l'apophyse mastoïde 8
b. Inflammation des cellules mastoïdiennes 8
2° Lésions diverses de l'apophyse mastoïde 8
II. Maladies de l'oreille interne 8
ART. I. Lésions traumatiques de l'oreille interne 8
ART. II. Lésions vitales et organiques de l'oreille interne 8
1° Otite labyrinthique aiguë 8
2° Lésions diverses du labyrinthe et du nerf auditif 8
VIII. Des diverses complications qui peuvent survenir dans le cours des maladies des oreilles 8
§ 1. Accidents et complications dus à la propagation de l'inflammation aux organes environnants 8
1° Inflammation des méninges et de l'encéphale 8
2° Paralysie faciale 8
3° Phlébite, thrombose des sinus méningiens 8
4° Ulcération des vaisseaux 8
§ 2. Phénomènes nerveux sympathiques ou réflexes 8
X. De quelques symptômes communs à un grand nombre de maladies de l'oreille 9
1° Otalgie 9
2° Sensations subjectives de l'ouïe (bourdonnements, tintements d'oreille) 9

3° Diplacousie ou paracousie double..... 195
4° Surdité et surdi-mutité..... 196

TRE V. — MALADIES DE L'APPAREIL DE LA VISION..... 199

orique et bibliographie..... 199

oration de l'œil. Ophthalmoscopie..... 201

Maladies du globe oculaire..... 223

ART. I. Lésions traumatiques du globe oculaire..... 223

§ 1. Lésions traumatiques affectant le globe oculaire tout entier..... 223

1° Commotion et contusion..... 224
2° Compression..... 228
3° Rupture..... 228
4° Luxation et avulsion (exophthalmos traumatique)..... 230
5° Accidents produits par les armes à feu..... 233
6° Brûlures..... 235

§ 2. Lésions traumatiques des différentes parties du globe de l'œil..... 237

1° Lésions traumatiques de la cornée..... 237
2° Corps étrangers de la chambre antérieure..... 247
3° Lésions traumatiques de l'iris..... 241
4° Lésions traumatiques du cristallin et de sa capsule..... 242
5° Lésions traumatiques de la sclérotique, de la choroïde et de la rétine.. 242
6° Corps étrangers dans l'humeur vitrée..... 247

ART. II. Lésions vitales et organiques du globe oculaire..... 248

A. Lésions vitales et organiques propres à chaque partie constituante du globe oculaire..... 249

§ 1. Lésions vitales et organiques de la conjonctive..... 249

1° Inflammations (conjonctivites)..... 249

a. Conjonctivite simple ou catarrhale..... 254
b. Conjonctivite papuleuse..... 261
c. Conjonctivite purulente..... 266
d. Conjonctivite diphthéritique..... 279
e. Conjonctivite granuleuse (conjonctivite purulente des adultes, ophthalmie des armées)..... 289

2° Xérophthalmie..... 301
3° Ptérygion..... 302
4° Tumeurs de la conjonctive..... 305

§ 2. Lésions vitales et organiques de la cornée..... 307

1° Inflammations (kératites)..... 307

A. Kératite superficielle..... 310
B. Kératite interstitielle ou profonde..... 318

2° Abcès de la cornée..... 321
3° Ulcères de la cornée..... 325
4° Taies de la cornée..... 329
5° Staphylôme de la cornée..... 333
6° Tumeurs de la cornée..... 338
7° Gérontoxon..... 338

§ 3. Lésions vitales et organiques de la sclérotique..... 339

1° Inflammations (épisclérite et sclérite)..... 339
2° Staphylôme de la sclérotique..... 341

§ 4. Lésions vitales et organiques de l'iris..... 343

3° Hydrophthalmie..... 427
4° Ophthalmie sympathique..... 430
5° Cancer de l'œil..... 433
6° Ophthalmozoaires..... 434

ART. III. Vices de conformation et difformités du globe oculaire..... 436

§ 1. Vices de conformation et difformités de la cornée..... 436
§ 2. Vices de conformation et difformités de l'iris..... 436
§ 3. Vices de conformation et difformités du cristallin et du corps vitré.... 437
§ 4. Vices de conformation et difformités de la choroïde..... 438

1° Staphylôme postérieur..... 438
2° Coloboma de la choroïde..... 441

§ 5. Vices de conformation et difformités de la rétine et du nerf optique.... 441

1° Anomalies des vaisseaux..... 442
2° Persistance de l'artère hyaloïdienne..... 442
3° Excavation physiologique..... 443

ART. IV. Anomalies de la réfraction..... 444

§ 1. Anomalies de la réfraction statique..... 444

1° Hypermétropie..... 445
2° Myopie..... 448
3° Astigmatisme..... 452

§ 2. Anomalies de la réfraction dynamique ou de l'accommodation..... 455

1° Presbytie ou presbyopie..... 456
2° Paralysie de l'accommodation..... 456
3° Spasme de l'accommodation..... 458

ART. V. De quelques troubles fonctionnels..... 460

1° Amauroses (amblyopies)..... 460
2° Héméralopie..... 462
3° Daltonisme..... 464

Maladies des muscles de l'œil..... 464

§ 1. Strabisme..... 464

1° Strabisme optique..... 464
2° Strabisme paralytique..... 469

§ 2. Paralysies des muscles de l'œil..... 473

1° Paralysie de la troisième paire..... 475
2° Paralysie de la quatrième paire..... 478
3° Paralysie de la sixième paire..... 479

§ 3. Nystagmus..... 480

I. Maladies des sourcils..... 481

ART. I. Lésions vitales et organiques du sourcil..... 482

1° Kystes..... 482

ART. II. Difformités et vices de conformation du sourcil..... 484

II. Maladies des paupières..... 485

ART. I. Lésions traumatiques des paupières..... 485

1° Contusions et plaies..... 485

ART. II. Lésions vitales et organiques des paupières..... 486

1° Inflammations..... 486

A. Inflammation aiguë (dacryocystite aiguë)..... 542
B. Inflammation chronique (dacryocystite chronique, tumeur et fistule lacrymale)..... 544
° Polypes du sac lacrymal..... 568

VIII. Maladies de l'orbite..... 570

ART. I. Lésions traumatiques de l'orbite..... 570

1° Contusions et plaies contuses..... 570
2° Plaies..... 571
3° Fractures..... 574

ART. II. Lésions vitales et organiques de l'orbite..... 576

§ 1. Maladies inflammatoires de l'orbite..... 576

1° Phlegmon..... 576
2° Périostite et ostéite..... 578
3° Abcès..... 579
4° Inflammation de la capsule de Tenon..... 580

§ 2. Tumeurs de l'orbite..... 582

1° Considérations générales sur les tumeurs de l'orbite..... 582
2° Tumeurs de l'orbite en particulier..... 583
A. Lipomes..... 583
B. Fibromes..... 584
C. Exostoses..... 585
D. Enchondromes..... 588
E. Kystes..... 588
F. Tumeurs pulsatiles..... 591
G. Tumeurs veineuses..... 600
H. Tumeurs fibro-plastiques..... 601
I. Cancer..... 602

ART. III. Diagnostic des tumeurs de l'orbite..... 604

APITRE VI. — MALADIES DES LÈVRES..... 611

ART. I. Lésions traumatiques des lèvres..... 611

1° Contusions et plaies..... 611

ART. II. Lésions vitales et organiques des lèvres..... 614

1° Inflammations..... 614
A. Phlegmon et abcès..... 614
B. Furoncles et anthrax..... 615
2° Tumeurs..... 618
A. Tumeurs érectiles..... 618
B. Kystes..... 620
C. Adénome et enchondrome..... 621
D. Tumeurs épithéliales et cancéreuses..... 621
3° Ulcérations..... 628

ART. III. Vices de conformation et difformités des lèvres..... 630

1° Hypertrophie..... 630
2° Renversement..... 631
3° Atrésie..... 631
4° Bec-de-lièvre..... 635

ART. IV. Cheiloplastie..... 655

1° Restauration de la lèvre inférieure..... 655
2° Restauration de la lèvre supérieure..... 657

CHAPITRE VII. — MALADIES DES JOUES 658

ART. I. Lésions traumatiques des joues 658

1° Plaies 658

ART. II. Lésions vitales et organiques des joues 659

§ 1. Tumeurs 660

1° Tumeurs indépendantes du canal de Sténon 660
2° Tumeurs dépendantes du canal de Sténon 661
3° Tumeurs de la glande accessoire de la parotide 662

§ 2. Fistules salivaires du canal de Sténon 661

ART. III. Vices de conformation et difformités des joues 664

CHAPITRE VIII. — MALADIES DES DENTS 665

ART. I. Lésions traumatiques des dents 669

1° Fractures 669
2° Luxations 670

ART. II. Lésions vitales et organiques des dents 672

§ 1. Lésions vitales et organiques des parties dures des dents 672

1° Carie 672
2° Nécrose 679
3° Lésions atrophiques 680
4° Lésions hypertrophiques. Tumeurs des dents 681
5° Tumeurs formées par le tartre dentaire 684

§ II. Lésions vitales et organiques des parties molles des dents 686

1° Inflammation (pulpite et périostite alvéolo-dentaire) 686

ART. III. Vices de conformation et difformités des dents 691

1° Anomalies de nombre 691
2° Anomalies de position 693
3° Anomalies générales 694

ART. IV. Opérations qui se pratiquent sur les dents 696

ART. V. Accidents consécutifs aux altérations dentaires et aux opérations qu'on pratique sur les dents 703

CHAPITRE IX. MALADIES DES GENCIVES 710

ART. I. Lésions traumatiques des gencives 710

ART. II. Lésions vitales et organiques des gencives 711

1° Tumeurs 711

A. Hypertrophie congénitale 711
B. Épulis 713

CHAPITRE X. — MALADIES DES MACHOIRES 719

ART. I. Lésions vitales et organiques des mâchoires 719

§ 1. Lésions vitales et organiques des maxillaires 719

1° Ostéo-périostite et ostéite 719

A. Ostéo-périostite du bord alvéolaire 719
B. Ostéo-périostite du corps des maxillaires 722
C. Ostéite centrale 725

2° Nécrose 725
3° Nécrose phosphorée 730

4° Carie 737
5° Lésions hypertrophiques 737
6° Lésions atrophiques (résorption progressive des arcades alvéolaires) 739
7° Tumeurs des maxillaires 740

I. Tumeurs d'origine dentaire 740

A. Tumeurs par vice de développement (kystes dentaires et odontomes). 741
B. Tumeurs odontopathiques 747

II. Tumeurs d'origine non dentaire 748

A. Tumeurs liquides (kystes) 748
B. Tumeurs solides 751

§ II. Lésions vitales et organiques de l'articulation temporo-maxillaire 764

1° Arthrites 764

2° Constriction des mâchoires 765

ART. III. Opérations qui se pratiquent sur les maxillaires 770

CHAPITRE XI. — MALADIES DE LA LANGUE 775

ART. I. Lésions traumatiques de la langue 775

1° Plaies 776
2° Corps étrangers 778

ART. II. Lésions vitales et organiques de la langue 779

1° Inflammation (glossite) 779
2° Tumeurs 783

A. Prolongement hypertrophique (macroglossie) 783
B. Tumeurs vasculaires 789
C. Lipome 791
D. Fibrome 792
E. Kystes 794
F. Tumeurs syphilitiques 795
G. Cancer 798

Diagnostic différentiel des tumeurs de la langue 806

Opérations qui se pratiquent sur la langue 809

3° Ulcérations de la langue 812

A. Ulcère simple 813
B. Ulcérations tuberculeuses 814
C. Ulcérations syphilitiques 817

Diagnostic différentiel des ulcérations de la langue 819

ART. III. Difformités et vices de conformation de la langue 824

1° Absence de la langue 824
2° Bifidité de la langue 825
3° Adhérences de la langue (ankyloglosse) 825

CHAPITRE XII. — MALADIES DE LA VOUTE PALATINE 827

ART. I. Lésions traumatiques de la voûte palatine 827

ART. II. Lésions vitales et organiques de la voûte palatine 828

1° Inflammation 828
2° Tumeurs 829
3° Ulcérations 831

ART. III. Vices de conformation et difformités de la voûte palatine 831

1° Perforation 832